

「Doctorbook academy症例報告会」ケースレポートグランプリ2021

# タイトルタイトルタイトルタイトルタイトルタイトル タイトルの1症例

〇〇大学口腔外科 〇〇 〇〇

発表者 〇〇 〇〇

# Before After

こちらに治療前と治療後の写真を添付してください



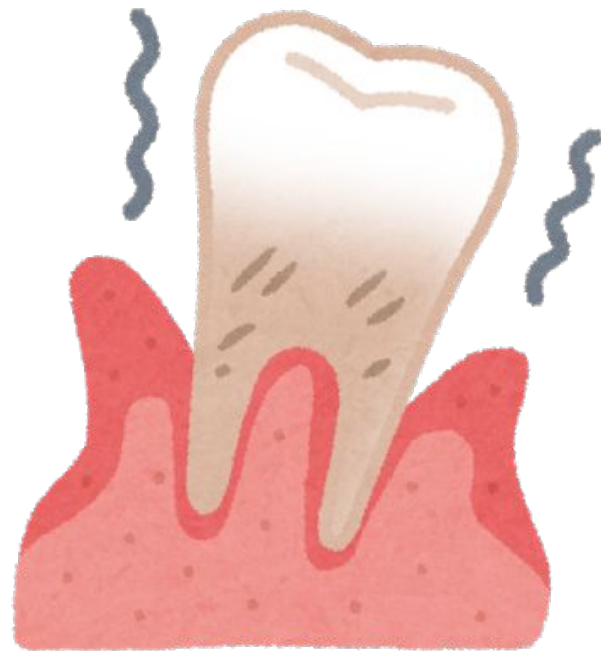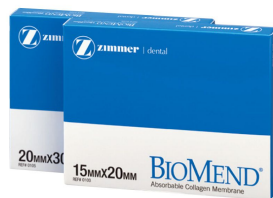# 治療の治療概要

【主な治療法】

例: GTR法を行った

【使用機材等】

例: 歯周組織再生治療に白鳳「バイオメンド」を使用した。



# 患者概要

【初診日】平成28年3月14日

【症例】K.Yさん 30代 女性

【主訴】先週から歯の痛みが治まらないので何とかしてほしい。

【治療方針】

【患者への指導内容】煙草を控えてもらう。

【指導計画】医科歯科連携で対応していく。

患者の口腔内写真を貼り付け

# 口腔内写真

撮影日

平成28年10月30日

口腔内写真を貼り付け




# レントゲン

撮影日




平成28年3月14日

レントゲンを貼り付け

## 治療のステップ①



## 治療のステップ②





# 治療の反省点とまとめ

- 初の治療のため——だった。
- 治療計画を立て今後もケアを進めていく。