My First Stage

MTMでシザーズバイトを改善した一症例

稲垣伸彦

キーワード：MTM，シザーズバイト，歯周治療，信頼関係

臨床経験

卒後５年目．１年目より開業医に勤務．まったく何もわからなかった自分に，治療技術だけでなく，医療人としてのあり方を教えていただいた．

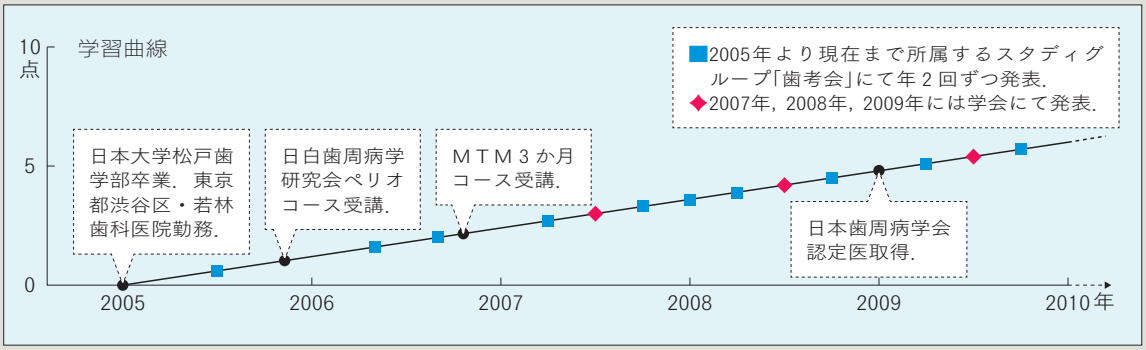

診療方針

口腔内を総合的に診断することを基本とし，１人ひとりの患者に合った治療計画の提案を心がけている．また患者との人間関係の構築を大切にし，患者が要望を述べやすく，治療を受けやすい環境づくりに努めている．

日々の臨床

その場限りの治療ではなく，１つひとつの問題に対し「なぜそのようになったのか？」ということを考え，その原因を取り除き，抜本的な治療を行うよう心がけている．歯周治療を軸にした診療スタイルで治療時間をしっかりと取り，１人ひとりの治療に集中した個別対応をしている．術前の診査・診断を行い，十分に説明し理解をしてもらう．また術前の説明だけでなく，途中経過や治療後についてもパソコン上で口腔内写真をみてもらい理解を得るよう心がけている．

［日常臨床で頻度の多い処置］

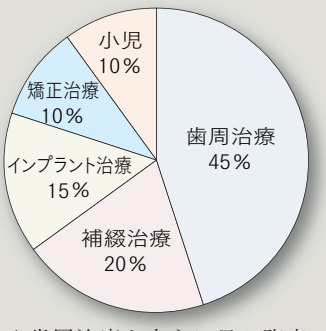

▲歯周治療を中心に日々臨床を行っている．

企画趣旨

患者の主訴や口腔内状態など，その背景はさまざまであるが，「1歯の治療にこだわること」，それがすべての基本であり，はじめの1歩といえよう．

本欄では，患者の背景を踏まえつつ1歯に対する治療にこだわる若手歯科医師に，どのように診査・診断し治療計画を立て，治療結果を得たのか，その患者と信頼関係を築くまでの過程を自己評価も含め提示いただく．また，師匠や先輩歯科医師からのメッセージもあわせて掲載．

1歯の治療にこだわる！

稲垣伸彦

Nobuhiko Inagaki

若林歯科医院
連絡先：〒150-0021 東京都渋谷区恵比寿西2-17-12 エナ代官山3F

初診時の口腔内

図 1a　初診時の正面観(2007年12月)．

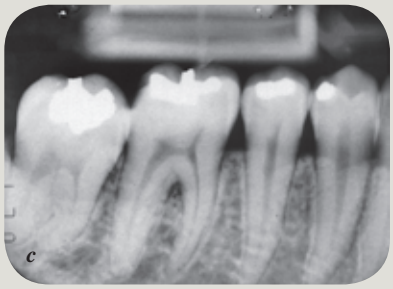

図 1b, c　初診時の下顎右側臼歯部咬合面観および同部デンタルエックス線写真．

患者のバックグラウンド

●**患者**：28歳，女性．職業は劇団員．人前にでる機会が多いことから，初診時より審美的な要求を求めていた(ホワイトニングもしたい，銀歯よりも白い歯がよいなど)．来院当初はアポイントのキャンセルや遅刻などに悩まされたが，治療が進むにつれまじめに通院するようになった．

●**主訴**：$\overline{6|}$の遠心部歯質が欠けたということで来院．同部は数か月前からしみるような症状があったが，生活に支障がないため放置．最近，同部位に食片がよくつまることから，欠けていることに気づいたという．

●**歯科既往歴**：定期検診などは受けておらず，トラブルが起きたときのみ歯科を受診している．最後の歯科の受診は10年ほど前に受けたう蝕処置．毎食後のブラッシングは欠かさず行い，口腔内の衛生管理には気をつけているとのこと．そのわりには全顎的に軽度の歯肉の腫脹を認め，ブラッシング方法に問題があるようだった．

診査・診断，治療計画

●**どのように診査を進め，診断したか**：$\overline{6|}$の二次う蝕を主訴に来院されたが，果たしてこの歯のう蝕処置のみを行って問題を完全に解決できるか疑問であった．そもそもなぜこの歯がう蝕になり，破折に至ったのかを考察した．当然プラークコントロールの問題もあるが，その他に後方歯である$\frac{7|}{7|}$がシザーズバイトで咬合していないこと，患歯の対合歯である$\underline{6|}$の遠心咬頭が，$\overline{6|}$の破折部位にはまり込むような咬合をしていることなどから，右側臼歯部咬合関係の不良により，$\overline{6|}$遠心部への外傷力が加わっていたのではないかと考えた．

図 2　右側方面観．$\frac{7}{7}$にシザーズバイトがみられる．

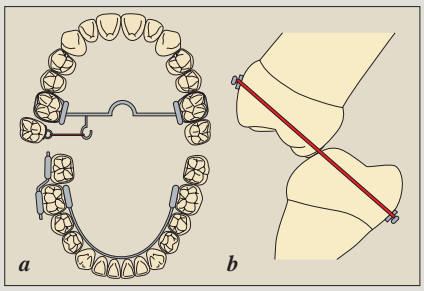

図 3a～c　圧下させながら行うのが理想であるが(***a***)，本症例ではリンガルボタンとパワーチェーンによる MTM とした(***b***)．***c***：MTM 開始時(2008年３月)．

図 4a, b　MTM 開始より１か月半後の右側方面観および咬合面観．$\frac{7}{7}$は１点のみで接触している(2008年５月)．

図 5a, b　MTM 開始より３か月後の右側方面観および咬合面観．$\frac{7}{7}$の接触点に改善がみられる(2008年６月)．

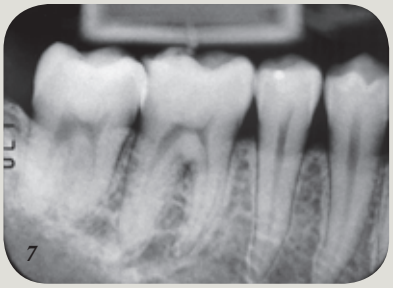

図 6　術後の正面観(2008年６月)．
図 7　術後１年半の下顎右側臼歯部デンタルエックス線写真(2009年12月)．

●診査結果および治療計画説明時の患者の反応：以上の考察をふまえ，原因の除去にはう蝕処置だけではなく，$\frac{7}{7}$の咬合関係(シザーズバイト)の改善(MTM)が不可欠である旨を患者に説明した．その結果，患者は理解を示し，原因の除去も視野に入れた治療を希望した．

シザーズバイトの改善を目的とした MTM は，本来なら同歯列上に強固に固定源を確保し上下顎別々に歯牙移動を行っていくのが望ましい(*図 **3a***)．しかし患者は仕事柄，人前で話をする機会が多く，金属の装置がみえることや，装置が広範囲に及ぶことを嫌がった．そこで，患者が許容でき，原因が取り除ける方法として，リンガルボタンとパワーチェーンを用いるシンプルな方法を提案した(*図 **3b***)．この方法は歯が挺出する傾向があること，干渉部の咬合調整が必要な場合があるなどの欠点がある．しかしこの患者は顔貌，口腔内所見よりブレイキーフェイシャルで咬合力が強く，挺出に対し圧下させる力も作用しやすいのではないかと考え，注意深く歯牙の移動を行っていくこととした．

治療結果の自己評価と患者の様子

●**自己評価**：患者の咬合力により圧下させる力もはたらき，歯の挺出による咬合高径への影響は回避できた．矯正学的には理想的な方法とはいえないが，患者の要望を加味したうえでの治療法の選択であり，結果として過重負担となっていた$\overline{6|}$の後方部位に咬合接触を与えることができた．

●**信頼関係が築けたと感じた瞬間**：来院当初，アポイントのキャンセルや遅刻が多かったが，治療が進むつれアポイントの10分前には必ず来院するようになった．そして自分自身の口腔内に興味を示しはじめ，積極的に質問をしてくるようになり，治療に対する姿勢の変化を感じた．結果，矯正装置を装着後も協力的にパワーチェーンの交換を行ってもらうことができ，よい結果を得ることができた．

●**今後の課題，力を入れていきたいこと**：卒業して間もないころ，「どんなに小さな処置でも，１つひとつのステップをしっかり丁寧に処置すること．その積み重ねが全顎的な処置へ対応する自分自身の糧になる」と教えていただいた．まだまだ技術，勉強，経験と足りないところが多く，全顎的な処置には苦慮することが多い．今後も研鑽を積み，さまざまな症例に対応していきたい．

先輩 Dr からのメッセージ

長谷川嘉昭

1988年　日本大学歯学部卒業
1993年　長谷川歯科医院開院
日本歯周病学会認定歯周病専門医・評議員
日本臨床歯周病学会認定医・指導医

〔診療方針〕
開業して17年，一貫して歯周治療を主軸に患者１人ひとりの個別対応を行っている．私が考える「個別対応」とは，それぞれの患者の口腔内環境とモチベーション（治療への理解，これまでの生活習慣，経済面などを含む）などに合わせたオーダーメイドの治療の確立であり，術者主導型ではない．むしろ患者主導であり，当該時点における最善の治療とは何かを旨に，毎日の臨床に取り組んでいる．

▶ケースから感じること

若手の先生の臨床をみると，「木を見て森を見ず」と言いたいことがある．しかし今回の症例は，う蝕の原因を追及しようとする先生の想いが伝わってくる．また診断の成否は別としても全顎的に診査しようとする心構えには共感を覚える．

シザーズバイトを改善することは，咬合の安定と清掃性を向上させ，う蝕予防効果がある処置であったといえよう．ただし，$\overline{6|}$のう蝕の原因と相関させるには少々深読みの可能性があるのではないだろうか．私が一番気になるのは，$\underline{6|}$の遠心咬頭が下がってくる現象を見逃していることに他ならない．６歳臼歯が萌出してからの経過を観察すると，この遠心咬頭が下がる患者とそうではない患者に分かれると感じている．確かに今回のう蝕による歯の破折は，外傷力による影響が高いであろう．そうであるならば，$\underline{6|}$の遠心咬頭の選択的削合を第一選択とし，その後$\overline{6|}$のう蝕治療を施してから経過をみるべきである．そしてその経過から$\overline{7|7}$のシザーズバイトの問題に着手する時間的余裕をもってほしかった．修復処置を完了した咬合面形態とオクルーザルストップの位置が，術前の診断と整合性があるのかを，ぜひ再評価していただきたい．

▶さらに成長してもらうためのメッセージ

自分が施術した治療結果の予後を，よく観察していただきたい．なぜならメタル修復の時代から審美修復が主流の現在では，その素材の違いから咬合調整が難しくなってきているからだ．メタル修復であれば，荷重負担部位は，シャイニングという現象を肉眼で捉えることが可能であったが，現在の修復材料ではまず不可能であるし，破損や脱離として跳ね返ってくるからである．また，矯正後の後戻りによる咬合干渉の可能性についても考えてほしい．

さらに，術前と術後のエックス線写真の比較を絶えず行い，外傷性咬合を裏付ける初診時の歯根膜空隙の拡大が，今回の治療によってどう変化したのかも再評価していただきたい．

次世代を担う若手歯科医だからこそ，少々手厳しい意見を言わせていただいたことを了承してほしい．口腔内を総合的に診断することの重要性を認識している先生だからこそ，あえて「森を見ながら木１本１本をよく診よう」と最後にエールを送りたい．

本欄に対するご意見・ご質問は，本誌編集部：edit-q@quint-j.co.jp までお寄せください．