My First Stage

全顎治療における１歯治療の重要性

中丸　潤

キーワード：主訴，根管治療，オールセラミッククラウン

臨床経験

卒後10年目．大学卒業後，東京都港区・寺西歯科医院に勤務し，現在に至る．受講したコースはとくにないが，院長のセミナーに勤務直後よりお手伝いとして各種コース(ベーシック／総義歯／パーシャルデンチャー)に参加(現在はインストラクター)．スタディーグループ赤坂会，OSI Study Club 所属．

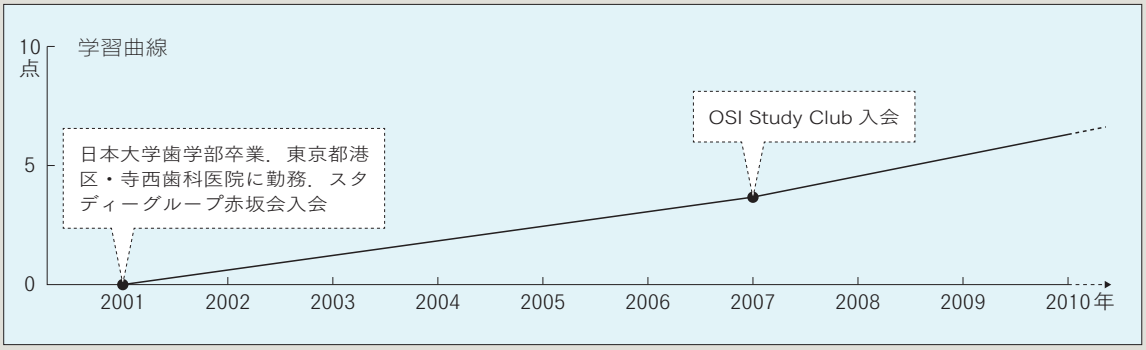

診療方針

「やり直しのない，長期にわたる口腔管理」を目標に，１人ひとりの患者のニーズに合った治療を行うこと．そのためにも，術前の診査・診断はとくに慎重に行い，個々に応じた治療計画を立案した後に治療を開始することを心がけている．

日々の臨床

筆者の歯科医院の日常臨床は，何らかの処置に特化して治療を行っていない．勤務先はオフィスビルの１階にあるため，患者層は30～50歳代の会社員が多く来院される．基本的には，まず主訴に対する緊急処置を行い，その後，歯科医師・歯科衛生士による診査を行う．そのうえで患者に治療計画を説明し，同意を得てから処置を開始している．

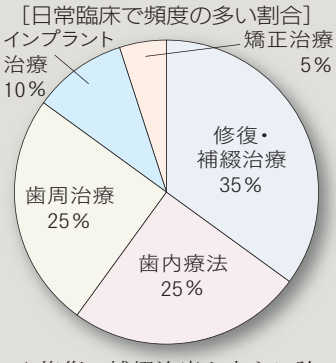

▲修復・補綴治療を中心に診療を行っている．

企画趣旨

患者の主訴や口腔内状態など，その背景はさまざまであるが，「1歯の治療にこだわること」，それがすべての基本であり，はじめの1歩といえよう．

本欄では，患者の背景を踏まえつつ1歯に対する治療にこだわる若手歯科医師に，どのように診査・診断し治療計画を立て，治療結果を得たのか，その患者と信頼関係を築くまでの過程を自己評価も含め提示いただく．また，師匠や先輩歯科医師からのメッセージもあわせて掲載．

診査・診断にこだわる！

中丸　潤

Jun Nakamaru

寺西歯科医院
連絡先：〒107-0052 東京都港区赤坂2-17-22 赤坂ツインタワービル1F

初診時の状態

図 1a　初診時正面観．不良修復物，二次う蝕などが認められる．

図 1b　初診時左側方面観．フィステルなどは認められない．

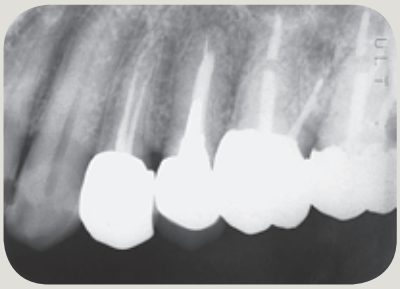

図 1c　初診時デンタルエックス線写真．ファイルの破折を認める．

患者のバックグラウンド

●**患者**：59歳，女性．専業主婦．初診日は2005年3月．ご主人のご紹介で当院を来院．真面目でおっとりとした方だが，その反面頑固な部分がある．

●**主訴**：左上奥から3番目の歯が痛むことがある．来院される前の週に食事をしていて痛くなった．その後，症状はいったん落ち着いたが，また痛みが出るのではないかと不安を抱えて来院．

●**歯科的既往歴**：患者は海外に滞在歴があり，主訴である⌊5は20年ほど前に米国で根管治療を行い，その後，痛みがでて日本で再治療を行ったという．帰国後は，都内の歯科医院をかかりつけとしていたが，閉院してしまったとのこと．

●**バックグラウンド**：海外での生活が長く，歯科の治療も数か国で経験されている．専業主婦なので時間には比較的余裕がある．現在は横浜在住で，当院への通院には片道1時間を要する．

診査・診断，治療計画

●**どのように診査を進め，診断したか**：患者は急性症状を呈していなかったため，まずは診査を先に行うことに同意をいただいた．歯科医師は口腔内チャートおよび模型製作，デンタルエックス線(14枚法)撮影を行い，歯科衛生士はプロービングデータの採取，口腔内の清掃状況を調べ，それぞれ診査を行った．う蝕，不良修復物，アンテリアガイダンスの欠如，下顎臼歯部のパーフォレーションなど，他の部位にも問題点がみられた．

●**診査結果および治療計画説明時の患者の反応**：主訴である⌊5に関しては大きな根尖病巣は認められないが，ファイル破折片があること，根尖相当部までしっかりと根管充填が行われていないことが明らかとなった．

図 2　治療時正面観．治療顎位はセントリックとした．

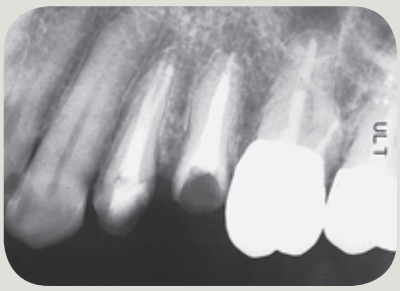

図 3　根管充填終了時デンタルエックス線写真．垂直加圧充填にて根管充填．

図 4　印象時咬合面観．リトラクションコード挿入時．ダブルコードテクニックにて印象採得．

図 5a　最終補綴物装着時の正面観(技工は FAITH dental art 藤田英宏氏による)．

図 5b　最終補綴物装着時の左側方面観．

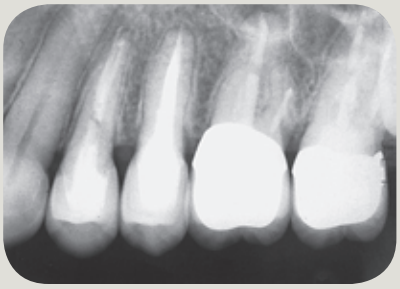

図 5c　最終補綴物装着時のデンタルエックス線写真．修復物の適合は良好である．

図 6a, b　初診時および最終補綴物装着時パノラマエックス線写真の比較．

図 6a|*図 6b*

図 7a|*図 7b*

図 7a　メインテナンス時正面観(最終補綴装着から1年半後)．
図 7b　メインテナンス時左側方面観．

しかし，プロービングデプスは3～4 mm であったため，歯根破折の可能性は低いと判断した．患者にはまず主訴である|5はファイル破折片を除去し，根尖部までしっかりと根管充填を行う必要がある旨を伝えた．さらに，先に述べた他の部位の問題点を説明したところ，最終的には外科処置を含めた全顎的な治療を希望された．

まず，主訴である|5をプロビジョナルレストレーションに置き換え，その後根管治療を行った．この際，治療効率を考えて|4も同時進行とした．その後，不良修復物の除去，う蝕のコントロール，根管治療，上顎臼歯部のフラップ手術，下顎左側臼歯部のインプラント治療など，他の部位の治療を進めた．最終的な補綴は，支台築造はファイバーポストコアを用いた直接法で，また小臼歯部までをオールセラミッククラウン修復，

大臼歯部はメタルセラミッククラウン修復とした．

●**治療のポイントと治療結果**：主訴の⌊5の治療は，破折片の除去時に根管内を必要以上に傷つけることがないように慎重に行った．また，根管充填は，患者の同部位に関する症状が消失したことを確認してから行った．*図7*は術後1年半の状態である．以後も大きな問題もなく，現在は術後3年半が経過している．

治療結果の自己評価と患者の様子

●**自己評価**：本症例は，筆者が卒後5年目に行った症例である．当時は全顎的な治療の経験が浅く，このような大きな治療の進め方に苦労した．ゆえに，治療開始から終了までに1年以上を要してしまい，大きな反省点であった．今思えば，もっと効率よく治療が行えたのではないかと思う．また，補綴デザイン，材料の選択などにも反省すべき点が多々あると考えている．

●**信頼関係が築けたと感じた瞬間**：患者は当初より概ね協力的であったが，外科処置に関しては消極的であった．しかし最終的には，外科処置を含む全顎的処置を希望された．これは，ていねいな診査・診断と患者説明，および主訴であった⌊5の1本の解決に全力を尽くしたことの結果であり，歯科医師としての自信となった．

●**今後の課題，力を入れていきたいこと**：1歯1歯の処置を確実に，かつていねいに進めていくことを常に念頭に置いて治療を行っているが，時にメインテナビリティを優先すべき部位に審美性を優先してしまった補綴物をセットしてしまうなど本質を見失うことがある．今後は，バランスのとれた歯科治療を旨に，診査・診断能力のさらなる向上に努力をしていきたい．

先輩Drからのメッセージ

飯沼　学

1992年　北海道大学歯学部卒業
1998年　北大塚歯科開業（東京都豊島区）
日本顎咬合学会会員，日本歯周病学会会員，日本補綴歯科学会会員，スタディーグループ赤坂会会員，東京SJCD会員，OSI会員

〔診療方針〕
常に的確な診査・診断に基づいた治療計画を立案し，長期にわたり良好に機能し維持される治療を目指している．その結果として患者の満足と信頼を得ることを心がけている．そのためには偏った考えをもたずさまざまな角度から考察することが重要であると考え，日常の臨床においても自身の治療行為を客観的に冷静に見つめるように心がけている．

▶ケースから感じること

主訴である⌊5 1歯のみに治療が終始することなく全顎的な問題点にも目を配り，治療を成し遂げたのは日頃から診査・診断を徹底しているからに他ならないであろう．また，文中にもあった通り，⌊5の治療に最善を尽くしたことにより他の部位の治療も円滑に進められたと考えられる．まさにこの企画趣旨である1歯の治療にこだわっているからこそ卒後5年という時期にこれだけのケースをまとめられたのであろう．できれば⌊5の根管治療での破折ファイルへのアプローチ方法や根管内の状態の詳しい説明がほしいところである．⌊5の咬合状態のデータやコメントも合わせて述べられていれば，主訴との関連性もわかりやすかったのではないだろうか．

誌面の都合で詳しく述べられていないが，症例写真からも歯周治療からインプラント，審美修復に至るまでさまざまな治療オプションをマスターし，患者とのコミュニケーションが十分に図られていることがうかがえる．

▶さらに成長してもらうためのメッセージ

本人も反省点に挙げている通り，このような全顎的な治療の経験が少なく，頭ではわかっているつもりでも実際の治療においては思うようにいかないことが多かったのは事実であろう．誰しもが感じることであり，それが経験というものかもしれない．だからこそ適切な診査・診断・治療計画をもとに治療を行い，そこには治療順序の組み立てやそれを実践できる技術が備わっていなければならない．本症例でみれば，オールセラミッククラウンにて修復を行ったとあるが，支台歯形成はそれにみあったものになっていないようにみえるし，本人の言う通り修復物の形態には清掃性の配慮も必要であろう．また，治療前に歯列不正や咬合状態の問題等をどこまで把握して治療計画を立てたのかを自問してほしい．果たして単なるう蝕の多い患者，再治療が必要な患者というカテゴリーの治療であったのだろうか．自身でとった診査データをもっと深く読み取り，考えを巡らせ，自身のケースを顧みることも忘れないでほしい．

臨床経験も10年目になり，その間，寺西邦彦先生をはじめ多くの先輩からたくさんのことを学んできたと思う．診断力も治療技術もかなり向上してきたのを間近でみてきたが，さらに上を目指して努力を続け，今後は後輩たちを導いていく存在になってほしいと願っている．

本欄に対するご意見・ご質問は，本誌編集部：edit-q@quint-j.co.jp までお寄せください．