My First Stage

歯の保存に努める臨床を目指して
―外科的歯内療法を併用した根尖病巣へのアプローチ―

岩崎由美

キーワード：歯の保存，根尖病巣，外科的歯内療法

臨床経験

卒後10年目．鹿児島大学卒業後，同学の第２口腔外科に入局．研修医・医員として在籍後，鹿児島市児玉歯科クリニックにて研鑽．2009年 YUMI DENTAL OFFICE を開院．その年に福岡の元永三先生の JPGC で学び現在に至る．鹿児島のスタディグループ「キホーテの会」，女性歯科医師の会(WDC)所属．

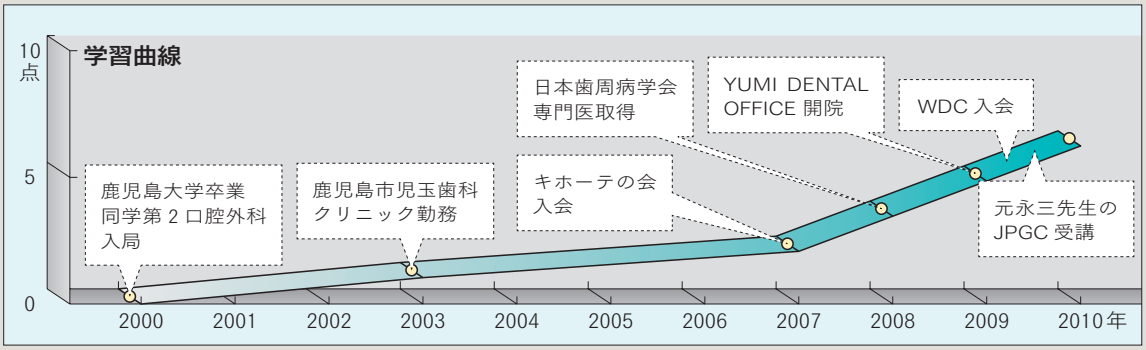

診療方針

診査・診断，基本治療を確実に行えることを目標とし，できるだけ歯の保存に努め，長期にわたり歯周組織や咬合の安定が得られるような口腔内を目指している．また生涯にわたって自分の歯で過ごすことの大切さを伝え，それに対しスタッフ全員でサポートしていきたいと考えている．

日々の臨床

鹿児島中央駅前という立地から，市内全域や県内から来院される．咬合崩壊をともなう中等度～重度歯周病患者も多く，全顎的な治療が必要な場合も多い．治療においては，炎症のない歯周組織の獲得の必要性を説明し，多くの患者が歯周組織の流れに沿った治療を受け入れ，そしてまたメインテナンスに応じている．

［日常臨床で頻度の多い割合］

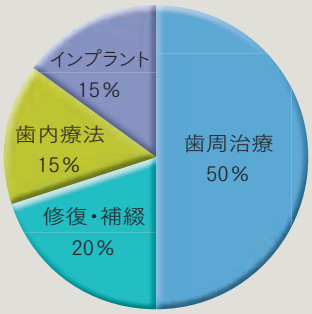

企画趣旨

患者の主訴や口腔内状態など，その背景はさまざまであるが，「1歯の治療にこだわること」，それがすべての基本であり，はじめの1歩といえよう．

本欄では，患者の背景を踏まえつつ1歯に対する治療にこだわる若手歯科医師に，どのように診査・診断し治療計画を立て，治療結果を得たのか，その患者と信頼関係を築くまでの過程を自己評価も含め提示いただく．また，師匠や先輩歯科医師からのメッセージもあわせて掲載．

基本治療のスキルアップにこだわる

岩崎由美

Yumi Iwasaki

鹿児島県開業　YUMI DENTAL OFFICE
連絡先：〒890-0053 鹿児島県鹿児島市中央町6-8　メディカルプラザ中央4F

初診時の状態

図 1a｜図 1b

図 1a　初診時に近い口腔内正面観(⌊1 は TEK に置き換え後)．
図 1b　初診時デンタルエックス線写真．

患者のバックグラウンド

■**患者**：42歳女性，専業主婦．やや神経質な性格．

■**主訴**：左側前歯部歯肉腫脹(今回が初めて)．1週間前から⌊1 歯肉頬移行部排膿を自覚し，経時的に歯肉腫脹を認めた．疼痛はないが，指で触っていたらはじけたような感じで出血し，腫脹がやや軽減した．

■**歯科既往歴**：中学生のころ，転倒による打撲の既往あり，その際に補綴を行った．それ以降，同部の治療は受けてはいない．口腔内には多くのインレー・ブリッジ等の修復を認める．

■**バックグラウンド**：専業主婦のため時間の制約は少ない．治療方法の選択については十分に説明したのち，自宅に持ち帰りじっくり考えて決めていただくこととした．

診査・診断，治療計画

■**どのように診査を進め，診断したか**：⌊1 根尖部の歯肉腫脹はエックス線診査にて根吸収をともなう小指頭大の透過像を認めた．歯周精密検査にて同部位のポケットは2～3 mm であり，根尖病巣は根管治療の不備にともなう根尖性歯周炎によるものと診断した．

■**診査結果および治療計画の説明時の患者の反応**：

①感染根管治療を行い⌊1 を保存：メタルコアを除去する際の歯根破折等のリスクも説明．また病巣の大きさから外科的に根尖部を掻爬(外科的歯内療法)する必要性も提案した．

②抜歯して①⌊1 ③ブリッジ(⌊2 は先欠のため)．

③抜歯して GBR を行いインプラント埋入．

の3案の治療方法を提示した．それぞれの治療法を視覚的に時間をかけて説明したことで，よく理解できたと納得されていた．

図2 | 図3 | 図4

図2　水酸化カルシウム製剤(Vitapex®)にて病巣の縮小を図る.
図3　根管充填時．破壊された根尖の緊密な充填を行う.
図4　根尖掻爬時．一部口蓋側の骨吸収も認める．嚢胞壁様の上皮組織は，骨より容易に剥離できた.

図5　β-TCP 填入時.

図6　吸収性膜.

図7　根尖掻爬終了時.

図8　プロビジョナルレストレーションでカントゥア調整を行っていった.

図9　最終補綴装着時(補綴はデンタルセラミックオフィスハイグロスの迫田孝一郎氏による).

図10　最終補綴装着時のデンタルエックス線写真.

図11　メインテナンス時.

■**実際の治療**：当初2 1|の補綴に関してはとくに気ならず，|1のみの治療を希望されていたことや，新たな|3の削合を避けたいという意向，そしてできるだけ歯を保存したいということから“①案”を選択された．メタルコア除去後，根管内より多量の排膿を認めた．可及的に根管内の抗原性因子を除去し，エックス線写真にて経過観察し，病巣の縮小を認めた後に緊密な根管充填，根尖部掻爬を行った.

治療結果の自己評価と患者の様子

■**自己評価**：「根管内の抗原性因子を除去し，根尖まで緊密な充填を行う」という根管治療の基本を忠実に⌊1の保存を試みた点に留意したケースではあるが，外科や補綴の緻密な仕上がりのために，もっと精度を上げるスキルを勉強しなくてはならないと思う．

■**信頼関係が築けたと感じた瞬間**：治療経過のエックス線写真を見せながら説明をして進めていく間で患者の笑顔も多くなり，⌊1のみの治療から2 1⌋の補綴もきれいにしたいと希望され，口腔内清掃への関心も高まっていった．

■**今後の課題**：炎症のない歯周組織，精度の高い根管治療・コアや補綴の適合．まずはこれらの確実な仕上がりが目標．そのうえで咬合や審美，アドバンスなスキルを1歩ずつ学び，患者の時間軸を考えた長期的に経過を追えるGPを目指したい．そのためにはつねに「患者のために学び続ける」姿勢を忘れずに，研鑽を積んで行こうと思う．

先輩Drからのメッセージ

白石豊彦

1981年　城西歯科大学卒業
（現　明海大学歯学部）
1983年　白石歯科医院開院
日本歯周病学会会員，九州お茶の水会会員，キホーテの会会員

〔診療方針〕
できるだけ生体組織保存を目指し，患者さんの生涯を見据えた歯科治療を心がけている．ホームデンティストは予防や治療すべてにわたり守備範囲が広くなければならないと考える．

▶ケースから感じること

この10数年，予知性の低い歯は抜歯してインプラントに置換する考え方が増えてきた．しかし基本姿勢はあくまで生体組織保存である．その姿勢がなければ生体組織の可能性や治療の可能性を知る由もなく，自ら診断や臨床の幅を狭めることとなり，その結果，保存可能な生体組織まで破壊されていくことになる．

本症例は，⌊1の根尖病巣への対応が大きなポイントであった．診査・診断は的確であり，患者の希望も踏まえながら，同時に治療におけるリスクについても説明を行ったうえで保存的治療を選択したことは非常に評価できる．初診時と治療終了時の口腔内写真やデンタルエックス線写真比較でも，とても良好な結果が得られている．まさに生体組織保存に成功した1症例と言えよう．しかしあえて術式について改善点を述べるならば，切開線の設定に問題がある．切開線設定の原則として閉鎖創とする場合，骨欠損部上に切開線は設定しない．しかも今回は骨補填材と吸収膜の併用をともなう閉鎖創であるので，骨の裏打ちのあるところに広めの切開を行い，吸収膜で欠損部を確実に覆うようにすべきであった．今回，切開部が裂開しなかったのは幸いであったと考えるべきで，再度，切開の基本原則を確認してほしい．

▶さらに成長してもらうためのメッセージ

臨床ではあらゆる問題を抱えた患者が来院する．それを解決するためには多くの知識と技術を必要とする．

河崎一夫先生（前金沢大学付属病院長）の『医学を選んだ君に問う』に，こんなくだりがある．「医師の知識不足は許されない．知らない病名の診断は不可能だ．知らない治療をできるはずがない．君自身や君の最愛の人が重病に陥ったときに勉強不足の医師にその命を任せられるか？　医師には知らざるは許されない」と．つねにこの一節を肝に銘じながら日々の臨床に努めてほしい．そしてまた口腔治療を通して患者というヒトを治すということをいつも念頭に置きながら臨床に携わってほしい．そのためには患者とよく話し，患者の声に耳を傾け，患者の背景にあるものを読み取り，患者をよく知ることがとても重要である．患者は生体を通して多くのことを教えてくれる．それを決して見逃すことなく自らの臨床の糧とし，そして再び患者に還元してほしい．河崎先生は最後にこう締めくくっている．「心の真の平安をもたらすのは，富でも名声でも地位でもなく，人のため世のために役立つ何事かを成し遂げたと思える時なのだ」と．この言葉はこれからの歯科界を担う若い先生方へのメッセージともしたい．

本欄に対するご意見・ご質問は，本誌編集部：edit-q@quint-j.co.jp までお寄せください．