CASE PRESENTATION

MY FIRST STAGE

患者の希望にそって上顎前歯部を修復した症例

杉本大輔

キーワード：上顎前歯部修復，う蝕治療，変色歯，プロビジョナルレストレーション

臨床経験年数

2002年３月に福岡歯科大学卒業後，同４月，小川内歯科勤務（３年）．2005年４月より実家の歯科医院に勤務する傍ら，山口亨歯科医院，山本歯科医院にて研修（３年）．2007年スタディグループ『TEP』入会，現在に至る．

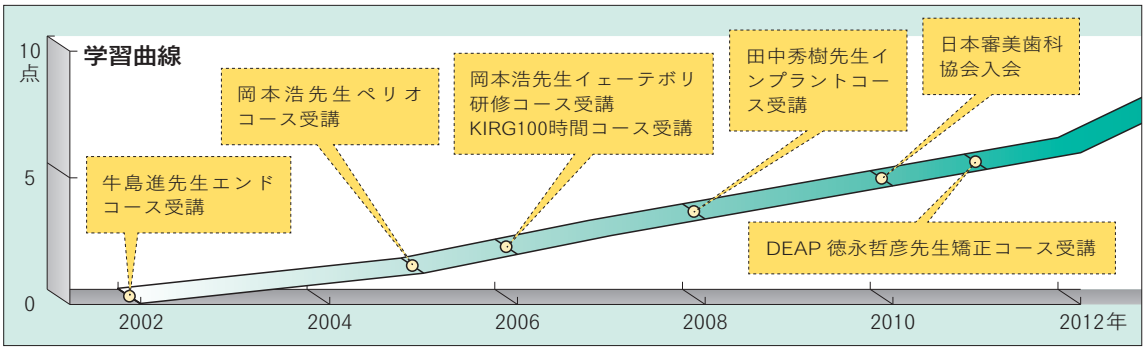

診療方針

歯科治療を通して社会に貢献できることを最大の目標としている．そのためには，患者が求めるさまざまなニーズに応えられる知識と技術を，習得しておかなければならないと考える．日々，研鑽を積んでいくことが今の自分の責務と考え，それを遂行したいと思っている．

日々の臨床

歯科医院としては３代目となり，地域に密着した一般的な町医者である．妹が小児歯科を担当し始めて小児も来院するようにはなったが，基本的な患者層は近隣の会社員や地域のお年寄りが半数を占める．日常の臨床は保険診療が大部分であるが，そのときそのときの自分の力量のなかで患者の機能回復において最善の治療を提供する．

［日常臨床で頻度の多い割合］

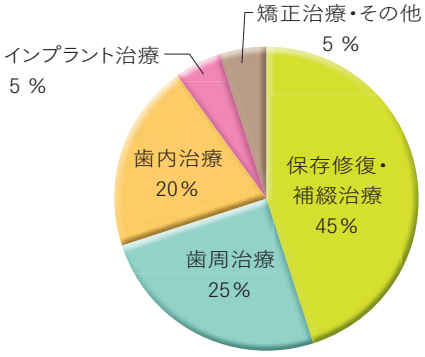

企画趣旨

患者の主訴や口腔内の状態など，その背景はさまざまであるが，「1歯の治療にこだわること」，それがすべての基本であり，はじめの1歩といえよう．

本欄では，患者の背景を踏まえつつ1歯に対する治療にこだわる若手歯科医師に，どのように診査・診断し，治療計画を立て，治療結果を得たのか，その患者と信頼関係を築くまでの過程を自己評価も含めて提示いただく．また，師匠や先輩歯科医師からのメッセージもあわせて掲載．

患者が求めるさまざまなニーズに応えられる知識と技術を

杉本大輔

Daisuke Sugimoto

杉本歯科医院
連絡先：〒815-0081 福岡県福岡市南区那の川1-7-14

初診時の状態

図 1a｜図 1b｜図 1c
図 2

図 1, 2　初診時の口腔内およびパノラマエックス線写真．

患者のバックグラウンド

■**患者**：32歳，女性，紹介により来院．漫画とゲームが旦那よりも好きで若干内向的であるけれど，明朗でコミュニケーションに難はない．

■**主訴**：上の前歯の色が気になる．右下の奥歯を作ってほしい．

■**歯科既往歴**：患者は，出産するまで歯科技工士をされていて，歯科的な意識は高い．約7～8年間定期的な通院を行っていなかった．

■**バックグラウンド**：現在専業主婦のため，時間に余裕のあることに加え，主訴部位以外にも治療の必要な部位を含め，彼女の職業柄もあり，やり直しの少ない最善の治療を希望された．

診査・診断，治療計画

■**どのように診査を進め，診断したか**：主訴部位からみていくと，1|は失活歯のCR修復で変色を認めた．|1は補綴下に二次う蝕と，マージン部の露出が顕著であった．6|は残根であったが幸い対合歯の挺出はめだたなかった．その他では，5 4|4 5，5|6 7の修復物下に二次う蝕が存在し，とくに|7に関しては歯髄症状も認めた．同時期に修復処置を行い，経年的な劣化とともに辺縁部にう蝕を生じたものと思われる．

■**診査結果および治療計画説明時の患者の反応**：1|1に対して本人は補綴処置を示唆してきたが，患者が1|の形態を気に入っていることから，漂白とCR修復で形態を変えずに治療する提案を行った．過去に先輩の歯科技工士にこの歯の形をほめられたエピソードを話してくれ，保存的処置を快諾された．|1は補綴処置，6|はインプラント補綴処置，他の歯に関してもそれぞれ治療計画をたて承諾を得た．

■**治療の実際**：審美修復を行うにあたり，まずプラークコントロールを徹底し，歯肉の炎症のコントロールを行った．|1は補綴物およびスクリューピンを除去すると，歯肉縁下までう蝕が及んでおり，歯内治療を行った後，矯正的挺出によって健全歯質の確保をめざした．挺出を行うと左右の歯根断面積に違いが生じるため，プロビショナルレストレーションを用いたカントゥアの調節によって左右の歯肉形態を揃えていった．

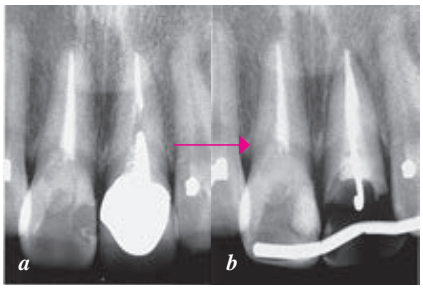

図3 | *図4a* | *図4b*
図5

図3a,b　|1挺出を約4週間かけて行う．
図4a,b　|1挺出後，テンポラリークラウンを用いてカントゥアの調整を行い，1|1のシンメトリーをめざす．5週間後，プロビジョナルレストレーションへ移行．1|漂白後，CR充填を行っている．
図5　|1最終補綴物装着(e.max)．製作：共栄歯研・山口博文氏．

図6，7　治療終了後1年半経過時の口腔内およびパノラマエックス線写真．患者のセルフコントロールにより軟組織の安定がはかられている．

1|は walking bleach 法により漂白を行った．6|は抜歯後２か月待時してインプラントの埋入を行った．一口腔を扱う際には，全体の調和を鑑みると，必然的に歯肉の炎症のコントロールと咬合のバランスに注意せざるをえなくなる．

治療結果の自己評価と患者の様子

■**自己評価**：漂白歯の後戻りや歯冠破折の可能性は否めないが，当初の目的であった変色歯の改善と歯冠形態の温存を行えた．1|1 歯肉辺縁のシンメトリーが達成できないまま最終補綴物へ移行したことが悔やまれる．プロビショナルレストレーションによる歯肉形態の調整において，マージン豊隆部の切削の加減が歯肉辺縁のカーブの角度を変化させるが，その感覚はいまだ確実性に乏しい．2|交叉咬合は 1|破折へのリスクファクターとなるが，その改善までは手が回らなかったため，今後経過をみながら介入していきたい．

■**患者との信頼関係が築けたと感じた瞬間**：|1 挺出期間や 6|部待時期間など，治療に結果が現れない時期を辛抱していたようであったが，プロビショナルレストレーションの装着後からご機嫌な様子で，1|の漂白後は『自分の歯が戻って来た感じ』と，それ以後積極的に希望や感想をいってくれるようになり，以後の治療がとても進めやすくなった．

■**今後の課題**：治療介入したものが長く維持されて，初めて成功だといえる．患者への治療介入はなるべく最小限でありたい．長期的な予後を考えると歯周炎のコントロールは当然であるが，咬合や顎運動に起因する力のコントロールも必須である．今後は，両輪で治療のできる歯科医師をめざしたい．

先輩 Dr. からのメッセージ

田中秀樹

1988年　九州大学歯学部卒業
1991年　福岡県福岡市にて開業
日本歯周病学会専門医，日本顎咬合学会指導医，日本審美歯科協会会員，日本口腔インプラント学会会員，TEP 主宰，秀志会顧問，九州インプラント研究会会員

〔治療方針〕
総合力の高い，バランスのよい臨床をめざしている．質の高い，そして豊富な治療オプションをもつことが重要と考えている．歯の保存，基本治療，自己の治療結果の客観的評価の３つをとくに重視し，患者の生活に結びつく医療をモットーとしている．

▶ケースから感じること

プラークコントロールの徹底や根管治療など，基本に忠実な臨床を行っていることには好感がもたれる．十分なフェルールを確保するために MTM を行い，歯根径と歯冠形態の調和をはかるための治療ステップをていねいに踏んでいるのは評価できる．

気づいているかもしれないが，一口腔内全体からみると，5 4 3|が近心傾斜していることで，6|の欠損幅が大きくなっているばかりでなく，2|が唇側転移し，2 1|との交叉咬合の原因となっている．もし，6|のインプラントを利用した MTM で 5 4 3|が近心傾斜を改善することができたなら，6|のインプラント補綴形態も前歯部の咬合関係も同時に改善できたであろう．

前歯部の審美修復治療では，歯，歯肉の色調，形態，歯頸ラインの調和の改善をはかることだけでなく，機能的な調和をはかることで，その長期的な安定性も期待できる．患者がその治療オプションを受け入れたかどうかはわからないが，それらを患医双方が把握したうえで最善の治療を行うことが重要である．

▶さらに成長してもらうためのメッセージ

これまで，幅広い知識と技術の習得に全力で臨んできたことは，臨床家としての基礎を築き上げるのに重要な期間であったと思う．つぎに必要なことは，これまでの臨床結果を客観的に評価し，習得した知識を整理することで，つぎの臨床ステージに上がることができるだろう．開業医としては，若いときは臨床に対する熱意だけで勇往邁進することで患者もついてきてくれるだろう．しかし，自身の成長とともに患者層も成熟し，患者の期待も大きくなってくる．地域医療への貢献をめざす一般開業医として，多様な患者の要望に，幅広い視点から最善の治療結果を獲得できるようなバランスのとれた歯科医師をめざしてほしい．また，杉本先生はそれを実現できる気質と情熱をもっていると思う．

本欄に対するご意見・ご質問は，本誌編集部：edit-q@quint-j.co.jp までお寄せください．