My First Stage

プロビジョナルレストレーションを用いて前歯部審美回復を行った症例

髙橋宏実

キーワード：咬合再構成，診断用ワックスアップ，プロビジョナルレストレーション

臨床経験年数

2009年３月，徳島大学歯学部卒業後，東京医科歯科大学歯学部附属病院にて前期研修医，後期研修医過程を修了．東京医科歯科大学高齢者歯科学分野専攻生として学び，現在に至る．また，一般開業の歯科医院にも週に４日勤務している．スタディグループ「Interdisciplinary Study Club Tokyo」(西堀雅一先生主宰)に所属．

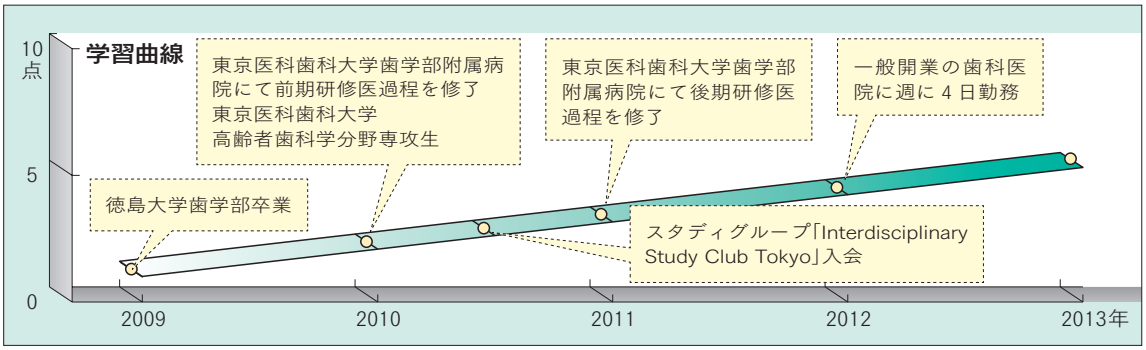

診療方針

１歯から多数歯に及ぶ口腔内に生じた症状，疾患に対し，つねにその原因を考え，治療に臨む．食生活や性格などを含め，患者のことをよく知り，さらにその後の予防にも努める．また，患者自身が自分の口腔内に関心をもってくださるように努力する．

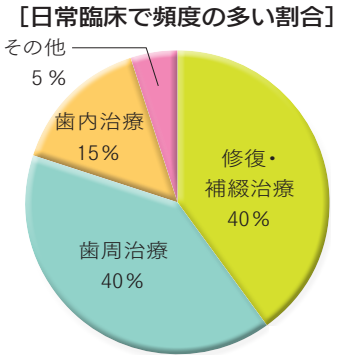

日々の臨床

大学病院では高齢者歯科に所属しているため，65歳以上の有病高齢者を対象とし，主に補綴処置を行っている．

一般開業の歯科医院では，幅広い年齢の治療ニーズがあり，来院患者は治療方針を説明しても，しっかり理解してくださる人が多い．

企画趣旨

患者の主訴や口腔内の状態など，その背景はさまざまであるが，「1歯の治療にこだわること」，それがすべての基本であり，はじめの1歩といえよう．

本欄では，患者の背景を踏まえつつ1歯に対する治療にこだわる若手歯科医師に，どのように診査・診断し，治療計画を立て，治療結果を得たのか，その患者と信頼関係を築くまでの過程を自己評価も含めて提示いただく．また，師匠や先輩歯科医師からのメッセージもあわせて掲載．

症状，疾患に対し，
つねにその原因を考え，
治療に臨む！

髙橋宏実

Hiromi Takahashi

東京医科歯科大学大学院
医歯学総合研究科高齢者歯科学分野
連絡先：〒113-8549 東京都文京区湯島1-5-45

初診時の状態

図 1a｜図 1b

図 1a, b　初診時の顔貌および口腔内写真．

患者のバックグラウンド

■**患者**：68歳，女性．専業主婦．優しい雰囲気の患者．口数は多くはないが，こちらから聞くと思っていることを話してくださる．

■**主訴**：前担当医からの引き継ぎ時の主訴は，「左上の根っこの治療が終わったので被せ物をつくってほしい．左上の前歯の痛みが繰り返し続いている」とのこと．また，補綴装置について，以前の自分の歯はそうでなかったが前歯の突出が気になる．できれば固定性補綴装置での最終治療を望むとのこと．

■**歯科的既往歴**：上顎はすべて補綴装置が装着されている．⎣1に腫脹，フィステルがあるなど，上顎前歯部に関しては4，5年トラブルが続いている．全顎的な歯周治療，⎣6 7に関しては，分割抜歯の既往がある．定期的に歯科検診を受けられていて，歯科への意識は高い．

■**治療への理解度**：時間的な負担がかかることにも納得していただいき，治療に移ることができた．保険診療希望であった．

診査・診断，治療計画

■**どのように診査を進め，診断したか**：下顎位の診査・診断から行った．Dawson Technique により CR (Centric Relation)へ誘導し，その位置を記録．フェイスボウトランスファーを行い，CR マウントを行った．

■**診査結果および治療計画時の患者の反応**：CR と MI(Maximum Intercuspation)とのズレは大きくなく，上顎補綴装置の咬合調整の範囲内であった．⎣1は抜歯．③②1⎣1②3④⑤のブリッジとし，まずはプロビジョナルレストレーションの製作を行っていくことを説明し，理解していただいた．

■**治療の実際**：咬合調整を行った後，プロビジョナルレストレーションを製作．⎣1を抜歯．また，⎣4は再度フィステルができたため，抜歯となった．さらに保険の範囲内で治療するため，⎣6 7のクラウンを除去し，支台歯とした．適切なアンテリアガイダンスを付与，審美回復をし，トラブルが起こらないことを確認した後，最終印象へと進めた．

図 2a｜図 2b

図 2a, b　模型のマウント．a は術前，b は除冠し，イニシャルプレパレーション後の模型．この模型でプロビジョナルレストレーションを製作．

図 3a〜d　術前の研究用模型(a, c)と診断用ワックスアップによる形態修正後(b, d)の比較．

図 3a｜図 3b｜図 3c｜図 3d

図 4a｜図 4b

図 4a, b　診断用ワックスアップで設定した切縁の位置をシリコーンパテを用いてプロビジョナルレストレーションにトランスファー．

図 5a｜図 5b

図 5a, b　a はプロビジョナルレストレーション装着時の顔貌写真．インサイザルプレーンとスマイルラインの湾曲を調整．b は，中心位におけるセントリックストップ，適切なアンテリアガイダンスを確保．

図 6a｜図 6b

図 6a, b　支台歯形成(a)および最終補綴物装着時(b)の咬合面観．

図 7a｜図 7b

図 7a, b　最終補綴物装着時の口腔内写真および顔貌写真．

治療結果の自己評価と患者の様子

■**自己評価**：下顎位の診査・診断から，ひとつずつのステップを大切に行った．術前の補綴物は歯軸が中心から外に向かって開いているが，プロビジョナルレストレーション，最終補綴物では歯軸は遠心から正しく入って自然にみえる並びとすることができた．しかし，圧排糸により歯肉退縮を起こしてしまった点，歯頸部歯肉のラインの審美性も考慮できればよかったという点が反省点である．

■**患者との信頼関係が築けたと感じた瞬間**：プロビジョナルレストレーションに替え，前歯部の形態がある程度患者から満足いただけた段階で，大学病院での引き継ぎの時期がやってきたが，患者から「引き続き担当してほしい」といっていただけた．

■**今後の課題**：今後は，歯肉をうまく扱えるようになることが課題である．それぞれの歯周組織に合った圧排糸の扱いや，歯周外科も含めた補綴治療を行えるように努めたい．

先輩 Dr. からのメッセージ

小林賢一

1979年　東京医科歯科大学歯学部卒業
1983年　同大学院歯学研究科（歯科補綴学）修了
1984年　同大学歯科補綴学第３講座助手
1990年　同大学高齢者歯科学講座講師
1994〜1996年　テキサス大学サンアントニオ校補綴科留学（文部省在外研究員）
1996年　テキサス大学サンアントニオ校補綴科臨床准教授

〔治療方針〕
大学在籍のため，基本的には若手歯科医師に対する教育がメイン．診療科の対象は有病高齢者となっており，その歯科治療の大部分は有床義歯による補綴治療となる．しかし，重篤な酸蝕によりフルマウスリコンストラクションが必要となる患者も多く，その診断，治療方針，治療術式など，教育は基本的な補綴治療にとどまらない．

▶ケースから感じること

補綴治療のゴールとは，適切な咬合高径，下顎位およびアンテリアガイダンスを構築することであり，かつ結果的に審美を満足させることにある．本症例は，咬合高径の変更をともなわないため，治療が比較的容易であり，その意味ではフルマウスリコンストラクションをはじめて行うのに適当な症例である．髙橋先生にとっては勉強になったケースだろう．

図 2 で提示されているテクニックは，フェイスボウトランスファーにより研究用模型を咬合器に装着し，その後診断用ワックスアップ用の模型と上顎模型を除冠したプロビジョナルレストレーション製作業模型を同じ位置に装着することにより，プロビジョナルレストレーションを製作する際にリファレンス用の模型の情報を簡単に得ることが可能な有用なテクニックである．

最終補綴物装着時に，3|が咬合平面よりもやや低位となっている．患者からのクレームもなく，審美的には許容される誤差の範囲かもしれないが，写真を撮影してすぐに確認すれば気がつくことであり，その点は残念である．

▶さらに成長してもらうためのメッセージ

髙橋先生は，１年次の研修医を修了後，筆者の所属する医局，診療グループに参加して約３年が経過している．しかし，筆者が教えることができるのは補綴が中心となってしまうため，入局と同時にペリオやインプラントを中心とした週１回の勉強会「Interdisciplinary Study Club Tokyo」（東京都開業・西堀雅一先生主宰）を紹介した．ところが，本勉強会だけでは飽き足らなくなったのか，西堀歯科で治療の見学も行うという頑張り屋さんである．

治療方針を自分で考え，それを実行するためには知識が必要であり，知識を実行するには技術が必須となる．優先順位としては，技術より知識であるが，その知識も最新のものはオリジナルの論文を読むことができなければ入手が難しくなっており，そのような意味でもよい指導者のいる勉強会に参加することが重要であると思われる．

本欄に対するご意見・ご質問は，本誌編集部：edit-q@quint-j.co.jp までお寄せください．