My First Stage

傾斜歯を歯周外科治療とアップライトで対応した症例

水野剛志

キーワード：傾斜歯，口腔衛生指導，歯周外科治療，アップライト

臨床経験年数

卒業10年目．2004年東京歯科大学卒業後，同大学臨床研修医．2005年同大学歯周病学講座に入局．2009年日本歯周病学会認定歯周病専門医取得．2010年より千葉市開業医にて勤務．佐藤直志ペリオコース受講，藤本研修会宮下裕志エンドコース受講，宮下裕志 EPSDC コース受講．スタディグループ：Naoshi Perio Club 所属．

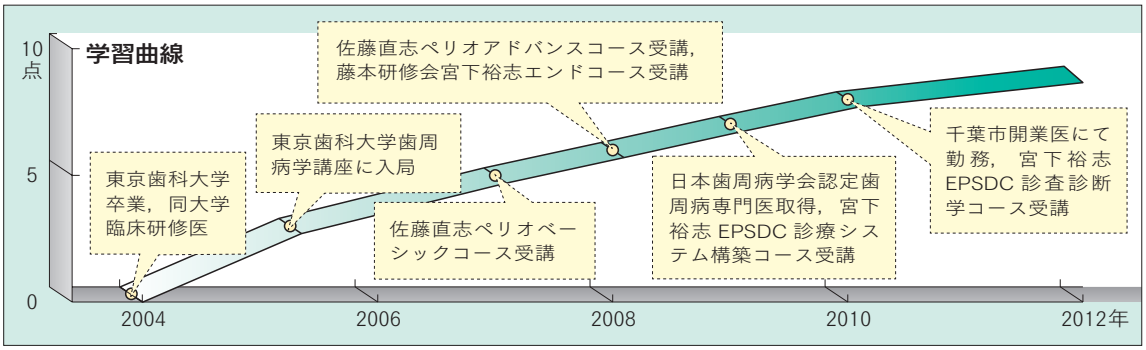

診療方針

患者の訴えをよく聞き，その原因を探ることが第一と考えている．ブラッシングの大切さを啓発するとともに，過剰な治療はせず，また天然歯を保存することに重きをおいている．大学病院にて開業医からの紹介の患者や，長期間問題が解決しない患者，個性の強い患者など，さまざまな訴えをもった患者を担当する機会を得られた．当時，佐藤直志先生，宮下裕志先生のコース受講をきっかけに，主訴に対する問診・診断に疑問が生じた．このときの経験により，正確な問診・診断をすることの難しさ，大切さを知り，それが現在の診療方針に影響していると感じている．

日々の臨床

職場はオフィスビルのなかにあり，日常臨床の大部分はう蝕治療，根管治療，歯冠修復が大半を占め，また歯周治療も多い．義歯の製作，インプラント治療，矯正治療，小児治療なども幅広く行うが，それほど頻度は多くない．

［日常臨床で頻度の多い割合］

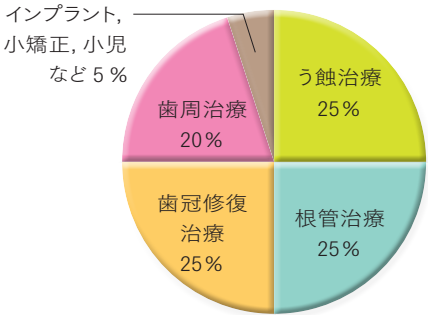

企画趣旨

患者の主訴や口腔内の状態など，その背景はさまざまであるが，「1歯の治療にこだわること」，それがすべての基本であり，はじめの1歩といえよう．

本欄では，患者の背景を踏まえつつ1歯に対する治療にこだわる若手歯科医師に，どのように診査・診断し，治療計画を立て，治療結果を得たのか，その患者と信頼関係を築くまでの過程を自己評価も含めて提示いただく．また，師匠や先輩歯科医師からのメッセージもあわせて掲載．

患者の訴えをよく聞き，
その原因を探る

水野剛志

Takeshi Mizuno

医療法人社団海星会　マリブ海浜歯科室
連絡先：〒261-0023 千葉県千葉市美浜区中瀬2-6 WBGマリブウエスト2F

初診時の状態

図 1a｜図 1b

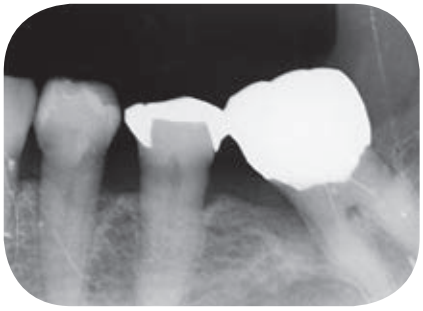

8	4	3
⌈7		
8	3	3

図 1a, b　初診時のデンタルエックス線写真と患歯のペリオチャート．

患者のバックグラウンド

■**患者**：66歳，女性．自営業．性格は温厚．非喫煙者．

■**主訴**：数年前より左下奥歯に違和感を自覚していたが放置．その後，頻度が増して心配になり来院した．

■**歯科的既往歴**：歯科医院の定期的な通院はなく，主訴に対する処置のみが中心であった．

■**治療への理解度**：以前は忙しかったが，現在は仕事も週2日のみで，経済的にも時間的にも余裕ができてきた．

診査・診断，治療計画

■**どのように診査を進め，診断したか**：⌈7は近心面に深い歯周ポケットと歯肉の炎症を認めた．歯は近心に傾斜していたため，自浄性や清掃性が困難となり，8 mmの歯周ポケットを形成したと考えた．遠心面・頬側面の角化歯肉の幅は不足していたが，歯周ポケットの形成は認められなかった．咬合平面より歯列の連続性は不自然であり，上顎の総義歯と干渉を起こしやすい形態であった．治療計画として，炎症の除去と清掃性の向上が必要であると考え，初期治療後，再評価を行い，必要であれば歯周外科治療により炎症の除去を行う．また，傾斜した歯に対してアップライトを行い，清掃性を向上させる．プロビショナルレストレーションにて問題がないことを確認し，⑤⑦支台のブリッジにて最終補綴を行う．角化歯肉の幅に関しては頬側・遠心の頬棚の立ち上がり強く，幅も狭いため，歯肉の移植は困難であることと，プラークコントロールは良好であるため，計画はしなかった．

■**診査結果および治療計画時の患者の反応**：⌈6を喪失後，⌈7にときどき軽度の違和感を覚えていたため，その理由を理解し，納得したかのようであった．治療計画に関しては迷うことなく同意していただけた．

■**治療の実際**：初期治療として，ブラッシングや歯間ブラシの使い方の確認とプラークコントロールの重要性などの教育的指導と，スケーリング・ルートプレーニング，感染根管治療を行った．その後3か月で再評価を行い，近心に出血をともなう6 mmの歯周ポケッ

トを認め，フラップキュレッタージにて対応した．術式は近心の骨内欠損部の直上を避けるように舌側寄りに切開線を伸ばし，全層弁にて pedicle を形成した．遠心と頬舌側に関しては歯肉溝内切開にて最低限，根面が確認できる程度の歯肉弁を形成し，根面のルートプレーニングと骨内欠損部の廓清後，縫合した．術後6か月で再評価を行い，プロービングは3 mm と安定し，出血もなく，アップライトを2か月間行った．その後，プロビショナルレストレーションにて1か月間経過観察し，最終補綴を行った．

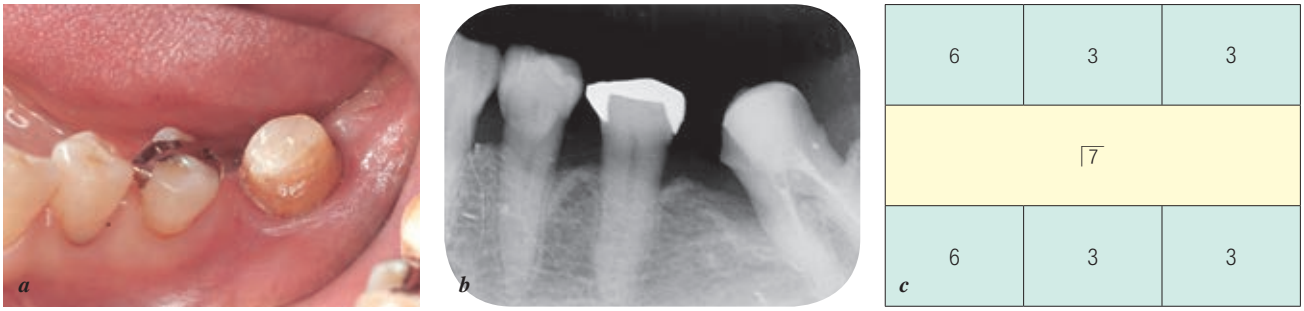

図 2a～c　初期治療終了時の口腔内およびデンタルエックス線写真と患歯のペリオチャート．

図 3　術前の状態．

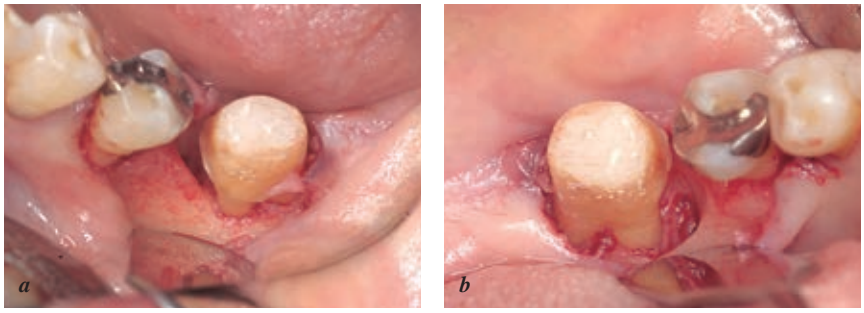

図 4a, b　フラップキュレッタージ時の頬側面(***a***)および舌側面(***b***)．

図 5　縫合時．

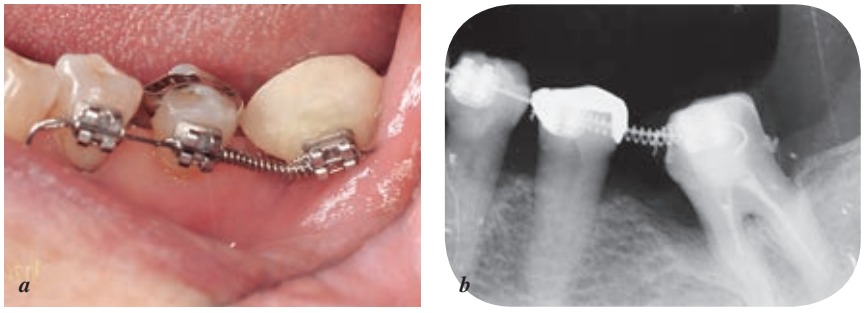

図 6a, b　アップライト開始時の口腔内およびデンタルエックス線写真．

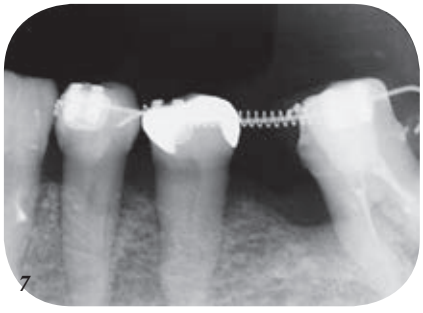

図 7　アップライト終了時のデンタルエックス線写真．
図 8　最終補綴物装着前の口腔内写真．

図 9a～c　最終補綴物装着時の口腔内およびデンタルエックス線写真と患歯のペリオチャート．

治療結果の自己評価と患者の様子

■**自己評価**：解剖学的なスペースの関係で，遠心へのアップライトの量は若干少なくなった．臨床的には，生理的な歯肉溝と清掃しやすい歯肉形態，エックス線写真上では骨の再生も認められ，経過も良好である．

■**患者との信頼関係が築けたと感じた瞬間**：初期治療時に「歯間ブラシを使うようになってから，以前感じていた違和感がなくなりました」といっていただき，口腔衛生に関して意識が変化していったとき．

■**今後の課題**：診査・診断・治療技術も上達したいが，患者がプラークコントロールの重要性を理解して実践でき，それを最低限の治療やメインテナンスでサポートできる歯科医師になっていきたい．

先輩 Dr. からのメッセージ

真島　徹

1984年　城西歯科大学（現明海大学）歯学部卒業　城西歯科大学歯学部歯周病学講座入局
1990年　明海大学歯学部歯周病学講座退職　神奈川県横浜市戸塚区にて開業
2012年　Naoshi Perio Club 会長

〔治療方針〕
歯周治療の考え方を基本とした，患者個々のもっとも最適な治療法を選択し，長期間にわたる咬合機能の維持と歯の保存を心掛けている．

▶ケースから感じること

著者の水野先生は，Naoshi Perio Club にてともに学んでいる仲で，歯周病学講座出身で歯周病専門医を取得されているということもあり，患者資料の採取，抄録の書き方など，しっかりした形ができており，診査・診断に基づく治療計画の立て方も，奇をてらわずに基本に忠実な先生である．本症例においても，診査・診断によるグランドデザインがしっかりとしており，炎症の除去，歯牙移動，補綴処置，メインテナンスの流れがはっきりとしている．著者も「患者の訴えをよく聞く」と述べているように，外科処置前の歯肉の状態をみると，その人となりと真摯に患者と向かい合うことによる信頼関係がうかがわれる．昨今は骨欠損があれば何かを入れることが再生療法であるかのような風潮があるが，歯肉のバイオタイプ，ディフェクトアングル，骨欠損形態等を考慮し，切開線・廓清・緊密な縫合・術後管理が確実になされていれば，本症例のように垂直性骨欠損がフラップ手術単独で再生するということを知るべきであり，著者の診断と技術の高さがうかがわれる．

▶さらに成長してもらうためのメッセージ

⌈7 近心骨欠損部に対する外科処置，マージンをあえて歯肉縁下に入れず，鼓形空隙を広く取りメインテナンスしやすい形態をつくり上げているが，⌈7 近心部に集中するあまり，ブリッジ全体のメインテナンスという観点からみると，危うい感じがする．⌈7 遠心部は，外科処置前の口腔内写真とエックス線写真より厚い歯肉であるため，長期メインテナンスを考えるとより薄くする必要があったのではないか．歯周疾患は部位特異性の疾患であるため，同一歯においても近心は再生療法，遠心は wedge operation による歯肉切除というように，歯面別に考える必要がある．アップライトに関しては，補綴治療終了後のエックス線写真から，⌈7 は多分骨質が固く著者が得たい移動量が確保できず，その結果として⌈5 遠心部の形態が不良となり，鼓形空隙が狭くなっている．MTM 時に形態不良のインレーを除去して近心移動させれば，よりメインテナンスしやすい形態をつくり上げることができたと思う．著者には，もう少し視野を広げ，小さな配慮がより安定した環境をつくり上げ，長期メインテナンスを容易にすることを学んでほしい．最後に，⌈7 のフラップ手術の結果は素晴らしい．

本欄に対するご意見・ご質問は，本誌編集部：edit-q@quint-j.co.jp までお寄せください．