My First Stage

1歯単位の長期安定性をめざし，基本治療を追求した症例

深井康弘

福岡県勤務　なかしま歯科クリニック
連絡先：〒808-0001 福岡県北九州市若松区小石本村町13-14

キーワード：基本治療，智歯周囲炎，根管治療

臨床経験年数

卒業５年目．2009年に九州歯科大学卒業後，同大学附属病院にて１年間の臨床研修を受ける．その間の出向先として４か月，こぞの歯科医院(千葉県旭市)にて一般歯科臨床を学ぶ．臨床研修終了後，なかしま歯科クリニック(福岡県北九州市)にて勤務．2012年，筒井塾包括歯科臨床コースを受講．また同年１月より上田塾，８月よりミニ甲斐会，2013年６月よりJACD，2014年１月より北九州歯学研究会若手会に参加．現在に至る．

診療方針

「悪いところを治す」だけでなく，「なぜそうなったのか？」を考え，その原因を取り除く．また保険治療・自費治療を問わず，１つひとつの処置をていねいに行う．

1 日々の臨床

勤務医の身であるため，診療システムや診療を行う環境などはすでに構築されたなかで治療を行うことができている．日常臨床で頻度の多い割合は，歯内治療，歯周治療，う蝕治療，補綴治療がほぼすべてを占める．

日常臨床で行う治療の内訳

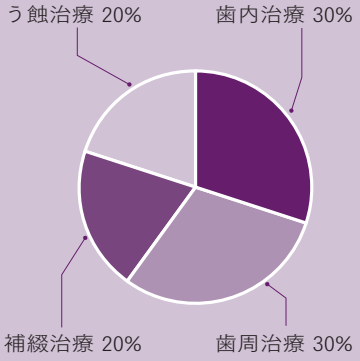

初診時の状態

0	0	1	1	0	0	0	0	1	0	1	1	0	0	
⑦3⑤⑤2③⑥②④⑤3⑥4④④4⑦3⑦4	3③3②3②⑥6⑥⑥4⑥③④3②④3	2⑥④④4												
7③③④3③⑥7⑥⑥6⑨⑨⑨⑨⑥3⑥④⑤④	3③3③6⑧⑥6⑥⑥3⑤③③⑥3④⑧	③③⑥												

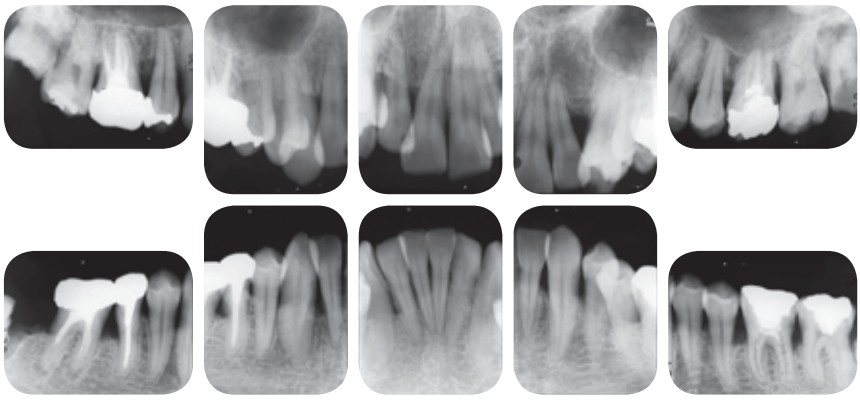

			⑥③⑥⑥⑥③④④⑥⑤⑥⑥⑤③③⑤2③⑤⑤③3	3⑥⑤⑥⑥⑥⑦⑥⑥3⑥③3⑤④3③										
			⑥③⑥⑥3⑥③④⑥3⑥⑥③⑥⑥3③3	3⑥⑥4④⑥2③⑥3③③2⑥⑥⑥⑥④6⑥										
		0	1	1	0	0	0	0	0	0	0	0	0	0

図１　初診時の10枚法デンタルエックス線写真と歯周組織検査表．

患者のバックグラウンド

患者
32歳，男性，会社員．性格は口数少なく，おとなしい印象．仕事の関係上，来院は夕方以降．当初は保険治療内での治療を希望．

歯科既往歴
数年前に，他院にて7を抜歯．その後7⑥⑤の延長ブリッジとして補綴処置を行っている．

主訴
①数日前から右下奥歯の歯ぐきが腫れた．
②歯磨き時に出血する．

その他
全身的既往歴に特記事項はない．初診時，喫煙習慣はあったが，治療途中で禁煙されている．

図2　図3

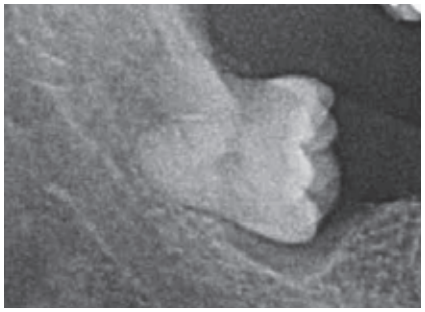

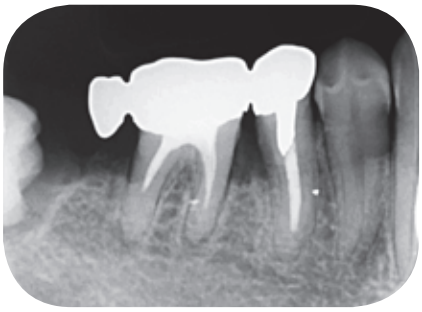

図2　パノラマエックス線写真の8拡大像．
図3　同部位初診時デンタルエックス線写真．

診査・診断，治療計画

■どのように診査を進め，診断したか：主訴①に対しては8の智歯周囲炎と考えた．当初，抜歯については否定的で当面は消炎処置と，主訴②に対して歯周基本治療を行うこととし，また6に根尖病変を認めたため，同歯の根管治療を開始した．

■診査結果および治療計画説明時の患者の反応：6 5には3～6 mmの歯周ポケットを認めた．エックス線所見として歯槽頂線，歯槽硬線が不明瞭で，また歯根膜腔の拡大を認めた．他にも不良補綴物，歯石沈着，う蝕，根尖病変等を認める．同部の治療の必要性を説明し，とくに問題なく同意を得ることができた．

■治療の実際：歯内治療，歯周基本治療後，6 5の隣接面に6 mmの深い歯周ポケットが残存していたため(図4)，デブライドメントを目的として歯肉剥離掻爬術を行った(図5)．さらに，5 4間に歯根近接を認めたため，補綴前処置としてセパレーティングモジュールを挿入し，歯間離開を行った(図6～8)．最終補綴物は5をハイブリッドセラミッククラウン，6をメタル冠(FMC)とした(図13～15)．

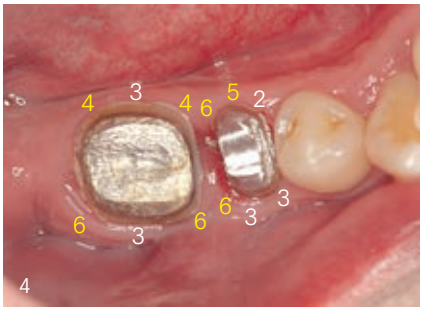

図4，5　歯周外科前と歯周外科術中写真．再評価時のポケット値を示す．白字はBOP(－)，黄色字はBOP(＋)を示す．

図6　暫間修復物の隣接面を面接触で与え，$\overline{5|}$の近遠心にモジュールを挿入した．

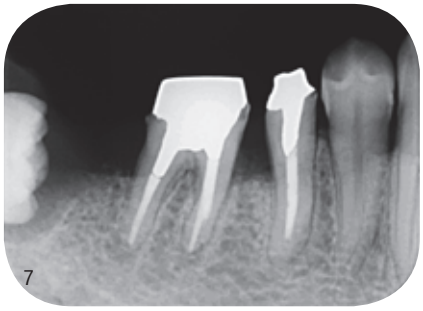

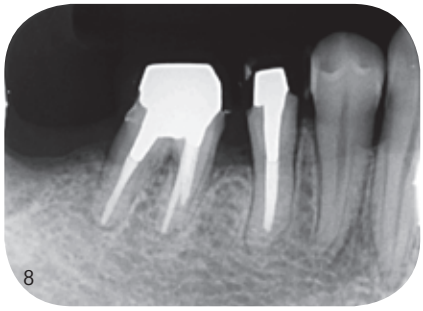

図7，8　モジュールによる移動前と移動後のデンタルエックス線写真．約1か月半で$\overline{5\ 4|}$間の歯根近接は解消し，適正な歯冠幅径を付与できると考え，モジュールによる移動を終了した．

図9　歯肉溝内に外科用絹糸を挿入し，リマージニングを行った．

図10　ウルトラパック＃1(ウルトラデント社)を使用．圧排糸が入りすぎないように注意した．

図11　シリコーン連合印象．ジーニー(モリタ社)を使用．

図12　石膏模型面．境界明瞭なフィニッシュラインが確認できる．

図13～15　最終補綴物装着時(咬合面観と頬側面観)とデンタルエックス線写真．初診時(図3)に比べ，歯槽硬線・歯槽頂線は改善傾向で，補綴物の適合も良好である．$\overline{6|}$の根尖病変は縮小傾向にあると思われる．

治療結果の自己評価と患者の様子

■**自己評価：**歯周外科の手技が不十分で，$\overline{6\ 5}$の歯間部歯肉が陥凹したクレーター状になってしまい，印象採得時に一番苦労することとなった．逆に，$\overline{5\ 4}$間の歯根近接は解消されたため，適切な歯冠形態を与えることができたと考えている．エックス線的にも不鮮明であった歯槽頂線や歯槽硬線も改善傾向にあると思われる．$\overline{6}$の根尖病変も縮小傾向と思われるが，予後が短いため，今後注意深い観察が必要である．

■**患者との信頼関係が築けたと感じた瞬間：**治療過程を口腔内写真で提示しながら現状を説明し，その先の治療にどのようなことが必要なのかを示すことで，治療期間が長くなってしまってもその治療に対しての同意は円滑に得られることができた．

■**今後の課題：**治療にかかる時間が長く遠回りをしている．治療のゴールを明確に設定し，そこに向かった治療計画を立てることで，より最短距離でスムーズに治療を進めることができるのではないかと考えている．そしてそれは患者への負担軽減にも繋がるであろう．

message 先輩ドクターから

甲斐康晴
福岡県開業　かい歯科医院

▶ケースから感じること

まず，ケースの仕上がりをみて，規格性のあるエックス線写真・エンド・ペリオ・歯牙移動・支台歯形成・印象操作・補綴物の適合等，どれをとってもしっかり基本をおさえ，ていねいな処置が施されていることがわかる．細かくいえば，$\overline{6\ 5}$間の術後の清掃性や，$\overline{6}$補綴物の歯軸の方向等などが気になるところではあるが，代診時代のケースということを考えると，すばらしいできばえである．もちろん，勤務先である中島稔博先生の監督と指導の結果でもあるし，いろいろなスタディグループ下で刺激を受けて“みる目”を養い成長してきた結果でもあろう．しかしながら，本人の技量のみならず，歯科治療に対する情熱がなければこのような結果にはならなかったと考える．

▶さらに成長してもらうためのメッセージ

深井先生は，焦らずしっかりと足元をみつめ，着実に実力をつけている若手歯科医師の１人である．このケースは最終的に全顎治療へと発展していったわけであるが，１本１本をていねいに仕上げようとする地道な処置の積み重ねが，患者の心を動かしたものと推察する．治療がスムーズにいかなかったなどの反省もあろうが，治療を仕上げてみないとそのような反省もでてこない．これからいろいろな患者と出会い，スランプに陥ることがあるかもしれないが，そのようなときにはこのように純粋な気持ちで取り組んだケースを振り返ってほしい．そして，このように育ててもらった院長先生に感謝して研鑽を怠ることなく，たくさんの患者から信頼される歯科医師をめざしていただきたい．