My First Stage

生物学的侵襲を減らし補綴修復を行うために歯科用 CT を応用した症例

吉木雄一朗

愛知県開業　Y's デンタルクリニック
〒460 - 0003 愛知県名古屋市中区錦3 - 24 - 12 玉水ビル 5 F

キーワード：歯科用 CT，ワックスアップ，プレパレーションガイド

臨床経験年数

2005年日本歯科大学卒業後，千葉県鴨川市亀田総合病院に 3 年間勤務．その後，吉木デンタルクリニック，双峰歯科医院勤務後，2010年開業．Brush Up 研修会，名古屋臨床歯周補綴コース，OSI 名古屋，USC ジャパンプログラム受講．名古屋 SJCD, TNG, NOAH, 栄三丁目文献抄読会所属．

診療方針

的確な診査のもと，患者の主訴の奥に隠れた問題やリスクを診断し，最適な治療法を提案し予知性の高い診療を目指している．

1 日々の臨床

当院は繁華街にあることもあり，20〜40代の若い患者層が多い．周りに歯科医院も多いため，治療方針などのセカンドオピニオンも多く，的確な診査・診断と，審美的な結果が求められる．

日常臨床で行う治療の内訳

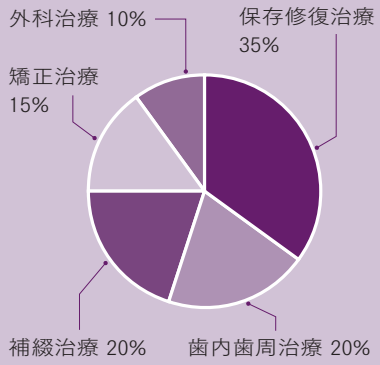

初診時の状態

図 1 a〜d　主訴の前歯の状態．左右中切歯が下口唇にやや食い込んでいる．

患者のバックグラウンド



患者

32歳，女性．明るい性格で気になることははっきり言うタイプ．美意識が高い．

歯科既往歴

もともと正中離開で中学生の頃に全顎矯正治療を受けたが，少しずつ後戻りし，再び離開が生じた．智歯の抜歯以外は歯科治療経験がない．

主訴

出っ歯が気になる．真ん中の歯の隙間と長さも揃えて短くしたい．

その他

過去に矯正治療の経験があり，今回は矯正器具は絶対に装着したくないとの意思が強い．

診査・診断，治療計画

■どのように診査を進め，診断したか：臼歯咬合関係は安定しており，顎関節機能も異常なく，患者固有の咬合関係を変えない範囲での補綴処置が必要である(図2)．ダイレクトボンディング，ラミネートベニアでの修復では，患者の希望(歯冠長と唇側傾斜)を叶えられず，患者の年齢からも歯髄保存が可能かどうかが診断のポイントとなった．

■診査結果および治療計画説明時の患者の反応：CT診査にて歯髄形態を確認し(図3)，模型上で歯髄保存を想定した形成後，担当技工士と打ち合わせを行い，色調・形態が患者の希望に沿うよう診断用ワックスアップを製作した．ワックスアップを利用し患者と検討した結果，それに満足されたので治療を進めることを決定した．

■治療の実際：形成バーの太さを計測し，形成量をコントロールして歯髄を傷つけない安全な形成を術前に模型上で行い(図4)，それをもとに正確なプレパレーションガイドを製作し，口腔内にて模型と同じ形成を行った(図5)．



図2a　咬頭嵌合位は安定しており，現状の咬合関係を変えないように注意した．
図2b　カスタムインサイザルテーブルを製作した．

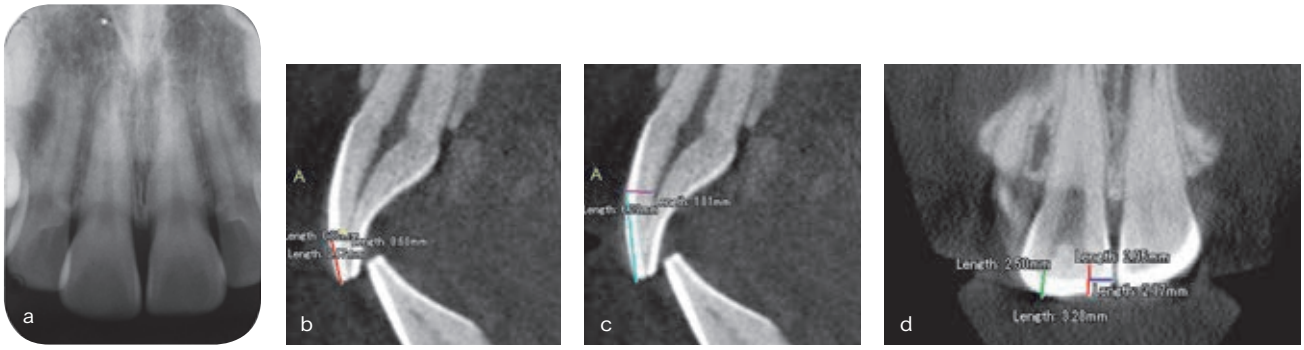

図 3 a〜d　デンタルエックス線写真では正確な硬組織の厚みや歯髄の位置は読影できないが，CT では任意のポイントで歯髄への距離が計測可能である．

図 4 a〜c　CT にて得られた情報をもとに製作した，生活歯での形成限界の模型と，実際に製作可能な最終補綴物の位置を示すワックスアップ．

図 5 a〜d　プレパレーションガイドを使用して，歯髄の位置を考慮した安全で正確な形成を行った．

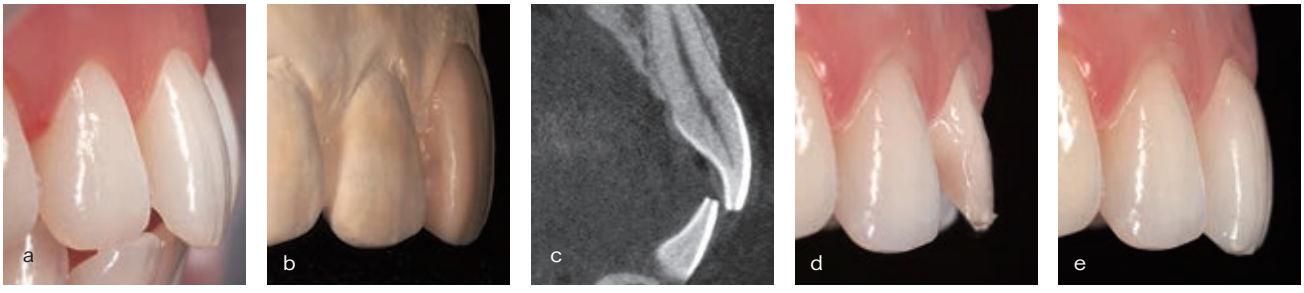

図 6 a〜e　ワックスアップの予定どおり，髄角の位置で1.4mm の形成を行い，0.4mm の厚みのオールセラミッククラウンを装着した結果，初診時(a)に比較して1.0mm 舌側に入った．

図 7 a〜c　診断用ワックスアップの位置・形態が再現され，患者の満足が得られた．口唇との関係も改善された．

治療結果の自己評価と患者の様子

■**自己評価：**歯科用 CT を応用し，生物学的侵襲を減らした安全な治療を行ったことは，術者・患者にとってリスクを回避できた．また正確な診断用ワックスアップを利用した歯科医師・歯科技工士・患者とのディスカッションは信頼関係の構築や安全な結果を生むのに有効であった．

■**患者との信頼関係が築けたと感じた瞬間：**説明した治療計画どおりのステップで治療が進んでいき，最終補綴物を装着した時．喜んで口紅をつけて顔貌写真も撮影させてくれた．

■**今後の課題：**本症例は矯正後の後戻りから生じた正中離開であり，舌癖のコントロールや，ナイトガードの装着を指示しているが，今後も注意深い観察が必要である．今回は歯髄の位置に焦点を絞ったが，今後は CT をエナメル質の厚みの測定に利用し，接着に対しても診断の 1 つとして活用していきたい．

message 先輩ドクターから

上野博司
東京都開業　上野歯科

▶ケースから感じること

本ケースでは，矯正治療は不可であること，歯牙形態と突出感に不満があることより，主訴に対して修復治療のみで対応していく必要がある．トライアンギュラーな歯牙形態および正中離開の改善を行う場合，さまざまなマテリアル，治療方法が存在する．それらのなかから患者固有の条件を加味したうえで，最適な治療方法を選択するということが，われわれ臨床医には求められよう．これらに加え，ラボとの連携も肝要であり，たとえ対象が少数歯であっても歯科臨床はとても難しいものとなる．

患者への精細なインタビューと緻密な資料採得．これらを踏まえた診査・診断という歯科治療に欠かせないステップを吉木先生は確実に行っており，非常に高い資質を予感させる．さらに，歯科用コーンビーム CT を用いて，支台歯形成を予定する歯と歯髄の位置関係を三次元的に評価する手法をこれらに加えており，より低侵襲な治療を目指す真摯な姿勢を感じる．そしてこれらを最大限に活用し，前述したようなハードルをことごとくクリアしたことが，今回提示されたような素晴らしい臨床結果をもたらしたと考えられる．同窓でクラブの先輩後輩という関係を抜きにして，賛辞をおくりたい．

▶さらに成長してもらうためのメッセージ

唇側で 1 mm のセットバックおよび歯冠長を減じる必要があったこと，薄いエナメル質であることから，コンポジットレジンやラミネートベニアではなく，クラウンを選択したことに(もう少し根拠を明示してほしい点はあるが)異論はない．しかし，あともう少し，と思われるところもある．せっかく360°形成するのだから，補綴物による歯肉形態の改善に考慮されたい．具体的には，術前より左右の辺縁歯肉の形態に差異が存在するが，それぞれの形成深度を工夫し，サブジンジバルカントゥアに強弱をつけることにより，歯肉形態をより視覚的に対称化し，さらなる審美的結果を得ることができたのではないだろうか．水平および垂直的な歯のポジションや，辺縁歯肉の形態に影響を及ぼす歯槽骨の形態，歯肉縁下の歯牙形態を CT により読影し，補綴治療に応用することもまた一法であろう．