My First Stage

重度歯周炎罹患歯に歯周組織再生療法を行った症例

奈良嘉峰

神奈川県勤務　医療法人社団　聖カリスタス会　菅井歯科医院藤沢
連絡先：〒251 - 0052 神奈川県藤沢市藤沢971 リベール藤沢１F

キーワード：重度歯周炎，歯周組織再生療法，垂直性骨吸収

臨床経験年数

2007年日本大学歯学部卒業．同大学歯学部付属歯科病院にて臨床研修終了後，菅井歯科医院にて勤務．2010年にJIADSペリオコース，2011年にJIADSペリオ・インプラントアドバンスコース，カダバーコース，2014年にJIADS補綴コースを受講．臨床経験８年目．日本歯周病学会歯周病専門医．

診療方針

歯周治療が一般歯科治療の根幹をなす，と考えて診療に当たっている．１人ひとりの患者にとって最善の治療を提供できるように，患者へのわかりやすい説明や，ていねいな処置を心掛けている．

1 日々の臨床

歯周病専門医を標榜している診療所のため，歯周病を気にして来院される患者が多い．通院患者から紹介されたり，ホームページをみて来院される患者が多く，小児患者はほとんどいない．メインテナンスで通われている患者も多い．歯科治療全般を行っているため，歯周治療，歯内治療，修復治療，補綴治療の頻度が高い．歯周外科治療やインプラント治療も行っている．

日常臨床で行う治療の内訳

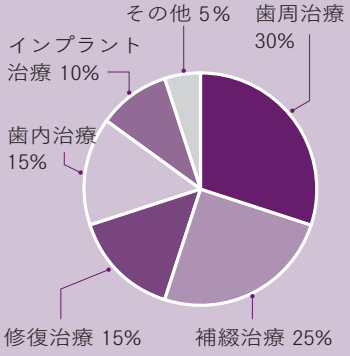

初診時の状態

図１a｜図１b｜図１c
図２

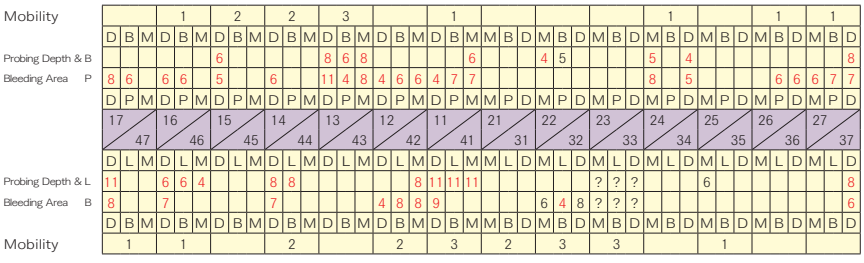

図１a～c　初診時口腔内写真．
図２　初診時ペリオチャート（３mm以下は省略）．

患者のバックグラウンド

患者

41歳，男性，会社員．寡黙であるが，疑問があれば質問してくるなど，歯科治療に対して不安があるようだった．非喫煙者であった．

歯科既往歴

これまで受けた歯科治療は，う蝕に対する修復治療のみで，歯周病を指摘されたことはなかったとのこと．

主訴

「前歯がグラグラして噛めない」ということで来院．数年前からしばしばブラッシング時の出血や，歯肉の腫脹があったとのこと．

その他

仕事が忙しいようであったが，できる限り通院するとのことであった．治療にかかる費用は負担可能であったが，極力抑えてほしいという要望はあった．

診査・診断，治療計画

■どのように診査を進め，診断したか：多くの部位でアタッチメントロスが進行していて，広汎型重度慢性歯周炎と診断した．プラークコントロールの不良に加え，辺縁隆線や咬頭の不連続性や，アンテリアガイダンスの喪失による臼歯部の干渉が歯周組織の破壊を助長していたと思われた．隣接面コンタクトが欠如している部位もあり，食片圧入等も歯周炎の進行に関与していたと考えられた．

■診査結果および治療計画説明時の患者の反応：矯正治療，インプラント治療を提案したが，受け入れてもらえなかった．根尖付近まで骨吸収している７３|７，７１|２３７は抜歯と判断し，説明した．患者は非常に落胆していたため，患者の気持ちに整理がついた段階で，少しずつ治療を進めていくことにした．

■治療の実際：欠損補綴はブリッジを選択し，④３②①，③②１|①２３④とする計画であった．プロビジョナルレストレーションの装着と咬合調整を行い，臼歯部の干渉を除去し，咬合の安定を確認した後に歯周外科治療へと移行した．垂直性骨吸収が６４|４，４|に残存していたが，とくに４|は歯周組織が十分に改善されなければ抜歯や補綴設計の変更が必要になるため，同部位の再生療法の成否がキーポイントであった．

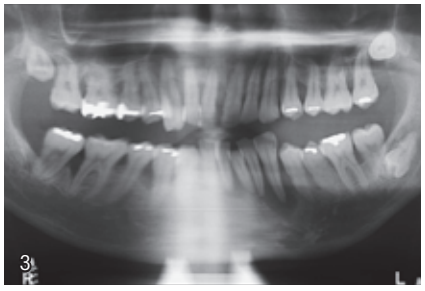

図３　初診時パノラマエックス線写真．

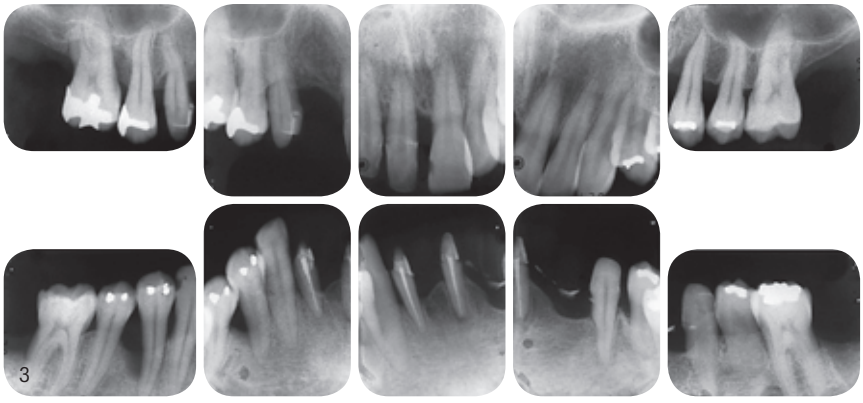

図４　歯周基本治療後のフルマウスエックス線写真．

図5　4遠心のボーンサウンディングは11mmであった．デブライドメント後の状態．

図6　エムドゲイン®を塗布後，骨欠損部にFDBAを充填した．

図7　吸収性メンブレンを設置した後，マットレス縫合と単純縫合のコンビネーションで緊密に縫合した．

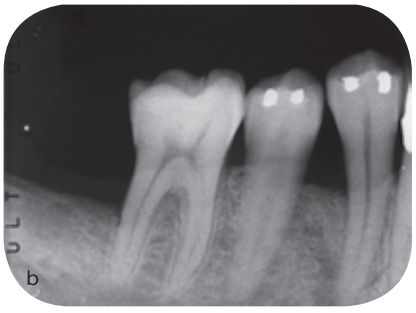

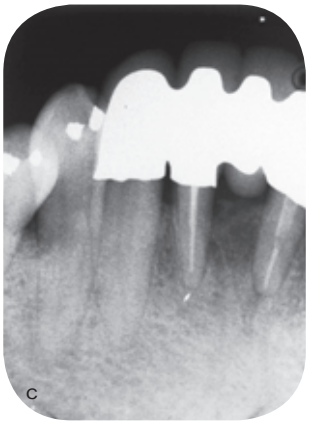

図8 a～c　2年後の状態．歯槽硬線はまだ不明瞭であるが，プロービングデプスは3mm以内で歯周組織は安定していると思われる．

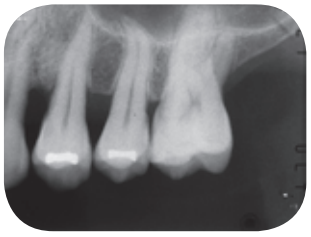

図9 a｜図9 b｜図9 c

図9 a～c　上顎左側臼歯部の外科処置時の口腔内写真と，術後のエックス線写真．下顎右側臼歯部と同様に再生療法を行った．

図10a｜図10b｜図10c

図10a～c　同様に，上顎右側臼歯部の再生療法時の口腔内写真と，術後のエックス線写真．

図11a～c　術後の口腔内写真．予定通りの設計のブリッジを装着することができた．

図12a | 図12b

図12a, b　左右側方運動時の口腔内写真．側方運動時に臼歯離開が得られるように留意した．

治療結果の自己評価と患者の様子

■**自己評価：**再生療法後の経過は良好であった．実際には若干の骨形態の不整は残っていると思われるため，今後も注意深いメインテナンスが必要である．また，暫間固定のまま終えている箇所があるが，今後外れても再度暫間固定か，局所的な治療で対応可能と考えている．

■**患者との信頼関係が築けたと感じた瞬間：**患者は当初，抜歯を含む多くの外科処置が必要であることから通院に消極的で，表情も暗かった．下顎右側の再生療法後，よい結果が確認できた頃から次第に笑顔で話をしてくれるようになり，信頼を得られたと感じた．

■**今後の課題：**患者に安心して治療を受けてもらえるように，説得力のある説明を心掛けていきたい．そのためには正確な診査・診断は欠かせない．知識，技術の研鑽とともに，一口腔単位での診断力を養っていきたい．

message 先輩ドクターから

松井徳雄
東京都開業・銀座ペリオインプラントセンター

▶ケースから感じること

このケースはすべて天然歯で歯列不正があり，垂直的骨吸収が存在するため，炎症と力のコントロールが難しく，全顎的な総合治療が必要な症例である．今回はこの症例における下顎の key tooth となる$\overline{4|}$の保存の可否の診断と対応がポイントとして挙げられている．一般に垂直的骨欠損量が 3 mm 以上の場合，その対応として再生療法が考えられる．再生療法は，骨欠損の原因，適応症の選択，術式，術後管理など，多くの条件が相まって良好な治療結果が得られる．とくに奈良先生の手技はすばらしいものがあり，術式 1 つひとつを基本に忠実にていねいにされている．これもひとえに奈良先生の真摯な姿勢のあらわれだと思う．また，このケースで重要なポイントの 1 つに，患者との信頼関係が挙げられる．治療技術や知識はわれわれの努力，研鑽で向上するが，歯周病患者の治療への理解を得ることは，個々の状況が異なり難しい場合が多い．奈良先生をはじめスタッフが患者の状況に応じた対応を行ったところが大きいと感じる．

▶さらに成長してもらうためのメッセージ

垂直性骨欠損は歯列不正の部位に生じることが多い．清掃性も悪くなり，外傷性の力も受けやすいことも一因であろう．骨欠損状態から再生療法の適応症でも，外傷力などの悪化させる要因の排除が不確実だと，予後の安定を求めることは難しくなる．下顎右側臼歯部は天然歯で$\overline{6\ 5|}$部はわずかに近心傾斜をしているため，エックス線的に$\overline{5\ 4|}$間に辺縁隆線の段差と歯間離開がみられる．同様に，$|\overline{3\ 4}$間もエックス線的に歯間離開が疑われ，今後は咬合状態や歯の動揺度など，注意深いチェックが必要であろう．また，再生療法を行う場合は，リエントリーの必要性も術前に伝えておく必要がある．どのような重篤な骨欠損も最初はわずかな骨欠損であるので，理想的には骨の不整形態の改善をはかることが望ましいと考える．局所の問題でも 1 口腔 1 単位の診査・診断が求められる場合が多い．治療を行うか否かは最終的には患者と決定していくが，歯科医師側が治療の必要性をしっかりと認識し，治療のメリット，デメリットを患者が理解して治療を実践することが大切である．