My First Stage

患者の年齢を考慮して感染根管治療にて歯の保存に努めた一症例

古賀弘毅

福岡県開業　古賀歯科医院
連絡先：〒811-1213 福岡県筑紫郡那珂川町中原2-27

キーワード：感染根管治療，歯の保存，急性根尖性歯周炎

臨床経験年数

2001年九州歯科大学卒業後，医療法人修医会 光が丘歯科医院(広島市)にて5年間勤務．2006年福岡市博多区にて古賀歯科医院を父より継承．2014年福岡県筑紫郡那珂川町へ古賀歯科医院を移転開院．

診療方針

一口腔単位での診査・診断を行い，患者の希望や生活背景等を考慮したうえでていねいな治療を心掛けている．

1 日々の臨床

当院の位置する那珂川町は人口約5万人，住民の平均年齢が約40歳と若い世代が多く居住している．小児から高齢者まで幅広く来院されるが，比較的若い年齢層の患者が多いため，う蝕治療や歯周治療が多く，総義歯やインプラント治療は少ない．一方で定期的なメインテナンスで訪れる患者も多い．

日常臨床で行う治療の内訳

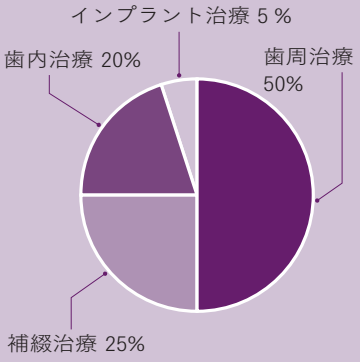

初診時の状態

図1a　図1b　図1c
図1d　図1e

図1a～e　初診時の口腔内写真．

患者のバックグラウンド

患者

17歳，女性．明るい性格でいつも笑顔で話をしてくれる．他院にて矯正治療と根管治療を受けていたが，通院が困難との理由から根管治療を目的として紹介された．

主訴

1|の動揺と同部位唇側の歯肉腫脹が気になる．自発痛はないが歯肉を押さえると痛む．

歯科既往歴

小学６年生のときに外傷により1|が脱臼して整復した既往がある．中学１年生の頃から現在まで矯正歯科に通院している．

その他

高校３年生であり，大学受験を予定しているが，時間的・経済的な制限は比較的少ない．



図２　図３

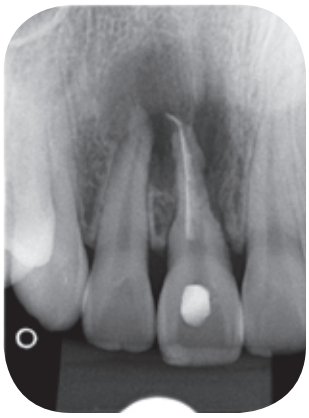

図２　初診時．根管充填材の残存および2 1|根尖部の透過像および1|歯根の外部吸収を認める．さらに根管充填材の一部は根尖外に押しだされている(2013年６月)．
図３　根管内に残存していた根管充填材の除去を行った．根尖部まで慎重に根管拡大を行い起炎物質の除去を行った後，水酸化カルシウム製剤を貼薬(2013年６月)．

診査・診断，治療計画

■どのように診査を進め，診断したか：歯周検査により歯周ポケットはすべて３mm以内であったことから，エンド・ペリオ病変ではないと診断．根尖病変の原因歯として2|も疑ったが，電気歯髄診断によりバイタルを確認した．1|の打診痛および根管からの排膿，さらにエックス線所見により，外部吸収をともなった1|急性根尖性歯周炎と診断した．

■診査結果および治療計画説明時の患者の反応：根尖病変が大きいこと，歯根の外部吸収をともなっていること，外傷の既往により歯根にクラックが入っている可能性があることを説明し，年齢を考慮して感染根管治療を行うことにより歯の保存に努めることを提案した．患者は治療期間が長期に及ぶこと，抜歯になる可能性があることも了承したうえで治療を開始した．

■治療の実際：仮封材除去後，取りだした綿栓には多量の膿を認めた．すでに一部の根管充填材が根尖外に押しだされていたため，根管内に残っている根管充填材を手用ファイルを用いて慎重に除去した．感染根管治療においては起炎物質の除去が重要であると考えるが，外部吸収により根管壁が薄いため，必要最小限のファイリングを心掛けて根管拡大，根管形成を行った．

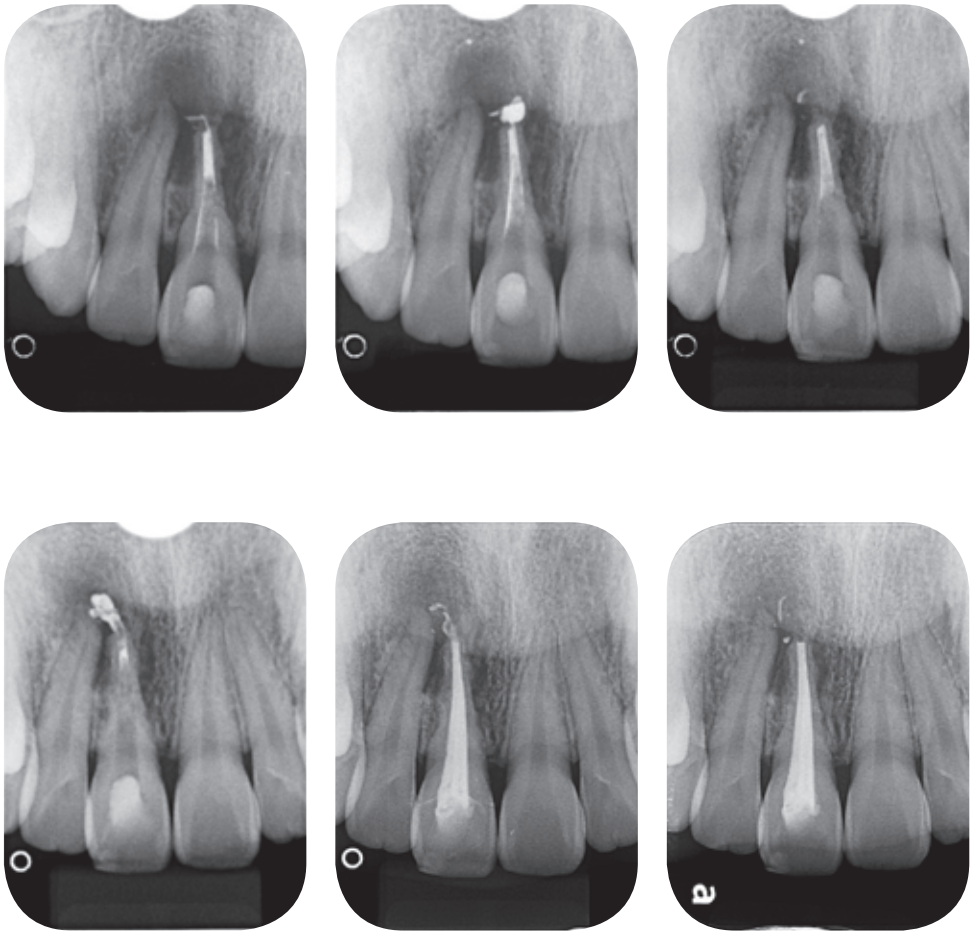

図4 図5 図6
図7 図8 図9

図4　以降，約3週間ごとに水酸化カルシウム製剤の貼薬を行った(2013年8月).
図5　水酸化カルシウム製剤による貼薬(2013年9月).
図6　水酸化カルシウム製剤による貼薬(2013年11月).
図7　水酸化カルシウム製剤による貼薬(2013年12月).
図8　根尖部透過像の縮小傾向を認めたため，側方加圧にて根管充填を行った．その後，光重合型コンポジットレジンにて修復を行った(2014年1月).
図9　根管充填から1年3か月後のデンタルエックス線写真．根尖部の透過像はわずかながら減少傾向を認める．現在まで動揺もなく臨床症状も発現していない(2015年4月).

図10a 図10b 図10c
図10d 図10e

図10a～e　治療終了時の口腔内写真.

治療結果の自己評価と患者の様子

■自己評価：起炎物質の除去と残存歯質の保存の狭間で苦慮したが，デンタルエックス線写真で根尖病変の変化を観察しながら治療を行ったことがこのような結果につながったと思う．しかし，１年３か月後のデンタルエックス線写真でも根尖病変の消失までには至っていない．さらに将来的な歯根破折のリスクも高いため，今後も十分な経過観察が必要であると考えている．

■患者との信頼関係が築けたと感じた瞬間：患者は長期間にわたり矯正治療を行ってきたにもかかわらず，初診時に抜歯の可能性もあるとの説明を受けたため，表情も暗かった．治療が進むにつれて症状が改善したあたりから表情が明るくなり，将来やりたい仕事についても語ってくれるようになったことから，信頼を得られたと感じた．

■今後の課題：昨今マイクロスコープや CBCT，Ni-Ti 製ファイルなど，さまざまな機械・器具が開発され，歯内治療の進歩を感じる．これらの道具の導入や手技の習得は，これからの歯内治療において必須になっていくものと考えている．そのうえで先人たちのもつ長年の経験から得られる熟練の技やデンタルエックス線の読影力を身に付けられるように研鑽を積んでいきたい．

message 先輩ドクターから

荒木秀文
福岡県開業　荒木歯科医院

▶ケースから感じること

1|の歯根部外部吸収と2 1|にわたる大きな根尖部透過像のエックス線像から，診断はそう簡単ではない．想定されるさまざまな原因を１つずつ確認しながら最終的な診断にこぎ着ける真摯な姿勢に，筆者の誠実さを感じる．最終的に急性根尖性歯周炎と診断し，また外部吸収による歯根破折の疑いをも外さず，抜歯の可能性についても説明したことは適切であった．

根尖から飛びだしている充填材，外部吸収，大きな根尖病変等の問題があるため，治療は慎重に繊細に進められている．飛びだした一部の充填材以外はきれいに除去されている．また，根管と外部吸収がどのような関係になっているかは，CBCT がないと把握しにくいが，より造影性のある水酸化カルシウム製剤を用いて根管と外部吸収，根尖部と根尖病変の関係をデンタルエックス線写真で確認されたのは興味深い．なぜなら，根管と外部吸収が交通している場合はその後の治療法が異なるからである．根管の穿孔がないのを確認し，その後，約３週間ごとに水酸化カルシウム製剤を貼薬し，根尖病変の縮小傾向と臨床症状の消失確認後に適切に根管充填している．根管充填後の処置も患者の年齢を考慮した MI な処置を選択している．

▶さらに成長してもらうためのメッセージ

原因と考えうるさまざまな可能性を考慮して診断される姿勢は歯科医療の根幹であり，今後も続けていただきたい．根管治療においては，ていねいな治療を心掛けていることは治療の流れから理解できるが，欲をいえば根尖から飛びだした根管充填材について除去するための手段というか，除去しようとする“頑張り”みたいなものがほしかった．そこへの意識が希薄なために，結果として飛びだした根管充填材は奥へと押し上げられている．飛びだした根管充填材はバイオフィルムで覆われているので，感染源は残存し続けることになる．現在は治癒傾向にあるが，今後，根尖掻爬等の対応に迫られることがあるかもしれない．また，患者の年齢に応じて MI の CR 処置をされたのはすばらしいが，さらにもう一歩踏み込んで，歯冠部の内部漂白までできれば，さらに審美的にもよかったのではないか．

古賀先生も今後の課題として述べているように，CBCT による三次元の診査やマイクロスコープによる治療は，さらに成長するためにも必要になる機器であることは間違いないだろう．これらの機器は，基本治療ができて初めて生かされることも知っておくことが重要である．