My First・Stage

患者の背景を踏まえて治療にこだわる若手 Dr. にご登場いただく欄

感染根管治療を含んだ全顎治療の一症例

西村和美

山口県開業　西村歯科医院
連絡先：〒759-4106 山口県長門市仙崎1087-66

キーワード：感染根管治療，全顎治療

臨床経験年数

2000年3月福岡歯科大学卒業，2003年1月西村歯科医院開院．WDC 会員．

診療方針

的確な診査・診断を行い，現在の口腔状態に至った原因を考え，必要であれば主訴の部分のみでなく，包括的にみた全顎的な治療を行い，予知性の高い臨床をめざしたいと考えている．

1 日々の臨床

当院の位置する山口県長門市は，人口３万６千人，高齢化率38％である．小児から高齢者まで幅広く来院されるが，近年は50～60代女性の患者の割合が増えてきている．

日常臨床で行う治療の内訳

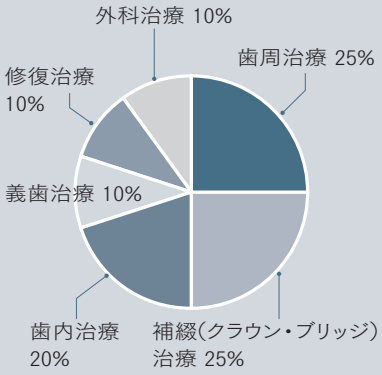

初診時の状態

図１a｜図１b｜図１c
図１d｜図１e

図１a～e　初診時口腔内写真．

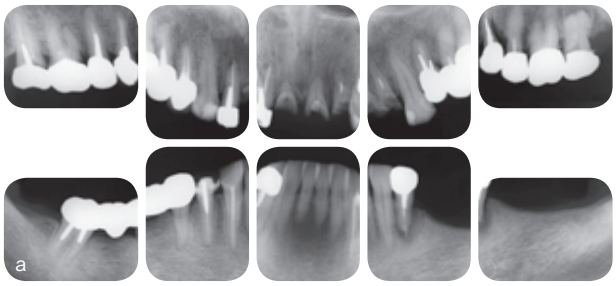

b

B	③	3	3	3	2	3	3	2	3	3	2	3	2	2	2	2	2	2						2	2	3	3	2	3	3	3	4	3	②	③	3	2	③
P	3	2	3	2	2	3	3	2	3	2	2	3	3	2	2	2	2	3						2	2	2	3	④	⑥	2	2	3	3	2	4	3	2	4
		7			6			5			4			3			2			1			1			2			3			4			5			6			7	
L	3	2	3				2	2	3	2	2	2	2	2	2	2	2	2	3	3	2	1	2	2	1	2	1	2	2	2	2	2									
B	3	②	3				3	2	3	3	2	3	3	1	2	2	1	2	2	1	2	2	2	2	2	1	2	2	2	3	3	2	3								

図２a, b　初診時デンタルエックス線写真およびプロービング値．

患者のバックグラウンド

患者

67歳，女性．明るく真面目な性格．

歯科既往歴

今までは痛いときなどの困った際に歯科医院に行き，主訴のみを治療してきた．

主訴

上の前歯が何度も外れては再装着を繰り返している．

その他

多忙であるが，治療のための時間は十分とれる．経済的にも多少の余裕はある．

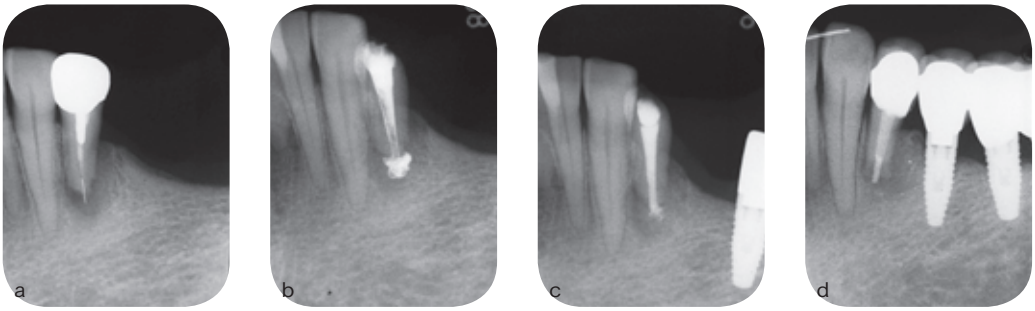

図 3 a～d ⌈4感染根管治療．a：初診時(2013年 1 月15日)．超音波装置を用いて破折ファイルを除去することができた．b：水酸化カルシウム製剤による仮根管充填時(2013年 7 月25日)．c：根管充填時(2013年10月24日)．d：治療終了時(2015年 5 月12日)．隣接するインプラントへの感染源になりうるので⌈4根尖病変の治癒傾向がみられてから⌈5部にインプラントを埋入した．

診査・診断，治療計画

■どのように診査を進め，診断したか：左側臼歯部のバーティカルストップが欠如し，咬合高径の低下，左右咬合平面の乱れがみられる．また 多くの根尖病変を有する歯がみられる．歯周組織検査およびエックス線写真より，歯周炎によるものではなく，経年的にう蝕や歯根破折などを惹起したことにより歯を失ったと考えられる．包括的な治療を行い，補綴的な咬合再構成が必要であると診断した．

■診査結果および治療計画説明時の患者の反応：questionable な⌈4は歯周ポケット値から，エンド・ペリオ病変ではなく慢性根尖性歯周炎と診断し，感染根管治療を行うことで保存可能であると診断した．その他の感染根管歯7 6 5 4 2|5 6 7，7 4 3|に関しても再根管治療を行うこととした．⌈5 6 7インプラント治療，4┬4小矯正(LOT)を含めた全顎的な治療を計画した．患者は「外科治療が怖い」と言われたが，コンサルテーションを行い，すべて同意を得ることができた．

■治療の実際：上顎には根管治療を円滑に行うことに加え，下顎位の安定と適切な顎位への誘導のためにスプリント機能を備えた可撤式プロビジョナルレストレーションを装着した．⌈4を保存できるか否かで補綴設計が異なってくるため，慎重に根管治療の経過観察を行った．

図4a　可撤式プロビジョナルレストレーション製作のための咬合床による咬合採得．咬合平面をカンペル平面に平行にした．

図4b, c　可撤式プロビジョナルレストレーション(2013年5月28日)．

図4d　可撤式プロビジョナルレストレーション装着後1週間で下顎が前方へ移動した(2013年6月5日)．

図4e　2ndプロビジョナルレストレーション．左下臼歯部インプラントによりバーティカルストップを獲得した後，下顎前歯部のLOTを開始した(2014年1月17日)．
図4f　3rdプロビジョナルレストレーション製作のためのフェイスボウトランスファー．
図4g　3rdプロビジョナルレストレーション(2014年12月5日)．

図5a〜e　治療終了時口腔内写真(2015年5月12日)．

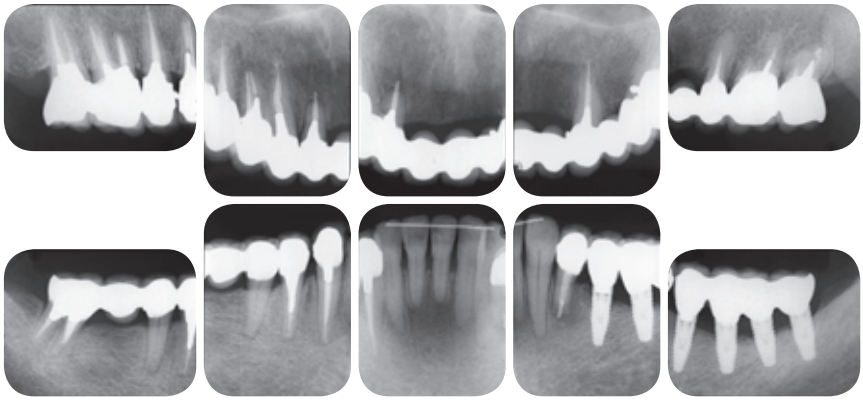

図6　治療終了時デンタルエックス線写真．

治療結果の自己評価と患者の様子

■**自己評価：**早急に1|1 2を抜歯したが，まず残根状態でプロビジョナルレストレーションを入れ，保存できる歯は保存を試みるべきであったと考える．結果，4┬6の長いブリッジとなってしまった．⌈4の根管治療により，根尖病変も縮小傾向にあるものの，今後も注意深く経過観察を行っていく必要がある．

■**患者との信頼関係が築けたと感じた瞬間：**2年4か月の治療期間を要したが，一度も予約時間のキャンセルがなかった．治療開始時，大臼歯は保険の補綴物の予定であったが，途中で自費の補綴物を希望された．また妹を患者として紹介された．

■**今後の課題：**自分の行った治療に責任をもち，治療結果に目を背けることなく経過を追っていくべきと考える．生涯を通じて患者に寄り添える歯科医師をめざして，日々研鑽していきたい．

図7 a, b　初診時(a)と現在(b)の顔貌の比較．口腔周囲筋の調和がみられる．

message 先輩ドクターから

林　美穂
福岡県開業・歯科・林美穂医院

▶ケースから感じること

はじめに，術前から術後に及ぶデンタルエックス線や口腔内写真などの資料をしっかりと揃えているところに西村先生の歯科医療に対する姿勢のすばらしさを垣間見ることができる．また，大変難易度の高いケースを基本に忠実に仕上げていることに感銘を覚えた．このケースの一番難しい点は，下顎位の決定であろう．西村先生は天然歯の根管治療を進めながらプロビジョナルレストレーションに床を付与し，可撤式として強度をはかりながら，顎位を模索するためのスプリントとして使用している．長期に及ぶ治療のなかで，治療期間の短縮を考えるうえでも，このような工夫は非常に有効である．また，失活歯のほとんどの歯の再根管治療を行い，良好な結果を出している点も西村先生の真面目な人柄をうかがうことができ，好印象である．さらに評価する点として，下顎前歯部のLOTを行っていることである．それにより，上顎前歯のブリッジの負担を軽減し，長期の安定につながるであろうと考える．

▶さらに成長してもらうためのメッセージ

西村和美先生の開業されている地域は，大変田舎である．そのなかで，ひとりで包括的な治療に取り組まれ，真摯に患者と向き合った治療をされていることに敬意を表したい．あえて気になることを挙げるならば，部分的なメタルポストの長さに不安が残る．このような治療においてありがちなことは，メタルポストごと補綴装置が脱落してくる，もしくは歯冠部の歯質を含んで破折し，ポストごと脱落してくることである．上顎はほとんどが失活歯で再根管治療を行っていることから，歯冠部の残存歯質量は少なかったのではないかと考える．そうであれば，もう少しポスト部の長さを長くしておかないと脱落を招くことになりかねない．また，咬合高径を高くしているにもかかわらず，術前と術後を比較すると上下の犬歯の位置関係がAngle Class IIになっている点が気になるところである．おそらく，この位置関係では側方運動時の動きに少し無理があるのではないかと予測する．できれば，最終的な顎位の模索と評価をもう少し詰めたほうがよかったのではないだろうか．しかしながら，西村先生の若さですばらしい治療である．さらなる自己研鑽のために，このケースの予後を追い，自身の成長の糧としていただきたい．