My First Stage

患者の背景を踏まえて治療にこだわる若手 Dr. にご登場いただく欄

総義歯治療への取り組み

岩城秀明

山口県開業　岩城歯科医院
連絡先：〒751 - 0806 山口県下関市一の宮町2 - 5 - 17

キーワード：総義歯治療，治療用義歯，ゴシックアーチ

臨床経験年数

卒後10年目．2006年九州歯科大学卒業．臨床研修医後，医療法人立山歯科に就職．卒後３年目から岩城歯科医院の院長に就任，現在に至る．上田塾，北九州歯学研究会若手会，樋口塾に所属．USC ジャパンプログラム，Omura's Methods１年コース受講．

診療方針

患者の笑顔をつくること，真心をこめた治療を行うことを理念に掲げ，最先端歯科医療を提供しながら，ひとつひとつの処置にこだわりを持ち続けたいと考えている．

1 日々の臨床

乳児から高齢者まで年齢層は幅広く，開設35年になり開業当初から来院していただいている患者の紹介などで，家族での来院も多く，小児のフッ素塗布から，高齢者の総義歯製作など，歯科臨床全般を行っている．

日常臨床で行う治療の内訳

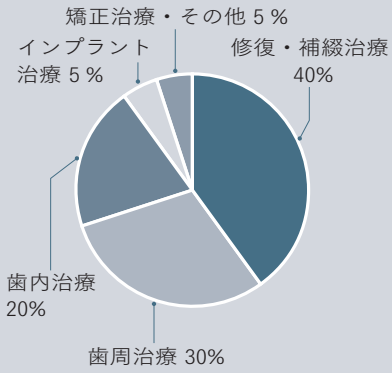

初診時の状態

図１　初診時の顔貌写真．旧義歯は正中に対して咬合平面が左下方に傾いている．また口元の筋肉は弛緩していた．

図２　上顎前歯部顎堤粘膜は肥厚し，被圧縮性が大きく柔らかい組織であったため，フラビーガムと診断．下顎臼歯部は骨吸収が顕著で，旧義歯の不適合による発赤の部位も認められた．

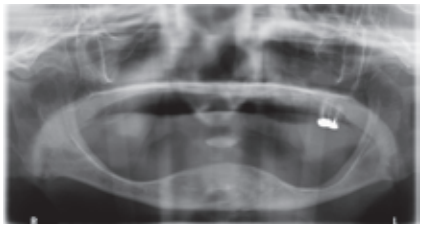

図３　パノラマエックス線所見では，オトガイ孔が歯槽頂に位置している．顎関節は患者の腰が曲がっていたため，撮影できなかった．

患者のバックグラウンド

患者
86歳，女性，農業をされている．初診時はあまり話されず，寡黙な性格と感じられた．

歯科既往歴
40代前半に総義歯に近い状態になられたとのこと．疼痛があるたびに通院をされていた．内科を受診されており，胃薬を処方されていた．歯科の知識は低いと考えた．

主訴
痛くて噛めない．左の頬を噛んでしまう．噛むと左下のほうが，ピリっと痛みが走るときがある．

その他
来院は，農繁期以外はいつでも可能．経済的には応相談といわれた．

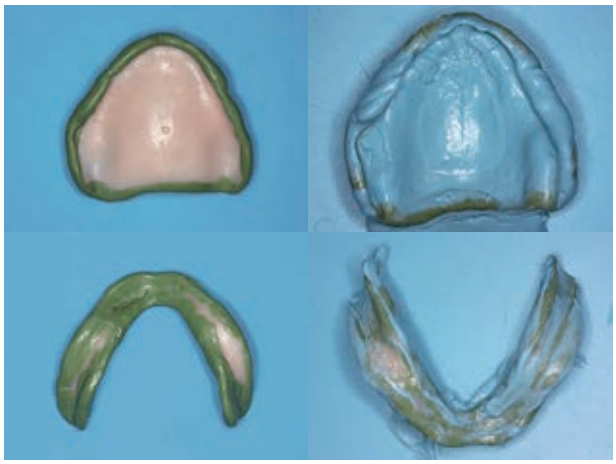

図4　筋圧形成を簡単にするため，柄なしの個人トレーを製作．ペリコンパウンドによる辺縁形成後，エグザデンチャーにて精密印象を行った．

図5　患者の過去の顔写真(20代から70代)．40代を境に口元に緊張がみられ，咬合高径は低下していたので，総義歯になる前の30代の写真を参考にした．

診査・診断，治療計画

■どのように診査を進め，診断したか：旧義歯は正中に対して咬合平面が左下方に傾いており，咬合面は摩耗していた．下顎歯槽骨の著しい吸収がみられ，フラビーガムも認められた．長期間，義歯が不適合であったと診断した．

■診査結果および治療計画説明時の患者の反応：長期間の義歯の不適合により，顎関節や筋肉が変化している．咬合の安定が必要であり，すぐには痛くなく食べられるようにはならないと説明．治療用義歯の製作後，本義歯の製作を計画した．患者には，「早く痛くなく，食べたい」といわれた．

■治療の実際：治療用義歯で約半年間，咬合調整を行いながら経過を観察し，顎運動が安定したところで，本義歯の治療を行った．通法に従い治療を進め，咬合高径の決定には患者の過去の写真，Willis 法，安静位空隙を参考に複数の方法で確認した．

図 6 a | 図 6 b

図 6 a, b　咬合平面版を用いて，仮想咬合平面の決定を行った．瞳孔線と平行になるように，安静位の上唇線から約 1 mm 下方に鼻翼下縁と耳珠下縁を結ぶ線を設定．

図 7　Willis 法のみで咬合採得を行った際，下顔面が長くなりすぎ，患者の感覚としても高いといわれた．

図 8　30代の写真を参考に，安静位の鼻下点 - オトガイ間の距離が60mm であったので安静位空隙を 2 mm とし，58mm の位置で咬合高径を決定した．

図 9　フェイスボウを用いて頭蓋骨に対する上顎歯列の位置関係を記録した．

図10　タッピングポイントとアペックスがほぼ一致していたため，水平的顎位をアペックスの位置に決めた．

図11a, b　途中のステップでエラーが出た場合，バイト床を後ろからみて，バランスがあっているか確認した．a は失敗例, b のバイトで製作した．



図12　前方，側方運動時のチェックバイトで，ディナーマーク 2 咬合器のイミディエイトサイドシフトと顆路角を調整．

図13a, b　試適時，咬合器上の状態と口腔内での状態が相違ないか確認を行った．

図14a～c　完成義歯．

図15　フードテスト時．ピーナッツ入りの硬いおかきを食べていただいた．顎関節にも問題なく現在も良好に使用していただいている．

図16　30代，初診時，義歯セット時の顔貌写真の比較．筋肉の緊張も取れて自然な笑顔を取り戻せた．

治療結果の自己評価と患者の様子

■**自己評価：**解剖学的な指標として，患者の過去の写真は咬合高径を決めるうえでとても参考になった．生理学的な方法として安静位の高径も計測し，総合的に判断したことが，患者の最適な顎位に近いものになったと考える．

■**患者との信頼関係が築けたと感じた瞬間：**写真や動画をみて，問題点があるたび，印象採得やバイトをやり直させていただいた．患者にそのたびに来院していただくのが申し訳なく思い，最終的には，こちらから何度か自宅にうかがい治療を行った．熱意が伝わったのか，「時間がかかってもよいものをつくってほしい」といわれるようになった．

■**今後の課題：**今回，最終補綴物が装着されるまでに治療回数が大変多くかかってしまった．ひとつひとつの手技のスピードアップと確実性を求めたい．また，今後，有歯顎の咬合再構成のケースに取り組んでいけるように，日々研鑽していきたい．

message 先輩ドクターから

重田幸司郎
山口県開業・重田歯科医院

▶ケースから感じること

総義歯治療は，難しい．とくに高齢の患者のなかには，不適合な義歯を長年我慢して使用されている人が多い．その結果，顎位の変化，下顎歯槽骨の吸収，フラビーガムなど，総義歯治療の難易度が増してくる．また，このようなケースの患者では，術前・術中の信頼関係を獲得するのは，著者のような若い歯科医師では難しかったと想像する．しかし，著者は，そのような患者に対して基本に忠実に各ステップをていねいに説明しながら行った．その結果が，術後の笑顔に現れていると感じた．

また，このように骨吸収の著明なケースにおいて咬合床の安定を得るのは難しく，顎位の決定に対して著者はゴシックアーチを使用している．それらを使い咬合器を調整して製作した．これらは，簡単そうであるが，実はかなりの技術が要求されるもので，著者の臨床力の高さが理解できる．

▶さらに成長してもらうためのメッセージ

筆者ごときが「成長」などとおこがましい限りであるが，先輩という立場であえて述べさせていただく．

著者は，総義歯のみならず，1歯の治療にこだわることから始まり，一歩ずつ自分のできることを広げ，頑張っている．現在も会うたびに，諸先輩の知識を吸収し，好奇心旺盛にさまざまな歯科の分野を追求している．さらに，それぞれの処置の精度が上がるように研鑽してもらいたい．著者がさらに成長するには，何か1つ，好きな分野や得意分野を決め，それをさらに掘り下げて，「その分野では誰にも負けない」くらいの意気込みで頑張っていただきたい．