My First・Stage

患者の背景を踏まえて治療にこだわる若手 Dr. にご登場いただく欄

複数歯の歯肉退縮に対する上皮下結合組織を用いた根面被覆症例

尾野　誠

京都府勤務　四条烏丸ペリオインプラントセンター
連絡先：〒600-8007 京都府京都市下京区四条通高倉西入る立売西町76 アソベビル３Ｆ

キーワード：根面被覆，上皮下結合組織，エナメルマトリックスデリバティブ

臨床経験年数

卒後６年．朝日大学歯学部卒業後，同大学臨床研修プログラムを修了．四条烏丸ペリオインプラントセンターに勤務，現在に至る．JIADS 大阪，EN の会，NGSC，日本歯周病学会，日本臨床歯周病学会，AAP，日本歯内療法学会，日本口腔インプラント学会会員．2011年 JIADS ペリオコース修了，2014年 JIADS インプラントコース修了．

診療方針

医院のコンセプト「信頼」を意識して診療．技術や知識の研鑽だけでなく，患者へのていねいな説明で治療内容の理解を得て，価値観の共有をめざしている．

1 日々の臨床

患者担当制で治療．初診時に全顎の資料採得を行い，問題点を整理して治療計画を立案している．担当患者は，毎週の Dr. ミーティングで難易度別に配当される．

日常臨床で行う治療の内訳

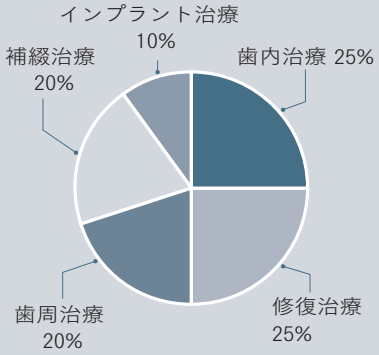

初診時の状態

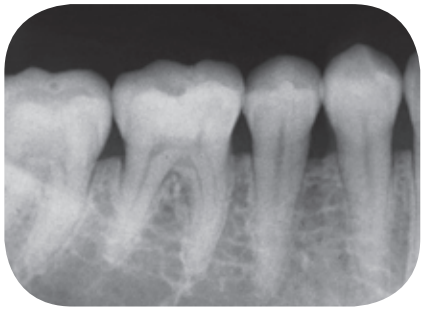

図１a｜図１b

図１a　下顎右側臼歯部に歯肉退縮を認める．
図１b　エックス線所見では骨吸収は認めない．

診査・診断，治療計画

■どのように診査を進め，診断したか：まずは，同部の歯肉退縮とそれにともなう知覚過敏について，原因の考察を行った．チェアサイドでいつもと同じようにブラッシングをしてもらうと，オーバーブラッシングであった．そのため，まずはブラッシング指導を行った．知覚過敏に対しては，知覚過敏抑制材を塗布した．１か月ほど経過観察を行ったが，辺縁歯肉のクリーピングアタッチメントは認められ

患者のバックグラウンド

患者
36歳，女性．非喫煙者．几帳面な性格で，痛みに敏感，口腔衛生への関心は高い．転居のため，メインテナンスの継続を目的に前医から転院された．

主訴
約1か月前から，ブラッシング時や冷たいもので右下がしみる．

歯科既往歴
これまで小さな修復処置しか受けたことがない．歯ぎしりやくいしばりを自覚し，前医で製作されたナイトガードを使用．

その他
仕事上，人前で講義をする機会が多く，外科処置が必要な場合は，長期休暇に合わせて行いたいとのこと．費用の制限はあるものの，負担は可能であった．

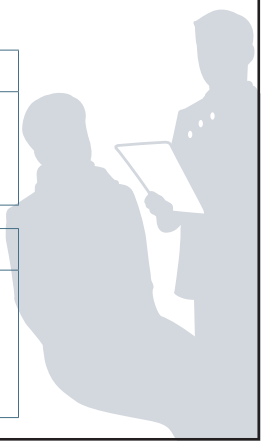

ず，知覚過敏症状も初診時とあまり変化がなかった．そのため，歯肉退縮に対する根本的な改善のために根面被覆を計画した．

■診査結果および治療計画説明時の患者の反応：歯肉のBio-TypeはThin，退縮した辺縁歯肉は歯肉頬移行部を越えず，隣接歯間乳頭や骨の喪失も認められなかった(図1 a, b)．そのため，Millerの歯肉退縮の分類でClass Ⅰと診断した．Class Ⅰは完全被覆が可能とされているが，$\overline{6|}$の近心根は頬側に突出しており，骨の裂開も予想された．患者には，治療計画を説明する際，同部が部分的根面被覆になる可能性と術後に露出根面が残存した場合にコンポジットレジンで被覆する旨を説明した．そのため，本症例における手術の目的は，小臼歯部の完全根面被覆と$\overline{6|}$の可及的な根面被覆，角化歯肉の幅と厚みの増大とした．

■治療の実際：根面被覆にはさまざまな術式があるが，本症例は口腔前庭が浅く，また治療計画時の目的の達成が見込める術式としてModified Langer Techniqueを選択した．

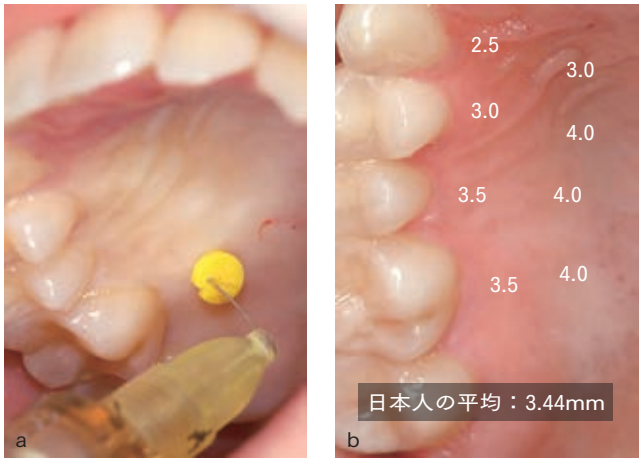

図2 a, b　術前には麻酔針を用いて供給側となる口蓋歯肉の厚みを計測した．歯肉の厚みは，宮本ら(1994)による日本人の平均的な厚みとほぼ一致していた．

図3　術直前の状態．

図4　歯間乳頭に水平切開を入れ，部分層弁を形成した．

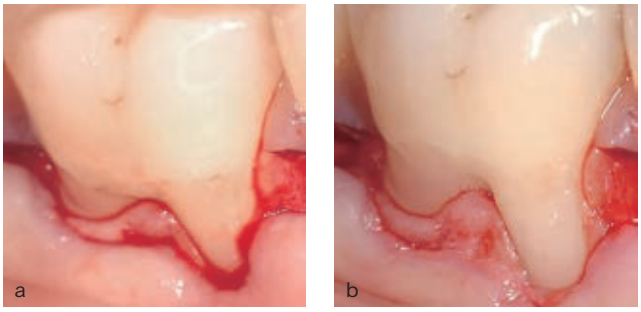

図5 a, b　$\overline{6|}$にはエナメルプロジェクションがあり，突出した近心根とともにオドントプラスティを行った．

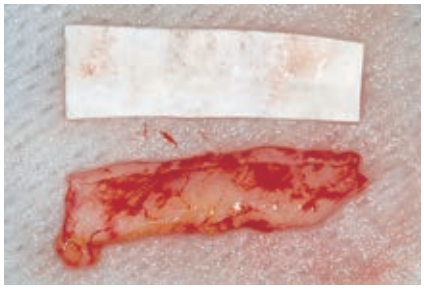

図6a｜図6b

図6a, b　供給側は，型紙をあて予定したサイズの結合組織を採取.

図7a｜図7b

図7a, b　結合組織を採取した両側口蓋は，マットレス縫合を行った.

図8a｜図8b

図8a, b　露出根面には，デブライドメントを行った後に新付着の獲得を目的にエナメルマトリックスデリバティブ(EMD)を塗布した.

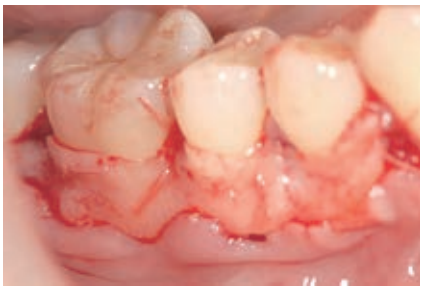

図9a｜図9b

図9a, b　採取した結合組織をそれぞれ縫合し，歯肉弁は水平切開した乳頭部にbutt jointで縫合した.

治療結果の自己評価と患者の様子

■自己評価：術式の考察や適応症の選択，術部の診査といった事前の準備を入念に行っていたため，術中も計画どおり処置ができた．本症例における患者の治療への期待は知覚過敏症状の消失と露出根面の被覆であったが，術者，患者ともに満足いく結果が得られた.

■患者との信頼関係が築けたと感じた瞬間：痛みに敏感で，当初は外科処置が難しいと思われた患者であったが，非外科で経過観察を行ったことや，その間のコミュニケーション，また手術に関する十分な理解があったため，良好な関係を保ちながら治療を行うことができた.

■今後の課題：今回は，口腔前庭の深さの維持と角化歯肉の増大を目的としてModified Langer

図10a｜図10b

図10a, b　術後 2 週の状態．受容側，供給側ともに良好に治癒している．

図11a｜図11b

図11a, b　術後 1 年の状態．露出根面の完全被覆が達成でき，知覚過敏症状も消失．角化歯肉幅と厚みも獲得できた．

Technique を選択しているが，根面被覆には他にも多くの術式が存在する．今後は，審美的配慮なども含めて適応症を判断しながら少しずつ他の術式も習得していきたい．

message 先輩ドクターから

瀧野裕行
京都府開業・タキノ歯科医院

▶ケースから感じること

尾野先生は大学の後輩であり，私が所属する JIADS スタディクラブでともに学ぶ仲間でもある．研修医修了後よりわが師である宮本泰和先生のもとで研鑽を積まれ，卒後 6 年という臨床経験にもかかわらず，しっかりとした基礎的な技術のうえに成り立つレベルの高い歯科治療には目を見張るものがある．

本症例においても原因の考察から始まり，的確な診査・診断，綿密な治療計画のもとで行われる正確なメスさばきなどの治療センスは際立っている．歯肉退縮の原因はさまざまであるが，今回の場合，歯肉の Bio-Type が Thin であり，術前の問診と診査からパラファンクションやオーバーブラッシングなどが考えられる．

著者は，事前にブラッシング圧の指導を自ら行い，クリーピングによるアタッチメント改善の有無を判断していることは評価に値する．また，完全な根面被覆が困難と思われる第一大臼歯に対しても，EMD の使用，オドントプラスティなど，的確な判断と手技が良好な治療結果につながっていると感じた．

▶さらに成長してもらうためのメッセージ

もう 1 つ特筆すべきは，著者のコミュニケーションスキルの高さである．本文でも述べているように，患者との信頼関係を構築し，熱心なカウンセリングを行うことで，外科処置が困難な患者に対しても良好な治療結果が得られており，今後も伸ばしてほしいスキルの 1 つである．

本症例は非の少ないケースではあるが，あえて指摘するとすれば，患者の負担を考慮し，上皮下結合組織の採取を両側ではなく片側にとどめる工夫ができたのではないだろうか．また，術式の選択は妥当であるが，Modified Langer Technique はやや瘢痕が残りやすい術式であり，数年後に瘢痕がめだってくることも稀ではない．そのため，審美的な配慮として術後のレーザーによる蒸散は効果的である．今後も注意深くメインテナンスを行い，長期的な経過を観察することが重要であり，審美的に優れた他の術式にも積極的にチャレンジしてほしい．持ち前の歯科医師としてのセンスと実直な姿勢を忘れず日々研鑽を重ね，さらなるステージへと昇りつめてほしい．