My First Stage

患者の背景を踏まえて治療にこだわる若手 Dr. にご登場いただく欄

垂直性骨吸収の部位・形態を考慮した歯周治療
非外科・外科治療の選択

山脇史寛

群馬県勤務　やまわき歯科医院
連絡先：〒372-0812 群馬県伊勢崎市連取町1695-25

キーワード：垂直性骨吸収，歯周組織再生療法，非外科治療

臨床経験年数

卒後9年．2009年日本大学歯学部卒業後，同大学臨床研修プログラム修了．2010年東京医科歯科大学歯周病学分野入局，2014年やまわき歯科医院に勤務，現在に至る．JIADS Study Club Tokyo，臨床基礎蓄積会，お茶の水EBM臨床研究会，日本歯周病学会認定医，日本臨床歯周病学会，AAP会員．2012年JIADSペリオコース，2013年JIADS補綴コース受講．

診療方針

患者の口腔内の問題点を把握し，病因を考え，患者とともに治療していくことを考えている．治療後はメインテナンスを行い，治療結果が長持ちするように心掛けている．

1 日々の臨床

小児から高齢者まで幅広く来院．それぞれのライフステージに合った診療を行っている．

日常臨床で行う治療の内訳

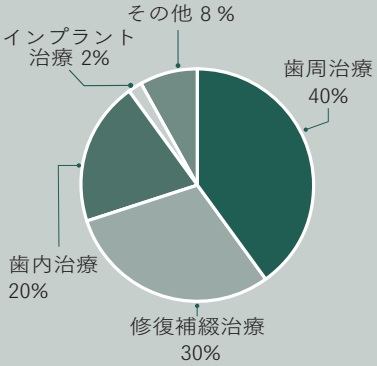

初診時の状態

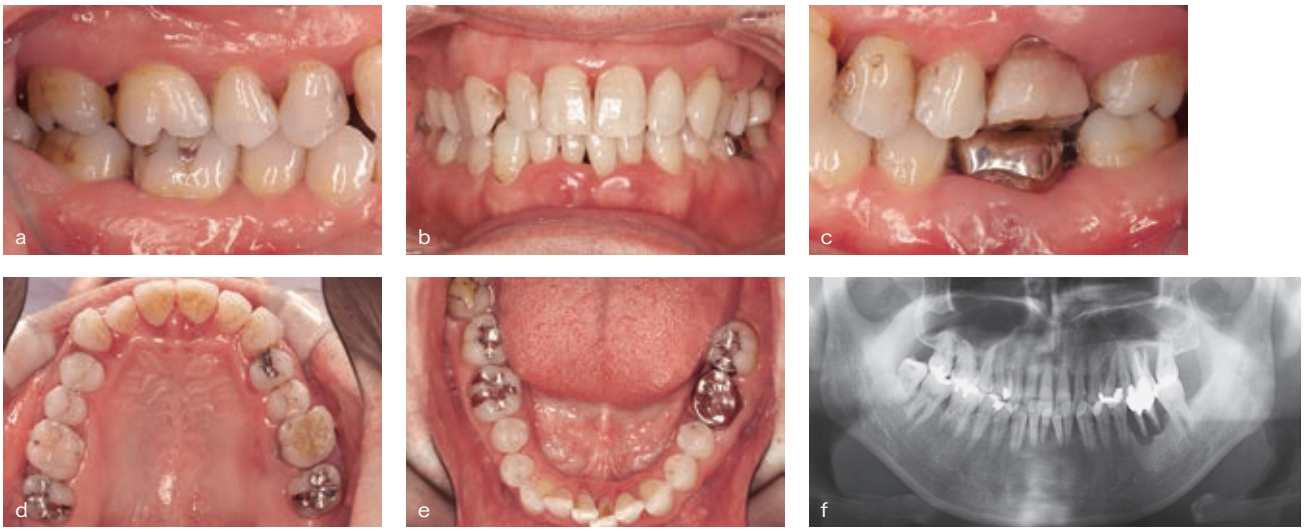

図1a～e　初診時口腔内写真．全顎的に歯肉の発赤・腫脹を認め，とくに下顎前歯部の炎症は顕著であった．
図1f　初診時パノラマエックス線写真．全顎的に骨吸収が認められ，⌊6，⌈6には根尖に至る骨吸収が認められた．

患者のバックグラウンド

患者

58歳，男性，非喫煙者．物静かで，真面目な性格で口腔内への関心は高い．

歯科既往歴

今までは症状のある部位のう蝕治療や歯内治療を行ってきたが，歯周治療は歯肉縁上スケーリングのみであった．

主訴

半年くらい前から下の前歯の歯肉が頻繁に腫れる．

その他

仕事は忙しいが，定期的に通院は可能．経済的な制約があったため，治療に関しては相談して進めたいと希望．

診査・診断，治療計画

■どのように診査を進め，診断したか：全顎的に深い歯周ポケットと骨吸収が認められた．$\overline{1|1}$間の骨吸収はプラークにより炎症が起こり，咬合性外傷により骨吸収が進行したものと思われる．$\overline{|7}$に関しては側方運動時の咬合干渉と埋伏智歯に起因した垂直性骨吸収と推測した．

■診査結果および治療計画説明時の患者の反応：広汎型重度慢性歯周炎と診断し，まずは患者のモチベーション，プラークコントロールの確立，スケーリング・ルートプレーニング(SRP)による炎症のコントロール，そして咬合調整やオクルーザルスプリントによる力のコントロールを行った．再評価検査では，全顎的に歯周ポケットの改善が確認されたが，深い歯周ポケットの残存を認めたため，CBCTにより精査して歯周外科治療(歯周組織再生療法)の適応か診断した．その結果，下顎前歯部は骨内欠損が1壁性の広く浅い(2 mm以下)形態であった(図2)．前歯部でプラークコントロール良好であったため，非外科治療(再SRP)を選択した．$\overline{|7}$は3壁性の狭く深い(5 mm)骨欠損形態であったため(図4)，エムドゲイン®による歯周組織再生療法を選択した．

■実際の治療：$\overline{|7}$にはエムドゲイン®と骨移植を併用した歯周組織再生療法を行った(図5)．軟組織の治癒後，ブラッシング時の疼痛を訴えたため，$\overline{|6}$部インプラント二次手術時に口腔前庭拡張と角化歯肉獲得のために遊離歯肉移植術を行った．

図2a｜図2b

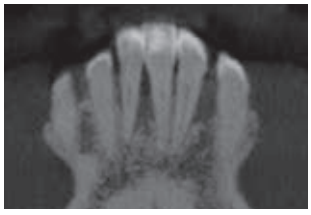

図2a　再評価時正面観．下顎前歯部の歯肉の炎症症状は改善している．
図2b　再評価時のCBCT．広く浅い骨欠損形態であった．

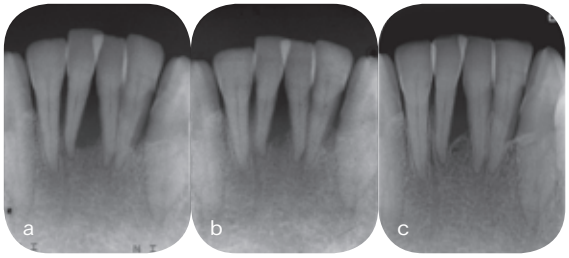

図3a～d　下顎前歯部の比較．初診時は$\overline{1|1}$間に透過像が認められたが，再評価時には不透過性が亢進し，術後4年には歯槽硬線は明瞭化している．a：初診時．b：再評価時．c：術後4年．d：術後4年の正面観．

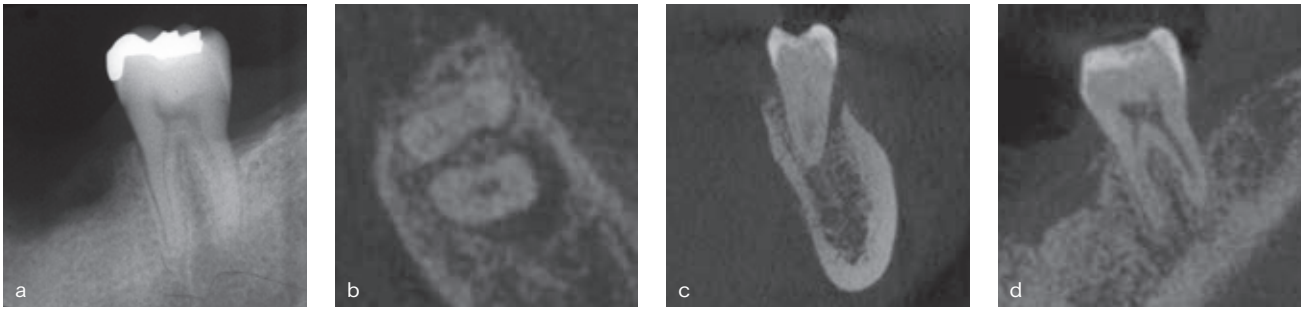

図 4 a〜d ⌈7再評価時のデンタルエックス線写真と CBCT．CBCT による計測では骨内欠損は 5 mm 存在し，3 壁性の狭く深い骨欠損形態であった．

図 5 a　術前．

図 5 b　徹底的なデブライドメントにより根面に付着した歯石と骨欠損内の肉芽組織の除去を行った．

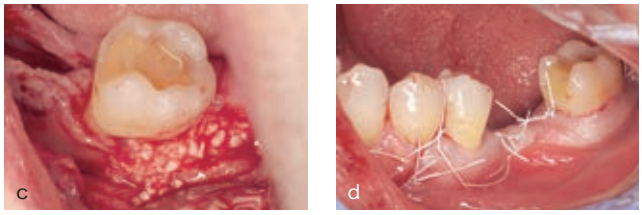

図 5 c, d　エムドゲイン® と骨移植を併用した術式を選択した．

図 5 e | 図 5 f

図 5 e　歯周組織再生療法後18か月．再生療法により術前にみられた骨内欠損は骨様組織で満たされている．
図 5 f　口腔前庭拡張と角化歯肉獲得のために遊離歯肉移植術を行った．

図 5 g | 図 5 h

図 5 g, h　治療終了後 2 年．歯肉，骨ともに安定した状態を維持している．

治療結果の自己評価と患者の様子

■治療のポイントと治療結果：非外科治療においては生物学的に許容できる根面の獲得を目標とした．基本的なことではあるが，探針により歯石を触知し，キュレットにより歯石の確実な除去を行った．また，不用意な器具操作による歯肉退縮を起こさないようにキュレットの先端 1 / 3 のみを根面に当て，ていねいにデブライドメントを行った．歯周組織再生療法に関しては徹底的なデブライドメントを行い，一次閉鎖とテンションフリーになること心掛けて縫合した．

■自己評価：下顎前歯部は治療後４年が経過したが，歯肉に炎症所見はなく，エックス線写真においても骨頂部の歯槽硬線は明瞭であり，安定している．また，⌈7は歯周組織再生療法を行ったことで生理的な骨形態を獲得することができ，歯周組織の問題点を解決することができた．

■患者との信頼関係が築けたと感じた瞬間：歯周基本治療中に炎症のコントロールをしていた際，徐々に歯肉の腫脹が改善していくことを患者自身が実感し，プラークコントロールの大切さを理解してもらえた．以後，治療に対してより積極的になり，外科治療もスムーズに受け入れてもらえ，患者とともに同じゴールに向かって治療を進められたことで信頼関係が築けたと確信した．

■今後の課題：歯周炎に罹患した口腔内はさまざまな問題点が存在していることが多く，歯周治療のみならず，矯正治療や咬合再構成などの包括的な治療が必要になる．そのため，今後は一口腔内単位で問題点を把握し，包括的な診断・治療を行えるように，１つひとつの治療をていねいに行い，さらなる技術の向上や習得に努めたい．

message 先輩ドクターから

土岡弘明
千葉県開業・土岡歯科医院

▶ケースから感じること

本症例のように垂直性骨吸収をともなう慢性歯周炎の治療には，可能であれば歯周組織再生療法を選択する場合が多いが，100％の再生は困難であり，その成否も骨欠損形態や歯科医師の技術，患者の協力度に依存する．診査・診断を正確に行い，歯周基本治療中に患者のモチベーションとプラークコントロールの質を高め，患者と術者の共通のゴールを設定して，治療を進めていくことが重要である．

今回，患者の良好なプラークコントロールと術者の適切なデブライドメントにより歯肉の炎症は消退し，その後の治療によい影響をもたらしたのみならず，患者の治療に対するモチベーションを十分に高めたと考えられる．スケーリング・ルートプレーニング時のエキスプローリングによる根面形態およびボーンサウンディングによる歯槽骨形態の把握に加え，再評価検査時に CBCT により骨欠損形態を把握することは，非外科・外科治療の選択，その術式を選択するうえで有効であった．術者は，下顎前歯部を非外科治療のみで炎症のコントロールを行えたことからもわかるように，確実なデブライドメントを行える技術を有している．スケーラーなどの器具操作は，歯周外科治療においても重要であり，切開から縫合まで，ていねいな処置を心掛けたことが，良好な結果をもたらしたのであろう．術前に認められた⌈7遠心部の垂直性骨欠損は，歯周組織再生療法により骨様組織で満たされ，口腔清掃時の疼痛を遊離歯肉移植術で解決することにより，清掃しやすい環境が得られ，長期的に維持・安定が期待できる結果となった．

▶さらに成長してもらうためのメッセージ

山脇先生は私の所属していた医局の後輩であり，現在は同じスタディグループでともに学ぶ仲間である．そこで得た知識や技術を自分のものにし，着実にステップアップしていると感じている．

これまでに培ってきた技術，考え方によって歯周治療が奏功し，局所的に良好な治療結果が得られているが，下顎前歯部の歯列不正（叢生や切端の不揃い）はプラークリテンションファクターとなりうることや，力のコントロールをするうえでも不利である．理想的な治療計画としては矯正治療により歯列不正の改善をはかるべきであったと思われる．このケースは治療終了後２年経過し，安定しているが，今後５年，10年と長期的な維持・安定をはかるためには，注意深いメインテナンスが必要である．

われわれ歯科医師は，局所的な問題点を解決するための材料，技術に目が行きがちであるが，一口腔単位で治療計画を立案し，実行しなければならない場合も多く存在する．歯周治療のみならず歯列や咬合の問題を抽出できる目を養い，自らの能力の範囲で妥協することなく，その問題点を解決する能力を身につけ，包括的な治療が行えるように今後も研鑽を積んでほしい．