

Dokumentnamn: <b>Instrumentell förlossning med sugklocka</b>			Sidor: 2
Gäller för förlossningen kvinnosjukvården i	Godkänd av:	Utarbetat av:	Revisionsansvarig:
Utfärdat datum:	Giltigt t.o.m.		Utgåva:

Instrumentell förlossning innebär en ökad risk för sfinkterskador, skulderdystoci, intra- och extracerebrala fetala blödningar, varför den endast skall tillgripas då risken att avvakta spontan vaginal förlossning bedöms vara större än riskerna med åtgärden. Det är läkaren som avgör när en förlossning ska avslutas instrumentellt. Vid nödsituation får barnmorska med erforderlig kompetens lägga utgångsklocka. Instrumentell förlossning är för föräldrarna oftast en traumatisk upplevelse. En lugn stämning och ett gott samarbete mellan all berörd personal och föräldrarna är viktig.

**Indikation:** hotande fosterasfyxi, värksvaghet, uttröttad moder, lägeskorrektion och kontraindikation för maternell krystning. Traktion till bäckenbotten är ett alternativ vid icke akut indikation för VE (minskar eventuellt risken för sfinkterskador jämfört med extraktion samt kan upplevas mindre traumatiskt av kvinnan).

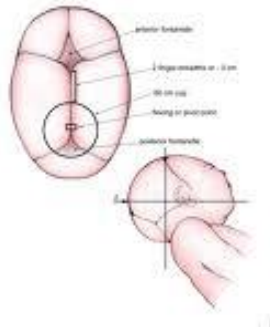
**Kontraindikation:** ansiktsbjudning, säte, prematurbörd (< graviditetsvecka 34+0), misstänkt/känd fetal koagulopati t.ex. trombocytopeni i samband med ITP, fosterhuvud ovan spinae (gäller ej för tvilling II), klinisk misstanke om disproportion (kraftig nivåskillnad mellan skallbenen).

**Förutsättning:** cervix fullvidgad, brustna hinnor, inga yttre palpabla segment. Medelhög VE (föregående fosterdel vid eller nedom spinae, men ej mot bäckenbotten) kräver erfaren operatör. Detta gäller speciellt hos förstföderska vid hotande fosterasfyxi och värksvaghet.

#### **Förberedelser och personal:**

- ✓ obstetriker med erforderlig kompetens, patientansvarig barnmorska, undersköterska samt extra barnmorska
- ✓ informera kvinnan och partner
- ✓ tömd urinblåsa
- ✓ PVK
- ✓ yttre palpation för att utesluta palpabla segment (fostersvulst försvårar den inre nivådiagnostiken) göres av operatören
- ✓ VU göres av operatören
- ✓ bedövning – PDB eller infiltration
- ✓ överväg värkstimulering
- ✓ timeout, enligt WHO:s checklista för säker kirurgi
- ✓ barnläkare/anestesi-läkare och neonatalsköterska kallas vid hotande fosterasfyxi och förväntad svår extraktion.

**Procedur/metod:** Kortbädd och benstöd. Placera klockan idealt över flexion point



Vid vidöppen bjudning bör klockan placeras mer sakralt. Skalpelektroden ska inte sitta under klockan utan avlägsnas och en ny elektrod appliceras. Kontinuerligt CTG ska eftersträvas. En avdelad person ska ansvara för kontroll av fosterljuden.

Sänk initialt trycket till 0.2 kg/cm<sup>2</sup>. Kontrollera att mjukdelar inte sugits in varefter trycket sänks till 0.8 kg/cm<sup>2</sup>. Dra värksynkront och i bäckenaxelns riktning under aktiv krystning. Den fria handens tumme placeras på klockan och pekfingeret på fosterhuvudet under symfyssen för att kontrollera att huvudet följer under extraktionen. Behåll lätt dragning under värkpaus för att undvika att barnet glider tillbaka. Ha som riktmärke att patienten ska vara förlöst inom 15 minuter. Vid tecken på klocksläpp överväg om dragriktningen är korrekt.

**Perinealskydd** ska utföras. Perineotomi kan utföras efter individuell bedömning.

Vid förväntad svår extraktion rekommenderas metallklocka. Tänk på alternativet att utföra extraktionen på operationssal för att möjliggöra snabb konvertering till sectio.

**Avbryt extraktionen och överväg starkt att konvertera till sectio:**

- Efter två klocksläpp
- om fosterhuvudet inte följer efter tre värkar med värksynkrona dragningar
- om fosterhuvudet inte står nära bäckenbotten efter tre värksynkrona dragningar
- om kvinnan inte förväntas vara förlöst inom 15 och allra mest inom 20 minuter inklusive anläggningstid.

**Checklista:** Undersköterska eller assisterande barnmorska noterar tidpunkt för anläggning, antal dragningar och klocksläpp, samt informerar högt på salen när tio och femton minuter gått, respektive när tre dragningar utförts. Checklistan överlämnas till operatör som ett dokumentationsunderlag.

**När barnet är framfött:** Avdelad person ska ta syra-basstatus i navelsträng från såväl artär som ven.

*”Konsten är inte att förlösa vaginalt utan att sadla om i tid.”*