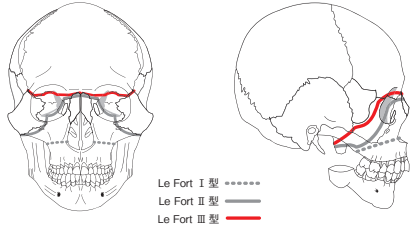
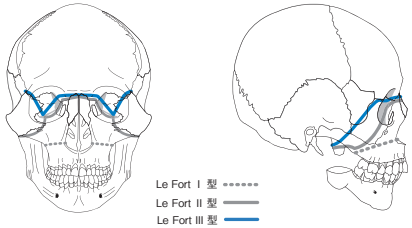


口腔外科セレクトアトラス 第4版 正誤表

頁	項目	誤	正	訂正日
17	111B78の口腔内写真より 「上顎前方歯槽部骨切り術」の②	②上顎両側第一 <b>大</b> 臼歯は抜去	②上顎両側第一 <b>小</b> 臼歯は抜去	2021/7/20
39	図1 Le Fort分類 Le FortⅢ型の骨折線	 <p>Le Fort I型 ..... Le Fort II型 ..... Le Fort III型 <b>—</b></p>	 <p>Le Fort I型 ..... Le Fort II型 ..... Le Fort III型 <b>—</b></p>	2023/12/11
62	放射線性骨髄炎 特徴	・ <b>パノラマエックス線</b> および <b>CT</b> にて放射線照射後～	・ <b>(削除)</b> 放射線照射後～	2020/12/25
105	エナメル上皮腫 病理組織所見 ②叢状型の2行目	間質は浮腫状、 <b>粘液腫瘍</b> で、～	間質は浮腫状、 <b>水腫状</b> で、～	2023/11/8
107	104D43の病理組織写真より 「叢状型」の②	② <b>粘液腫様</b> の間質	② <b>水腫状</b> の間質	2023/11/8
132	神経鞘腫 画像所見 写真キャプション(左下)	・ <b>T1強調</b> および <b>T2強調MRI</b> で高信号領域 ① <b>T1強調MRI</b> で境界明瞭な～	・ <b>MRI T1強調像</b> で <b>低信号</b> 、 <b>T2強調像</b> で <b>高信号</b> ( <b>不均一な場合が多い</b> ) ① <b>造影MRI</b> で境界明瞭な～	2023/1/6
索引	「し」	神経線維腫症 <b>。型</b>	神経線維腫症 <b>I型</b>	2022/8/17