实用小儿骨科学



Lynn Staheli

Global HELP
This book is provided as a free public service and honors the publisher and authors
www.global-help.org

实用小儿骨科学

Practice of Pediatric Orthopedics

第 2 版

原　著　Lynn T. Staheli

主　译　潘少川

副主译　杨建平　王晓东　赵　黎
　　郭　源　张建立

人 民 卫 生 出 版 社

敬告

本书的作者、译者及出版者已尽力使书中的知识符合出版当时国内普遍接受的标准。但医学在不断地发展，随着科学研究的不断探索，各种诊断分析程序和临床治疗方案以及药物使用方法都在不断更新。强烈建议读者在使用本书涉及的诊疗仪器或药物时，认真研读使用说明，尤其对于新的产品更应如此。出版者拒绝对因参照本书任何内容而直接或间接导致的事故与损失负责。

需要特别声明的是，本书中提及的一些产品名称（包括注册的专利产品）仅仅是叙述的需要，并不代表作者推荐或倾向于使用这些产品；而对于那些未提及的产品，也仅仅是因为限于篇幅不能一一列举。

Practice of Pediatric Orthopedics
Lynn T. Staheli

Copyright ©2006 by LIPPINCOTT WILLIAMS & WILKINS
Published by arrangement with Lippincott Williams & Wilkins, U. S. A.
All rights reserved. This book is protected by copyright. No part of this book may be reproduced in any form or by any means, including photocopying, or utilized by any information storage and retrieval system without written permission from the copyright owner, except for brief quotations embodied in critical articles and reviews. Materials appearing in this book prepared by individuals as part of their official duties as U. S. government employees are not covered by the above-mentioned copyright.

实用小儿骨科学
潘少川　主译

中文版版权归人民卫生出版社所有。

图书在版编目（CIP）数据

实用小儿骨科学/潘少川主译. —北京：人民卫生出版社，2007. 8
ISBN 978-7-117-08707-0

Ⅰ. 实…　Ⅱ. 潘…　Ⅲ. 儿科学：骨科学　Ⅳ. R726. 8

中国版本图书馆 CIP 数据核字（2007）第 065000 号

图字：01-2006-6115

实用小儿骨科学

主　　译：潘少川
出版发行：人民卫生出版社（中继线 010-67616688）
地　　址：北京市丰台区方庄芳群园 3 区 3 号楼
邮　　编：100078
网　　址：http://www. pmph. com
E-mail：pmph @ pmph. com
购书热线：010-67605754　010-65264830
印　　刷：北京人卫印刷厂（尚艺）
经　　销：新华书店
开　　本：889×1194　1/16　　印张：29
字　　数：1399 千字
版　　次：2007 年 8 月第 1 版　2007 年 8 月第 1 版第 1 次印刷
标准书号：ISBN 978-7-117-08707-0/R·8708
定　　价：198. 00 元

版权所有，侵权必究，打击盗版举报电话：010-87613394
（凡属印装质量问题请与本社销售部联系退换）

序

《实用小儿骨科学》(Practice of Pediatric Orthopedics) 是一本小儿骨科的重要参考书，由美国华盛顿西雅图大学骨科及担任国际上备受推崇的《Journal of Pediatric Orthopaedics》主编多年的 Lynn T Staheli 教授负责统筹主编。并有多位国际著名的小儿骨科专家参与撰写，汇集他们丰富的行医经验和智慧，对小儿骨科疾患作出了系统和深入的分析，提供精辟的核心概念和实用的治疗方法，并附有大量精美插图，详细讲解各种先进治疗技术，每个篇章更列出相关的资料索引供读者参考。本书精简易明，是深受读者喜爱的医学参考书之一。

潘少川教授与内地多位杰出的骨科教授和专家，拣选了本书翻译为中文，给小儿骨科增添了重要的中文临床医学教材，适合骨科和其他医学专业的医生、医学生和研究生阅读。

本书是继《小儿骨科学：骨科核心知识》之后，潘少川教授再次领头翻译的另一本骨科专著。潘教授一直致力提升骨科专业水平，积极推动小儿骨科的持续教育、培训及科研发展，他对促进骨科人才培养的热忱和贡献，很值得我们敬佩。

我很荣幸可以为本书的中文版写序，特别感谢所有参与本书翻译工作的专家、教授和人民卫生出版社，他们在这项饶富意义的工作中做出了重要的贡献，启发读者对小儿骨科有更深入的认识。

鄭振耀

2007 年于香港中文大学

译 者 寄 语

现代骨科的历史已越250年，而小儿骨科作为一门独立专业也超过了50载。国外小儿骨科的专著和期刊精进日新；医学基础研究和诊治设备发展较快，而国内介绍小儿骨科的专著与其他专业相比尚不能满足需求。

美国华盛顿西雅图大学骨科 Lynn T. Staheli 教授任美国小儿骨科杂志主编多年，并于2001年邀请了国际小儿骨科专家38位共同编写了《实用小儿骨科学》。在此基础上，5年后又增请了8位副主编更新为第2版于2006年问世，我捧读后受益良多。

全书笔法深入浅出，特点突出，包括：①深谙病儿父母的心理，重视与病儿家长交流、沟通，既体现医患双方互相尊重，又坚持医疗原则；②强调运动系统疾患与生长发育的相互作用，以此指导治疗的措施和选择必要的手术时机，而不是不分年龄进行手术；③著者用扼要的文字介绍理论，涵盖了小儿骨科基础与临床的新发展、新经验和新技术。同时，用大量图表、X线片和病案举例对文字内容进行解读。确实是图文并茂，使读者易于理解，便于掌握，益于记忆，是一本非常实用的参考书。

我们认为，若将此书译成中文出版，将会有更多的读者共享，从而推动小儿骨科的进步，提高服务水准，为广大小儿患者造福。

应提到的是，原书著者之一是我们熟悉的香港中文大学副校长，小儿骨科专家郑振耀教授。我们此次的翻译工作得到了郑教授的鼓励并为本书赐序更有其特殊意义。在此深表谢意。

国内各位专家在繁忙的临床工作之余，能参加本书翻译工作实属难能可贵。为了使译文不偏离原意，还特请天津医学院外语教研组杨光午教授作重点审校，值此中文版出版之际，表示深切的谢意并向关心和支持我们的首都医科大学附属北京儿童医院的领导表示由衷的谢意。对为本书做了大量文书工作的北京儿童医院科研处的刘淑琴、张连柱和李秀平等在此一并致谢。

最后，由于译者水平所限，谬误之处在所难免，尚希读者们不吝赐教。

潘少川

2007年于北京

译 者 名 单

（按姓氏笔画排序）

于凤章	首都医科大学附属北京儿童医院
马若凡	广州中山大学医学院附属第二医院
马瑞雪	上海复旦大学附属儿科医院
王汉林	河北医科大学附属第三医院
王玉琨	北京积水潭医院
王恩波	中国医科大学附属盛京医院
王晓东	苏州市儿童医院
任秀智	天津医院
刘玉昌	河北医科大学附属第三医院
吕　龙	内蒙古医院
孙　琳	首都医科大学附属北京儿童医院
孙保胜	首都医科大学附属北京儿童医院
朱振华	北京积水潭医院
祁新禹	首都医科大学附属北京儿童医院
许世刚	北京中医药大学附属东直门医院
许瑞江	解放军总医院
闫桂森	北京积水潭医院
张学军	首都医科大学附属北京儿童医院
张建立	北京积水潭医院
张锡庆	苏州市儿童医院
张向鑫	上海复旦大学附属儿科医院
李承鑫	首都医科大学附属北京儿童医院
李浩宇	解放军总医院
杨建平	天津医院
赵　黎	上海交通大学附属新华医院
徐易京	北京积水潭医院
郭　源	北京积水潭医院
郭志雄	苏州市儿童医院
潘少川	首都医科大学附属北京儿童医院



Benjamin Alman, MD
Chapter 1 – Growth
Head, Division of Orthopaedic Surgery
Hospital for Sick Children
Professor and Vice Chair Research
Department of Surgery
University of Toronto
Toronto, Canada



Chappie Conrad, MD
Chapter 14 – Tumors
Director, Department of Orthopedics
Children's Hospital and Regional Medical Center
Professor of Orthopaedic Surgery
University of Washington
Seattle, Washington



Mohammad Diab, MD
Chapter 16 – Syndromes
Chief of Pediatric Orthopaedics
Associate Professor of Orthopaedic Surgery
University of California at San Francisco
San Francisco, California



Marybeth Ezaki, MD
Chapter 9 – Upper Limb
Chapter 10 – Hand
Chief, Hand Service
Scottish Rites Hospital for Children
Professor
Orthopaedic Surgery
UTSouthwestern School of Medicine
Dallas, Texas



Vince Mosca, MD
Chapter 4 – Lower Limb
Chapter 5 – Foot
Former Director,
Department of Orthopedics,
Children's Hospital and Regional Medical Center
Associate Professor of Orthopaedic Surgery
University of Washington
Seattle, Washington

参编人员名单

第 1 版的 37 位编写顾问列名于下表。有 8 位合作者为本版编写了相应的章节，在此，我对他们表示由衷的感谢。

第 1 版顾问

James Beaty, MD	Robert Hensinger, MD	Ignacio Ponseti, MD
Michael Benson, FRCS	Anthony Herring, MD	George Rab, MD
Jane Burns, MD	John Herzenberg, MD	Perry Schoenecker, MD
Jack Cheng, MD	Mark Hoffer, MD	David Sherry, MD
Chappie Conrad, MD	Randy Loder, MD	Kit Song, MD
Alvin Crawford, MD	Anne Lynn, MD	Carl Stanitski, MD
Sharon DeMuth, DPT	Dean MacEwen, MD	Peter Stevens, MD
Mohammad Diab, MD	Freeman Miller, MD	Michael Sussman, MD
Alain Dimeglio, Prof.	Vince Mosca, MD	Hugh Watts, MD
Marybeth Ezaki, MD	Colin Moseley, MD	John Wedge, MD
Edison Forlin, MD	Carol Mowery, MD	Stuart Weinstein, MD
Richard Gross, MD	William Oppenheim, MD	Kaye Wilkins, MD
	Ham Peterson, MD	



Kit Song, MD
Chapter 8 – Spine
Chapter 13 – Infections
Assistant Director
Department of Orthopedic Surgery
Children's Hospital and Regional Medical Center,
Associate Professor of Orthopaedic Surgery
Department of Orthopaedics
University of Washington
Seattle, Washington



Carl Stanitski, MD
Chapter 6 – Knee
Chapter 12 – Sports
Professor of Orthopaedic Surgery
Medical University of South Carolina
Charleston, SC



Michael Sussman, MD
Chapter 15 – Neuromuscular
Shriners Hospital for Children
Clinical Professor of Orthopaedic surgery
Oregon Health and Science University
Portland, Oregon

第 1 版序言

《实用小儿骨科学》一书是为了有效和愉快地学习小儿骨科而编写的。本书提供核心知识，有关参考文献和使用专家们的电子邮件。主编用电脑编辑技术设计、撰写和绘图，使本书得以成为一本彩色印刷并有大量图解的著作，而且价格适中。为了保证准确和清晰，每个章节至少由两位专家审定。审阅的专家均为公认的权威。本书总的特点如下（参见“读者指南”）。

总的特点

- 供普通骨科医生和住院医生使用
- 提供小儿骨科的核心信息
- 由 37 位专家编辑内容并接受电子邮件咨询
- 给出最新参考文献
- 设计紧凑、有效，全书共 400 余页，配有 2 500 帧图表
- 这是一本详细讲述常见问题的实用入门读物
- 推荐的处理方法是针对儿童整体身心疾患
- 主流处理方法——安全、经过验证
- 推荐的处理方法是当代的
- 外伤处理和操作介绍得最为详细
- 增加流程表以指导治疗



Lynn Staheli
e-mail:
staheli@u.
washington.edu



Michelle Gutierrez
Design and Publication assistance

第 2 版序言

第 2 版《实用小儿骨科学》是基于第 1 版的长处而撰写的。根本目标相同，即指导快捷有效地学习本专业的要点。与第 1 版一样，用电脑出版技术来设计，撰写和绘制插图，使本书彩色印刷，插图丰富，价格适中。

新版由于我的合著者们而大为加强。每位作者都是该领域公认的专家，由他们负责撰写的每个章节均有实质性的改进。

本书的版税将捐赠给 Global-HELP 机构，使卫生出版物可以免费供发展中国家使用。

特点和对读者指南如下：

新特点

- 合著者们撰稿增加了本书的信息和编辑的内容
- 内容有所更新并扩大了篇幅
- 增加了新的插图
- 原有插图有所更新和改进
- 专题讨论和操作方法均有加强
- 上肢和手分成两个章节，内容有所扩充
- 目录印在环衬上以方便查阅
- 版式重新设计以适用于 Adobe InDesign 阅读软件
- 预期的读者群扩大到普通骨科医师、住院医师、护士、理疗师和医学生

读者指南

- 文中引用图表时用字母注在括号内
- 引用图表的次序，因页码设计需要并不总是连续的
- 所用资料用不同的背景颜色：
  表格：浅褐色
  图示：浅蓝色
  操作：浅绿色
  流程表：浅灰色
- 各种综合征按字母先后排列
- 如发现错误或提出建议，请通过电子邮件联系
- E-mail：staheli@ u. washingtong

目　录

第1章　生长 …… 1

第1节　正常生长 …… 1

一、配子 …… 1

二、早期胚胎 …… 1

三、胚胎 …… 2

四、胎儿 …… 3

五、结缔组织 …… 3

六、关节 …… 4

七、骨 …… 4

八、生长板 …… 6

九、骨的生长 …… 7

十、生长和发育 …… 8

十一、身体比例 …… 9

十二、发育的变化 …… 10

第2节　异常生长 …… 12

一、异常形态生成的分类 …… 12

二、染色体异常 …… 13

三、多基因遗传 …… 13

四、遗传的机制 …… 14

五、骨骼发育不良 …… 14

六、发育性畸形 …… 16

七、骨软骨病 …… 16

八、未成熟的骨骼特点 …… 18

九、医源性畸形 …… 19

第2章　评估 …… 21

一、建立融洽关系 …… 21

二、体格检查 …… 24

三、临床检查 …… 28

四、影像学检查 …… 30

五、步态分析 …… 34

六、实验室检查 …… 35

七、诊断性操作 …… 36

八、时间效应 …… 37

九、关节肿胀 …… 38

十、肢体缺失 …… 40

第3章　治疗 …… 43

一、应对患儿家庭 …… 43

二、矫正鞋 …… 47

三、手术以前 …… 48

四、麻醉 …… 50

五、手术的准备工作 …… 52

六、切口瘢痕 …… 53

七、缝合皮肤切口 …… 53

八、固定 …… 54
九、组织器官移植 …… 55
十、术后护理 …… 56
十一、并发症 …… 58
十二、取除异物 …… 62
十三、植入物的取出 …… 63
十四、夸张性的骨骼肌肉疼痛综合征 …… 64
十五、牵引 …… 65
十六、皮肤牵引 …… 66
十七、骨牵引 …… 67
十八、石膏 …… 68
十九、髋人字石膏的应用 …… 70
二十、关节穿刺 …… 71
二十一、矫形器 …… 72
二十二、假肢 …… 73
二十三、理疗 …… 74

第4章 下肢 …… 77

一、下肢的发育 …… 77
二、跛行 …… 78
三、下肢疼痛 …… 80
四、膝内翻和膝外翻 …… 81
五、扭转畸形 …… 88
六、肢体不等长 …… 96
七、下肢发育缺陷 …… 101

第5章 足 …… 105

一、引言 …… 105
二、评估 …… 106
三、足部疼痛 …… 108
四、足趾畸形 …… 112
五、前足内收 …… 114
六、踇囊炎 …… 116
七、踇囊炎的矫治 …… 117
八、垂直距骨 …… 119
九、马蹄内翻足 …… 120
十、Ponseti 方法治疗畸形足 …… 124
十一、胫前肌转移 …… 126
十二、后内外侧软组织松解术 …… 128
十三、足趾行走 …… 131
十四、扁平足 …… 132
十五、跟骨延长 …… 134
十六、小腿三头肌延长术 …… 135
十七、跗骨融合 …… 136
十八、跗骨融合切除术 …… 137
十九、高弓足畸形 …… 138
二十、距骨剥脱性骨软骨炎 …… 140
二十一、杵臼样踝关节 …… 141
二十二、足部肿瘤 …… 141

第6章 膝关节和胫骨 …… 143

一、导言 …… 143

二、评估 …… 144
三、膝关节痛 …… 146
四、胫骨结节软骨炎 …… 147
五、剥离性骨软骨炎 …… 148
六、膝前方疼痛 …… 149
七、髌股疾患 …… 150
八、调整髌骨力线 …… 151
九、关节内疾患 …… 152
十、膝部肿瘤 …… 153
十一、膝屈曲和伸直畸形 …… 154
十二、胫骨弯曲 …… 156
十三、胫骨假关节 …… 157

第7章　髋关节 …… 159

一、总论 …… 159
二、髋关节评估 …… 161
三、髋关节和骨盆疼痛 …… 164
四、发育性髋关节发育不良 …… 166
五、Legg-Calvé-Perthes 病 …… 182
六、股骨头骨骺滑脱 …… 188
七、其他髋关节疾患 …… 193

第8章　脊柱及骨盆 …… 197

一、正常发育 …… 197
二、评价 …… 199
三、先天性畸形 …… 201
四、背疼 …… 202
五、脊柱侧弯 …… 210
六、先天性脊柱侧弯 …… 212
七、胸廓闭合不全综合征 …… 213
八、特发性脊柱侧弯 …… 214
九、矢状面畸形 …… 220
十、颈椎 …… 222
十一、全身性疾患中的脊柱异常 …… 224

第9章　上肢 …… 227

一、发育 …… 227
二、诊断 …… 228
三、上肢缺失 …… 230
四、斜颈 …… 232
五、胸锁乳突肌斜颈双极松解 …… 234
六、Sprengel 畸形 …… 235
七、新生儿臂丛神经麻痹 …… 236
八、肩部 …… 237
九、肘部 …… 238
十、前臂 …… 239

第10章　手 …… 241

一、手的发育 …… 241
二、手的评估 …… 241
三、治疗原则 …… 242
四、手部肿瘤 …… 244

五、手部感染 …… 245
六、手部损伤 …… 246
七、马德隆畸形 …… 250
八、Kienböck 病 …… 250
九、巨指 …… 250
十、儿童慢性关节炎 …… 251
十一、手畸形 …… 252
十二、拇指畸形 …… 253
十三、手指畸形 …… 254

第11章 创伤 …… 257

一、统计学 …… 257
二、生理学 …… 258
三、骺损伤 …… 260
四、骨桥切除 …… 262
五、塑形 …… 263
六、复位原则 …… 264
七、固定 …… 266
八、评价 …… 268
九、隐匿损伤和诊断的难题 …… 270
十、产伤和新生儿损伤 …… 272
十一、虐婴 …… 272
十二、多发创伤 …… 273
十三、病理性骨折 …… 274
十四、开放性骨折 …… 275
十五、并发症 …… 276
十六、足部损伤 …… 278
十七、踝关节损伤 …… 280
十八、踝关节骨折的复位和固定 …… 283
十九、胫骨骨折 …… 284
二十、膝部损伤 …… 286
二十一、膝部骨折 …… 288
二十二、股骨干骨折 …… 290
二十三、股骨骨折的弹性髓内针固定技术 …… 293
二十四、髋关节脱位 …… 295
二十五、股骨近端骨折 …… 296
二十六、骨盆骨折 …… 298
二十七、脊柱损伤 …… 300
二十八、肩部损伤 …… 302
二十九、肘部损伤 …… 304
三十、肱骨髁上骨折 …… 306
三十一、内上髁骨折 …… 309
三十二、肘关节脱位 …… 309
三十三、外髁骨折 …… 310
三十四、外髁骨折复位 …… 311
三十五、桡骨头和桡骨颈骨折 …… 312
三十六、桡骨颈骨折的复位和固定 …… 313
三十七、尺骨鹰嘴骨折 …… 314
三十八、孟氏骨折脱位 …… 314
三十九、前臂骨折 …… 315
四十、前臂骨折闭合复位 …… 317
四十一、前臂骨折弹性髓内针固定 …… 318

四十二、桡骨远端骨折 …… 319

第 12 章　运动损伤 …… 323

一、概述 …… 323
二、生理学 …… 324
三、损伤统计 …… 325
四、预防 …… 326
五、特殊儿童 …… 327
六、损伤类型 …… 328
七、劳损 …… 330
八、评估 …… 332
九、治疗原则 …… 334
十、特殊运动损伤 …… 336
十一、足与踝部损伤 …… 339
十二、胫骨疾患 …… 340
十三、膝部疾患 …… 341
十四、髋及大腿问题 …… 341
十五、骨盆问题 …… 342
十六、脊髓疾患 …… 342
十七、颈部问题 …… 342
十八、上肢问题 …… 343

第 13 章　感染 …… 345

一、病因学 …… 345
二、细菌学 …… 347
三、诊断 …… 348
四、治疗原则 …… 350
五、化脓性关节炎引流 …… 352
六、骨髓炎的引流 …… 353
七、骨髓炎 …… 354
八、化脓性关节炎 …… 358
九、骨盆感染 …… 360
十、骨髓炎的罕见类型 …… 360
十一、软组织感染 …… 361
十二、结核病 …… 362
十三、脑膜炎球菌感染 …… 363
十四、慢性复发性多灶骨髓炎 …… 363

第 14 章　肿瘤 …… 365

一、评估 …… 365
二、单房性骨囊肿 …… 370
三、手术治疗骨囊肿 …… 371
四、动脉瘤样骨囊肿 …… 372
五、纤维样肿瘤 …… 373
六、良性软骨的肿瘤 …… 374
七、骨肿瘤 …… 376
八、其他骨肿瘤 …… 377
九、良性软组织肿瘤 …… 378
十、恶性软组织肿瘤 …… 379
十一、恶性骨肿瘤 …… 380

第 15 章　神经肌肉疾患 …… 385

一、神经肌肉系统的发育 …… 385

二、统计学资料 …… 386
三、评估 …… 387
四、神经肌肉病的治疗原则 …… 390
五、脑性瘫痪 …… 392
六、脑瘫的治疗 …… 394
七、手足徐动型脑瘫 …… 396
八、偏瘫 …… 396
九、双下肢瘫 …… 397
十、足部手术 …… 399
十一、四肢瘫 …… 400
十二、脑瘫髋部松解术 …… 401
十三、脑瘫并发的脊柱侧弯 …… 402
十四、脑瘫并发症 …… 403
十五、脊髓发育异常 …… 404
十六、肌营养不良 …… 408
十七、脊髓灰质炎 …… 410
十八、先天性多关节挛缩症 …… 412
十九、其他疾患 …… 414

第16章 综合征 …… 417

一、概述 …… 418
二、评估 …… 420
三、各论 …… 422

第17章 供家长参考的信息 …… 437

一、父母常提到的问题 …… 437
二、家长们应该知道些什么？ …… 438
三、O形腿和碰膝症 …… 438
四、旋转畸形 …… 439
五、平足 …… 440
六、儿童鞋 …… 441
七、要记住 …… 441

索引 …… 446

第1章 生 长

第1节 正常生长 …… 1
一、配子 …… 1
二、早期胚胎 …… 1
三、胚胎 …… 2
四、胎儿 …… 3
五、结缔组织 …… 3
六、关节 …… 4
七、骨 …… 4
八、生长板 …… 6
九、骨的生长 …… 7
十、生长和发育 …… 8
十一、身体比例 …… 9
十二、发育的变化 …… 10
第2节 异常生长 …… 12
一、异常形态生成的分类 …… 12
二、染色体异常 …… 13
三、多基因遗传 …… 13
四、遗传的机制 …… 14
五、骨骼发育不良 …… 14
六、发育性畸形 …… 16
七、骨软骨病 …… 16
八、未成熟的骨骼特点 …… 18
九、医源性畸形 …… 19



1-A Andry 树

小儿骨科学是医学的一门亚专业，从事预防和治疗小儿肌肉骨骼疾患。1741 年巴黎大学医学教授 Nicholas Andry 发表了描述预防和治疗小儿畸形的各种方法（1-A）。他将两个希腊字 orthos（正直之意）和 paidios（小儿的意思）合成一个字“orthopedics”。从此这个词就成为保持和恢复肌肉骨骼系统功能的专业名称。小儿骨科是骨科的最重要的组成部分。Andry 起初关注的焦点就是小儿问题，因为骨科中的大部分问题都起源于小儿，而且小儿骨科终于成为一门充满活力的引人入胜的专业。

正常和异常的生长和发育的知识对了解小儿骨科至关重要（1-B）。这方面的知识可增强对肌肉骨骼系统的认识，正确理解病因，并能更好地治疗小儿各种骨骼疾病。

将生长期分为 6 个阶段可给出一复习正常和异常生长发育的框架（1-C）。生殖细胞或配子应为第一阶段。



1-B 股骨内旋。股骨内旋常见，很多常见的肌肉骨骼问题均有遗传学缘由

分类	分期
早期胚胎	0～2 周
胚胎	2～8 周
胎儿	8 周至出生
婴儿	出生至 2 岁
儿童	2 岁至青春期
青少年	至性成熟

1-C 生长期。可分为 6 个阶段

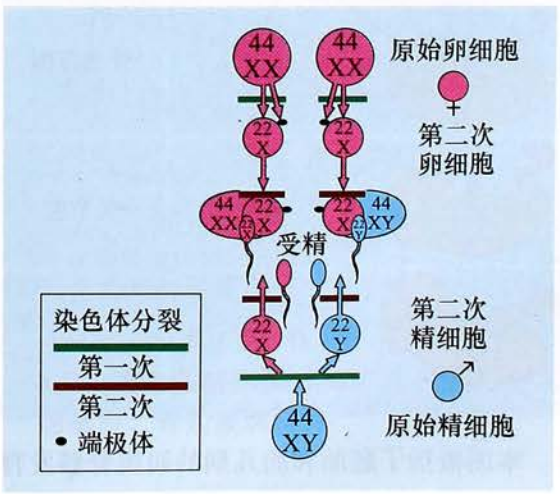

1-D 配子的起源。配子生成：卵子和精子借两次减数分裂，染色体数目减半，遗传物质重新打乱秩序而形成。受精将双亲个人特性结合而形成一特有的个体

第1节 正 常 生 长

正常生长发育，细胞增殖，进行分化、移动，甚至某些情况下细胞死亡以生育成一个正常、成熟的人。

一、配子

配子是卵和精子的总称。配子生长为性细胞核减数分裂，染色体数目减半。遗传物质，包括有缺陷的基因重组形成了成熟的卵子和精子（1-D）。

二、早期胚胎

胚胎的早期是指受精后着床的最初两周。

第 1 周 受精后的第一周，合子在通过输卵管向子宫移动中数次分裂，合子变为桑葚胚，然后成为胚细胞而植在子宫后壁。

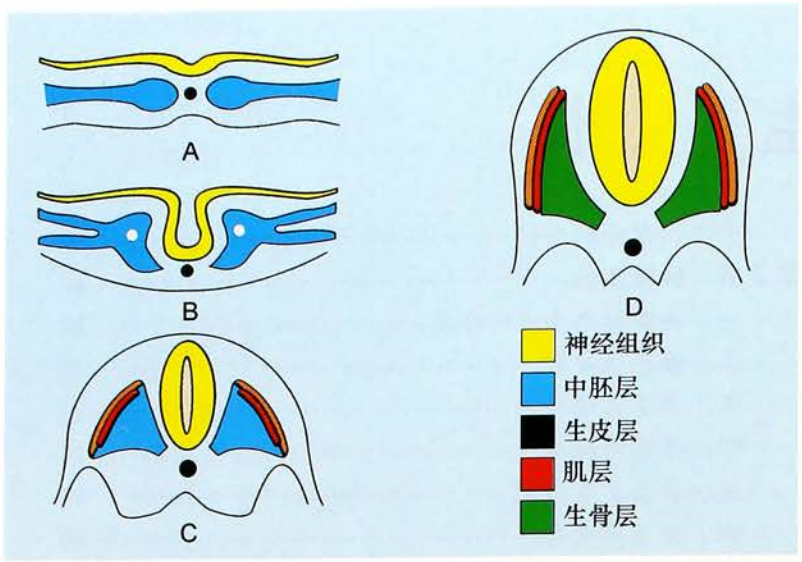

2-A 三个胚层

第 2 周 本周内形成了羊膜腔和三个胚层（2-A）。早期胚胎如有致命的或严重的遗传缺陷常发生早期流产。两周以内的胚胎早期不像以后的胚胎易受致畸因素影响。

三、胚胎

胚胎期以快速的细胞活动和器官形成为特点。

细胞的分化和成熟多通过“诱导”程序。诱导程序是经由周围的细胞作用于其他细胞以产生全新的细胞或组织。

第 3 周 胚胎的第三周是器官生成的第一周。本周内三个胚层发育，体节开始形成。神经板闭合形成神经管。

第 4 周 本周可认出肢芽（2-B）。体节分化成为三个节。生皮节将演变成皮肤，肌节成为肌肉，生骨节成为软骨和骨。每个肢芽的远端发育成外胚层嵴的顶端。该嵴对肢体的间充质有诱导作用，可促使肢体的发育。肢体的严重缺陷每始于本阶段。

	胎龄（周）	体长（mm）		体形	骨	肌肉	神经
胚胎				三胚层脊索			神经板
				肢芽	硬节	体节	神经管
				手板	间充质凝缩	肌肉前期	
		12		趾指生长	软骨化	肌节融合	
		17		四肢转动	骨化初期	分化	
		23		趾指分离		确定为肌肉	脊索与脊椎等长
胎儿	12	56		性分化	骨化范围扩大		
	16	112		面成形	关节腔	自发活动	
	20 40	160~ 350		身体更匀称			Myelin 鞘形成，脊索止于 L3 水平

2-B 出生前的发育。本图概括了胚胎和胎儿期的肌肉骨骼发育

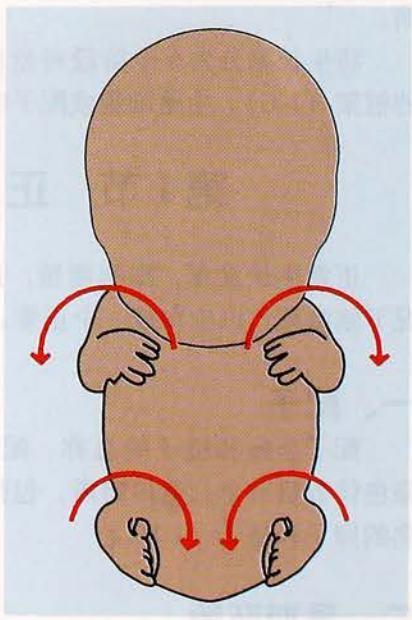

2-C 肢体旋转。第 7 周，上肢向外旋转；下肢向内旋转；大踇指到中线

第 5 周 手板形成，肢体的间充质凝结。

第 6 周 指（趾）明显，间充质凝结发生软骨化。

第 7 周 手指（足趾）间出现切迹。本过程与关节形成有关，系细胞坏死的结果。若指（趾）不能分开则形成并指（趾）。本周上下肢以相反方向旋转（2-C）。下肢向内旋转；踇趾到中线。而上肢向外旋转 90°，将踇指转到肢体外侧。

第 8 周 手指完全分开，胚胎成了人的外形。各器官系统发育完全。

四、胎儿

胎儿的特点是生长迅速和身体比例的变化。

第 9 ~ 12 周 第一根骨，锁骨，由膜内钙沉着而骨化。骨骼的发育是从头端到尾端次序，故上肢发育早于下肢。这种发育形式导致上肢与身体其他部位更成比例，而下肢仍显短小。

第 13 ~ 20 周 生长仍较迅速。下肢变得更合比例，大部分骨均已骨化。胎儿期的特点为生长迅速和生长比例的改变。

第 20 ~ 40 周 持续生长和身体各部比例更加接近婴儿。

五、结缔组织

胎儿初期，结缔组织的基本结构大部是由两类大分子组成——胶原和蛋白多糖。

1. 胶原

是一族蛋白，其中包括三螺旋的肽链（3-A）。虽然已知有 15 种不同的胶原型，其中 5 种最常见（3-B）。

胶原的生物合成是在内质网中开始的，组装成基本分子。前胶原是在细胞外间隙形成的。然后前胶原组合成原纤维，并相互联合加固而变为胶原。胶原是结缔组织的主要成分。

胶原疾患常见轻度异常的只是增加关节松弛度（3-C）。反之，严重的可造成明显地残疾。主要的胶原疾患可按照胶原生物合成通道中发生缺陷部位分类。

2. 蛋白多糖（粘多糖）

蛋白多糖是形成透明软骨和其他结缔组织的细胞内基质的大分子。多肽或蛋白附着于葡萄糖胺聚糖就形成了蛋白多糖（3-D）。

蛋白多糖通过链接蛋白与透明质酸结合而形成的分子量超过 100 万的多聚体。蛋白多糖高度亲水，在水中可与大于本身重量许多倍的水结合而产生适合作为关节面的弹性基质。透明质酸是由大致等量的蛋白多糖和胶原组成，并与大约三倍于自身重量的水结合能提供极佳的避震性的弹性组织。这些复杂分子形成的缺陷可产生不同的疾病。

粘多糖聚积病系氨基葡萄糖降解过程中所需的特异的溶体酶缺陷所致。降解不完全的分子聚集在细胞内导致某种病情如缺血性坏死或脊髓压迫。

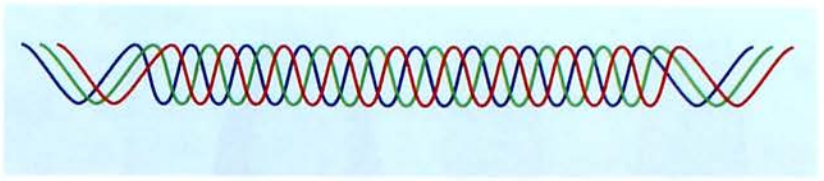

3-A 胶原螺旋。三螺旋肽链形成胶原的基本结构

分型	涉及组织	疾病
Ⅰ	骨，腱，皮肤	成骨不全
Ⅱ	软骨，nucleus pulposus	脊椎骨骺发育不全
Ⅲ	血管	Ehlers Danlos 综合征
Ⅳ	基膜	
Ⅴ	骨矿物质成分	

3-B 胶原类型。庞杂的胶原类型中，5 种分布最广



3-C 胶原类型的临床表现。小儿骨科中各种胶原类型

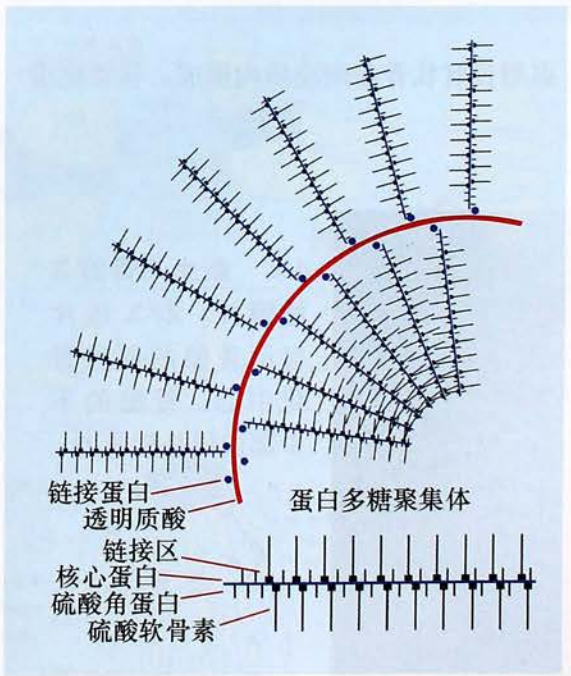

3-D 蛋白多糖多聚集体。这些大分子与水结合形成有弹性的基质，有如玻璃软骨

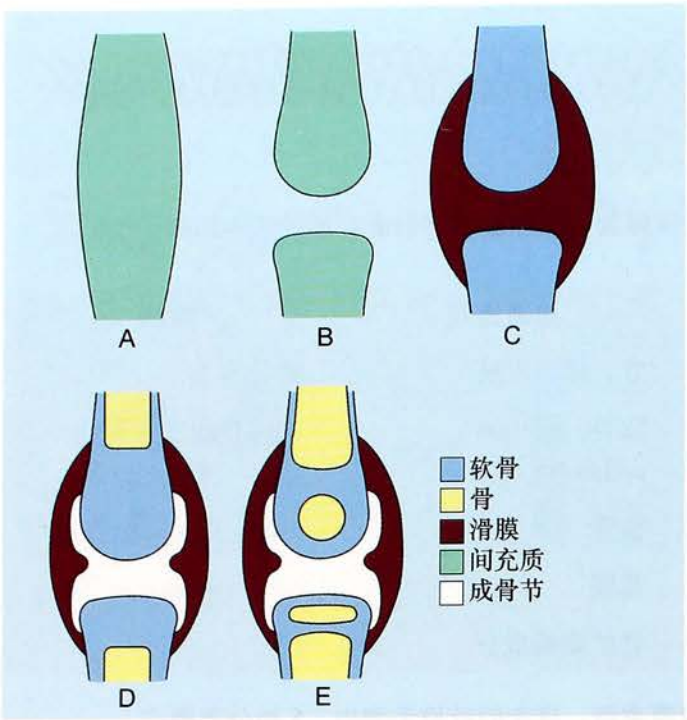

4-A 滑膜关节形成。滑膜关节最初以间充质致密形成。空腔化，软骨化，滑膜分化和最终骨化而完成完成结构

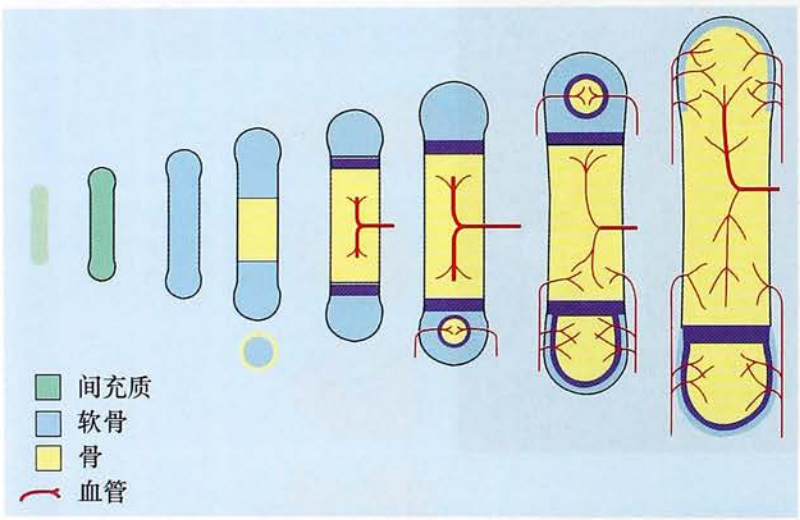

4-B 软骨内化骨。典型长管状骨在间充质内形成。软骨化进而骨化



4-C 新生儿骨的X线照片。本X线片显示骨骼的原发骨化中心，骨骼的不少部位仍是软骨的

六、关节

滑膜关节最初是在间充质内出现裂隙，随后出现软骨化和空腔化（4-A）。大致在第14周时完成空腔化，间充质的内界形成滑膜，而其形成关节囊。正常关节的发育需要活动，而活动有赖于有功能的神经肌肉系统。因此，关节发生发育缺陷常见于有神经肌肉疾患的婴儿，如脊髓发育不良或肌发育不良。

七、骨

骨是由骨生成作用而形成。在妊娠第7周时由膜内化骨首先形成下颌骨和锁骨。

1. 膜内化骨

从间充质分化出的成骨细胞不经软骨阶段，直接形成骨。再进一步是靠骨的附着性生长。

2. 软骨内化骨

妊娠的第6周，间充质分化、致密、转变为软骨细胞，由此而形成日后的骨骼模型。在模型的中心，软骨细胞肥大并开始钙化。再一周后，骨的骨膜袖形成，而在第8周有血管长入（4-B）。

胎儿期在长骨的骨干内发育出原发化骨中心（4-C）。化骨中心先在软骨膜下发生。在软骨内肥大的软骨细胞退化，然后，有血管长入，随即软骨模型的核心骨化形成原发化骨中心。软骨内化骨在软骨-骨的中间状态下进行。以后，二次化骨中心发生在骨的两端，而且在原发化骨中心和二次化骨中心之间的软骨变为生长板。

除锁骨以外，无论骨骼的中轴和四周附属的骨均先由软骨发育而经软骨化骨。这一过程由肩胛骨、肱骨、桡骨和尺骨开始。化骨以先后次序依不同年龄持续进行。女孩的骨化较男孩较早（4-D）。

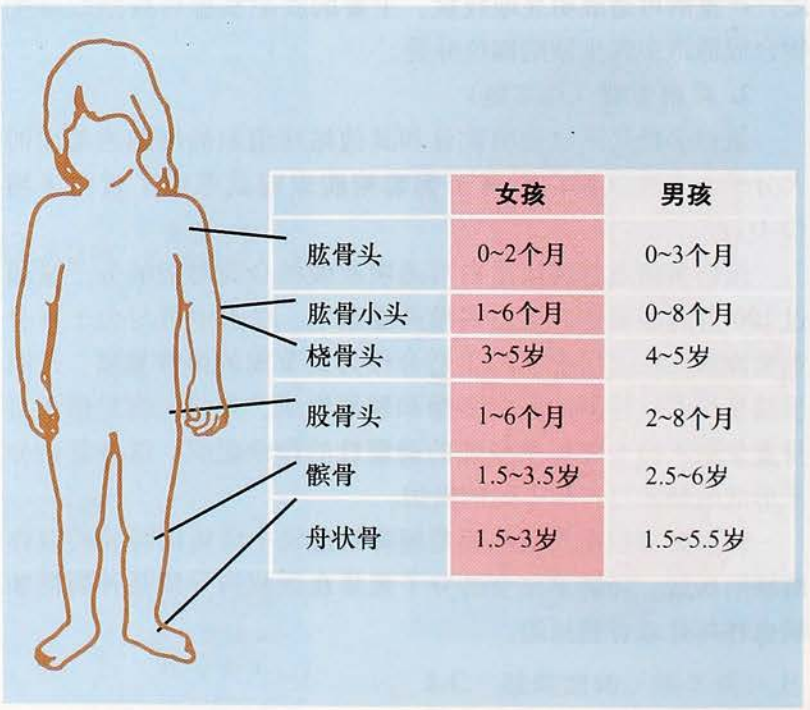

	女孩	男孩
肱骨头	0~2个月	0~3个月
肱骨小头	1~6个月	0~8个月
桡骨头	3~5岁	4~5岁
股骨头	1~6个月	2~8个月
髌骨	1.5~3.5岁	2.5~6岁
舟状骨	1.5~3岁	1.5~5.5岁

4-D 骨化。男孩和女孩重要的骨化中心的出现顺序

3. 骨膜

骨膜似从软骨膜发育而来。骨膜有成骨作用，能起到骨的附着性生长。同时对生长中的骨骼起到厚的套袖的弹性作用从而使骨得到增强。这种生成骨的作用使骨折很快愈合并促进骨的再生。

4. 骨的类型

生长中的骨有其特点，婴幼儿骨质柔韧，而成人更具弹性。

（1）编织骨　在胎儿期间形成，这种骨结构稀疏而更富有胶原，罗比板状骨的柔韧性大编织骨组成生长中的干骺端和骨折后的骨痂。这种柔韧的骨对分娩过程中通过产道很是重要。

（2）板层骨　需要高度柔韧性的骨质过去之后，编织骨在生后不久逐渐由板层骨所替代。到了 4 岁时，绝大多数的编织骨转化为板层骨。

5. 骨化中心

长骨的初级骨化中心多在生前出现（4-C），而矮小的骨如髌骨、腕骨和跗骨多在婴儿期出现（5-A）。

二次化骨中心出现在婴儿或儿童时期。二次化骨中心到幼儿后期，青少年甚至到成年再与初级骨化中心融合。骨的成熟一直持续到整个儿童期和青少年并有序的进行。因此在 X 线片上骨化的程度已成为判断发育成熟的标准。

6. 骨的生长

小儿暑期骨皮质在不断增厚。例如，股骨干的直径增长较其髓腔的直径增长的要快。这样随年龄的增长其骨皮质的厚度也随之而加大。厚度加大，板层骨结构和钙含量的比例也加大，使成熟骨可耐受更大的张力，但柔韧性减少。这就形成了婴儿、儿童和成人的骨骼损伤类型各不相同的重要原因。

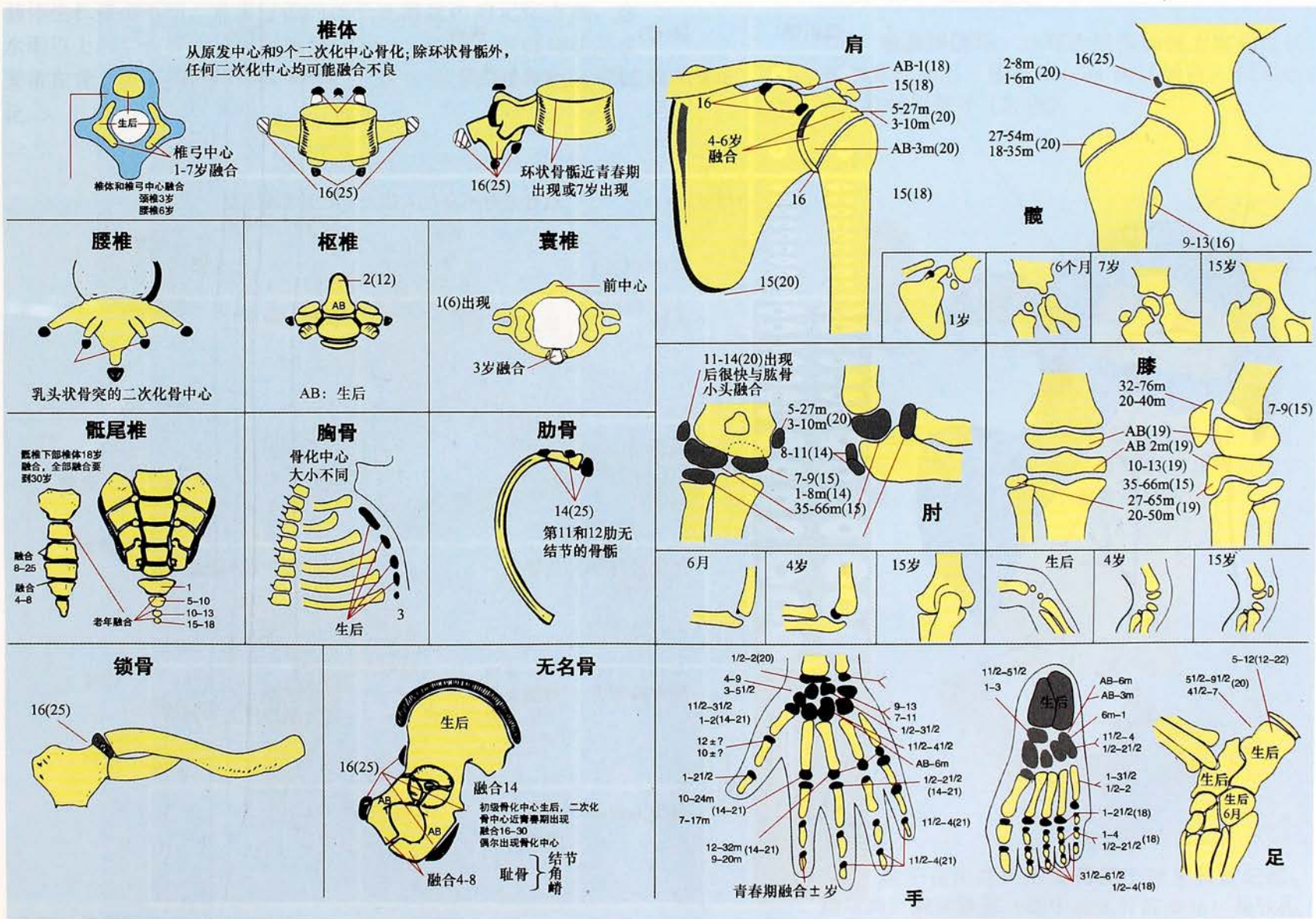

5-A　骨化中心

八、生长板

长骨的生长板在初级化骨中心和二次化骨中心之间生成发育。生长板的功能是使长骨纵向生长。生长板的软骨细胞有秩序地进行增生和分化并最终分化和形成新骨。其他部位的生长板所产生的生长潜力是有限的。这就包括四肢末端的圆形骨如跗骨以及椎体。还有肌肉附着点，如髌骨翼边缘。诸如此类的部位称之为骨突（apophysis）。

长骨典型骨骺可分为几个层（或区）显示其形态、代谢和功能上的区别。

1. 储备层

本层紧邻二次化骨中心而且相对不活跃，故又称为静止层。储备层（the reserve zone）不参与骨的纵向生长，但能提供基质的生产和起储存的功能。这一层中含蛋白质和基因，对规定软骨细胞表现型（phenotype）很重要，如 SOX-9。

2. 增殖层

本层为软骨复制和生长层。由于高代谢率和丰富的血供，氧、糖原、ATP 和胶原使其能快速生长。这一层的信号通路对调节细胞增殖非常重要，诸如类胰岛素生长因子和成纤维细胞生长因子；这两个因子在本层中非常活跃。

3. 肥大层

本层又可分为三个亚层：成熟层、退变层和钙化预备带。肥大层中软骨细胞增大，基质为钙化作准备。同时伴有血供、氧合作用、糖原储备均减少。同时粘多糖总是和软骨细胞衰减在其下方的钙化预备带内独特的胶原 X 合成可接受钙的沉积。

4. 干骺端

此处是血管化骨形成和再塑形的部位。钙化的基质清除掉纤维骨形成并由板层骨替代。

5. 骨的末端

这个区域包括生长板和干骺端，此处系感染、肿瘤、骨折和代谢以及内分泌疾患的主要部位。生长板出现的问题成为儿童时期肌肉骨骼系统疾病的重要所在。

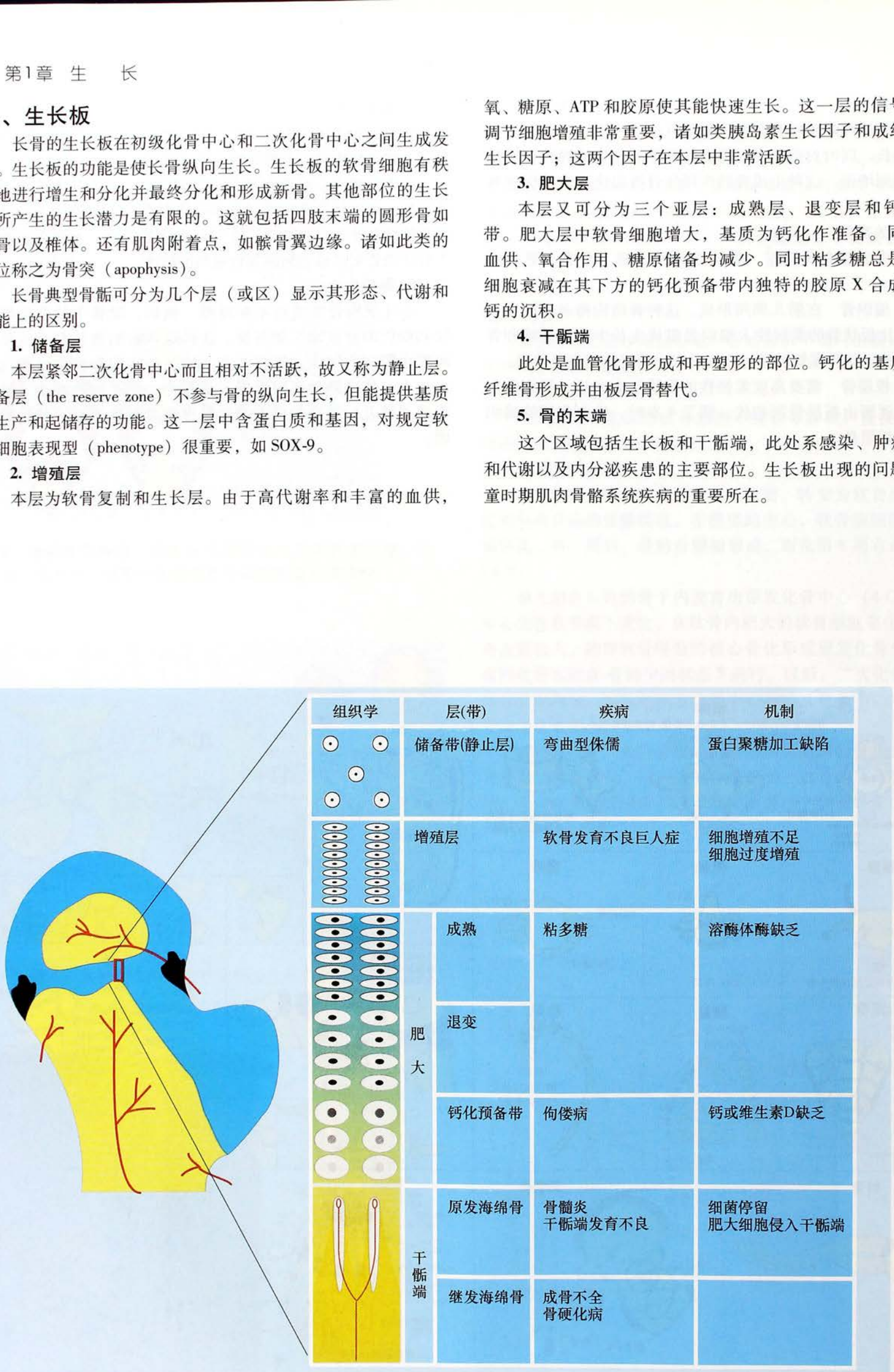

6-A 生长板。股骨上端放大的断面图显示的组织学和生长板不同平面生长异常

6. 软骨周围环

LaCroix 软骨周围环和 Ranvier 环的骨化沟环绕生长板（7-B）。本结构起支撑稳固生长板并使之向四周长大。

（1）LaCroix 软骨系干骺端骨膜的延续，从而增加了干骺端-骨二者界面的强度。

（2）Ranvier 骨化沟为软骨细胞堆集，为生长板附着生长提供必要的储备细胞。

7. 生长板的类型

生长板的外貌或有数种类型，取决于骨的形态（7-C），包括：

（1）骨骺的生长板在长骨两端形成，直到纵向生长作用。

（2）环状骨骺围绕近圆形的骨，如跗骨或跖骨。这类骨呈环状生长。

（3）骨突型的生长板连在骨的表面，如髂骨翼。

（4）牵拉部骨突是肌肉附着部的生长板，例如胫骨结节和股骨大粗隆。

九、骨的生长

骨的生长速度是由每个生长中心按最终生长的规定的百分比精细地调节。了解这些数值的重要性是因为有临床意义（7-D）。

不同的骨骺其生长速度不尽相同。上肢肩和腕部生长最快，相反，下肢生长最快的部位是在膝上和膝下部。为了帮助记住肢体生长速度不同，常用想像的孩子在浴盆内的记忆方法。在水面以上的生长板生长速度最快（7-E），孩子一般健康状况改变常在骨上留下生长停滞线（7-A）。该线是生长减缓的线状钙化。

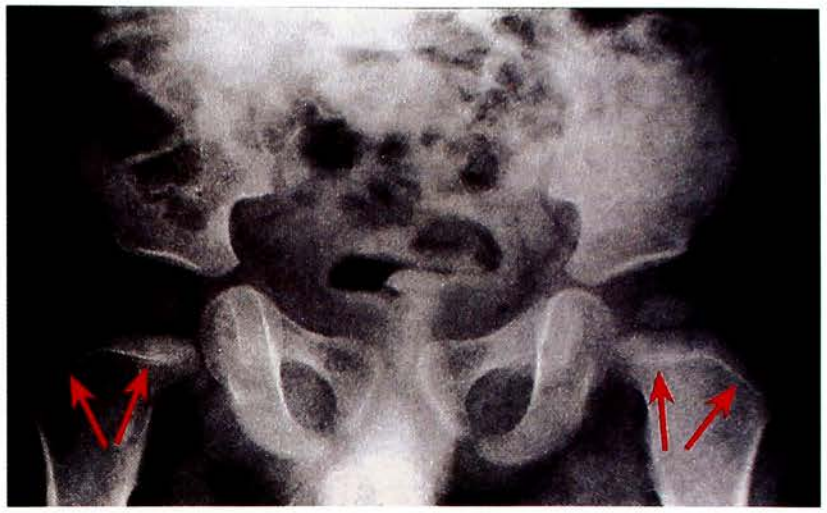

7-A 生长线。注意红箭头所指发育性髋关节发育不良的生长停滞线。推测是麻醉下闭合复位造成的生长减缓。干骺端新骨增宽证明有骨的生长

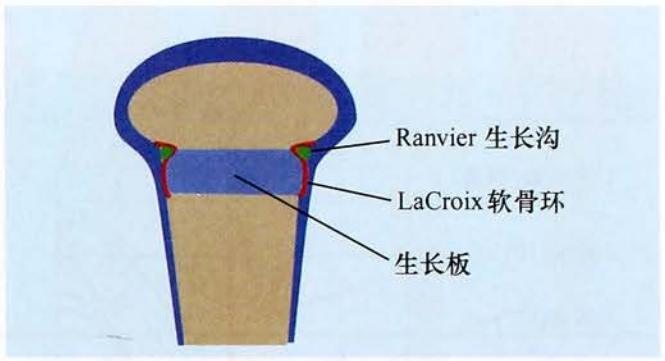

7-B 软骨周围环。此环含提供加强力度和生长板增宽的作用，显示 Ranvier 沟（绿色）和 LaCroix 软骨周围环（红色）

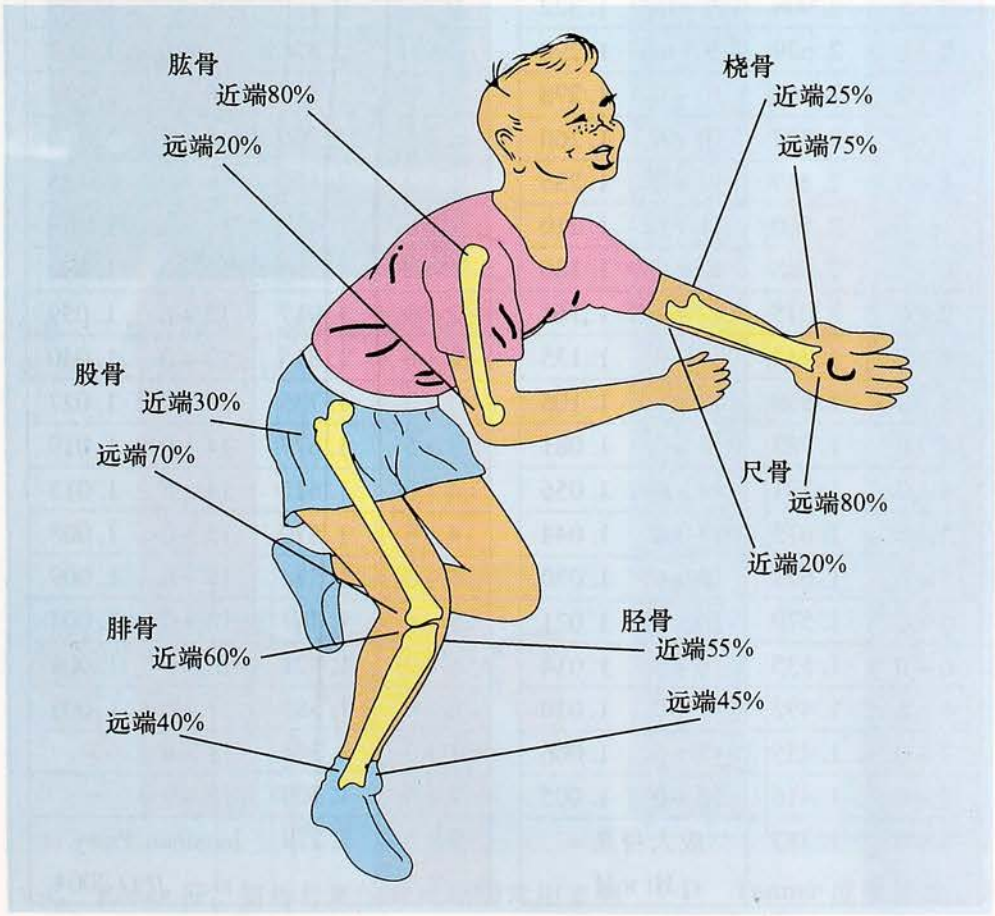

7-D 长骨骺生长的分布比例

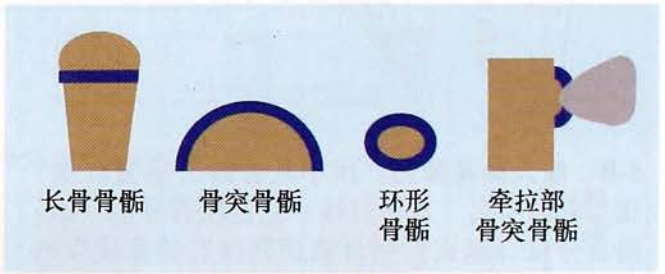

7-C 生长板类型。长骨的骨骺是最多见的类型，位于骨的一端或两端。骨突骨骺附于骨的边缘如髂骨翼。环形骨骺可见于腕骨或跗骨

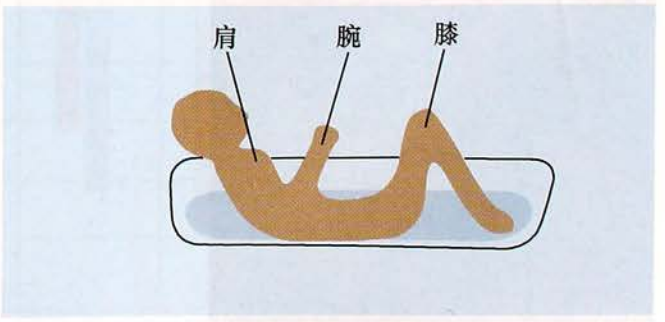

7-E 孩子在浴盆内的姿势便于对生长的记忆。围绕肩、腕和膝部（图中在水外的部分）是肢体生长最快的中心

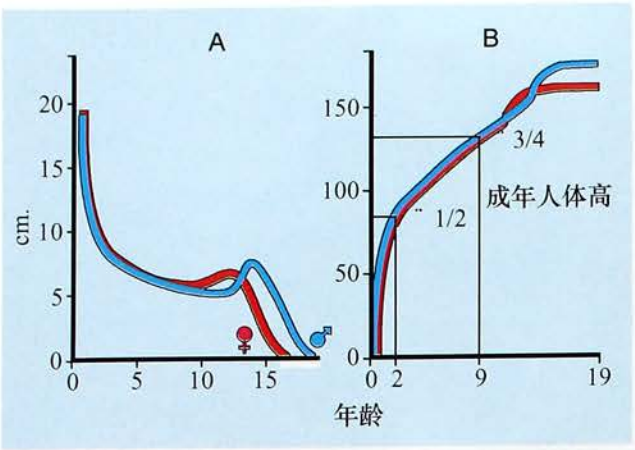

8-A 生长速率。A. 不同年龄女孩（红）和男孩（蓝）的生长速率。婴儿期生长速率最快。B. 生长进度只占成人身高的一小部分，大约成年人的身高的1/2在2岁时达到，到9岁时可达成年的3/4

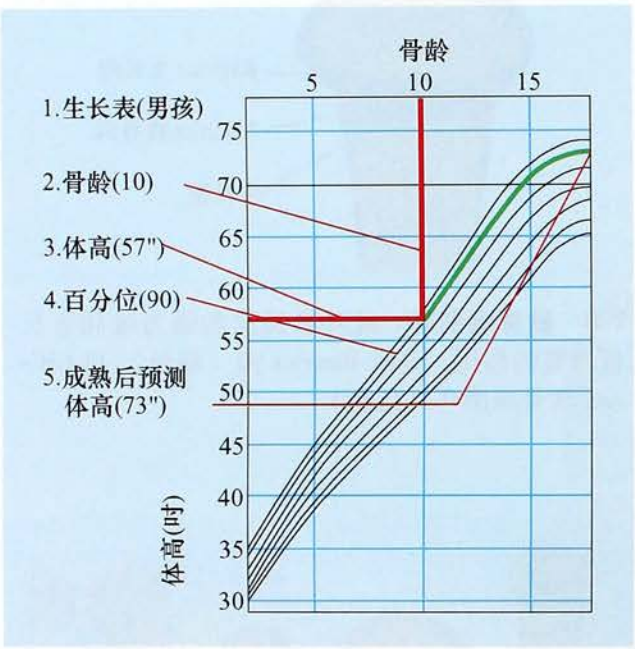

8-B 成人身高预测。用小儿骨龄（垂直红线）比当前的身高（水平红线）以定出百分位（绿）沿百分位（绿线）到骨骼成熟线以估算成年的身高

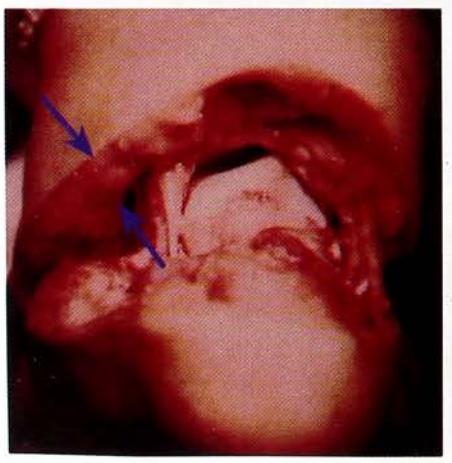

8-C 婴儿的皮下脂肪。注意此婴儿在矫正畸形足时皮下脂肪的厚度

十、生长和发育

婴儿是指从出生到2岁。这个阶段生后生长发育最快。

1. 生长速度

生长速度随年龄而改变，婴儿初期生长最快，到儿童暑期生长减缓。简言之，到青少年阶段又有一次生长高峰。小儿2岁时其身高相当于成年时的1/2，到9岁时为成年后的3/4（8-A）。

2. 成年身高预测

预测成年后的身高对治疗某些畸形，特别是对短肢（肢体不等长）有重要作用。有不同方法预测成年后的身高，简单的方法是在生长表上用骨龄而不是日历年龄画出小儿的身高以定出身高的百分位。因此百分位投射到骨骼成熟点可估算成年后的身高（8-B）。Paley研制一种更简单的方法（8-D）。用他设计的图表，用日历年龄定出乘数。用此乘数乘小儿的身高得出成年后估算的身高。值得注意对年幼小儿预测的准确性强差。

3. 不同组织的生长

各种组织生长率因年龄而有所不同。皮下脂肪有储备营养的功能和保护免受寒冷和外伤，于生后第一年发育。脂肪会使足的纵弓不明显，因而婴儿有平足的外观（8-C）。随年龄增长肌肉的比例增加，而神经组织的比例随年龄而下降。

男孩身高乘数（出生至18岁）

年龄（岁+月）	平均	年龄（岁+月）	平均
Birth	3.535	8+6	1.351
0+3	2.908	9+0	1.322
0+6	2.639	9+6	1.298
0+9	2.462	10+0	1.278
1+0	2.337	10+6	1.260
1+3	2.239	11+0	1.235
1+6	2.160	11+6	1.210
1+9	2.088	12+0	1.186
2+0	2.045	12+6	1.161
2+6	1.942	13+0	1.135
3+0	1.859	13+6	1.106
3+6	1.783	14+0	1.081
4+0	1.731	14+6	1.056
4+6	1.675	15+0	1.044
5+0	1.627	15+6	1.030
5+6	1.579	16+0	1.021
6+0	1.535	16+6	1.014
6+6	1.492	17+0	1.010
7+0	1.455	17+6	1.006
7+6	1.416	18+0	1.005
8+0	1.383	成人身高 = Ht × M	

女孩身高乘数（出生至18岁）

年龄（岁+月）	平均	年龄（岁+月）	平均
Birth	3.290	8+6	1.254
0+3	2.759	9+0	1.229
0+6	2.505	9+6	1.207
0+9	2.341	10+0	1.183
1+0	2.216	10+6	1.160
1+3	2.120	11+0	1.135
1+6	2.038	11+6	1.108
1+9	1.965	12+0	1.082
2+0	1.917	12+6	1.059
2+6	1.815	13+0	1.040
3+0	1.735	13+6	1.027
3+6	1.677	14+0	1.019
4+0	1.622	14+6	1.013
4+6	1.570	15+0	1.008
5+0	1.514	15+6	1.009
5+6	1.467	16+0	1.004
6+0	1.421	16+6	1.004
6+6	1.381	17+0	1.002
7+0	1.341	17+6	—
7+6	1.309	18+0	—
8+0	1.279	Jonathan Paley et al., *JPO* 2004	

8-D Paley身高乘数。此表给出为男孩和女孩预测成年身高的简便方法

十一、身体比例

身体各部位的生长彼此也不相同。上肢生长发育早于上肢。足部的生长较下肢其他部位要早。儿童时期躯干生长最快；青少年时期下肢生长最快。身体的整体的生长比例逐渐趋向成年人（9-A）。

1. 确定成熟的程度

了解尚存的生长量对行骶融合和矫正下肢不等长的时间是重要的（9-B），同时对处理脊柱侧弯病人也是如此。

（1）手-腕 X 线照片　用 Greulich-Pyle 图谱以估量骨龄。

（2）Risser 征　是按骨盆正位 X 线照片上髂骨翼骨化范围而定（9-C）。这一体征已经常用来在处理脊柱侧弯时核定成熟度。

（3）Tanner 分期　成熟程度根据体格检查。由于这种评定方法需要检查敏感年龄组的乳房和外生殖器（9-D）的发育，因而其应用受限。

（4）其他体征　如生长高峰速度和髋臼的 Y 形软骨状况均可作为有用的成熟指标。

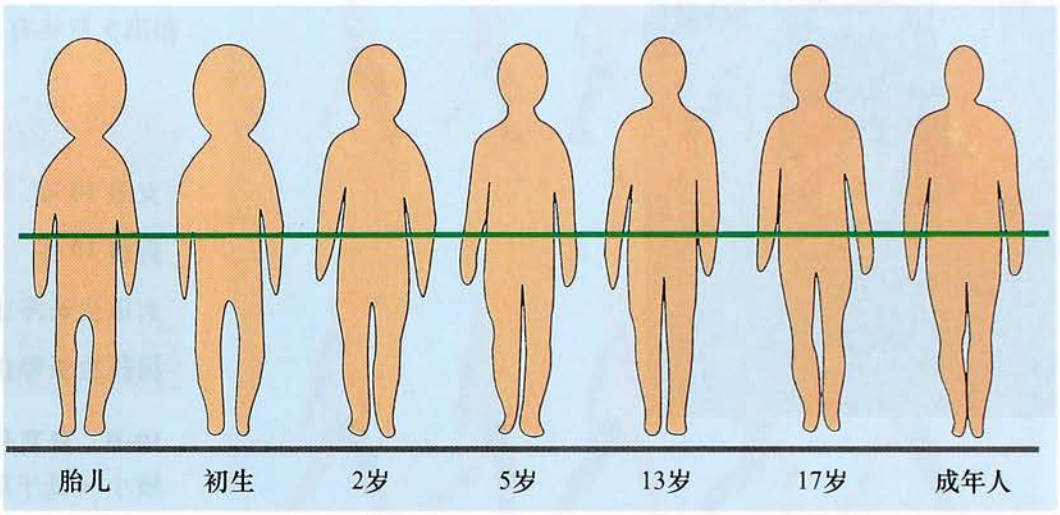

9-A　随生长身体各部比例的变化。到成熟时重力中心位置（绿线）在骶骨水平



9-B　下肢不等长。骨龄测定有助于骶固定术的矫正计划

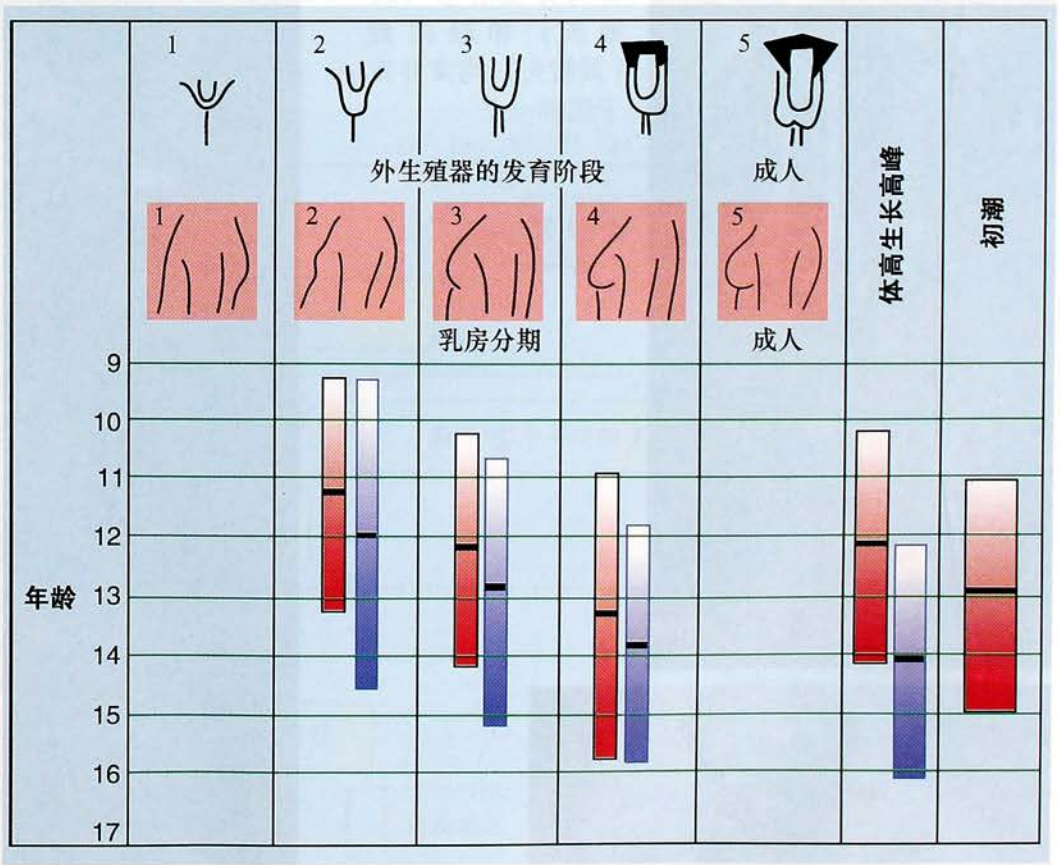

9-D　Tanner 成熟指标。用体格检查的体征评定男性（蓝色）和女性（红色）的成熟程度。柱形显示的水平 3% ~97%。平均值用黑杠表示

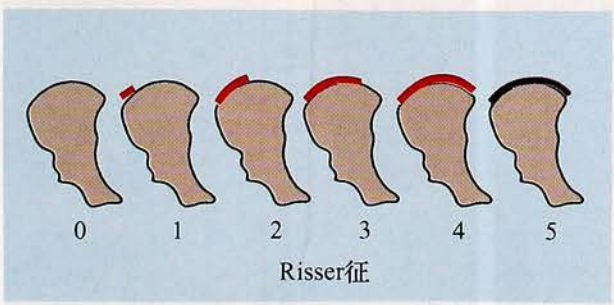

9-C　Risser 征。髂骨骨突的骨化范围常用来测定脊柱侧弯病人的骨骼成熟度。Risser 0 = 髂骨骨突未出现；Risser 5 = 骨突与髂骨融合



10-A 生长变异。这些个体显示生长的很大变异

2. 异乎寻常的生长

正常个体存在正常差异（10-A）。但是，骨科问题更常发生在体重过重的或身高太矮的小儿。我们界定体重超过第 95 百分位或身高低于第 5 个百分位的为过度（10-B）。

（1）肥胖儿 日益多见。超出的体重便是发生几种骨科问题的因素。例如股骨头骨骺滑移和胫内翻（10-C）。

（2）身材矮小 低于第 5 个百分位常见于骨发育不良或代谢性疾病的小儿。

十二、发育的变化

生长变异可见于婴儿和儿童时期（10-D）。这些变异常误认是畸形。变异中包括平足、足尖内指、O 形腿和碰膝症。这些情况多随时间推移而消失，很少需要治疗。这种状态在第 4 章和第 5 章将有详细的描述。

	<5%身高	>95%体重
女孩 10 岁	<50 英寸	>100 磅
男孩 10 岁	<50 英寸	>100 磅
女孩生长停止	<60 英寸	>180 磅
男孩生长停止	<65 英寸	>210 磅

10-B 身高和体重的极端。小儿常见的骨科问题为身材过度矮小（低于第 5 个百分位）或超重（在第 95 个百分位以上）。这些数值是以北美男孩和女孩的已知标准

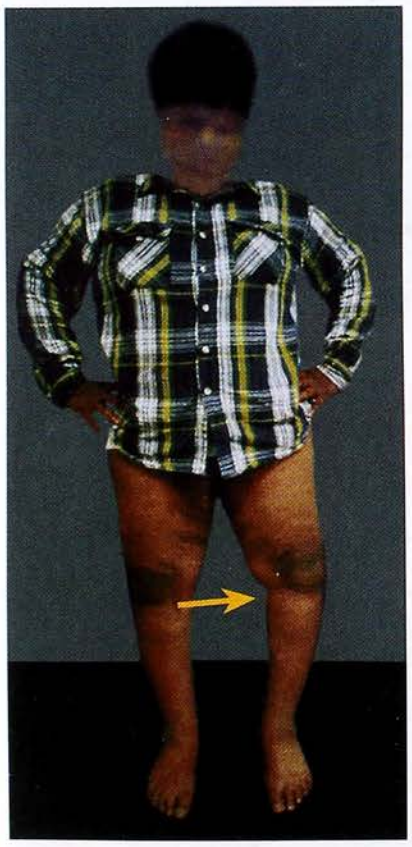

10-C 肥胖和骨科问题。2 个常见的骨科严重的问题，股骨头骨骺滑移（红箭头）和胫内翻（黄箭头）均常并发于肥胖







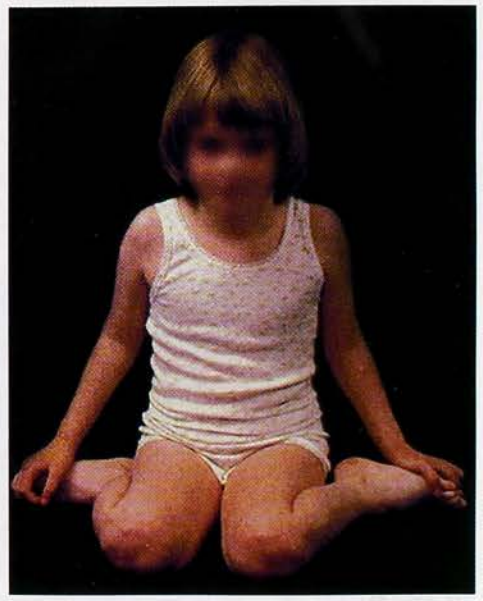

10-D 正常小儿发育变异。常见的变异有碰膝症（左）、平足（右上）和股骨旋前（右下）

1. 步态

婴儿期的步态稳定性和效能不如儿童和成人（11-A），早期步态的特点是基底宽，迈步大小不规则、欠稳定以及能源功效不良。婴儿步态不稳是因为重力中心高，肌肉-体重之比低和控制姿势机制的神经系统尚不够成熟。

2. 运动系统的发育

测定运动系统的发育标准是该年龄所学习的粗动作技巧。这种技巧是容易衡量的并对核定发育是有用的（11-B）。婴儿常在生后 3 个月能控制头部动作，6 个月能坐，12 个月在家长扶持下可站立，到生后 15 个月不用支持已能独立行走。正常范围很宽广。插图显示正常范围和日常生活活动的平均值。语言和运动发育应用广泛。这些通用指南在筛查时有用。

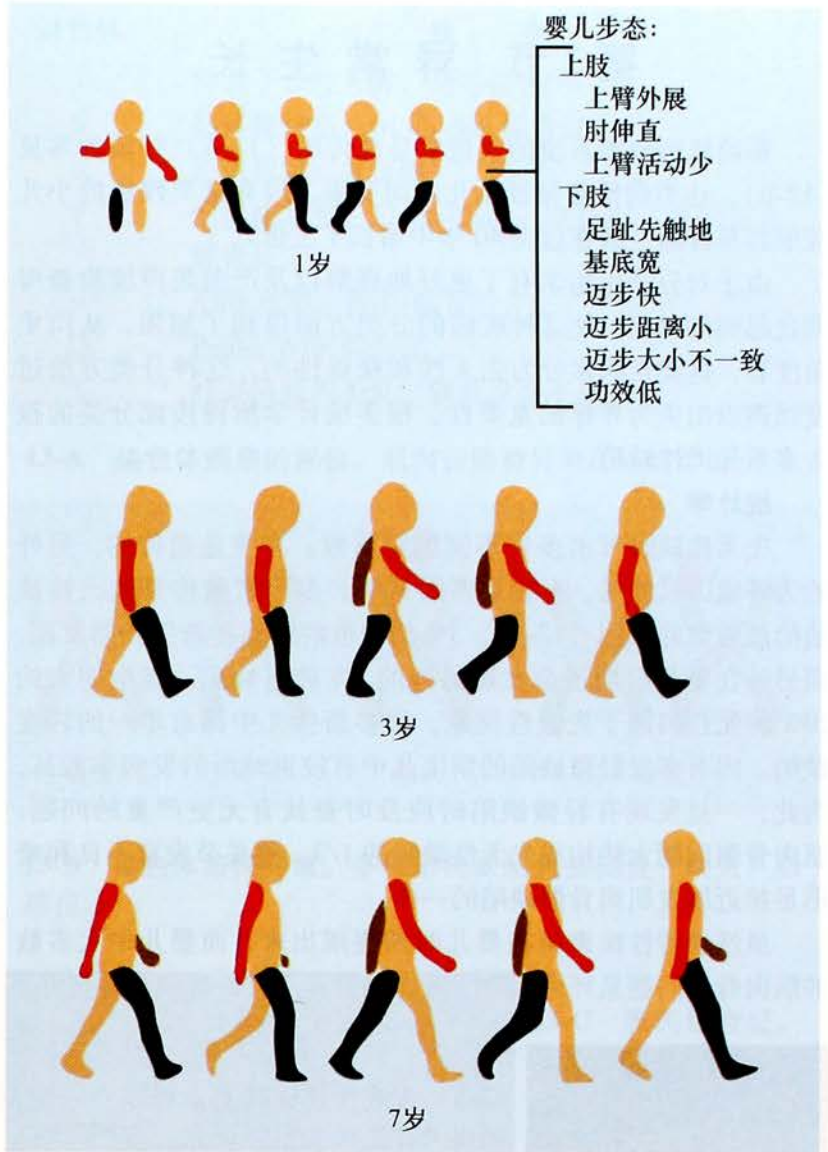

11-A 正常步态发育。小儿到 7 岁始能达到成人步态

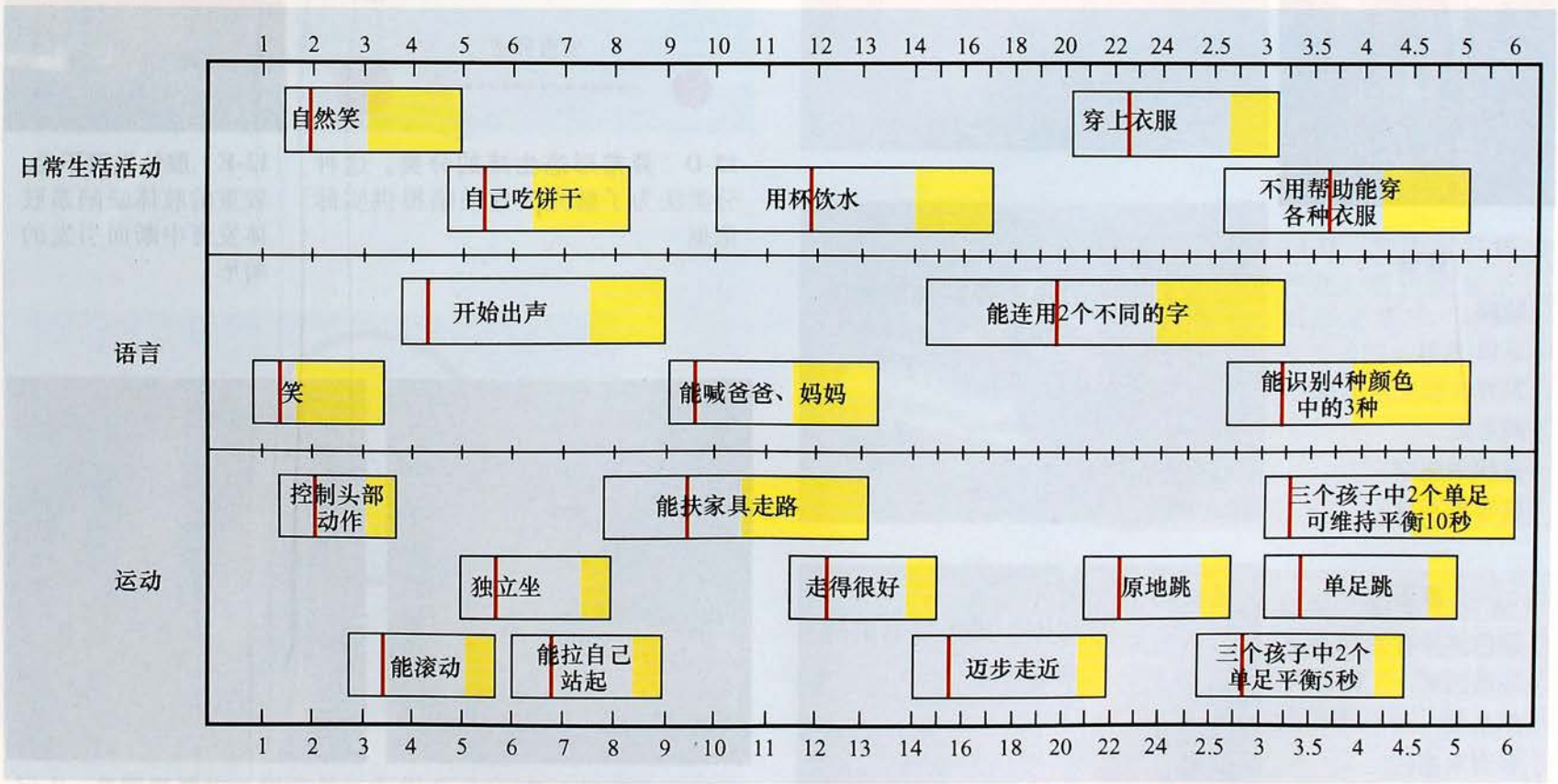

11-B 丹佛市发育筛查测试

第2节 异常生长

影响肌肉骨骼系统的疾患常是遗传的（12-A）并较为常见（12-B）。这类病情常导致小儿活动受限。因有这类残疾的小儿较前容易存活？故在过去40年中增长了三倍。

由于对分子生物学有了更好地理解以及产前超声波检查可测定起病的时间，使这种疾病的分类方面得到了加强。从历史角度看，这类疾病常分为先天性和获得性的，这种分类方法过度强调以出生为界标的重要性。很多统计学所得按此分类的报告多系先天性缺陷。

统计学

先天性缺陷可由多种不同因素所致。有些是遗传的，另外的为环境因素使然。有些是多因素的。多因素遗传是先天性缺陷的最通常的原因（12-C）。3%的较重的缺陷在新生儿期发现，而另外在婴儿后期还会发现另外的3%较重缺陷。围生期大约20%的死亡归因于先天性问题。很多新生儿中都有单一的轻度缺陷。因有多发轻微缺陷的新生儿中有较重畸形的发病率较高，为此，一旦发现有轻微缺陷时应及时查找有无更严重的问题。肌肉骨骼问题大约构成先天性缺陷的1/3。髋关节发育不良和畸形足接近原发肌肉骨骼缺陷的一半。

虽然遗传性疾患可在婴儿时期表现出来，而婴儿中大多数的肌肉骨骼问题是环境因素所致，如营养不良、感染和外伤等。

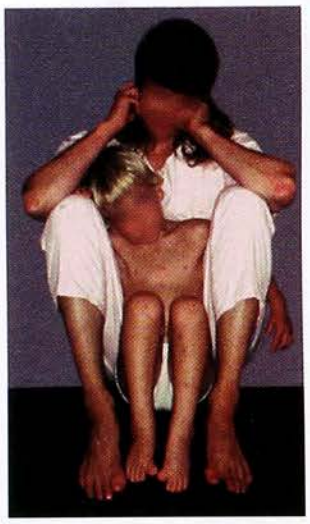

12-A 家族性足趾畸形。母亲和孩子有同样的足趾畸形，足趾和手指畸形常有家族性

疾病	流行/1 000
脑瘫	25
三倍体21	11
发育性髋发育不良	10
畸形足	10
镰状细胞瘤	0.46
肌营养不良	0.06

12-B 骨科疾患的流行情况

原因	百分比
染色体异常	6
环境因素	7
单基因	8
多因素遗传	25
不详	4

12-C 先天性缺陷的病因

一、异常形态生成的分类

异常的形态生成曾分为4类（12-D）。有数种原因使其意味深长。分类有助于了解它的机制和起源，还能预测矫正时的难度有所帮助。最早起病的畸形是最难矫正的。

1. 畸形

是在器官生成阶段发生的缺陷。是致畸物或遗传所致。例如短肢畸形和先天性发育不全（12-E）。这种畸形常很僵硬和严重，需要手术矫正。

2. 发育受阻

发生在妊娠晚期。在这个时期致畸物、创伤或其他物理性打击对胎儿的侵害可干扰生长。例如羊膜粘连所致的束带畸形（12-F）。

3. 发育异常

是由于在出生前和/或生后改变生长所致。

4. 变形

发生在妊娠末期，是由于宫内受挤压或胎位造成。变形较轻，大都在婴儿早期自然消失。臀位并发先天性问题的发病率较高。

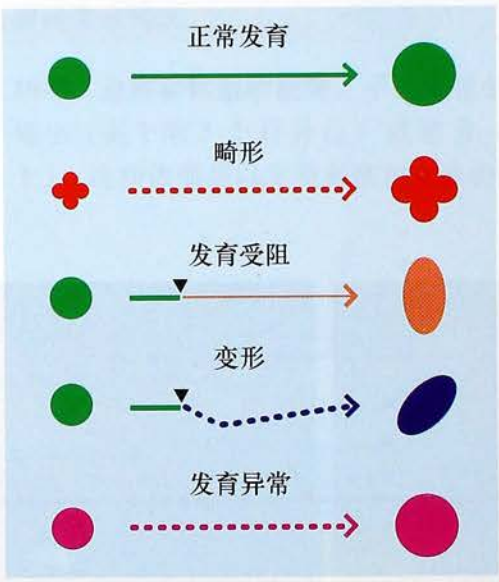

12-D 异常形态生成的分类。这种分类法为了解先天性缺陷提供实际依据



12-E 肢体发育不全。较重的肢体缺陷系肢体发育中断而引发的畸形

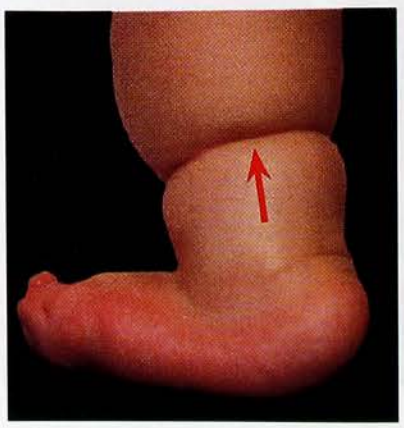

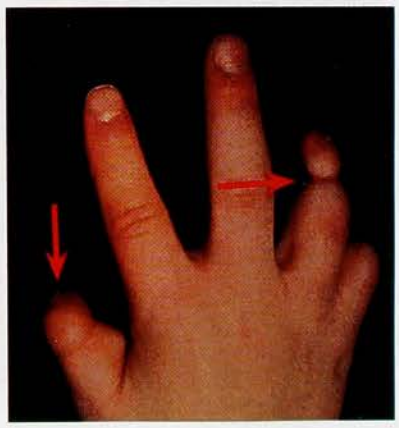

12-F 先天性束带畸形。宫内粘连引起的深环状束带

二、染色体异常

染色体图已能显示骨科门诊常见疾病引发的疾患的缺陷基因的位置（13-A）。致病基因连锁与控制明显特征的基因使识别某些疾病的高危个体成为可能。例如，在第 9 条染色体上造成的指甲-髌骨综合征的基因与 ABO 血型基因连锁。有 ABO 血型的后代和携有指甲-髌骨综合征的家长均患此综合征。

许多染色体殿堂是由于染色体数目，结构或内容改变所致。染色体的数目的改变是因为细胞分裂时未能分离或未能脱链接而造成的。未能脱链接导致单倍体或三倍体合子。性染色体、单倍体产生 XO 染色体型 Turner 综合征。

1. 染色体结构性缺陷

染色体结构性缺（13-B）可以是天生的或继发于致畸因子的影响。致畸因子是能诱发缺陷并能引起各种综合征的物质。第 4、5、18 和 21 染色体的部分缺失产生特殊的综合征。例如，第 5 条染色体的短臂末端缺失可引起“cri fu chat 综合征”。其他常见的改变有移位、重复和倒置。

2. 性染色体三倍体

引起 47XXX 女性发生轻微的智力迟钝。然而 47XXY 型产生 Klinefelter 综合征，47XYY 型产生有攻击性行为特征的疾患。常染色体（非性染色体）三倍体很常见并影响第 21 染色体，引起唐氏综合征（13-C）。13 染色体三倍体和 18 染色体三倍体会引起严重的缺陷，幸很少见。

三、多基因遗传

多基因或多因素遗传包含多基因和一环境的“触发器”（13-F）。很多疾病如畸形足（13-D）和髋关节发育不良（13-E）都是按此机制传递的。这类疾病构成小儿骨科门诊病人的多数。

染色体	疾　患
1	猕因子血液人群，戈谢病，CMT 病
5	粘多糖Ⅵ型，cri du chat 综合征
6	组织相容性复合物
7	粘多糖Ⅶ型，Ehlers-Danlos 综合征，有的马凡综合征
9	ABO 血型，指甲-髌骨综合征
15	Prader-Willi 综合征
X	杜兴肌营养不良，软骨发育不良

13-A　染色体疾患的部位。肌肉骨骼特异染色体的部位

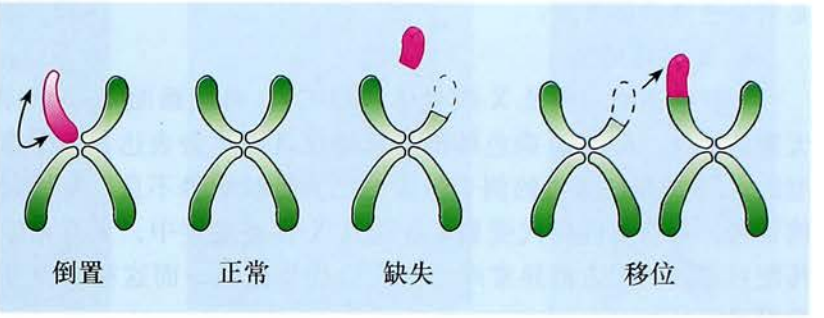

13-B　染色体结构异常。多种结构缺陷包括倒置、缺失、和移位

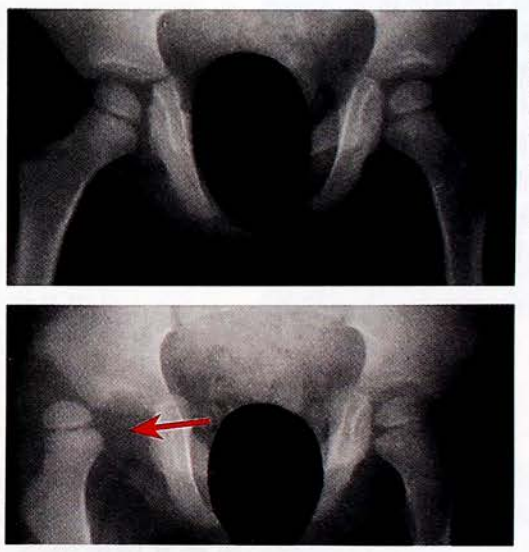

13-C　唐氏综合征。髋关节不稳定，关节过度松弛，反复脱位（红箭头）可见于这类病儿



13-D　宫内可见畸形足。超声波显示畸形足畸形，此畸形为多因素所致



13-E　髋关节发育不良。发育性髋关节发育不良常见，也为多因素引起

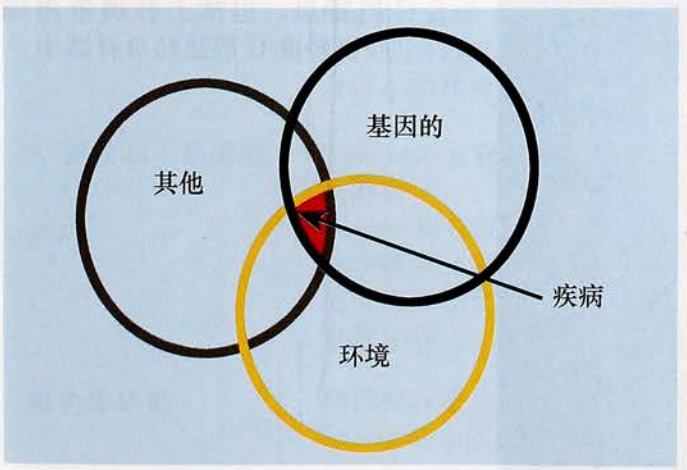

13-F　多因素遗传。很多骨科问题都是以这种方式传递的。遗传的、环境的和其他可能的因素联合引发疾病

四、遗传的机制

受精使染色体恢复二倍体数目，并带来父母双方的遗传特征。若卵子或精子带有缺陷基因，受精后可能产生一异常的合子。异常基因遗传机制有以下几种。

1. 显性遗传

显性遗传是由单一异常基因引起的。常染色体显性遗传通常产生结构畸形。不同表现程度和不完全的外显率可以抑制或使显性遗传表现到最小程度（14-A）。

2. 隐性遗传

隐性遗传只有在一对基因的双方都有异常才能表达出来（14-B）。诸如粘多糖病等由于代谢或酶缺陷所造成的疾患经常是常染色体遗传所致。

3. X-性连遗传

X-性连遗传只涉及 X 染色体（14-C）。男性画面 Y 染色体无遗传活性，即使 X-染色体的异常隐性基因也会表达。一个典型的 X-连锁隐性遗传的例子是假性肥大性肌营养不良。女性是携带者，只有男性后代受累。在隐性 X-性连遗传中，只有在遗传配对基因的双方都异常时，女性后代才受累，而这种情况非常罕见。

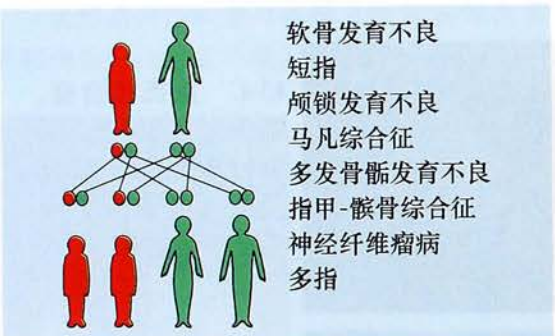

14-A 显性遗传。显性基因（红色）引起家长和后代的结构性缺陷。列出显性遗传传递的肌肉骨骼疾患

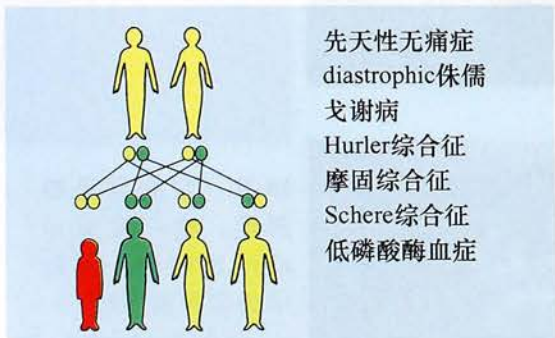

14-B 隐性遗传。隐性基因携带者（黄色）只是配对基因均为失常的始能表达。列出隐性遗传传递的肌肉骨骼疾患

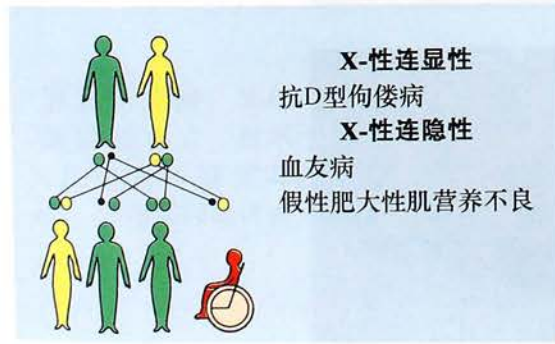

14-C X-性连遗传。X-性连缺陷（黄色）由女性携带，如果为显性基因则在女性表达多数缺陷是隐性的，而只在男性（红色）中表达

五、骨骼发育不良

许许多多的遗传性疾患影响骨骼的生长。数目太多使分类困难历史上发育不良用部位或 X 线照片表现分类。而现在已能用基因的分子结构确定并可根据基因型划分这些疾患。基因型对临床有用，因为每个组的异常基因相似，而基因分型可从其中找出特点。因此，这能因预测特殊遗传的缺陷影响生长板的程度。骨骼发育不良曾划分成 5 个类别，同一类别表现特点相似（15-A）。这 5 个类别列出有相似临床表现的基因缺陷：

（1）结构基因类

这类基因缺陷引起肌肉骨骼系统结构特性异常的蛋白需要。

（2）肿瘤相关的或细胞控制基因类

为害基因造成细胞生长调控分化或细胞死亡的异常。结果常导致某一特殊组织的过度生长。

（3）发育型基因类

正常情况下，细胞增殖、活动和分解均由细胞信号系统调控。如果这一调控系统失常将导致畸形发育。

（4）神经或肌肉功能基因类

这类基因正常为蛋白编码或调控神经元或肌肉功能或外围神经传导。这方面的殿堂多引起轻瘫副总工程师继发性骨量减少。

（5）蛋白加工基因类

这种基因缺陷会造成酶的失常。如此失常常引发正常情况下要转化或排除的物质堆积。由于这种物质在细胞中异常堆积会妨碍功能。

1. 染色体缺陷

将这组综合征写在这里是为了对比。这组疾患并遗传性的而是很多基因缺陷所致。例如唐氏综合征和 Turner 综合征（14-D）。



14-D Turner 综合征。此女孩显示此综合征的特点，包括上肢携带角加大，下肢呈轻度 O 形腿和身材矮小

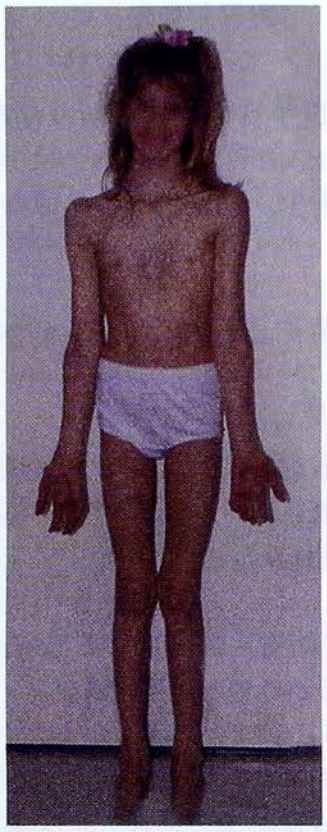

马方综合征

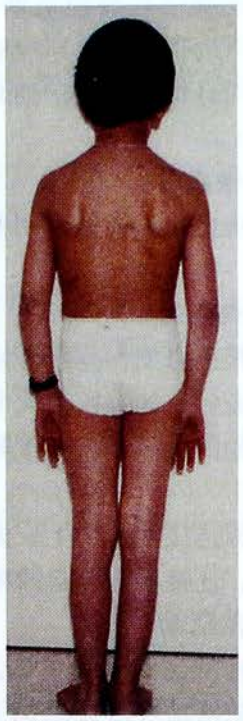

神经纤维瘤病



软骨发育不良



杜兴综合征



摩固综合征

分级	代表性疾患	临床表现	遗传	自然病史
1. 结构基因类	Ehlers-Danlos 综合征 Kniest 综合征 马凡综合征 多发性骨骺发育不良 成骨不全 脊柱骨骺发育不良	随时间渐发生表现型畸形术后复发临床疾患有异型性		组织随使用磨损而耗尽 轻型病例生命正常？型者夭折
2. 肿瘤相关或细胞调控基因类	Beckwith-iederman 综合征 Li-Fraumeni 多发性遗传性骨疣 神经纤维瘤病 成视网膜细胞瘤-骨肉瘤	某些组织类型过度生长 过度生长反弄坏生长 术后可能发生过度生长	常染色体显性	有恶性变危险 生命短的明显
3. 发育型基因类	颅锁发育不良 干骺发育不良 指甲-髌骨综合征 脊柱肋骨发育不良	生后即有畸形 其他器官也受累 隐匿性关节变化多见 可成功矫正力线截骨术	显性，有的为其他遗传方式	骨与关节形状异常致早期并发退行性关节炎
4. 神经或肌肉功能基因类	Charcot-Marie Tooth 综合征 杜兴综合征 Rett 综合征 脊柱肌肉萎缩 脊柱小脑共济失调	生后肌肉骨骼系尚正常 骨量减少 脊柱侧弯 挛缩 力弱	常与 X 染色体链接	随时间出现骨与关节畸形 常夭折
5. 蛋白加工基因类	Diastropic 发育不良 戈谢病 Menkes 综合征 粘多糖病（摩固综合征） 尼曼匹克综合征 骨硬化病	多器官受累 多见骨坏死 有的病例有脊柱不稳定和脊髓受压	多为常染色体隐性遗传	生命短 治疗可改善前景
染色体缺陷	唐氏综合征 Turner 综合征	常有智力低下 波及多器官 手术后并发症多	非遗传性	生命近乎正常

15-A 骨骼发育不良的分类。这种病因学和临床上有用分类将发育不良分为 5 类。染色体缺陷在此列出是为了对比

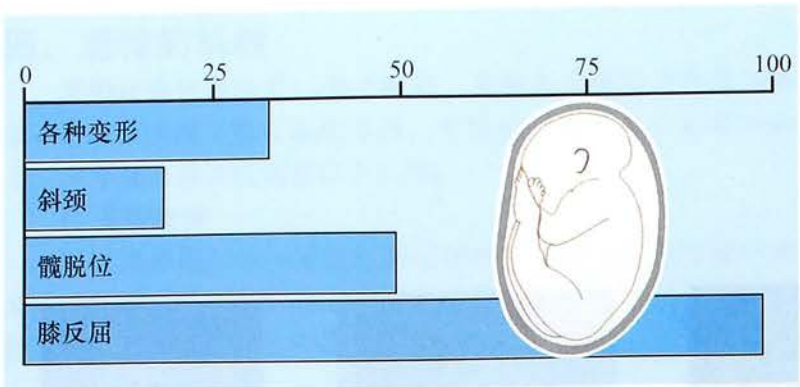

16-A 臀位。臀位并发的多见肌肉骨骼缺陷



16-B 模造性畸形。子宫内挤压所致的仰趾外翻足



16-C 生长停滞线。伤后骨桥（红箭头）造成胫骨远端生长不对称显示生长停滞线（黄箭头）





16-D 脑瘫的髋关节畸形。病儿男性，脑瘫并发左髋内收畸形（红箭头）和继发右髋关节脱位（黄箭头）

六、发育性畸形

1. 畸形

畸形均发生于妊娠的末期，多因子宫内挤压或胎位使然。臀位可造成宫内挤压，每导致某些畸形的高发（16-A）。这类畸形多较轻，而且常在婴儿初期自行消失。典型的例子是仰趾外翻足（16-B）。

2. 代谢性疾患

代谢性疾患，如佝偻病引起的骨量减少并逐渐发生长骨弯曲。

3. 炎症性疾患

炎症性疾患可损伤生长板或关节软骨引起肢体短缩和成角畸形。慢性炎症，如类风湿关节炎或慢性骨髓炎影响生长板的少见，而可能因局部充血使骨的生长加快造成肢体过长。

4. 外伤

外伤可因连接不正或生长板损伤而造成畸形（16-C）。若生长板未受损，连接不正引起的畸形可经再塑形而得到矫正。

5. 身体的活动

身体活动可改变骨的生长。例如为治疗 Perths 病而坚持长时期不负重的活动可造成患侧下肢轻微短缩。同样，从小就从事专业的网球运动员，其所用的一侧上肢有过度生长。

6. 神经肌肉畸形

肌力不平衡如痉挛性脑瘫的神经肌肉畸形。内收肌痉挛体位，股骨头压在髋臼外侧缘上可引发畸形和盂唇软骨的侵蚀，由此又可造成半脱位，甚至最终发生髋关节脱位（16-D）。挛缩、不动、重力和时间可发生所谓的风吹畸形，常见于痉挛性四肢瘫。

7. 瀑布下泻状畸形

这种畸形是由一系列过程而引起，例如脑瘫可造成一连串的畸形：

肌张力改变而失衡

长期改变关节的位置导致挛缩畸形

改变了关节软骨形态，最终改变骨的形态

关节可能脱位

肌力失衡加重后可出现疼痛

影响功能

可发生退行性关节炎

七、骨软骨病

以不同的软骨内化骨为特点描述了一大组异型基因的病情，均发生在生长期间的骨骺内并波及骨和软骨（17-A）。因这类病情并不都是炎症病变，称作骨软骨炎不恰当，故命名为骨软骨病最为适宜。

50 个以上的同名病情有过描述：疾患与骨骺正常变异之间和全身性疾患的局部表现之间的区别等反而增大了混淆。这些病情有时是家族性的，多个部位出现异常而且临床表现各异，有的没有任何表现，而有些造成严重畸形和残疾。对这种病来说，有些共同表现。能自然愈合，起病时间各异，临床重要性不同。这类病情可能系正常骨骺的单纯变异，也可能是外伤的后果或由局部骨的血管变异。骨软骨病的分类有不同方法，下面介绍 Shiffert（1981）解剖学分类。

1. 关节的骨软骨病

这种病情因会发生残留关节不平整而最可能致残。因可能致残因此骨科医师对此最为关注。两种关节病损，按起源的解剖部位划分：

（1）原发受累部位的关节和骨骺软骨可见于跖骨头（Freiberg 病）或肱骨小头。

（2）继发受累部位为下面骨的缺血性坏死的后果，如 Perthes 病或典型的剥脱性骨软骨炎。

2. 非关节的骨软骨病

这类病损的特点是疼痛、肿胀和压痛。常认为是过度使用综合征。病损常随时间而愈合，不留或很少发生残存畸形。可按解剖特点分类：

（1）肌腱附着部位　如 Osgood-Schatter 病和大粗隆骨软骨炎。

（2）韧带附着部位　如肘部内上髁或椎体环形骨突。

（3）受压部位如跟骨部　跟骨结节的骨化各有不同是常见的。有人把这描述成 Sever 病。

3. 骨骺的骨性关节病

原发受累部位在生长板的可引起明显问题，常需治疗。

（1）长骨的骨骺异常生长如波及胫骨近端内侧骺板可发生胫内翻或 Blount 病或累及桡骨远端可出现 Madelung 畸形。因骨的形状和长度改变，上述种种情况均可造成明显残疾。

（2）椎体受累的，如 Scheuermann 病因椎体楔形变而导致脊柱后突增加。

4. 临床处理

因病情千差万别故治疗无法归纳。对每个病情的自然史的了解至关重要。有些情况重要是对如坐骨耻骨软骨连接部不要与骨肿瘤混淆，更不要过度治疗。其他如胫骨结了骨病需要的对症治疗。胫内翻、膝部剥脱性骨软骨炎、Petthes 病等可导致畸形和残疾。

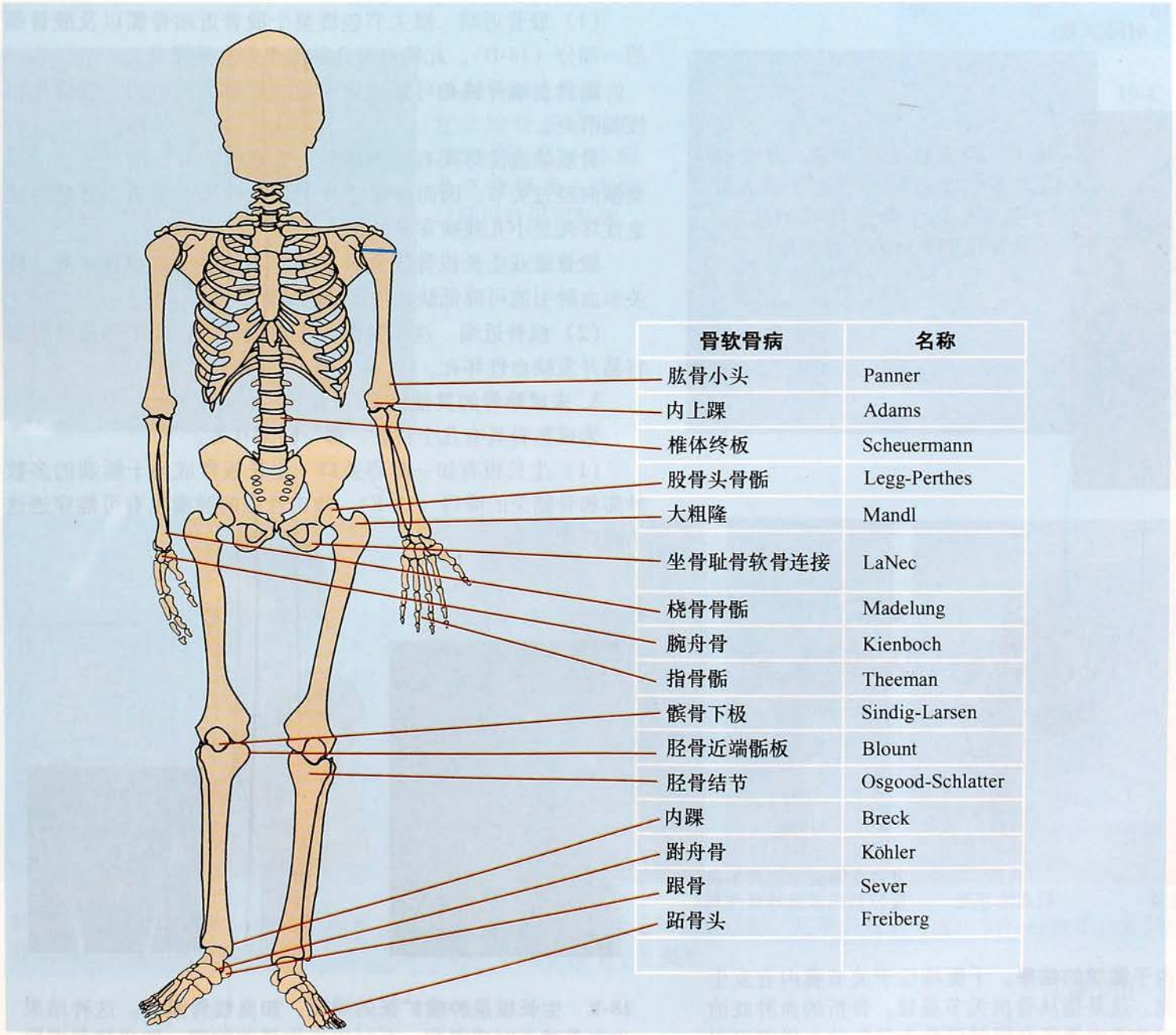

17-A　骨软骨病。所列的为这类病情的一部分

延缓生长	加速生长
骨软骨营养不良	脑下垂体肿瘤
神经肌肉疾患	东方综合征
生长板挤压	交感神经切除术后
失神经支配	动-静脉瘘
生长板缺血性损伤	剥离骨外膜
代谢性疾患	骨干骨折
营养缺乏	慢性骨髓炎
	异物反应

18-A 影响生长的因素。所列的是影响生长或加速生长的常见因素

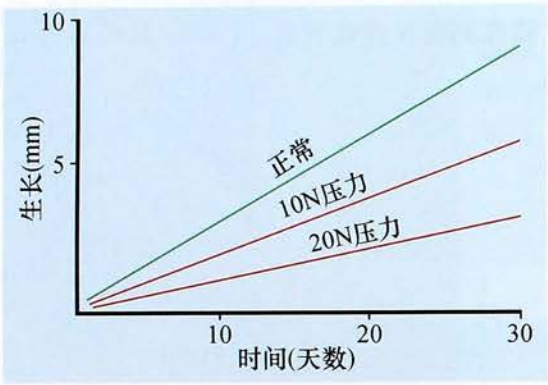

18-B 生长板受压对生长的影响。加压可减少生长（N = 牛顿）



18-C 特发性生长加快。此女孩照片系上世纪 40 年代左上肢大量过度生长产生奇形怪状的残疾。在截断该侧上肢的手术中死亡

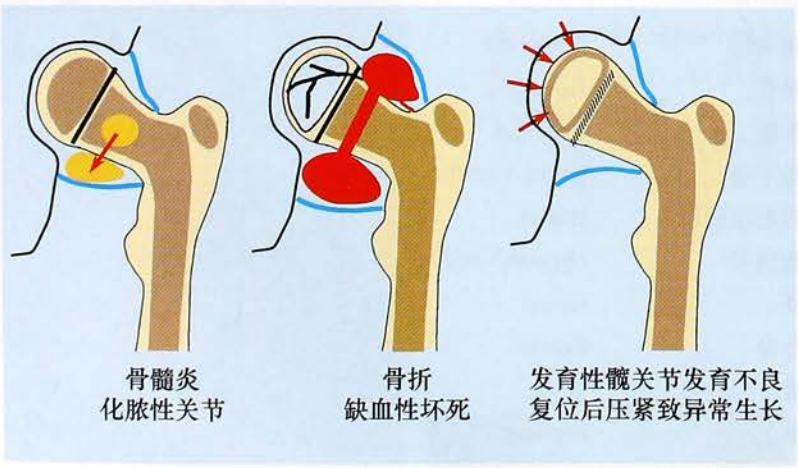

18-D 关节囊内干骺端的结果。干骺端位于关节囊内有发生感染扩散的可能。这是指从骨向关节蔓延。骨折的血肿或治疗髋关节脱位时关节内受压会降低股骨头骨骺的血供都可引发缺血性坏死，生长板损伤以及异常生长

八、未成熟的骨骼特点

很多因素调控小儿骨的生长。这就包括内分泌、营养和代谢疾患，这些疾患能明显改变骨的生长。

1. 生长速度

多种因素可延缓或加快生长（18-A）。在治疗小儿麻痹时已知有很多加速生长的方法试用过。不幸的是，所能增长的长度无法预测并且不能满足临床上的应用。

（1）压力 骺板受压延缓生长的程度与其载荷成正比（18-B）。

这已经进行了鼠的实验研究。前臂截肢后能直立行走。双足走路能造成腰椎显著的前方楔形变。推测这可能是由于椎体前方加大负荷的结果。

（2）生长调控因素 对每个生长板是遗传的。将幼鼠的肢体移植到成年鼠身上，能继续生长。

（3）特发性疾患 有时发育性畸形的原因尚不能确定（18-C）。

2. 关节囊内的干骺端

若干个长骨的近端的干骺端是包含在关节束内。这个解剖的特点在感染的扩散，骨骺的血液循环和骨折的愈合等方面有临床重要性。

（1）股骨近端 髋关节包绕整个股骨近端骨骺以及股骨颈的一部分（18-D）。此特点对几种疾患都有重要意义：

股骨上端骨髓炎可穿透骨质直接扩散到关节内，造成化脓性关节炎。

骨骺缺血性坏死有较大风险。这是因为骨骺的血管供应都要横向经过关节。因而血管总有变化或栓塞的危险。骨骺的缺血性坏死是小儿残疾常见的原因。

股骨颈或生长板骨折愈合较慢并可能并发缺血性坏死。髋关节血肿引流可降低缺血性坏死的风险。

（2）桡骨近端 这个骨骺位于肘关节内，这个部位使骨骺容易并发缺血性坏死。

3. 未成熟骨的其他特点

未成熟骨具有几个特征，都与临床有关。

（1）生长板有如一障碍关口 生长板常成为干骺端的多数肿瘤和骨髓炎的障碍（18-E）。攻击性强的肿瘤也有可能穿透这个障碍物。

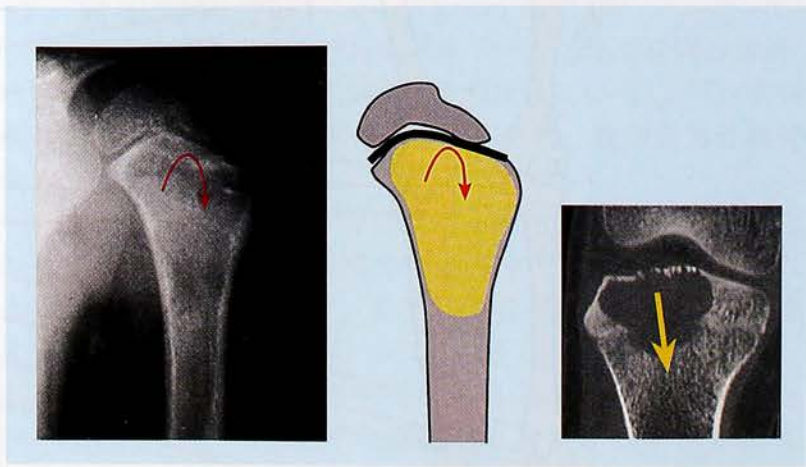

18-E 生长板是肿瘤扩张的障碍，如良性骨囊肿。这种结果也在骨髓炎时观察到。有时攻击性强的肿瘤，如成软骨细胞瘤可能跨过生长板（黄箭头）

（2）骨外膜 不成熟骨骼的骨外膜成骨作用很大。骨折愈合快；外伤或感染后的骨量丢失可再生。若骨膜受损、破坏，便不能有骨的再生。这种情况最常发生在严重感染后（19-A）。

（3）血循环 小儿骨的血液循环非常好，可使骨折很快愈合。骨干和干骺端的血液循环可因感染，少数因外伤而受损。骨扫描的冷段考虑为骨髓炎的影响（19-B）。

（4）柔韧性 未成熟骨是柔韧的。例如前臂骨弯曲而常不是骨折。尺骨弯曲可致桡骨头脱位，并未尺骨明显的骨折。脊柱受伤后可导致严重的截瘫，但无明显的椎体骨折。防止长的和坚强的内固定可保留骨的柔韧性。假如长时期用内固定骨的柔韧性会减弱。

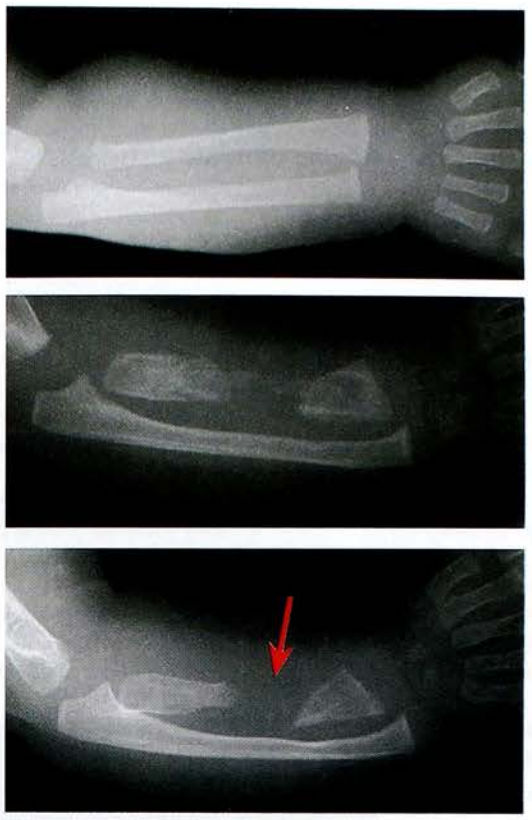

19-A 骨外膜缺失。婴儿曾在2个月时切除硬纤维瘤，一并切除了局部骨膜。骨形成受损并为此而行骨移植，但植骨吸收（中间X线片），因缺失骨外膜，骨始终不能愈合（红箭头）

九、医源性畸形

已知长时间用特殊襁褓方法使婴儿髋关节处于伸直位可诱发髋关节发育不良。有些生活方式影响，为了女孩子美丽而产生医源性畸形。颈部放置多枚装饰环可致孩子产生畸形和严重残疾（19-D）。缠足（19-E）过去一段时间在中国盛行。

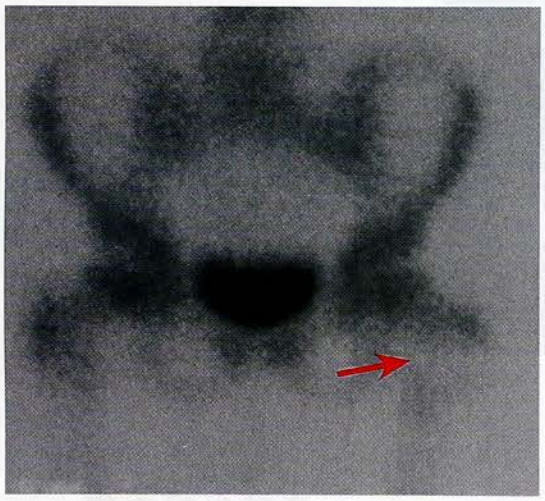

19-B 冷骨扫描段。注意股骨近端吸附减少（箭头）。本病儿患骨髓炎。此部位环以软组织脓肿



19-C 摇篮板。用摇篮板将婴儿髋关节伸直会使髋关节发育不良的发生率增加



19-D 胸廓畸形。从小将多个饰环绕在颈部造成成年后上胸廓缩紧

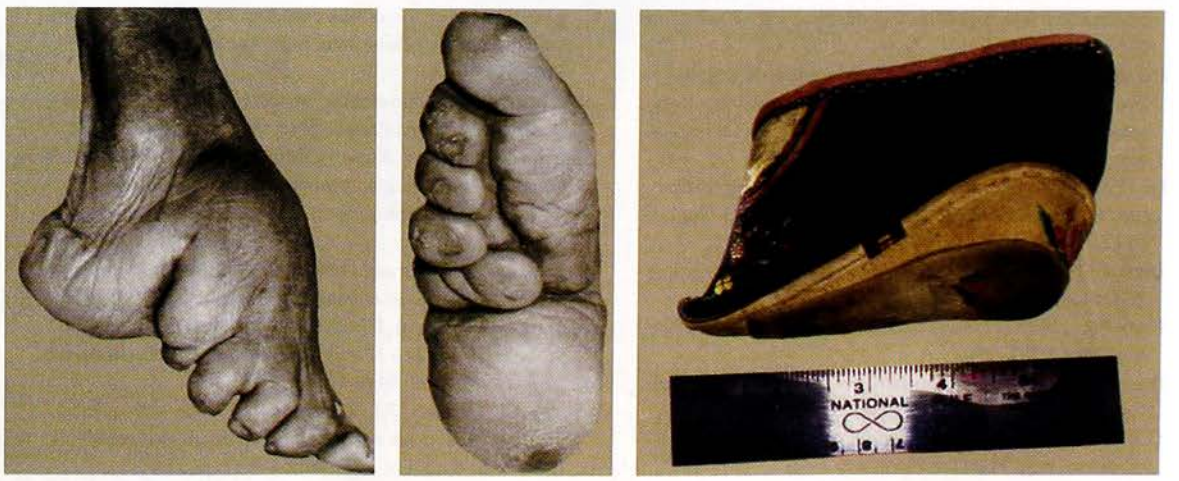

19-E 缠足。从小缠足的妇女足部。足呈三角形（左、中）且变小，故只能适合特制鞋（右），鞋的长度小于6英寸

（潘少川 张学军 译）

参考文献

Aaron RK, Boyan BD, Ciombor DM, Schwartz Z; Simon BJ. Stimulation of growth factor synthesis by electric and electromagnetic fields. Clin Orthop 2004 Feb (419): p30-7.

Alman BA. A classification for genetic disorders of interest to orthopaedists. Clin Orthop 2002 Aug;(401): p17-26.

Anderson M, Green WT, Messner MB. Growth and predictions of growth in the lower extremities. J Bone Joint Surg 1963 45A:1-14.

Andry M. Orthopaedia: or the art of correcting and preventing deformities in children London: A Miller.

Arriola F, Forriol F, Canadell J. Histomorphometric study of growth plate subjected to different mechanical conditions (compression, tension and neutralization): an experimental study in lambs. Mechanical growth plate behavior. J Pediatr Orthop B 2001 Oct;10(4): p334-8.

Baitner AC, Maurer SG, Gruen MB, Di Cesare PE. The genetic basis of the osteochondrodysplasias. J Pediatr Orthop 2000 Sep-Oct;20(5): p594-605

Ballock RT. Molecular and genetic approaches to musculoskeletal diseases. J Pediatr Orthop 2003 Jan-Feb;23(1): p131-7.

Ballock RT; O'Keefe RJ. The biology of the growth plate. J Bone Joint Surg Am 2003 Apr;85-A(4): p715-26.

Blount, W. Fractures in Children, Williams & Wilkins Co, Baltimore, 1955.

Brookes M, Wardle EN. Muscle action and the shape of the femur. J Bone Joint Surg 1962 44B:398-411.

Buckwalter JA, Cooper RR. Bone structure and function. AAOS Instruc Course Lect 1987 34:27-48.

Buxton P; Edwards C; Archer CW; Francis-West P. Growth/differentiation factor-5 (GDF-5) and skeletal development. J Bone Joint Surg Am 2001;83-A Suppl 1(Pt 1): pS23-30.

Bylski-Austrow DI, Wall EJ, Rupert MP, Roy DR, Crawford AH. Growth plate forces in the adolescent human knee: a radiographic and mechanical study of epiphyseal staples. J Pediatr Orthop 2001 Nov-Dec;21(6): p817-23.

Carvell JE. The relationship of the periosteum to angular deformities of long bones: experimental observations of rabbits. Clin Orthop 1983 173:262-74.

Cassidy JD, Yong-Hing K, Kirkaldy-Willis WH. A study of the effects of bipedism and upright posture on the lumbosacral spine and paravertebral muscles of the rat. Spine 1988 13:301-8.

Chen F, Hui JH, Chan WK, Lee EH. Cultured mesenchymal stem cell transfers in the treatment of partial growth arrest. J Pediatr Orthop 2003 Jul-Aug;23(4): p425-9.

Clarren SK, Smith DW. Congenital deformities. Ped Clin North Am 1977 24:665-77.

Crossan JF, Wynne-Davies R. Research for genetic and environmental factors in orthopedic diseases. Clin Orthop 1986 210:97-105.

Damron TA, Horton JA, Naqvi A, Margulies B, Strauss J, Grant W, Farnum CE, Spadaro JA. Decreased proliferation precedes growth factor changes after physeal irradiation. Clin Orthop 2004 May;(422): p233-42.

De Deyne PG. Lengthening of muscle during distraction osteogenesis. Clin Orthop 2002 Oct;(403 Suppl): pS171-7.

Dietz F. The genetics of idiopathic clubfoot. Clin Orthop 2002 Aug;(401): p39-48.

Dietz FR. Effect of denervation on limb growth. J Orthop Res 1989 7:292-303.

Dimeglio A. Growth in pediatric orthopaedics. J Pediatr Orthop 2001 Jul-Aug;21(4): p549-55.

Dunne, KB, Clarren, SK. The origin of prenatal and postnatal deformities. Ped Clin North Am 1986 33:1277-1297.

Edwards TB, Greene CC, Baratta RV, Zieske A, Willis RB. The effect of placing a tensioned graft across open growth plates. A gross and histologic analysis. J Bone Joint Surg Am 2001 May;83-A(5): p725-34.

Egol KA, Karunakar M, Phieffer L, Meyer R; Wattenbarger JM. Early versus late reduction of a physeal fracture in an animal model. J Pediatr Orthop 2002 Mar-Apr;22(2): p208-11.

Ganjavi H, Malkin D. Genetics of childhood cancer. Clin Orthop 2002 Aug;(401): p75-87.

Goldberg MJ, Yassir W, Sadeghi-Nejad A, Stanitski CL. Clinical analysis of short stature. J Pediatr Orthop 2002 Sep-Oct;22(5): p690-6.

Hasler CC, Foster BK. Secondary tethers after physeal bar resection: a common source of failure?. Clin Orthop 2002 Dec;(405): p242-9.

Hensinger RN Standards in pediatric orthopedics: tables, charts, and graphs illustrating growth New York: Raven Press 1986.

Houshian S, Holst AK, Larsen MS, Torfing T. Remodeling of Salter-Harris type II epiphyseal plate injury of the distal radius. J Pediatr Orthop 2004 Sep-Oct;24(5): p472-6.

Iannotti JP. Growth plate physiology and pathology. Orthop Clin North Am 1990 21:1-17.

Izumi Y. The accuracy of Risser staging. Spine 1995 20:1868.

Kealey WD, Lappin KJ, Leslie H, Sheridan B, Cosgrove AP. Endocrine profile and physical stature of children with Perthes disease. J Pediatr Orthop 2004 Mar-Apr;24(2): p161-6.

Kevern L, Warwick D, Wellesley D, Senbaga R, Clarke NM. Prenatal ultrasound: detection and diagnosis of limb abnormalities. J Pediatr Orthop 2003 Mar-Apr;23(2): p251-3.

Khrouf N, Spang R, Podgorna T, Miled SB, Moussaoui M, Chibani M Malformations in 10,000 consecutive births in Tunis Acta Paediatr Scand 1986 75:534-9

Lee CW, Martinek V, Usas A, Musgrave D, Pickvance EA, Robbins P, Moreland MS, Fu FH, Huard J. Muscle-based gene therapy and tissue engineering for treatment of growth plate injuries. J Pediatr Orthop 2002 Sep-Oct;22(5): p565-72.

Little DG, Song KM, Katz D, Herring JA. Relationship of peak height velocity to other maturity indicators in idiopathic scoliosis in girls. J Bone Joint Surg Am 2000 May;82(5): p685-93.

Luvalle P, Ma Q, Beier F. The role of activating transcription factor-2 in skeletal growth control. J Bone Joint Surg Am 2003;85-A Suppl 2:133-6.

Marshall WA, Tanner JM. Variations in pattern of pubertal changes in boys. Arch Dis Child 1970: 45:13-23

Martos-Rodriguez A, Santos-Alvarez I, Campo-Ruiz V, Gonzalez S, Garcia-Ruiz JP, Delgado-Baeza E. Expression of CCAAT/enhancer-binding protein-beta (C/EBPbeta) and CHOP in the murine growth plate. Two possible key modulators of chondrocyte differentiation. J Bone Joint Surg Br 2003 Nov;85(8): p1190-5.

Minamide A, Boden SD, Viggeswarapu M, Hair GA, Oliver C, Titus L. Mechanism of bone formation with gene transfer of the cDNA encoding for the intracellular protein LMP-1. J Bone Joint Surg Am 2003 Jun;85-A(6): p1030-9.

Moore KL. The developing human: clinically oriented embryology, 4th ed Philadelphia: WB Saunders, 1988.

Namba Y, Kawai A, Naito N, Morimoto Y, Hanakawa S, Inoue H. Intraarticular synovial sarcoma confirmed by SYT-SSX fusion transcript. Clin Orthop 2002 Feb;(395): p221-6.

Pritchett JW. Growth and predictions of growth in the upper extremity. J Bone Joint Surg 1988 70A:520-25.

Purkiss SB, Driscoll B, Cole WG, Alman B. Idiopathic scoliosis in families of children with congenital scoliosis. Clin Orthop 2002 Aug;(401): p27-31.

Puzas JE, O'Keefe RJ, Lieberman JR. The orthopaedic genome: what does the future hold and are we ready? J Bone Joint Surg Am 2002 Jan;84-A(1): p133-41.

Siffert, RS, Classification of the osteochondroses Clin Orthop 1981 158:20

Song KM, Little DG. Peak height velocity as a maturity indicator for males with idiopathic scoliosis. J Pediatr Orthop 2000 May-Jun;20(3): p286-8.

Spadaro JA, Baesl MT, Conta AC, Margulies BM, Damron TA. Effects of irradiation on the appositional and longitudinal growth of the tibia and fibula of the rat with and without radioprotectant. J Pediatr Orthop 2003 Jan-Feb;23(1): p35-40.

Stanley G, McLoughlin S, Beals RK. Observations on the cause of bowlegs in achondroplasia. J Pediatr Orthop 2002 Jan-Feb;22(1): p112-6.

Stokes IA, Mente PL, Iatridis JC, Farnum CE, Aronsson DD. Enlargement of growth plate chondrocytes modulated by sustained mechanical loading. J Bone Joint Surg Am 2002 Oct;84-A(10): p1842-8.

Sutherland D, Olshen R, Cooper L, Woo S. The development of mature gait. J Bone Joint Surg Am 1980 62:336.

Tanner JM, Whitehouse RH, Takaishi M. Standards from birth to maturity for height, weight, height velocity and weight velocity: British children. 1965 Part I Arch Dis Child 1966 41:454-71.

Trueta J. Studies of the development and decay of the human frame. Philadelphia: WB Saunders, 1968.

Tuan RS. Biology of developmental and regenerative skeletogenesis. Clin Orthop 2004 Oct;(427 Suppl): pS105-17.

Unger S. A genetic approach to the diagnosis of skeletal dysplasia. Clin Orthop 2002 Aug;(401): p32-8.

Vidil A, Journeau P, Soulie A, Padovani JP, Pouliquen JC. Evolution of scoliosis in six children treated with growth hormone. J Pediatr Orthop B 2001 Jul;10(3): p197-200.

Warman ML. Human genetic insights into skeletal development, growth, and homeostasis. Clin Orthop 2000 Oct;(379 Suppl): pS40-54.

White SC; Gilchrist LA; Wilk BE. Asymmetric limb loading with true or simulated leg-length differences. Clin Orthop 2004 Apr;(421): p287-92.

Wynne-Davies R. Acetabular dysplasia and familial joint laxity JBJSb 1970 52:704.

第 2 章　评　　估

一、建立融洽关系 …… 21
二、体格检查 …… 24
三、临床检查 …… 28
四、影像学检查 …… 30
五、步态分析 …… 34
六、实验室检查 …… 35
七、诊断性操作 …… 36
八、时间效应 …… 37
九、关节肿胀 …… 38
十、肢体缺失 …… 40

对患儿进行最佳处理的首要步骤是通过评估得到准确的诊断（21-A）。每种情况都需做出诊断，但需要积极治疗的只是其中一部分。相对于成人，对儿童进行评估更困难。儿童表达不清且查体困难。和患儿家属沟通可能也是个难题。患儿家长提供的病史常掺杂感情成分，不同辈分和性别的人的描述可使之复杂。医生常发现治疗患儿的疾病比与其家长打交道更容易些。首诊时建立融洽关系很重要。

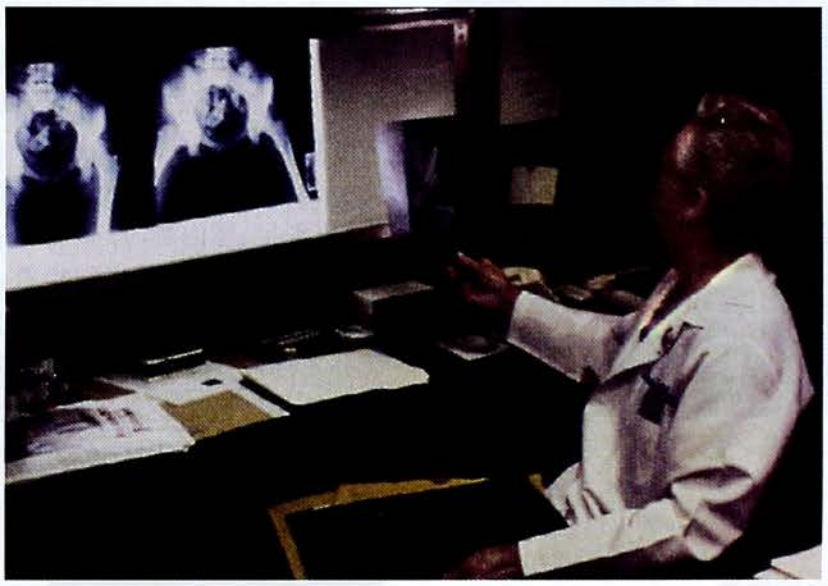

21-A　诊断。评估需综合临床、影像和实验室

一、建立融洽关系

目的是减轻患儿的恐惧感并取得其家属的信任（21-B）。

1. 着装

研究表明穿便装易于接近，穿正装增加信任感。在某种程度上穿着会暗示你的判断力强和适合你的职位。正装更适于接受转诊的中心医院。要避免以衣着取人。这样会将保守的服装变成提高品位的形象了。

2. 首次介绍

进了诊室对每个人都要致意。介绍时要考虑病儿家庭的文化背景和性别差异。要与每位握手致意，包括病儿在内。要明确每个人与病儿的关系。既注意专业问题，又要有友好态度，同患儿家庭中的每个人建立融洽关系对患儿的恰当治疗非常关键。日后要做出困难的处置决定时，这种关系可避免对家长产生压力导致其寻求附加的意见。一旦开始诊治，过多的会诊常导致不必要的治疗。

给医生的提示：

（1）入室前敲门以便让室内的患儿在衣着等方面有所准备
（2）轻拍患儿肩或与其握手以示问候
（3）向诊室内的人介绍自己和同事，尽量按对方的文化背景确定介绍次序，同每个人握手
（4）明确就诊原因
（5）最好低于患儿就坐
（6）让家属看 X 线片，尤其 X 线片显示正常时
（7）避免用专业术语
（8）尽量避免中途离开诊室，避免看你的手表
（9）中间不要讨论其他患儿的治疗
（10）不要向患儿炫耀你的文凭，患方已经选择你做他的医生了
（11）讨论问题、如何选择和建议
（12）考虑家长对讨论的意见，尽量满足家属的期望
（13）如果家属需要，需提供随诊复查

21-B　为了建立和睦关系的建议



22-A 高效而舒适的体检。把患儿放在家长膝上，患儿会感到最安全，表现安静



22-B 当劝哄失败时没有患儿配合的检查

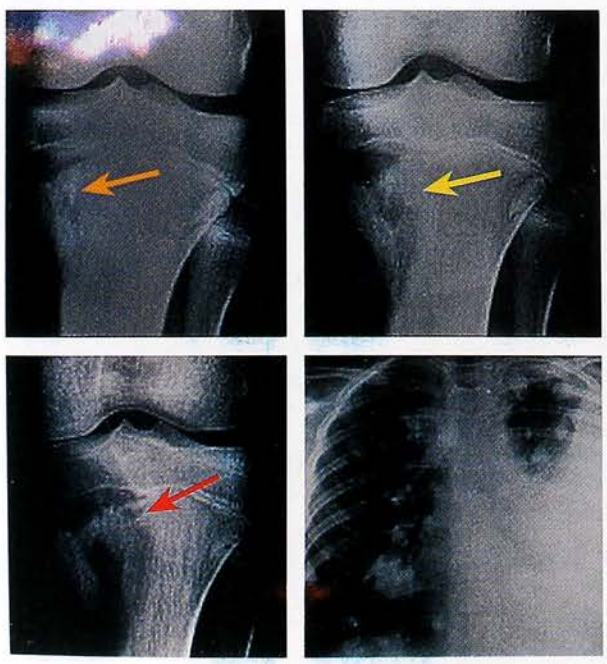

22-C 认为是外伤引起的问题。12岁男孩诉膝外伤后疼痛，初次拍片认为正常但局部显示一病损（橙箭头）；一个月后病变扩大（黄箭头），诊为奥斯古德-施莱特病（青年期胫骨骨突炎）；两个月后，病变进一步扩大（红箭头）；患儿在临死前胸片显示成骨肉瘤所致肺多发转移灶

3. 安慰患儿

下一个目标是减少患儿的恐惧。可考虑让婴儿或年龄小的儿童坐在家长的大腿上进行检查（22-A）。让患儿选择坐在谁的膝上，患儿常会选择其家庭中最能给其安全感的一员。

要对患儿和蔼亲切，把检查说成是个游戏。对患儿要说些鼓励的话，例如“××，你真是个乖孩子”，问一些儿童熟悉的问题，例如“你的宠物叫什么?”。

边向家长询问病史边开始轻柔地进行体检。这第一步要使患儿相信检查没有痛苦，先从没问题的部位试行检查，轻柔的动作可减少患儿的恐惧，更好地配合。

有时候，这些措施无效，小患儿仍然哭闹不合作。这时就要改用较为硬性的措施（22-B）。

4. 存在的问题

担心的问题可分为畸形、影响功能或者疼痛几个类别。分析这些主诉要考虑患儿的年龄。例如刚学走路的幼儿常因不愿走路的功能改变，表明有关节盘炎（一种椎间盘感染）。儿童得此病常表现为全身不适，而青少年常主诉为背疼。

一个常见的诊断错误是不适当地认为孩子的问题是外伤。尽管儿童期外伤常见，但严重疾病如恶性肿瘤或感染可能误诊为外伤（22-C）。

（1）畸形 姿势性的畸形常见但多无重要性，如扭转的外观、扁平足、膝内翻(22-D、22-E)。更为严重问题如先天性或神经肌肉系统畸形，需要仔细检查。要询问起病时间、进展情况和既往治疗。有没有过去的照片或X线片记录畸形的进展过程？有无并发疼痛或致残，畸形是否引起美观问题和使患儿难堪？畸形对别人来说是显而易见吗？最后要留神只依靠家长的估计畸形出现的日期，很多时候在初次注意畸形以前很久就业已存在。

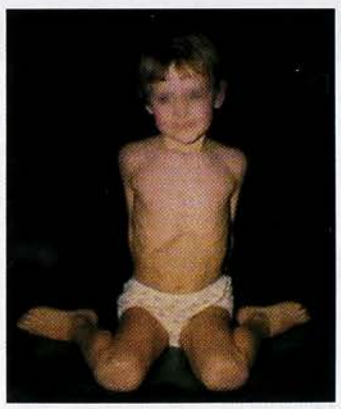

22-D 发育性变化。该患儿有股骨前倾角大的典型坐姿



22-E 家族性扁平足。由于其父有扁平足，故该患儿的扁平足会持续到成年

（2）功能改变　功能可能因畸形、力弱、疼痛而改变。疼痛是婴幼儿改变功能的常见原因，最常见的例子是跛行。幼儿胫骨骨折可表现为跛行或不愿行走。较小的儿童的毒素引起的滑膜炎只表现为跛行；大儿童的主诉可为疼痛。新生儿娩出时锁骨骨折表现为患肢不能活动，这可与产瘫混淆。因外伤、炎症或没有神经损伤感染的功能改变称之为假性瘫痪。

（3）疼痛　疼痛的表现与年龄有关。婴儿可能只是疼痛部分不敢活动和烦躁哭闹，如疼痛严重的持续哭闹；小儿可表现为功能改变，痛处不活动或诉说不适（23-A）；少年多诉说疼痛。

疼痛的感受和表现个体差异很大，特别是少年的反应更接近成人。年轻的运动员可能会为参加下一场比赛而淡化他的不适。其他人可能又会夸大他们的问题。有些少年采用缓解疼痛的姿势来减轻疼痛。椎间盘突出或骨样骨瘤可导致的脊柱侧弯就是一种缓解疼痛的姿势。如果医生不注意潜在的问题，就会因只注意继发畸形而产生误诊。

5. 病史

既往史是重要的，不仅是了解患儿的全身健康情况，还能了解现在的问题。既往史包括以下几个重要方面：

（1）出生史　孕产期和分娩是否正常？

（2）发育史　阶段性发育标志是否按时出现？婴儿何时会坐？何时会走？走路迟的孩子约 1/3 是病理性的。有类似脑瘫疾病的患儿会走路的时间多比较晚，这对判断病情是否进展至关重要（23-B）。

（3）母亲的直觉　母亲直觉惊人地准确（23-C）。例如脑瘫患儿的母亲常能发现患儿有异常，故要重视患儿母亲的描述。

（4）家族史　家庭其他成员有无类似疾病？如果有，异常表现是什么？相当多的骨科疾病有家族遗传史，了解有无残疾则可提示患儿的预后。

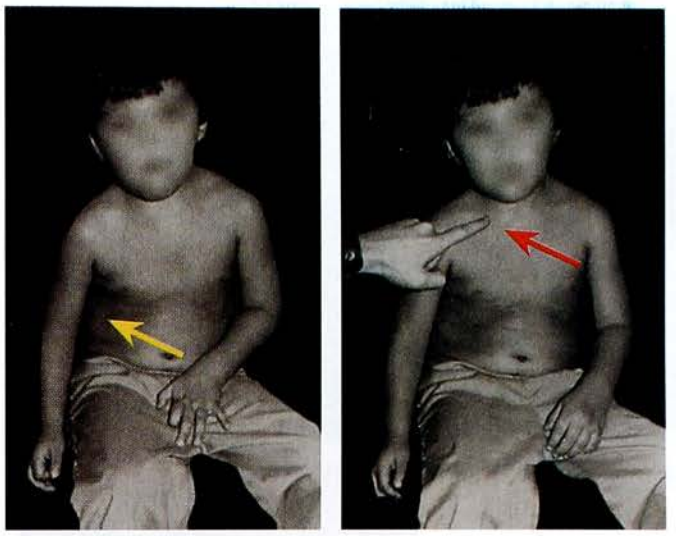

23-A　假性瘫痪。白血病侵袭右锁骨（红箭头）引起疼痛导致患儿肢体活动受限（黄箭头）



23-B　病史的重要性。此男孩在婴儿期右臂活动正常（绿箭头）；幼儿期开始出现右臂无力（黄箭头），诊为脑瘫；右臂无力渐加重，少年时被诊为颈髓肿瘤（红箭头）。患儿呈现四肢瘫痪。患儿病情的进展不符合脑瘫，病史的进展应该能做出早期诊断，从而避免不良预后



23-C　母亲的直觉。母亲有发育性髋发育不良所致的退行性关节炎痛（红箭头），她预感她孩子的髋关节也不正常，初诊医生对她的担心没有重视，查体时下肢的不对称被诊为小儿轻度半瘫。这导致患儿的髋发育不良诊断延迟至一岁半（黄箭头）



24-A 体检。检查青少年时要穿长袍



24-B 骶部凹陷。中线的皮肤缺陷提示可能有先天性脊柱裂

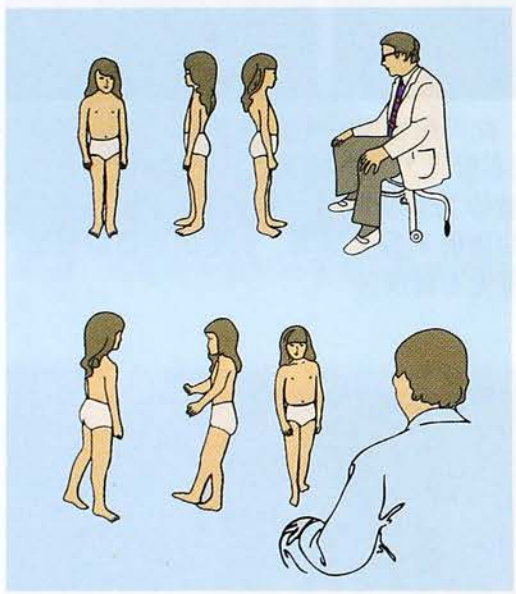

24-C 全面检查。从前方、侧方和后方检查，观察患儿正常走路和足尖及足跟着地行走

二、体格检查

肌肉骨骼系统的检查应包括两步：（1）全面检查，（2）针对特殊问题进行的全面的肌肉骨骼系统检查。多数病人通过病史和体检可得出诊断。查体要全面仔细地进行。即使患儿不配合，用适当的手法也能进行合乎需要的体检。

1. 接触

要以友好温和的方式接近患儿。让患儿坐在其母的大腿上检查是有益的。如果患儿仍然紧张，问病史时要与之保持距离。要向患儿保证你只不过是想看他走路或活动腿；如果患儿还紧张，可先检查患儿家长或他的兄弟姐妹，先检查家长可使患儿对你放心。如果患儿不配合行走，领他去诊室的另侧，让患儿



24-D 观察的重要性。该患儿左腿自主活动减少，左髋呈外展位。病儿患有左髋化脓性关节炎



24-E 患病的小儿

往回走或跑向家长。最后检查可能有疼痛的部位。

2. 全面检查的评估

青少年可穿长袍检查（24-A）或穿泳衣更好。检查患儿全身，避免遗漏诊断的重要线索，如皮肤凹陷可伴有潜在的脊柱畸形（24-B）。

在针对主诉检查前先行全面检查（24-C）。这确保你不会漏掉其他的骨科问题并提供一个有助于综览诊断骨骼肌肉系统必要了解的特殊问题。例如，了解全身性关节松弛度有益于评定平足或髋发育不良。背部的检查是诊断足部畸形的重要步骤。弓形足是脊髓纵裂的常见特征。

（1）婴儿的全面检查

让患儿坐在其母的大腿上检查。首先观察婴儿的全身外观，然后观察婴儿的自主活动方式，判断有无瘫痪或假性瘫痪（24-D）。任何自主活动的减少都是一个重要线索。例如新生儿化脓性关节炎的阳性体征总是患肢主动活动减少。最后系统检查肢体关节的活动度和后背有无畸形。每次都要检查以除外髋关节发育不良。

（2）检查儿童和青少年 检查需分为几步：

整体观察 儿童有无病容（24-E）？让小儿以正常姿势站立，从前、侧、后方观察，察看体形、对称性、比例和有无畸形。

后背和骨盆 把手放在患儿髂嵴上查看两侧高低是否相等？骨盆倾斜常由下肢不等长所致。其次让患儿单腿站立一小段时间，对侧骨盆下垂常提示髋关节发育不良和脑瘫等病引起的髋外展肌无力。让患儿面对你，察看患儿的胸腰部对称性，做脊柱前屈试验检查有无脊柱侧弯。察看脊柱矢状面曲线（25-A）。

步态评定 让患儿缓慢地在屋内正常地来回走，然后再分别用足趾和足跟着地走，注意有无不平衡、不规则或无力。检查中有任何不正常或可疑的发现都要进行进一步的检查。例如发现足尖内指要检查旋转外观。

3. 特殊评估

病史和全面检查的所见指导进一步深入检查。

（1）关节松弛 关节活动在婴儿期最大，一生中随年龄增长逐渐降低。关节松弛像其他特征一样个体差异很大，通常由遗传决定（25-B）。过度的关节松弛见于马凡综合征、埃勒斯-当洛斯综合征等。

通过检查踝、膝、肘、拇、指关节评价关节松弛（25-C）。四个或五个关节全部过度松弛在儿童中发生率为7%。关节松弛是一些疾病的诱发因素，如髋关节发育不良、髌骨脱位、平足。同时增加关节扭伤的危险。关节过度松弛一般提示可能有其他疾病。

（2）活动范围（ROM）关节的正常活动度随年龄改变。一般来说，活动度在婴儿期最大，然后随年龄增长而降低。特殊的关节受宫内位置影响。例如髋关节的外旋在婴儿早期最大，此后2~3年开始下降。评价关节活动范围时，了解关节活动的正常值是有用的。评价髋关节外展度时，要确保用手固定好骨盆（25-D）。

活动关节的肌肉挛缩常见于儿童，有时需要延长。例如脑瘫可出现腓肠肌和股薄肌的挛缩。正确摆好挛缩肌肉上下的关节的位置可与同一肌群相邻部分的挛缩相鉴别。

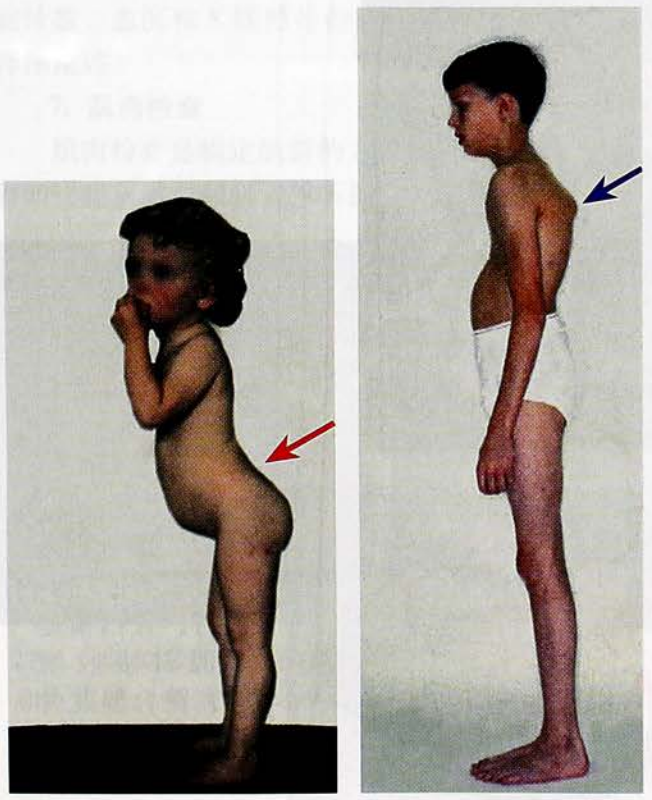

25-A 矢状面力线。注意增大的脊柱前凸（红箭头）和胸椎后凸（蓝箭头）

髋关节屈曲运动因有腰椎的代偿活动而难测定。可通过托马斯试验或俯卧伸展试验测定。一般认为，后者更为可靠。多数关节活动度的重复测量有±4度的差别。

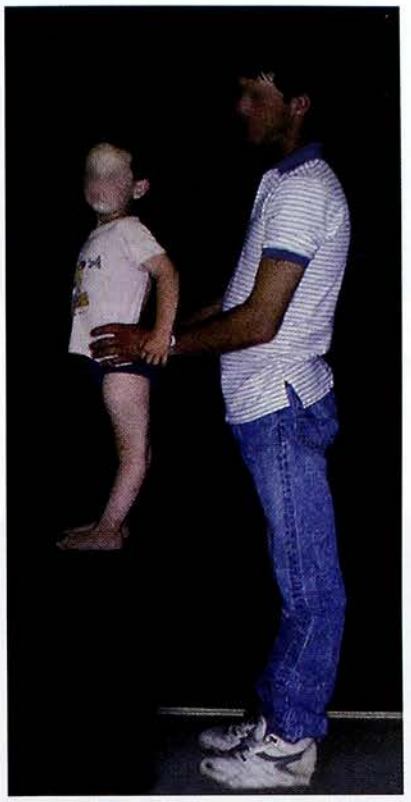

25-B 家族性关节松弛。注意父子都有膝关节过伸

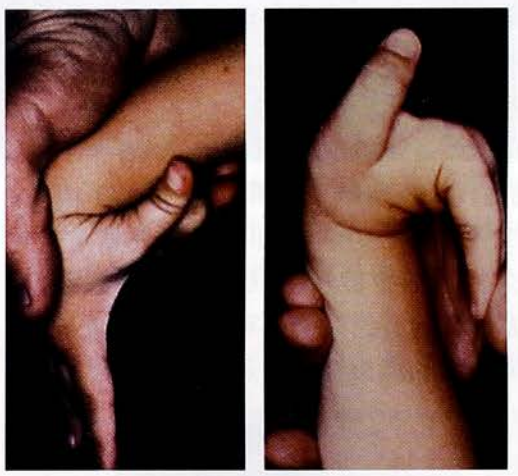

25-C 关节松弛的手指试验。拇指能与前臂靠拢和背伸手指与前臂平行提示关节松弛度增加

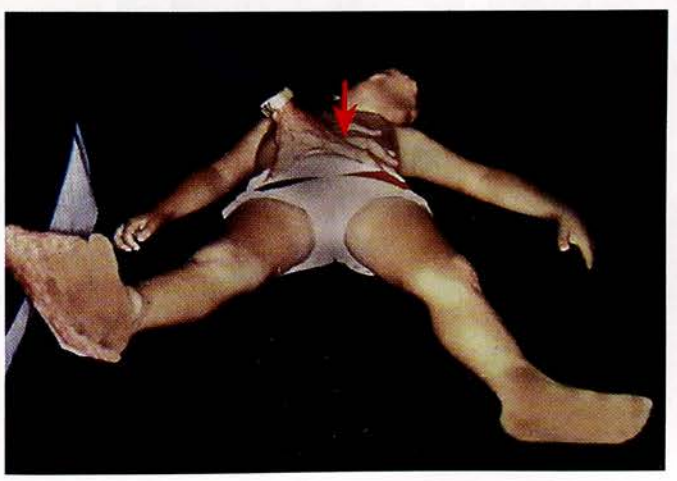

25-D 评定髋关节外展。用一只手固定骨盆（红箭头），用另一只手外展髋关节。以髂前上嵴作为评定标记

4. 畸形

畸形分为功能性或结构性。功能性的畸形继发于肌肉挛缩或痉挛导致关节固定的位置异常。例如一侧髋内收肌的固定挛缩，导致患侧骨盆抬高，产生功能性下肢短缩。这种畸形常见于脑瘫和股骨头无菌性坏死。相反，结构性畸形产生于下肢本身。例如腓侧半肢畸形致下肢短缩。

评价畸形要参照患儿解剖学姿势下的各个平面（26-B）。冠状面或额状面的畸形易于发现，并产生明显的美观问题。矢状面畸形产生运动平面的问题。最后，横断面或水平面的畸形最难发现，过去曾常忽视。现 CT 和 MRI 检查能对水平面进行分层观察，增加了诊断率。评价畸形时要把每个平面分别独立描述（26-A）。例如，胫内翻畸形发生在水平和冠状面两个平面，如不能准确区分，将在进行矫正手术时出现严重错误。

5. 功能改变

多种机制可导致功能受损。急性或当前起病的损害多较明显。家长会注意到有牵拉患儿肘部引起的假性瘫痪（26-C）。相反，长期存在的功能改变常被忽视并被认为是患儿特殊。儿童双髋关节脱位产生的双侧外展肌摇摆步态可存在多年而不被注意。近期出现的跛行常易引起家长注意。有时查体正常，需影像学检查以确定诊断（26-D）。

评估导致近期功能变化的创伤或感染的证据。要寻找畸形、肿胀或脱位。触诊确定有无触痛。最后评估有无关节僵直或抵抗。例如，感染或创伤性髋关节疾患导致关节内旋受限和关节抵抗。注意从长期存在的问题中寻找畸形和潜在疾病的线索。慢性问题更可能存在严重问题，需要全面仔细检查。

功能受损比畸形更明显。畸形是静态的；功能是动态的。当畸形反过来引起功能受损时畸形最明显。时下这一概念已广泛接受。过去像脑瘫这样的残疾患儿常需要无休止的治疗以矫正畸形，经常是以牺牲功能为代价换取畸形的矫正，结果得不偿失。

有些功能的轻微改变不易被发现。例如大年龄儿童愈合不良的前臂骨折可引起永久性的前臂旋转受限。患儿通过旋转肩关节进行代偿而未被注意到任何异常。查体时应能发现此异常。通过患儿主动旋前旋后动作的功能检查，确定功能受损程度。

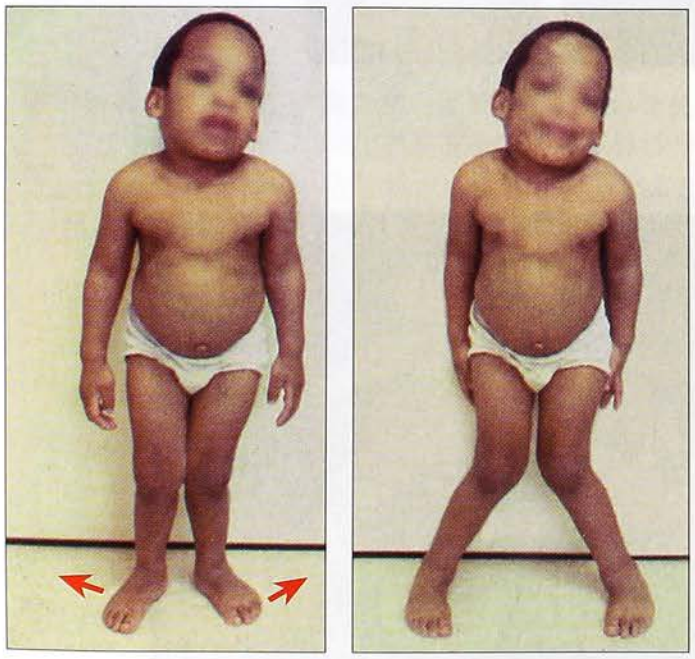

26-A 鉴别冠状面和水平面畸形。患儿因严重膝外翻产生代偿性足尖外指步态（红箭头）。当患儿处于解剖学姿势时，膝外翻畸形趋于明显

6. 疼痛

儿童疼痛常有意义。例如，多数成人都有过的后背痛的体验，但很少需要治疗。相反，儿童背痛多有器质性原因。青少年与成人相似，常为功能性疼痛。最常见的儿童疼痛原因是创伤，创伤可能是急性外伤、微创或过劳综合征。过劳综合征是儿童和青少年运动医学疾病的主要问题。

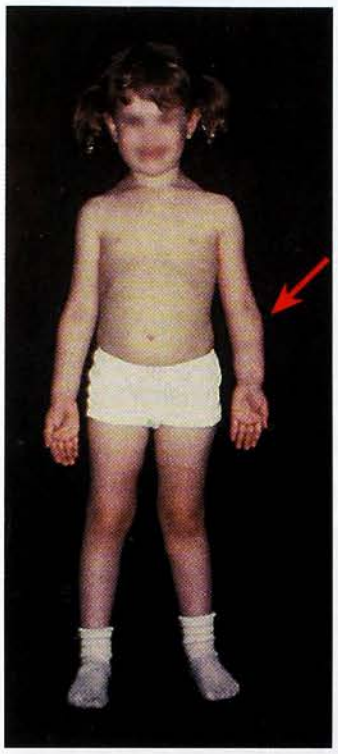

26-B 肘内翻畸形。此畸形继发于骨折畸形愈合，患儿无不适

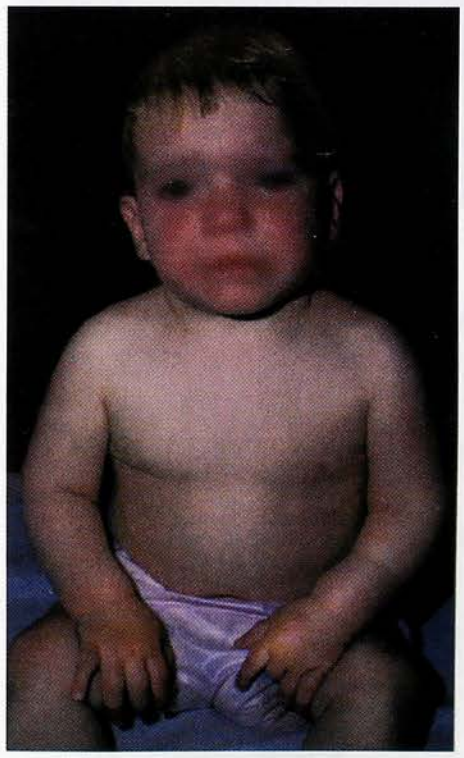

26-C 假性瘫痪。患儿因左侧牵拉肘致患肢自主活动丧失

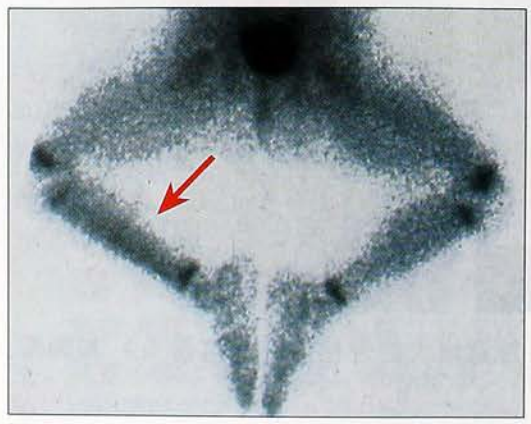

26-D 跛行。患儿有不明原因的跛行，骨扫描显示胫骨吸收增强，符合婴儿骨折（箭头）

（1）最大的压痛点　确定疼痛原因最有效的检查是通过确定最大的压痛点（PMT）来明确疼痛的解剖位置（27-A）。通过确定 PMT 再结合病史，常能确定诊断。例如，13 岁男孩胫骨结节压痛很可能是胫骨结节骨软骨炎（27-B）。腓骨远端前方最大的压痛点（27-C 上图）伴踝外伤史，提示可能有踝关节扭伤。12 岁女孩足舟状骨压痛点提示有副舟状骨（27-C 下图）。

确定压痛点需从远离病痛处开始。轻触，逐渐接近病处。观察患儿面部表情确认不适表情，常比言语回答更可靠。温和地问患儿哪儿最疼，温柔、耐心、体贴地检查最大压痛点多能在患儿痛苦最小的情况下准确地确诊。

最大的压痛点对拍照 X 线照片检查定位也有帮助。胫骨结节最大压痛点可提示胫骨结节骨软骨炎。如需进一步确认，可拍膝关节侧位片。同样，肱骨外髁最大的压痛点可拍肘关节斜位片，如正侧位片都正常，肱骨外髁骨折可能只在斜位片上才能显示。

最大的压痛点对 X 线照片评定也有帮助。例如，最大压痛点有助于鉴别骨折和副骨化中心。只是骨折才有压痛。查有无最大的压痛点可确认桡骨远端骨皮质轻微不规则是否有竹节样骨折。如果皮质骨不规则，且最大的压痛点和骨皮质不规则的位置是完全相符则说明为骨折。

（2）脊柱关节病　血清学检查阴性的脊柱关节病的初期伴有特定的最大的压痛点的，称为起止点病。常见的部位包括跖骨头、跖腱膜、跟腱附着点、大粗隆和骶髂关节。

（3）下肢痛　发生在一切都正常的孩子的 15% ~30% 出现不明原因的称腿疼或称之为生长疼。儿童常见疼痛依次为头疼、胃疼、腿疼。腿疼特点为夜间发作，部位不固定，持续时间长，无跛行或明显残病。几年后自行缓解，无后遗症。

因为腿疼范围广泛和没有特征，鉴别诊断包括很多儿童有疼痛的疾病。医生需除外肿瘤性疾病，如白血病；血液系统疾病，如镰状细胞贫血；感染如亚急性骨髓炎以及各种炎症。生长痛是一种依靠病史和查体，用排除法诊断。很少需要查血细胞计数、血沉和 X 线照片检查。关于生长痛的诊治将在第 4 章详加论述。

7. 肌肉检查

肌肉检查是确定肌群的力量（27-D）。检查以诊断神经肌肉病如脊髓灰质炎和肌营养不良。各级可进一步用 + 或 - 号细分。



27-A　髋关节的最大的压痛点（PMT）。髂前上嵴（红箭头）和大粗隆（黄箭头）是确定髋关节 PMT 的有用的标志

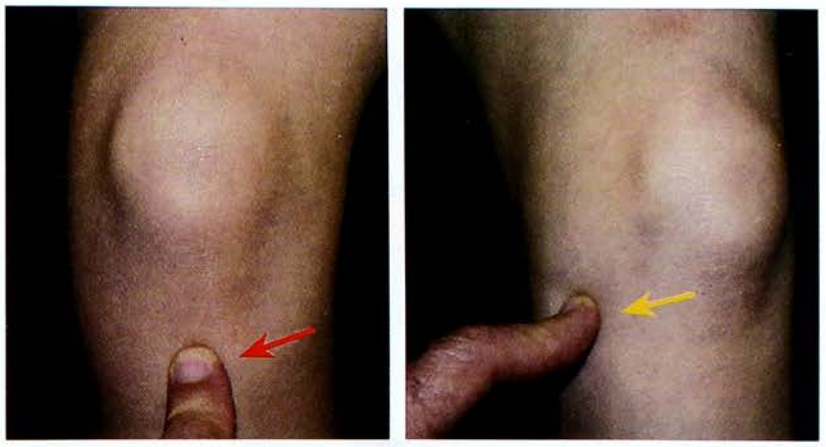

27-B　膝关节 PMT。膝关节 PMT 容易确定，胫骨结节骨软骨炎胫骨结节压痛明显（红箭头）；膝关节内侧关节间隙压痛（黄箭头）提示半月板损伤

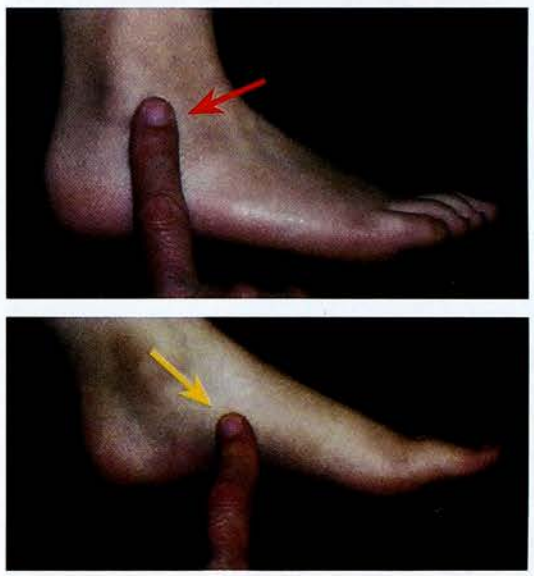

27-C　足最大的压痛点。因为足的骨和关节就在皮下，压痛点是非常准确和有价值的体征。外踝压痛点（红箭头）和舟骨压痛点（黄箭头）都容易确定

级别	肌力	体检所见
0	无	无收缩
1	轻微	只可触及收缩
2	弱	可活动关节，不能对抗重力
3	中等	可活动关节，仅可对抗重力
4	良好	可活动关节，可对抗重力和阻力
5	正常	肌力正常

27-D　肌力分级。肌肉手法检查对记录是很有用的，肌力可分为六级



28-A 腹壁反射。刺激腹壁每个象限，这种刺激引起脐向受刺激区活动，没有此反应的是不正常的

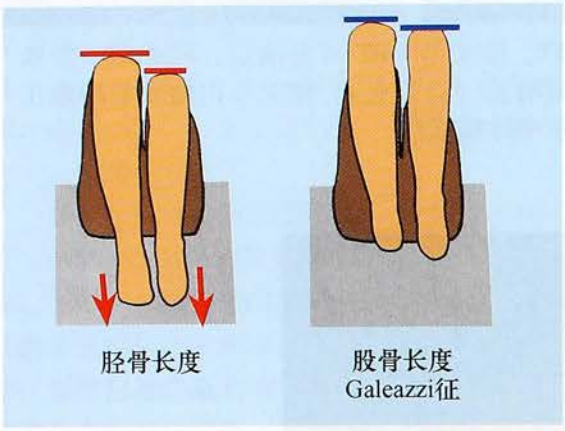

28-B 评定股骨和胫骨长度。屈膝位观察股骨和胫骨长度差别。足平放于检查台上，胫骨长度区别可见（红箭头）。屈髋、足平放，注意股骨长度区别（蓝线）

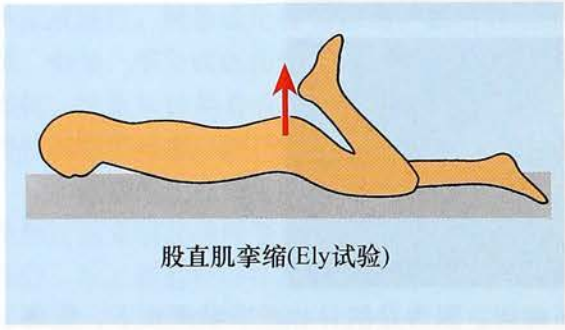

28-C 评定股直肌挛缩。有此挛缩时，屈膝可引起骨盆抬高（红箭头）

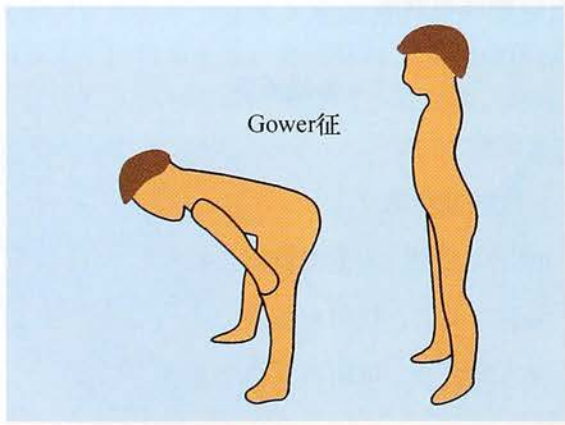

28-D Gower 征。此试验是针对全身性肌无力

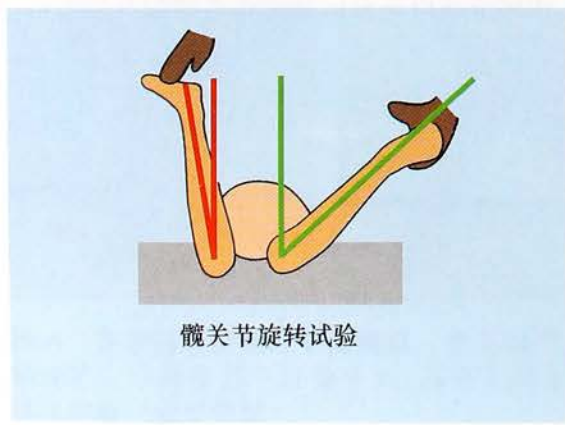

28-E 髋关节旋转试验。是为检查髋关节骨感染或创伤问题，内旋受限明显（红色角）。儿童髋关节旋转通常是对称的

三、临床检查

不同的检查法是小儿常规查体的补充。一些常用的检查按字母顺序描述如下：

1. 腹壁反射

刺激腹壁的每个象限（28-A）。通常脐部朝向受刺激的一边活动，这个试验一般用来评价脊柱畸形的神经表现。

2. 敲击试验

此试验用于椎间盘炎定位。叩击患儿头部引起椎间盘炎部位疼痛。

3. Barlow 手法

这一手法是对髋关节发育不良诱发关节不稳定的试验。参见第 7 章。

4. Coleman 木块试验

本试验检查后足柔韧性。让患儿用足外侧站在木块上，负重情况下足跟不能作出足外翻姿势表明有固定畸形。

5. 胫骨长度

本试验评价胫骨-后足长度（28-B 左）。让患儿仰卧，完全屈膝，膝盖高度的差别表明短缩的长度。这个试验也可以让患儿俯卧，使膝关节屈曲 90°。

6. Ely 试验

此试验可评定股直肌挛缩（28-C）。让患儿俯卧、屈膝。如果股直肌痉挛或缩短，则骨盆会升高。

7. 足前进角

本试验评定足尖内、外指的程度（参见第 4 章）。

8. 前弯试验

此试验评定背部功能性和结构性的僵硬和畸形。分别从后方和侧方观察患儿，让患儿尽可能地前屈脊柱，注意不对称和僵直。正常儿童可对称地前屈，手指至少能触到膝下。胸椎可均匀前屈，腰椎前突消失，胸椎从前后看都是对称的。脊髓肿瘤、感染、脊柱畸形和腘绳肌挛缩都可致异常表现。

9. Galeazzi 征

本试验显示发育性髋关节发育不良致下肢短缩（28-B 右）。双下肢屈髋屈膝 90°，注意大腿长度有无外观上的不同。

10. Goldthwaite 试验

本试验可查出腰椎炎症和间盘炎，患儿俯卧伸髋屈膝向左右两侧活动骨盆，引起腰椎同步运动。

11. Gower 试验

本试验是针对全身肌无力（28-D）。嘱患儿坐在地上，不给外力支持自行站起，因躯干肌力弱，患儿用手拄大腿以获支撑。

12. 髋关节旋转试验

本试验为查出髋关节的感染或创伤（28-E）。患儿俯卧，屈膝 90°，向内旋转髋关节，旋转受限则示阳性。

13. Nelaton 线

本试验对临床诊断髋关节脱位有用。股骨大粗隆顶点应低于髂前上嵴和坐骨结节的连线。

14. Ober 试验

本试验是为了检查有无阔筋膜挛缩（29-A）。患儿侧卧，下方腿屈髋、屈膝各 90°，上方肢体的髋关节伸直外展。保持髋关节伸直，让患肢下落完全内收。如果不能下落内收，提示存在外展挛缩。挛缩程度或超过中立位呈外展位或水平位。

15. Ortolani 手法

检查髋关节发育不良造成的髋关节不稳定。参见第 7 章。

16. 髌骨忧虑征

检查膝关节不稳定。患儿伸膝位，检查者逐渐施压于髌骨使之向外移位，同时观察患儿面部表情。有忧虑表情的表明患儿曾有髌骨脱位史。

17. Patrick 试验

检查骶髂关节（SI）炎症（29-B）。将检查侧足置于对侧膝上，固定对侧髂骨，下压检查侧屈曲的膝关节。出现骶髂关节痛系阳性所见。

18. 骨盆倾斜试验

鉴别骨盆上或骨盆下原因所致的倾斜。患儿俯卧，骨盆贴于床沿，下肢下垂（于床下）。如果骨盆下原因致骨盆倾斜，下肢的自然摆动可使骨盆达到中立位。

19. Phelps 股薄肌试验

检查股薄肌的痉挛或挛缩。患儿俯卧，屈膝外展髋关节。被动伸膝可引起髋内收表明有股薄肌挛缩。

20. 测量腘窝角

检查腘绳肌挛缩（29-C）。患儿仰卧，屈髋 90°，尽量伸膝。挛缩程度与膝关节欠伸直的角度一致。

21. 俯卧伸直试验

检查髋关节屈曲挛缩（29-D）。患儿俯卧，大腿下垂于床下。一手固定骨盆，另一手握大腿，伸腿直至骨盆抬起。水平线和大腿的夹角为挛缩角。

22. 股-足角

测量胫骨、后足旋转角度。参见第 4 章。

23. Thomas 试验

检查髋关节屈曲挛缩。充分屈曲对侧髋关节。同侧大腿-水平面夹角等于髋关节屈曲挛缩角度。

24. 经踝角

测量胫骨旋转角度。

25. 川德伦堡试验

检查髋外展肌肌力（29-E）。让患儿独立抬高一侧下肢，从后面观察，对侧骨盆下降提示同侧髋外展肌无力。

延迟川德伦堡试验确定髋外展肌疲劳出现骨盆下垂的时间。如果对侧骨盆抬高时间不能坚持 60 秒，则试验呈阳性。

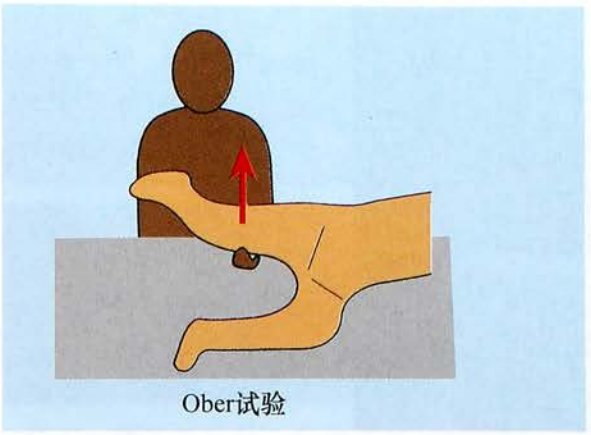

29-A Ober 试验。检查髂胫束挛缩。外展后伸下肢，自由下落。不能内收则提示阔筋膜挛缩



29-B Patrick 试验。一侧患肢交叉于对侧上方并施以向下的压力。阳性者引起同侧骶髂关节痛



29-C 腘窝角。屈髋伸膝。伸膝所差的角度即腘窝角



29-D 俯卧伸直试验。检查髋关节有无屈曲挛缩。对侧髋关节屈曲，伸直同侧髋至引起骨盆抬高。伸直所见的角度等于挛缩角

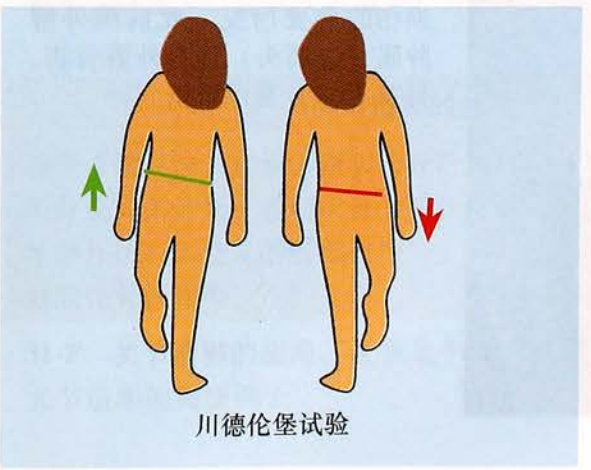

29-E 川德伦堡（Trendelenburg）试验。正常侧单腿站立，对侧骨盆抬高（绿线）。髋外展肌无力致对侧骨盆下降（红线）



30-A 小心“过度判读”。新的影像技术常产生过度判读，进而产生过度治疗

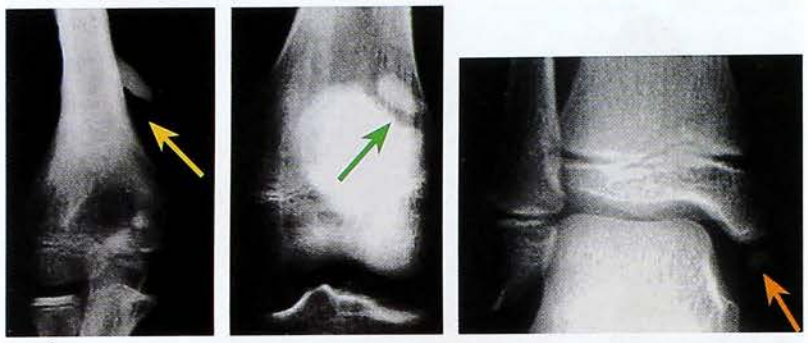

30-B 正常变异肱骨类。髁上突起（黄箭头）、二分髌骨（绿箭头）和踝小骨（橙箭头）都是少见的正常发育性变异

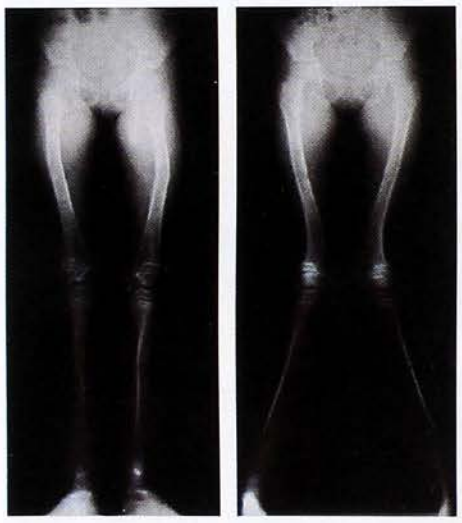

30-C 正确地投照姿势。该患儿拍 X 线片测量下肢轴线。技师常旋转患儿下肢以贴近胶片（左图）。右图每需第 2 次拍片，医生给患儿摆解剖姿势得到准确测量



30-D 软组织肿胀。这是提示损伤的重要所见。此病例外髁肿胀（红箭头）伴有外髁骨折。另有 X 线片显示骨折

四、影像学检查

新的影像检查方法使骨骼肌肉系统的评估更快、更准、更全面。但是，新的影像必须小心解读(30-A)。即使有多年阅读传统 X 线片的经验，要区分病变和正常变异还是困难的(30-B)。对新的影像方法缺乏经验使解读更加困难。过度解读影像如 MRI 可能导致过度治疗。例如，椎间盘炎的 MRI 检查经常显示广泛的软组织变化，可导致在没有认识病情时做外科引流手术。

1. 传统 X 线摄影

传统 X 线片仍是影像诊断的支柱。价格低廉、容易得到、不易出错。X 线片可很好地显示骨、水、脂肪和空气的密度。骨密度必须降低 30% ~50% 才能在 X 线片上显示变化。患儿拍照时适当的姿势是重要的，因此有时需医生而不是技师给患儿摆姿势。例如，检查膝内、外翻时，患儿需保持双侧髌骨朝向前的解剖学姿势。技师可能因尽量旋转患儿下肢使之贴近胶片因而产生假像（30-C）。

A. 限制拍 X 线片 尽量减少 X 线片拍照次数以降低接触放射线。胸部 X 线检查的危害约等于抽 1.4 支香烟或驾车 30 英里。尽管危险小，还是应争取尽可能减少接触。为此应遵照以下原则：

（1）照骨盆片如有可能，初次拍 X 线片时遮蔽性腺。

（2）先确定拍照范围 如怀疑脊柱滑移，只拍腰骶关节范围侧位片即可显示病变。可能不需拍正位和斜位片。

（3）单一 X 线片常足够用 例如骨盆正位片多可诊断婴幼儿髋关节发育不良。

（4）站立拍片 下肢和脊柱 X 线片需持站立位。这种规范化的拍照在需要转诊时可减少重复拍片。

（5）会诊决定拍 X 线片检查 建议初诊医生如果认为需要会诊则让会诊医生开 X 线片申请单。建议患儿家长随身携带旧片去会诊，因为邮递过程中常会丢失片子。

（6）只在可能改变治疗时拍片复查 例如，腕骨骨折 3 周时拍片复查常无效。因为拆除固定太早，更换姿势又太晚。

（7）避免常规拍对侧 X 线片用于对照。

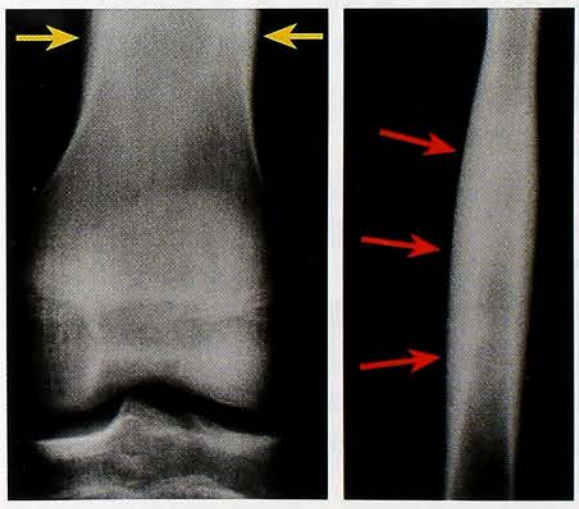

30-E 研究 X 线片的边缘。这是一位主诉腿疼的少年的初次 X 线片。初诊为正常“方向转换的反应”，随后再读片时发现骨膜反应包括股骨干远端（黄箭头）。加拍全股骨 X 线片显示慢性硬化性骨髓炎导致大范围股骨干硬化（红箭头）

B. 阅读错误

避免阅读错误的建议如下：

（1）从软组织开始按标准化次序阅读（30-D）。

（2）关注可疑病变前注意X线片影像的边缘（30-E）。

（3）如果X线片和查体不一致，可加拍X线片检查。例：如果患儿有不明原因的肘部肿胀而正侧位X线片无异常（30-D），拍肘关节斜位片常可显示骨折。

（4）注意发生在某些情况的假阴性的研究诸如早期骨髓炎和新生儿的化脓性关节炎或髋关节发育不良。

（5）骨化变异经常引起误导。足的副骨易与骨折混淆，股骨外髁的骨化不规则可被错认为剥脱性骨软骨炎。

2. CT图像

CT检查提供了骨和软组织非常清晰的图像（31-A）。软组织图像经计算机处理可增加组织层次。此方法有助于评定骨盆软组织病变。CT检查可结合对比剂做特殊评估如脊髓造影。图像为横截面，而经过计算机重建冠状面、矢状面或更形象地显示为三维图像（31-B）。这些检查可更好地显示相互关系，如髋关节脱位的中心复位和髋关节发育不良的细节（31-C）。对于复杂畸形可依靠CT检查构建矫正模型（31-D）。

CT检查的缺点有：婴幼儿需镇静；接触放射线增多；较传统X线照片的价格贵。

3. 关节造影

关节造影能看到关节内的软组织结构（31-E）。对比物常用空气、氮气、二氧化碳或碘造影剂。可与关节造影、CT或断层摄影结合使用。关节造影尤适用于髋、膝关节的检查（31-F）。在化脓性关节炎，关节造影有助于确定关节入路。关节造影有助于诊断髋关节发育不良、半月板病变和确认关节游离体或异物。缺点包括年龄小的患儿需镇静，偶有对碘造影剂过敏。

CT扫描的应用

骨结构的细节：用传统X线片不能满足时
脊柱和骨盆病变：炎性、肿瘤、创伤
重建前髋关节复杂畸形
检查石膏中的髋脱位复位情况
检查生长板有无骨桥
复杂骨折—如踝关节三平面骨折

31-A CT扫描的应用。应用CT扫描评定小儿骨骼肌肉系统异常的典型例子



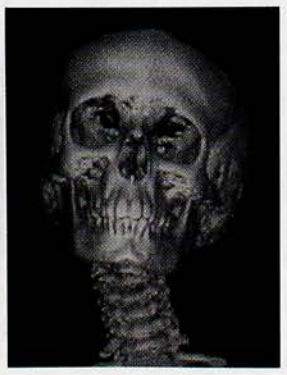

31-B 伴斜头的斜颈。通过三维CT重建显示颅面不对称





31-C 髋关节发育不良的三维CT重建。可了解复杂的髋关节病理改变，常便于制定手术方案



31-D CT重建矫正模型可用于术前制订方案和实施手术矫正



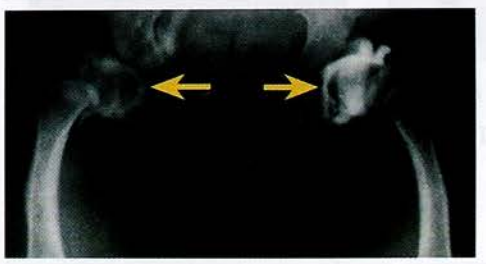

31-E 关节造影。最初的X线片显示股骨近端干骺端向侧方移位（红箭头），提示可能有髋关节脱位或半脱位。关节造影显示股骨头已复位（黄箭头）并诊断为髋内翻

关节造影的应用

发育性髋脱位：初始诊断和治疗后对复位无把握时
股骨头无菌坏死：观察软骨的股骨头形状
复杂外伤：如婴儿的肘部损伤
剥脱性骨软骨炎

31-F 关节造影的应用。这些是小儿骨骼肌肉系统问题应用关节造影的典型例子

4. 闪烁成像

用^{99m}锝、^{67}镓和^{111}铟的扫描可提供不同组织的图像。闪烁成像比放射片更加敏感，并且显示异常吸附较 X 线片变化更早（32-A）。此外，骨扫描的应用范围很广，包括诊断隐匿的骨骼疼痛（32-B）。对比常规的放射线检查，闪烁成像接触放射线的量是相同的。用于扫描的选择包括不同试剂，校准仪的选择，扫描时间和特殊技术的应用。

骨扫描的应用
普查-虐婴
外伤-早期应力骨折
肿瘤-病变部位，肿瘤发病年限，区分囊肿
感染-早期骨髓炎或间盘炎的定位
缺血性坏死-Perthes 病，骨软骨炎的分期

32-A 骨扫描的应用。这是一些用来评价儿童肌肉骨骼疾病的骨扫描实例

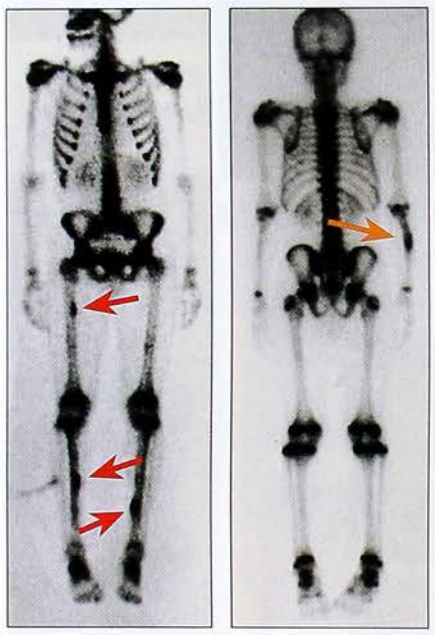

32-B 骨扫描用于筛查。检查显示一位运动员身上多发意外的应力反应（红箭头）和另一位于左尺骨骨髓炎的男孩（橙箭头）

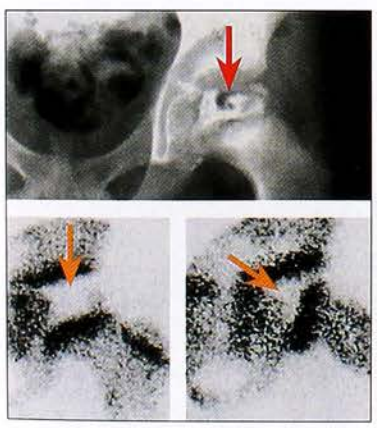

32-C 针孔校准骨扫描。常规 X 线片显示股骨头缺血性坏死（红箭头）。针孔校准骨扫描显示缺血的股骨头吸附减少（橙箭头）

校准法 扫描时间以及特殊技术等

（1）“计孔成像”可增强影像的清晰度。这对判定股骨头缺血性环死特别有用。要申请前后位和侧位（32-C）。

（2）试剂 扫描最多用的是^{99m}锝。这种试剂半衰期为 6 小时，因与磷酸盐结合而聚集骨组织。它的敏感性很高，图像常在 24 ~ 48 小时内呈阳性。^{67}镓和^{111}铟主要用于感染的定位。铟是与病人的白细胞相结合。

（3）时间 阶段的骨扫描可立即显示最初的灌注。软组织相或池相在 10 ~ 20 分钟出现，最后，骨相在 3 ~ 4 小时后出现。骨扫描不受关节穿刺抽吸的影响。

5. 摄影术

医学摄影术可提供很好的记录方法（32-D）。图片便宜，安全，准确。它们对于记录和向家长宣教都是有用的。通过以下方法可提高图片价值：

（1）体位 拍片时的体位就像拍 X 线片一样，需正位、侧位或特殊角度。使患者处于所需的解剖位。

（2）背景 尽量选择非彩色的，不干扰的背景。

（3）距离 拍摄时调整镜头尽可能接近所需范围。



32-D 临床摄影。显示女孩左上肢肘内翻畸形（红箭头）和男孩右胫骨的弓形畸形（黄箭头）。照片背景无干扰，摆放体位合适及照片包括双侧肢体便于对照，这些都增强了照片的效果。照片很好地表现了畸形，并且对于畸形严重性、生长效果的随后评价均有用

磁共振研究的应用
软骨成像-半月板病变，生长板病变
缺血性坏死 – LCP 病，髋关节缺血性坏死，股骨远端缺血性坏死
神经状况-脊髓病变
肿瘤 – 边界，分期
感染 – 软组织病变

32-E 磁共振的应用。这项检查用于软组织病变。由于费用和需镇静或麻醉使磁共振检查在婴儿和儿童的应用受到限制

6. 磁共振成像

磁共振提供了极佳软组织成像而没有电离辐射。然而，它需要昂贵而复杂的装备，检查婴幼儿时必须镇静或麻醉使患儿制动。磁共振对软组织成像好，但对骨组织成像差。MRI 的解读报告可能由于经验有限而有困难。对潜在病变可能讲过头。尽管如此，业已证实磁共振成像对诊断更多疾病有日益广泛的用途。(33-A、33-B 和 33-C)

7. 超声成像

超声检查可用于肌肉骨骼系统有很多，而该技术应用的还很不够。(33-D)

(1) 产前超声　这项检查在骨科实践中有巨大的潜力。列出一些有关产前超声的应用。

①发病机理　提高我们对疾病的理解，从而提高我们预防和治疗疾病的能力。

②产前治疗　产前治疗，利用替换，置换治疗，或改善子宫内的环境可能会纠正或改善疾病。

③为家庭打下基础　为产后的早期治疗进行必要的物资准备和为家庭做好心理上、教育上的准备。

④中止妊娠　对某些严重病情，基于家庭的选择，超声可以帮助决定是否需要终止妊娠。

⑤肌肉骨骼系统疾患　因分辨率高和经验的积累能用超声做出的诊断的这类病种已日益增多 (33-F)。然而，确实存在假阳性，而会使家庭产生不必要的担忧。

(2) 临床应用　这项工作非常依赖操作者的技能和经验。在北美，通常由放射医生来操作 (33-G)。超声检查可能会扩大为体格检查的一部分。超声检查安全，廉价，用途广泛，在北美可能还未充分利用。

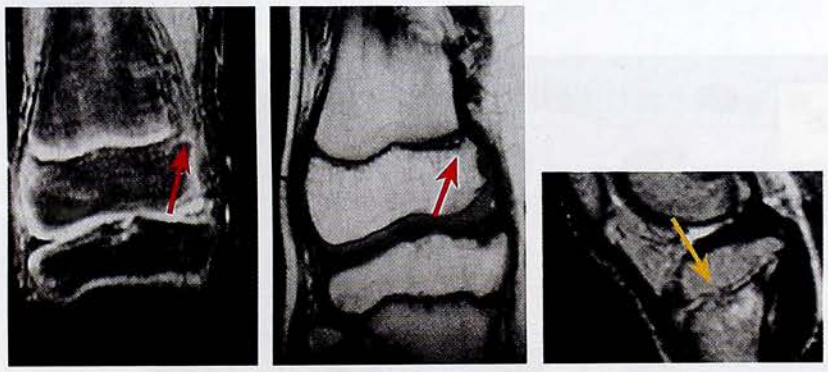

33-A　生长板的磁共振图像。显示股骨远端生长板（红箭头）和胫骨近端生长板（黄箭头）的病变

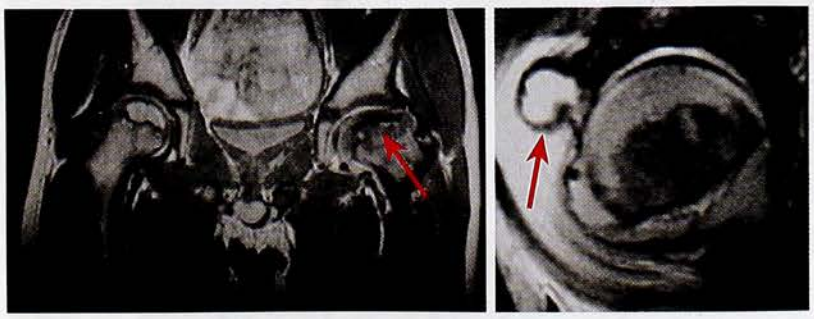

33-B　Perthes 病的磁共振图像。清晰显示缺血性坏死（箭头）

33-C　髋关节滑膜囊肿。在磁共振图像中囊肿（箭头）清晰可见

产后超声的应用
发育性髋关节脱位-小婴儿的检查
感染-脓肿的定位，关节渗液
异物-足的异物
肿瘤-尤其是各种囊性病变
外伤-幼儿的软骨损伤
研究-测量旋转，关节的结构

33-D　产后超声诊断。这是应用超声评价儿童肌肉骨骼疾病的典型例子

产前超声的应用
马蹄内翻足
骨骼发育不良
肢体缺陷
脊柱裂
关节挛缩

33-E　产前超声诊断。常用于诊断的肌肉骨骼疾病

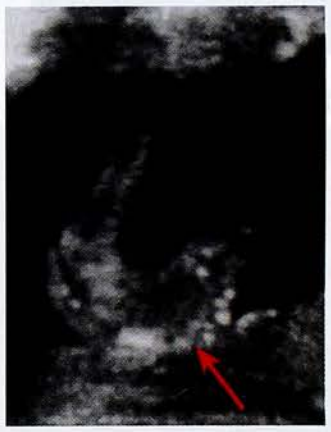

33-F　马蹄内翻足。马蹄内翻足在妊娠第 16 周由超声证实

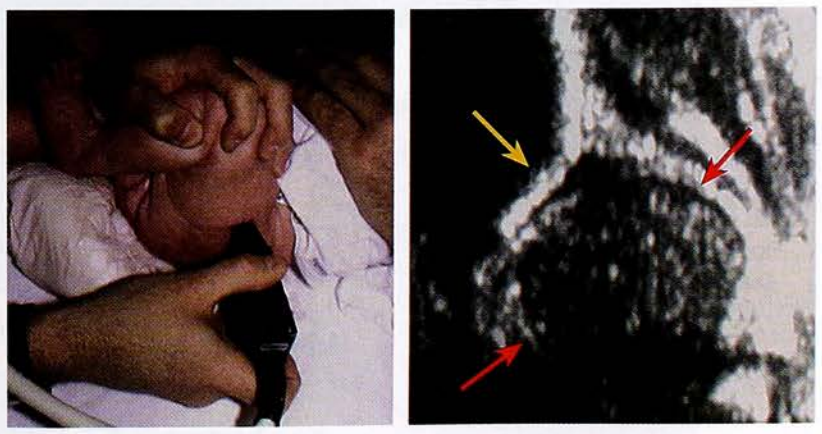

33-G　髋关节的超声检查。（左图）在骨化形成之前，髋关节超声可获有效的图像。超声图像清晰显示了髋臼（黄箭头）和股骨头（红箭头）

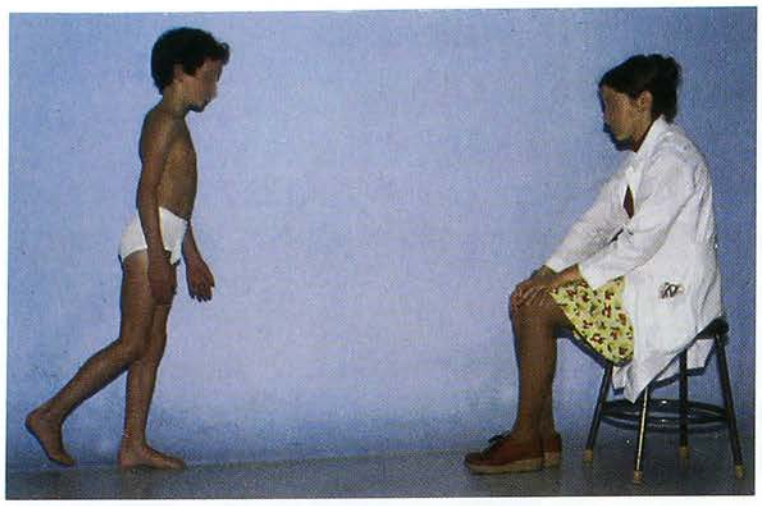

34-A 临床观测检查步态。儿童步态评价最好在空旷的地方进行



34-B 观察鞋的磨损。鞋后跟缺少磨损（红箭头，左侧）表明左侧马蹄足步态。足趾处过度磨损表明脊柱裂患儿严重的马蹄足

五、步态分析

步态评价有三种水平高低不同的查法。

1. 步态普查

这是标准筛查的一部分，通常在诊室走廊进行（34-A）。

2. 临床观测检查

指征如：（1）家长诉说孩子跛行，（2）普查时发现异常，（3）医生发现患者有影响步态的疾病。在门诊走廊，从患者前方后方和侧方观察其走路。察看孩子的鞋来查找有无无异常磨损（34-B）。异常步态经常可分为如下可识别几类：

1）避痛步态　患肢因负重引起的疼痛使站立相缩短。

2）足尖内指和外指　判定每侧足—前进角，平均估计值并用度数表达。

3）马蹄步态　在站立相开始时以足尖着地代替了足跟着地。

4）外展肌蹒跚或川德伦堡步态　外展肌乏力引起双肩向对侧摇摆。

3. 应用仪器的步态分析

步态可用摄像机来判定并获得可视资料。还可能应用更多的复杂的技术，包括动态肌电图判定肌肉放电频率，运动技术（kinemetric）评价关节活动，压力测定板评价地面的反作用力，以及顺序和速度的测量。（35-A）。这些数值通常要与正常值相对比。

近来，更多的注意力集中在步态效率上，这是通过分析耗氧量和心率变化进行。随时间的推移，我们将会对移动的有效性和效能更加关注，而对机械性的变化关注较少。

对步态实验室的作用仍旧存在争议。它显然是一种重要的研究工具，但它作为临床工具的实用性还不确定。

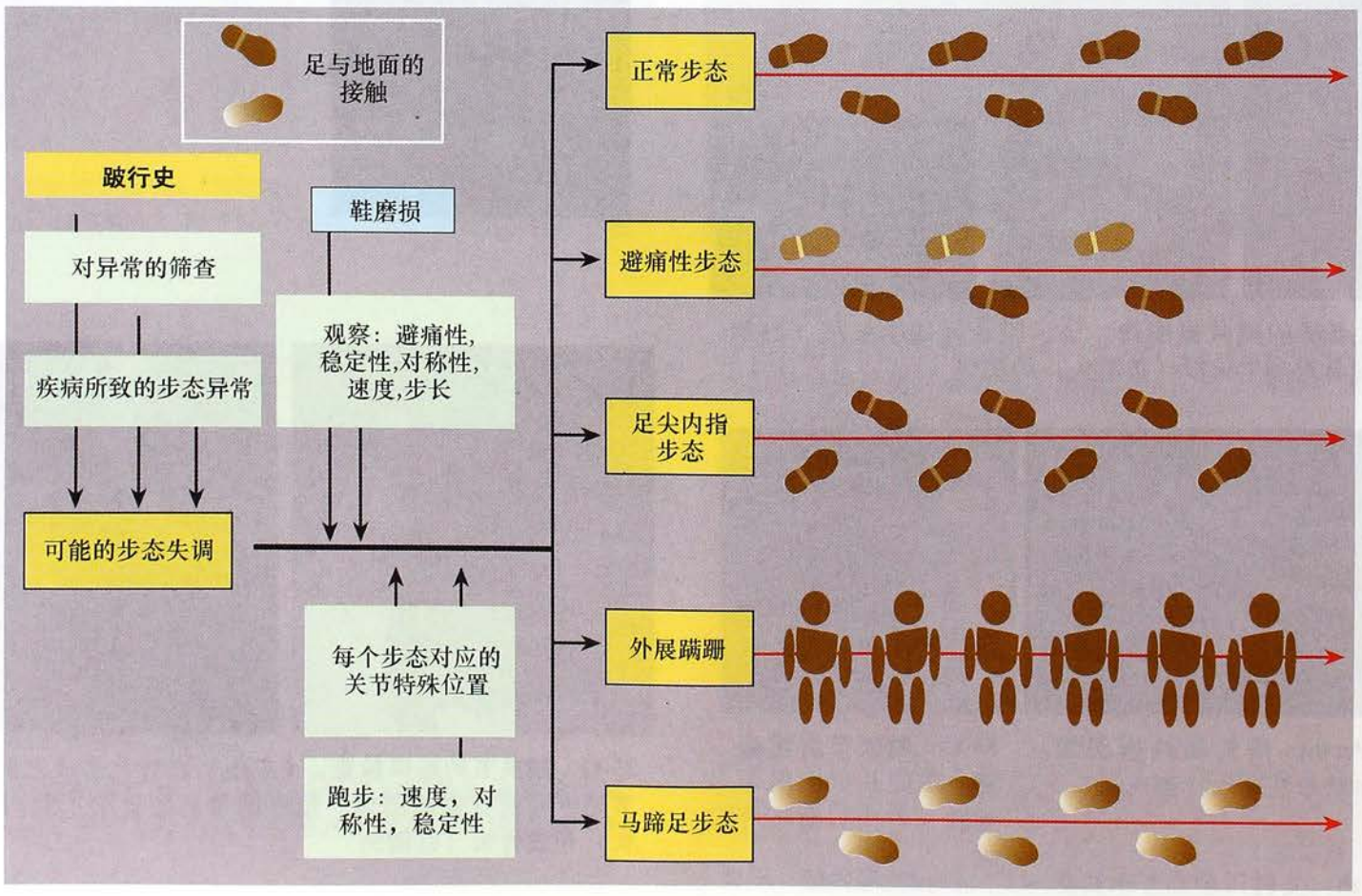

34-C 判定步态的流程

六、实验室检查

实验室检查对骨科的作用有限但非常有用。几种化验室检查联合应用可以减少扎针抽吸血的次数。

1. 血液学

申请检查全血细胞计数，红细胞沉降率（血沉）和/或C反应蛋白，作为全面检查的一部分来评价病人的整体健康情况(35-B)，或对可疑感染，肿瘤或血液病检查。

红细胞沉降率对区分炎症和创伤是很有价值的。C反应蛋白比红细胞沉降率升高更快并恢复正常更早。红细胞沉降率正常值上限为20mm/h。炎症如毒素性滑膜炎的红细胞沉降率可升至20～30mm/h，但是红细胞沉降率超过30mm/h多为感染、肿瘤或严重外伤。除新生儿之外，红细胞沉降率和C反应蛋白感染时总是升高，例如化脓性关节炎和骨髓炎。相反，白细胞增并不一贯的。

2. 化学检查

当怀疑可能钙代谢如佝偻病时，血清钙的检查是有用的。正常值范围依年龄而不同。

3. 酶检查

通过测定肌酸磷酸激酶水平来测定肌营养不良。

4. 染色体检查

用于评价具有遗传疾病特征的各种综合征。这些特征包括多系统先天性发育异常，不明原因的智力迟钝，手足、耳朵以及皮肤皱褶异常。

5. 骨矿物质含量

骨矿物质含量可以用几种方法检测，骨皮质测量可以应用X线片检查，第二掌骨是一个常用标准。单光子或双光子吸收定量法是另一方法，这些检查可用于代谢性疾病，特发性骨减少病和相似的疾病。

6. 关节液

关节液先用目测，并且送实验室进行细胞计数，化学检查，培养以及染色（35-D）。

关节液中的糖含量常为血清水平的90%，在感染时下降。大约1/3的化脓性关节炎病人培养阴性。



35-A 步态实验室。现代的步态实验室具有分析步态复杂的测量仪器

病情	全血计数，红细胞沉降率和、C反映蛋白的适应证
生长痛	可疑的表现，除外白血病
骨痛	除外镰状细胞性贫血
应力骨折	除外感染
髋关节疼痛	区分化脓性关节炎和毒素性滑膜炎
背痛	除外椎间盘炎
感染	观察感染的病程

35-B 全细胞计数，红细胞沉降率和/或C反应蛋白的指征。这些实验室检查在评价各种临床问题均很有帮助



35-C 关节穿刺。准备从内侧入路行婴儿髋关节穿刺，对关节液行肉眼观测

检查项目	正常	化脓性关节炎	幼儿类风湿	创伤性关节炎
外观	草黄色	灰色	草黄色	血性
清晰度	清亮	浑浊	轻度浑浊	血性
粘度	正常	降低	降低	降低
白细胞总数	0～200	50 000～100 000	20 000～50 000	红细胞
多核白细胞	90% +	大部分PMN		
细菌	无	一半可见	无	无
培养	培养阴性	2/3阳性	阴性	阴性
蛋白质	1.8g/100ml	4g/100ml	3～4g/100ml	4g/100ml
葡萄糖	20mg/100ml低于血清值	30～50mg/100ml低于血清值	正常	正常
外观				穿刺液中有脂肪

35-D 关节液检查。关节积液的差别见于不同原因关节渗液



组织	疾病
肌肉	肌营养不良，肌炎
骨	新生物，感染
皮肤	成骨不全
神经	神经疾病

36-A 常见的活检指征。骨组织（左侧）或其他组织活检有助于确立诊断

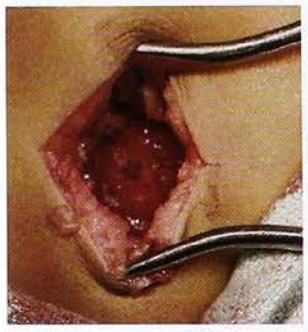

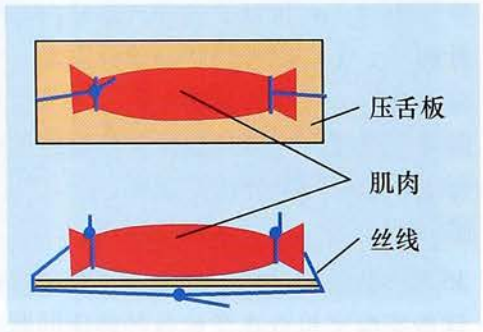

36-B 肌活检技术。取出一段肌肉做活检（左）。用丝线固定到压舌板上可保持在转送和初期固定时的长度和走向

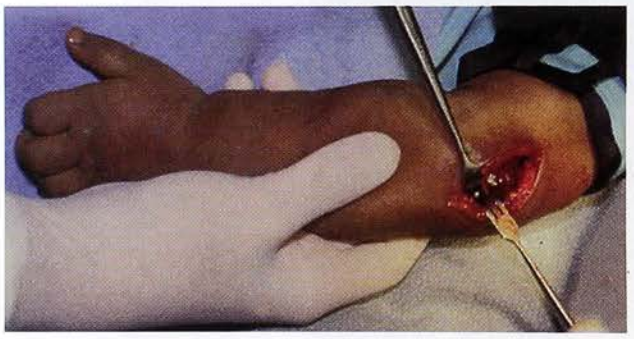

36-C 骨活检。活检是重要的操作，需作好计划，仔细的操作才有利病理检查

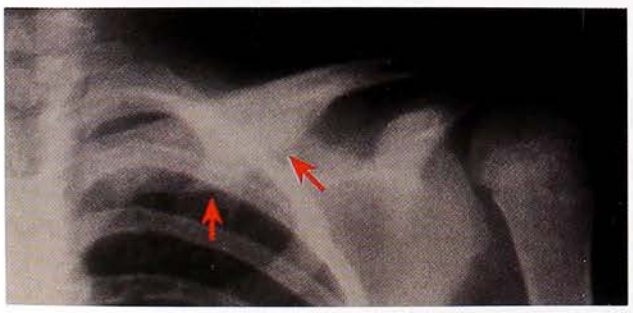

36-D 锁骨骨髓炎。这种病变易与肿瘤混淆和培养始能确诊

七、诊断性操作

另外的检查有时很有帮助。

1. 肌电图

肌电图的操作可用皮肤表面电极或深层电极，由于人为假像和肌肉可选择性差，皮肤表面电极的应用受到限制。深电极的安放疼痛，因此小儿很难忍受。此外，肌电图不能显示肌肉收缩的力量，只是电活动。

肌电图在评价外周神经损伤，前角细胞变性及类似肌强直和沁人脊髓炎很有帮助。在外周神经损伤，失神经 1～2 周后引发纤维性颤动电位。再生过程中，肌电图显示多相波。前角细胞变性会出现肌束震颤。

2. 神经传导速率

神经传导速率是用肌电图显示的刺激点和记录点的时间差来测量的。正常速率随年龄而改变，出生时 25 米/秒，3 岁时为 45 米/秒，儿童中期为 45～65 米/秒。在小儿常检查腓骨神经，胫后神经，尺骨神经，正中神经和面神经。对小儿实施这些检查评价外周和遗传性神经病变。

3. 诊断性封闭

这对儿童评价手术后神经瘤和原因不明的足部疼痛非常有用。诊断性阻断是最有用的。用这种方法可能对疼痛进行具体定位。

4. 活检

活检是一种重要的诊断方法，但它并不总是简单操作（36-A）。最好由同一外科医生完成活检与重建或切除手术。活检前的计划很重要，通常是切开活检，对于不易到达部位的病变，如椎体可行针吸活检。活检之前最好和实验室预先协调活检切除的组织（36-B、36-C），转运时的溶液，冰冻切片和电镜检查。即使是可能性非常小的感染病灶，也要进行培养（36-D）。

5. 关节穿刺

关节穿刺抽吸是诊断性的而有时是治疗性的（36-E）。只要有感染的可能都要进行关节穿刺。



36-E 关节穿刺。从化脓的髋关节抽出的脓液

八、时间效应

时间和生长对疾患所起的作用称为时间效应，又称为自然史，或指未经治疗的结果。很多疾病的自然史已熟知，例如：我们知道几乎全部的旋转畸形，都可以随时间而消失。不幸的是，不同的孩子的多变性使最好的预测也只是个估计。较少的情况下，病程并不明了，而时间效应就更加重要了。时间效应有时是建立在偶然的机会的（37-A），但是通常靠一系列 X 线片（37-B、37-C 和 37-D）或照片（37-E）。为了明确时间效应要建立疾病的记录，在第一次就诊的时候，要确立一个最基础检查，根据疾病，间断地复查。

骺板骨桥的治疗就是一个典型的例子。如果病儿的内踝受到 Salter 3 型或 4 型损伤，要拍照双胫骨全长 X 线片作为基础检查是很有用的。每隔三个月一次检查，胫骨长度的变化或者是踝关节面的倾斜都是骺板骨桥早期证据。



37-B 生长的作用。这些 X 线片显示了骺板骨桥随时间及生长的作用（黄箭头）。二年以后，这个十二岁男孩出现了膝关节惊人的外翻畸形（红箭头）

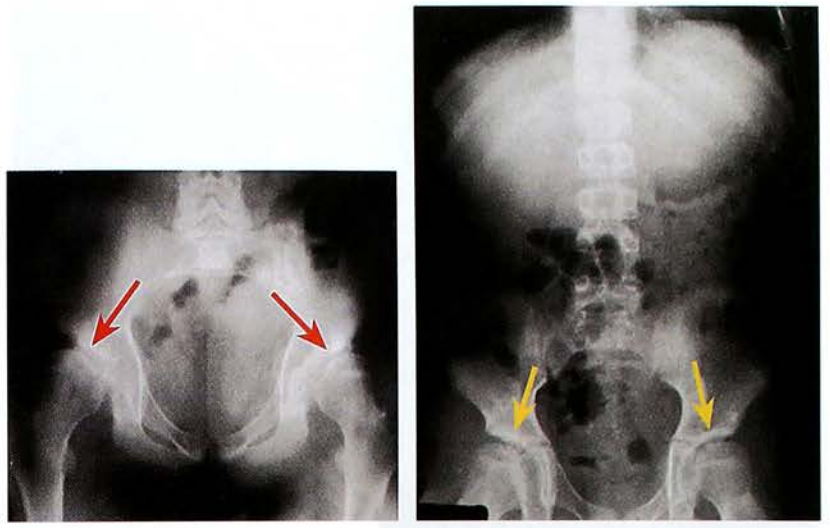

37-A 巧合的时间界限。这个 15 岁男孩因双侧髋关节疼痛就诊，X 线片显示严重的髋关节发育不良半脱位，（红箭头）。偶然发现 12 岁时因腹部问题照过一线 X 线片，当时他的髋关节只有轻度发育不良，（黄箭头）

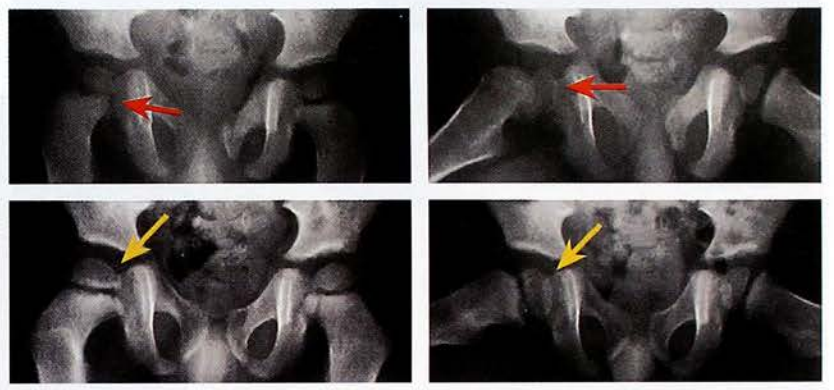

37-C 塑形。儿童期骨折畸形塑形是时间和发育效果的最有力的图形证据之一。这名婴儿在 12 个月时骨骺骨折错位愈合，（红箭头），24 个月时显示了广泛畸形的广泛塑形（黄箭头）

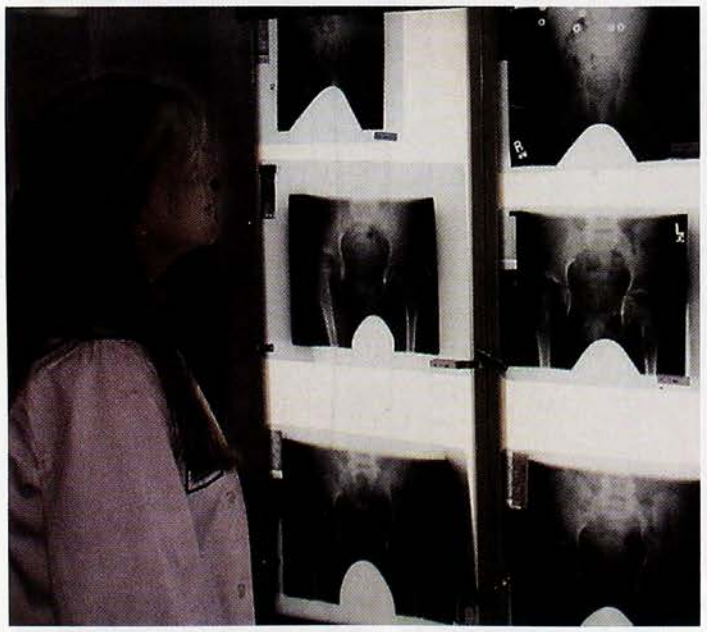

37-D 用放射片进行时间界限监测。对系列 X 线片来评价畸形的时间界限是一种非常有效的方法

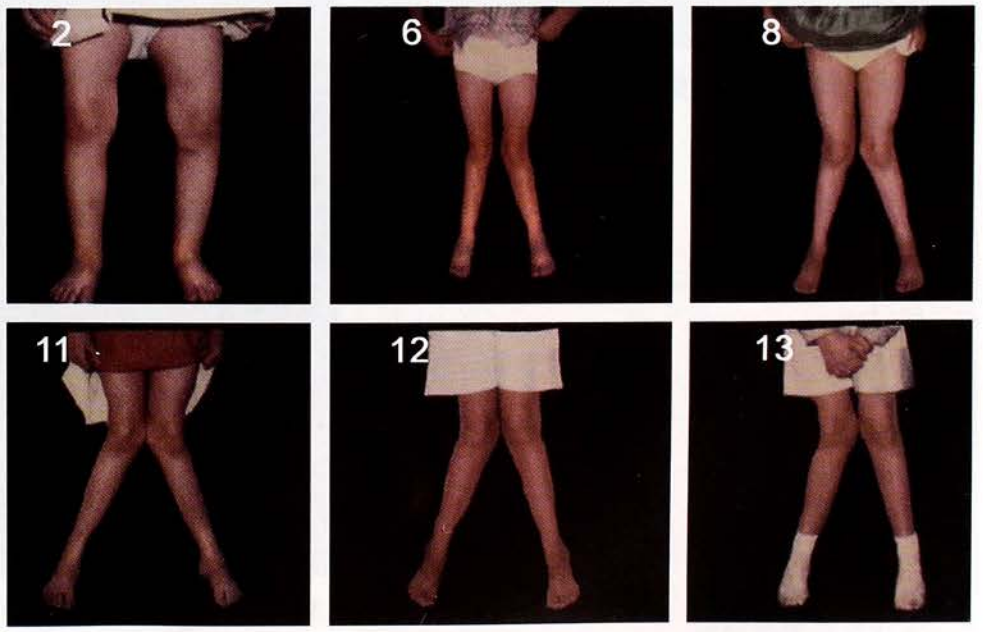

37-E 照片显示时间界限。这名儿童患有抗 D 型佝偻病，显示在 2、6、8、11、12、13 岁时，外翻畸形的进展。家长和患儿均选择了推迟到 14 岁再行矫形手术，以免复发



38-A 单一关节青少年风湿性关节炎（JRA）。小女孩只有少许不适，注意右膝肿胀

九、关节肿胀

关节炎症称为关节炎（38-A），而没有炎症表现的关节疼痛称为关节痛。风湿病专家称韧带和肌腱附着点疼痛为 endthesopathy。关节炎在 1 000 名小儿中约有 2 人。儿童关节肿胀原因很多（38-B），大多数病例下，经如下方法诊断。

1. 方法

（1）病史 询问病人及家属系统症状，夜间痛，晨僵，其他疾病，家族史，发作间期，严重程度及一般健康情况。

（2）体检 进行仔细查体，孩子是否为系统性疾病？仔细检查四肢确定是否有其他小关节患病。注明炎症程度，压痛部位，关节活动范围和任何不变的畸形。

（3）实验室检查 如果怀疑青少年风湿性关节炎，就要检查 CBC、ESR、CRP、ANA、RF 和尿分析。进行其他检查以助鉴别诊断。

（4）图像检查 常规放射检查并恰当地进行其他检查。

（5）关节穿刺 在鉴别诊断中如果考虑感染性因素，需关节穿刺。

2. 临床类型

（1）多关节青少年风湿性关节炎 有两种临床类型(39-A)：年轻女孩和青少年，多处小关节和大关节受累。

原发性

1. 创伤性
   直接损伤-脱位，骨折
   股骨头骺滑移
   直接带入（Introduction）——异物性滑膜炎
2. 感染
   细菌性
   Lyme 病
   结核
3. 青少年类风湿性关节炎
   系统性青少年类风湿性关节炎
   多关节青少年类风湿性关节炎
   单一关节青少年类风湿性关节炎
   脊柱关节病
4. 肿瘤
   关节内血管瘤
   色素绒毛结节性滑膜炎
5. 血管的
   Perthes 病
   分离性骨软骨炎
6. 特发性
   毒素性髋关节滑膜炎
   继发性
1. 邻近的炎症
   骨髓炎
   骨样骨瘤
2. 系统性疾患
   白血病
   血友病关节内积血
   急性风湿热
   系统性红斑性狼疮
   Henoch-schonlein 紫癜
   类肉瘤病
   感染后疾病
   反射性交感营养不良

38-B 关节肿痛的鉴别诊断

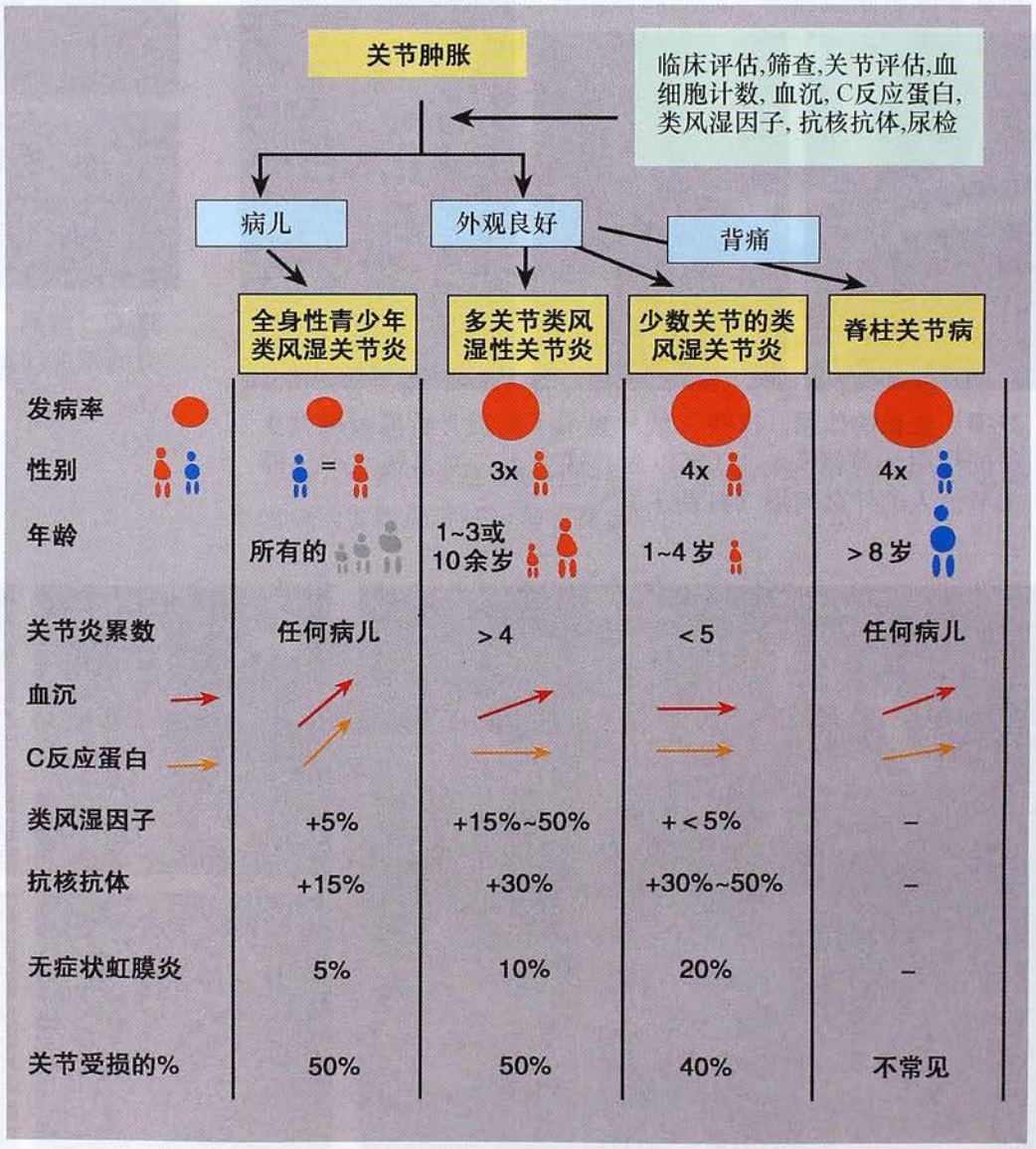

38-C 青少年类风湿性关节炎的鉴别诊断

（2）单一关节青少年风湿性关节炎　是青少年关节炎最常见的一种。病人多为于1～4岁女孩（38-A、38-C），大约1/4病人没有疼痛主诉但因膝，踝，手指关节肿胀而就诊。70%的病人抗核抗体（ANA）阳性，类风湿因子阴性。大约20%有虹膜炎（39-A）。这些病人在早期转诊到眼科是重要的。

（3）系统性青少年类风湿性关节炎　通常发生在3～10岁的男孩和女孩（38-C）。这些孩子发热，中毒症状；严重的肌肉疼痛，淋巴结、肝、脾增大；有时有心包炎，心肌炎和弥漫性血管内凝血和多关节炎（39-B）。病程长短不一。一些病人数月缓解，另一些则持续存在，导致关节破坏和残疾。

（4）血清阴性脊柱关节炎　血清阴性是指类风湿因子阴性。这类畸形包括强直性脊柱炎，反应性滑膜炎，Reiter综合征和那些并发有炎性肠道疾病及牛皮癣等。这类病人常为HLA B-27阳性，好发于青少年男孩。这些病人可能有低热，体重减轻和全身不适。

（5）强直性脊柱炎　多见于成人，但也可见于年长儿童。炎症侵及脊柱，骶髂关节和大关节。背痛和晨僵是最常见的主诉。前弯试验可发现脊柱僵直。实验室检查常有红细胞沉降率（血沉）和C-反应蛋白轻度升高，HLA B-27阳性，抗核抗体和类风湿因子阴性。X线片上的改变发生的晚。

（6）Reiter综合征　系关节炎，尿道炎和结膜炎三联征。可以出现畏光疼痛的虹膜炎。此病常伴随痢疾或性传播疾病。

3. 治疗

（1）关节内注射氟羟泼尼松龙（类固醇）减轻滑膜炎，有时避免关节破坏是有效的（39-C）。

（2）全身性治疗药物　包括布洛芬，甲氨蝶呤和伊钠西普。最好由儿童风湿专家选用这些药物。

（3）关节损伤发生于大多数青少年风湿性关节炎（39-D）。单一关节炎可致关节损坏，但从发病到损坏的间隔较长。

4. 隐患

（1）与创伤混淆　关节肿胀经常误认为继发于外伤。由于创伤在儿童日常生活中经常发生，因此外伤史是常见的。关节肿胀很少时外伤的结果。这需要认真检查和仔细诊断。

（2）虹膜炎可并发青少年类风湿性关节炎单一关节炎型和多关节类型（39-A）。虹膜炎常是无症状的，可以导致失明。患有这种类型关节炎需转到眼科会诊。虹膜炎的危险使关节炎及早诊断至关重要。

（3）遗漏化脓性病变　化脓性关节炎易发生永久性的关节损坏。髋关节化脓性关节炎是最难鉴别。单一髋关节关节炎很少是由青少年风湿性关节炎引起的。

（4）与白血病混淆　20%的白血病患儿最初症状是骨和关节不适。白血病可引起骨痛，全身不适，红细胞沉降率升高和贫血。

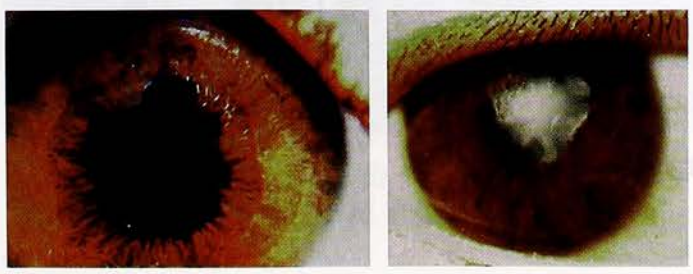

39-A　虹膜炎的特征。这些图片显示瞳孔不规则。这是由于虹膜与晶状体粘连导致的晚期表现



39-B　全身性青少年类风湿性关节炎手部受累。显示多关节肿胀

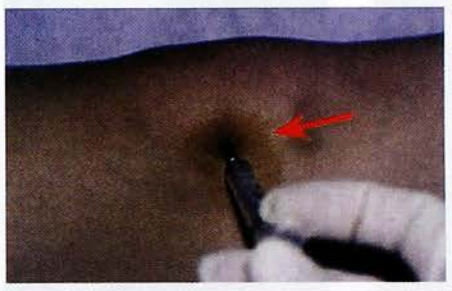

39-C　关节内注射类固醇。类固醇注入青少年类风湿性关节炎受累的关节可神奇地减轻滑膜炎和关节破坏

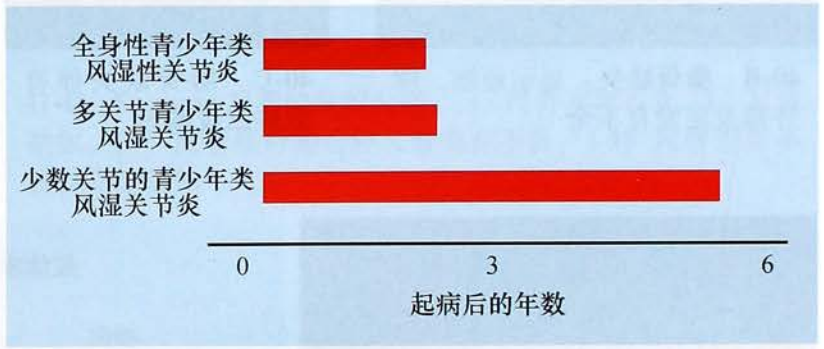

39-D　发病到关节损坏的时间。不同类型青少年类风湿性关节炎发病到关节损坏的平均时间

临床表现	早期	晚期
年龄	1～4岁	青少年
性别	女孩	女孩
关节受累	不一致，对称	大、小关节，对称
抗核抗体	阳性	少数
类风湿因子	阴性	半数呈阳性
虹膜炎	不常见	半数呈阳性

39-E　多关节型青少年类风湿性关节炎。这显示多关节型青少年类风湿性关节炎的两种表现



40-A 胫骨缺失。注意下肢短缩而足部正常



40-B 腓骨缺失。显示短缩，踝外翻及足发育不全



40-C 腓骨缺失伴有双侧三趾畸形

十、肢体缺失

先天性肢体缺失在1 000名小儿中占0.1～0.2。或占先天性马蹄足或发育性髋脱位发病率的1/10。

1. 病因

大多数缺失畸形的孩子其他方面正常，也没有遗传因素。“反应停”这一药物认为是多发肢体缺失的原因（40-D）。大多数肢体缺失是散发的（40-B、40-C）。胫骨半肢畸形（40-A）是显性遗传。有的病例，肢体缺失伴发各种各样的综合征，例如桡骨发育不全-血小板减少综合征。后天性截肢多由于外伤或治疗恶性肿瘤治疗后。

2. 命名

广为接受的是Frantz-O’Rahilly命名法，将肢体缺失分为中间型和终端型（40-E）。每一型肢体缺失常可按此分类（41-A～41-E）。这些分类有助于区分畸形的严重程度和指导治疗方法（参见第4章和第9章）。

3. 流行病学

男性肢体缺失多于女性约为3∶2，下肢是上肢发病的两倍。80%的病例为单个肢体患病。先天性原因是后天性截肢的三到四倍。

4. 评价

大部分肢体缺失伴有肢体短缩。如果怀疑有短缩畸形应拍对侧肢体的X线片。根据X线片进行分类。早期分类因未骨化比较困难。考虑可能有并发的疾病，尤其是桡骨缺失的患儿。

将大部分病人介绍到肢体缺失门诊。这种门诊可以向患儿家提供很重要的资料：（1）遗传学家分析可能并发的疾病和家庭遗传的咨询。（2）提供支持家庭的机构。（3）假肢修复学专家解决常遇到的合身的问题。（4）骨科医生提供整体综合的治疗。

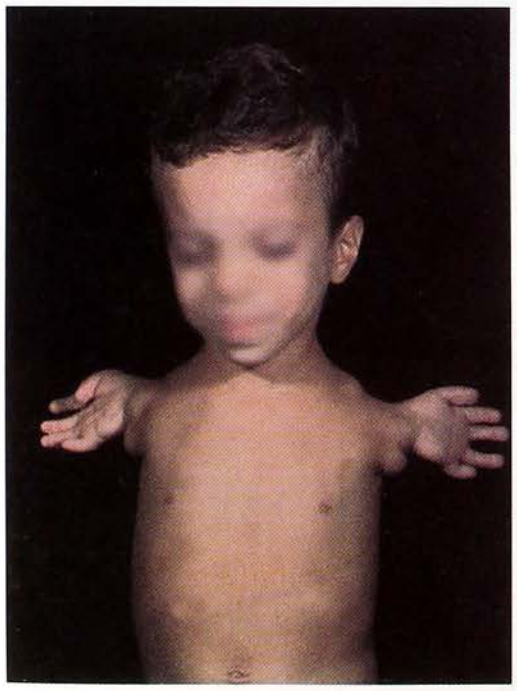

40-D 鳍状肢体

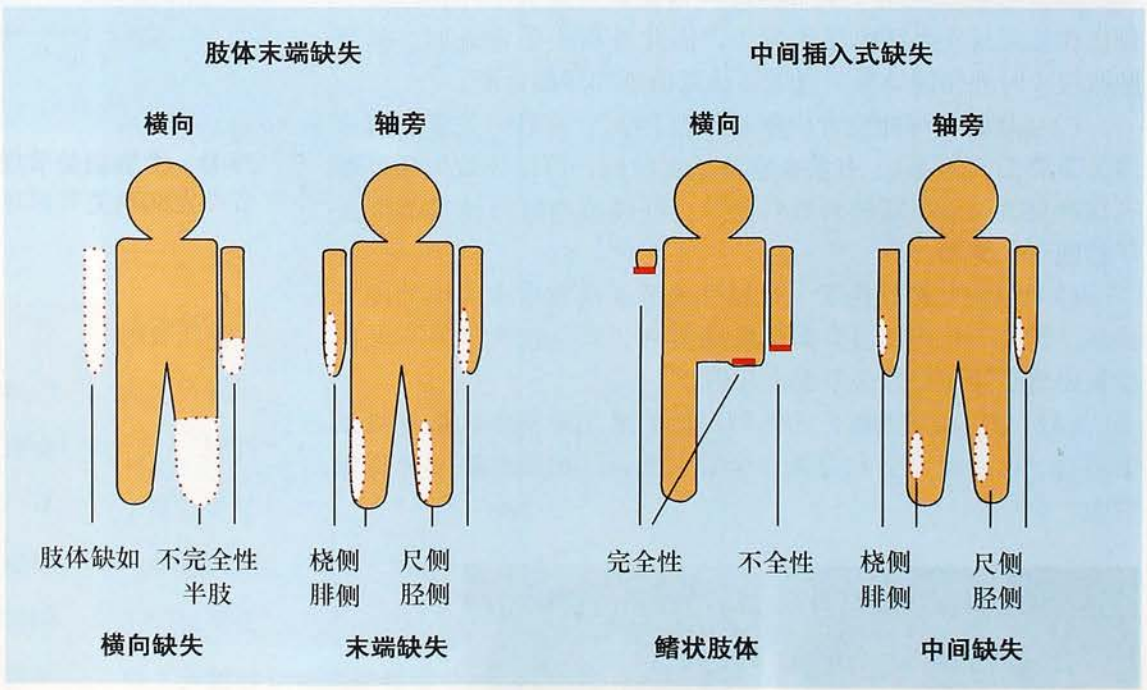

40-E Frantz-O’Rahilly 先天性肢体缺失的分类

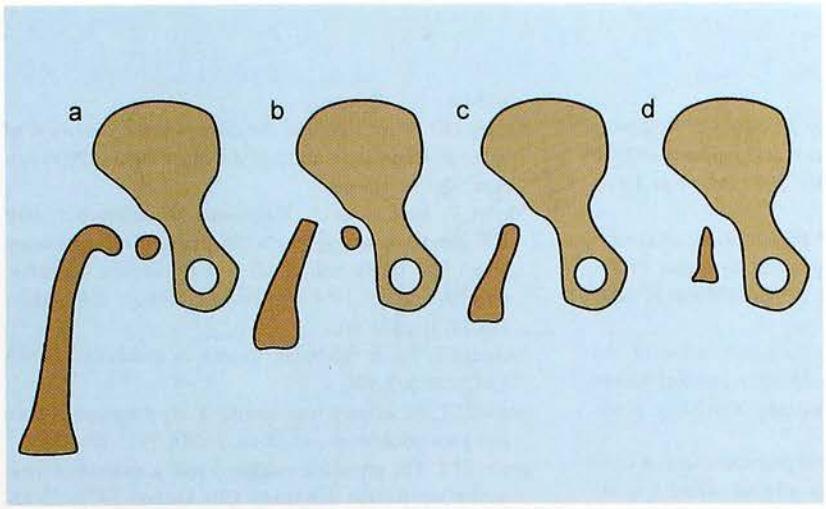

41-A 股骨近端局限性缺失。（a）髋臼发育好，股骨内翻畸形。（b）髋臼发育差，股骨骨化延迟。（c）髋臼发育不良，无股骨头，股骨很短。（d）无髋臼，股骨几乎缺如

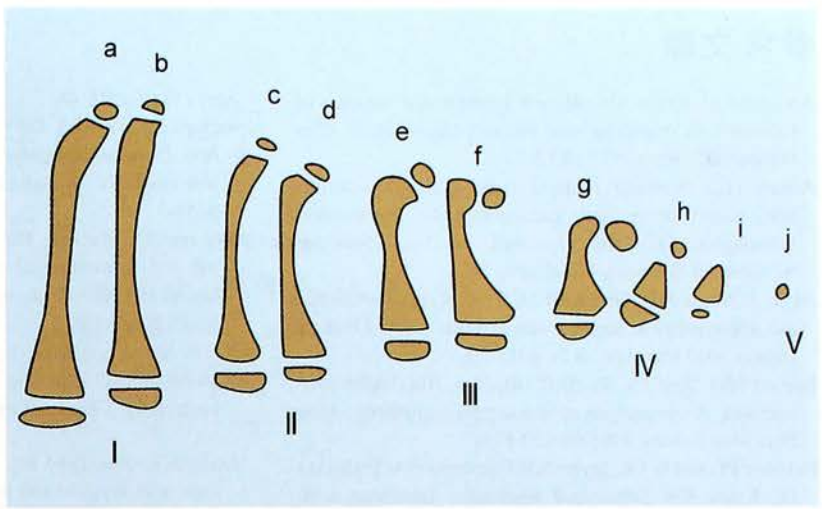

41-B 先天性短股骨的类型范围。在此分类中显示股骨畸形的广泛变化

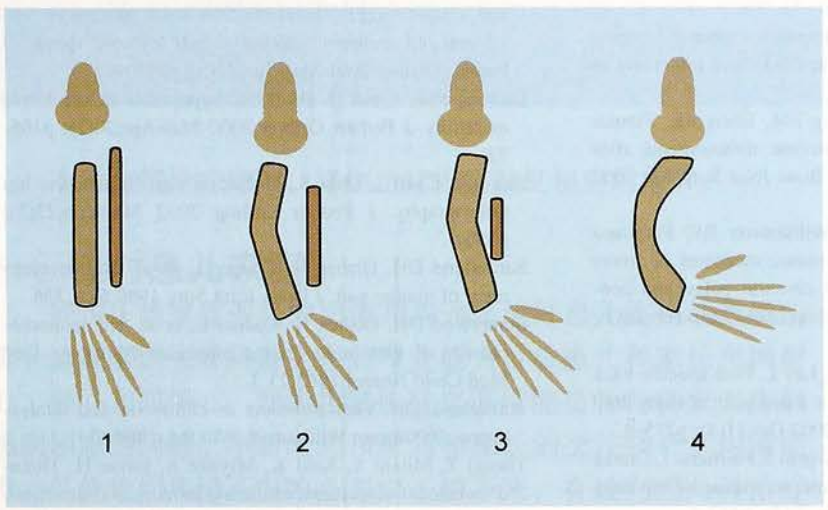

41-C Heikel 的桡骨缺失分类。（1）桡骨远端发育不全。（2）远端及近端短缩，尺骨弯曲。（3）尺骨不同的短缩伴腕关节偏斜。（4）桡骨缺如

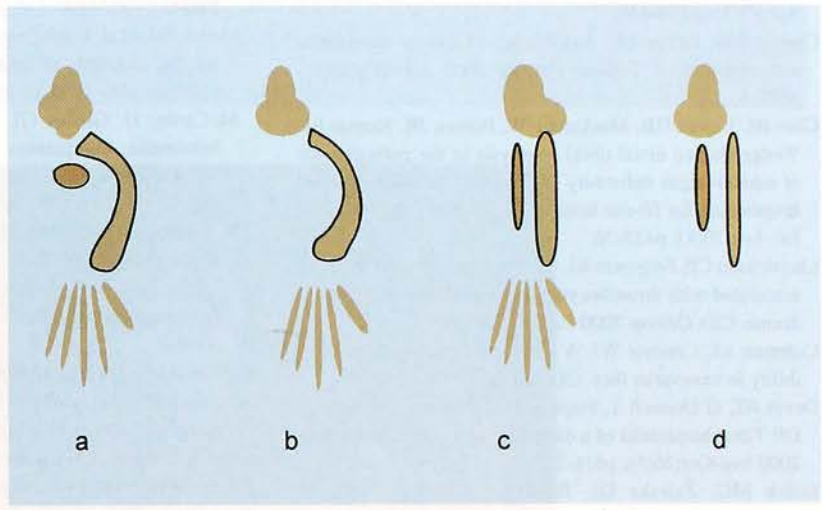

41-D Swanson 尺骨缺失的分类。（a）尺骨发育不全。（b）尺骨缺如。（c）肱骨桡骨融合伴尺骨发育不良。（d）尺骨发育不良伴手的缺如

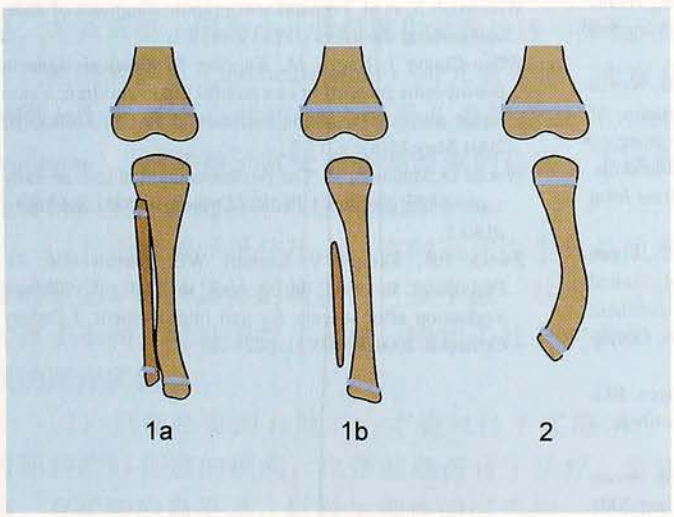

41-E 腓骨缺失的分类。1 型包括有部分腓骨的病例。1a，腓骨短，近端腓骨生长板较胫骨的生长板低，远端腓骨生长板位于踝关节的高。1b，腓骨明显短缩且不能支持踝关节。2 型，无腓骨

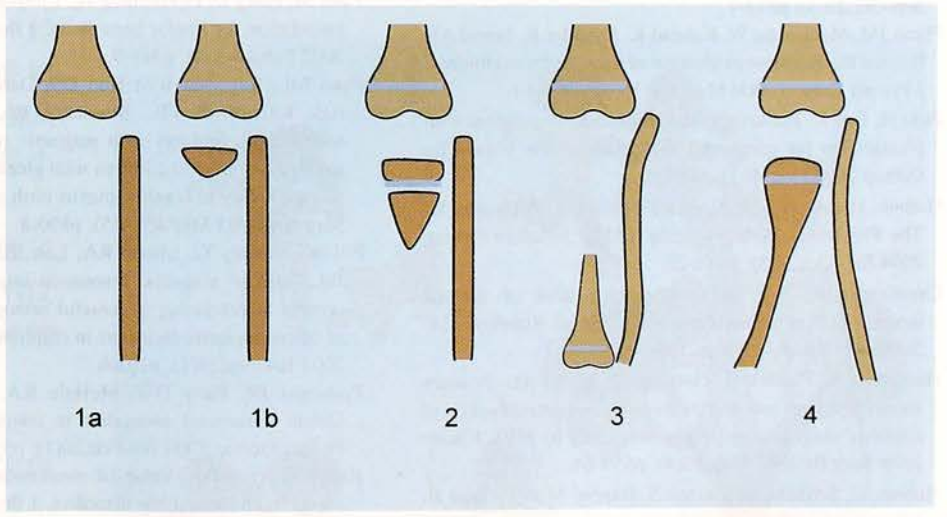

41-F 胫骨缺失的分类。（1a）无胫骨。（1b）MRI 或超声检查可见胫骨。（2）远端胫骨缺如。（3）近端胫骨缺如。（4）胫腓骨分离

（祁新禹 孙保胜 译）

参考文献

Aboulafia AJ, Levin AM, Blum J. Prereferral evaluation of patients with suspected bone and soft tissue tumors. Clin Orthop 2002 Apr;(397): p83-8.

Aitken GT. Proximal femoral focal deficiency–definition, classification, and management. In: Symposium Washington DC June 13, 1968. pp 1-22, National Academy of Sciences, Washington DC.

Aktas S, Aiona MD, Orendurff M. Evaluation of rotational gait abnormality in patients with cerebral palsy. J Pediatr Orthop 2000 Mar-Apr;20(2): p217-20.

Bartlett MD, Wolf LS, Shurtleff DB, et al. Hip flexion contractures: A comparison of measurement methods. Arch Phys Med Rehabil 1985;66:620-625.

Belmont PJ, Kuklo TR, Taylor KF, Freedman BA, Prahinski JR, Kruse RW. Intraspinal anomalies associated with isolated congenital hemivertebra: the role of routine magnetic resonance imaging. J Bone Joint Surg Am 2004 Aug;86-A(8): p1704-10.

Breugem CC, Maas M, Breugem SJ, Schaap GR, van der Horst CM. Vascular malformations of the lower limb with osseous involvement. J Bone Joint Surg Br 2003 Apr;85(3): p399-405.

Caskey PM, Lester EL. Association of fibular hemimelia and clubfoot. J Pediatr Orthop 2002 Jul-Aug;22(4): p522-5.

Choi IH, Lipton GE, Mackenzie W, Bowen JR, Kumar SJ. Wedge-shaped distal tibial epiphysis in the pathogenesis of equinovalgus deformity of the foot and ankle in tibial lengthening for fibular hemimelia. J Pediatr Orthop 2000 Jul-Aug;20(4): p428-36.

Christensen CP, Ferguson RL. Lower extremity deformities associated with thrombocytopenia and absent radius syndrome. Clin Orthop 2000 Jun;(375): p202-6.

Coleman SS, Chesnut WJ. A simple test for hindfoot flexibility in cavovarus foot. CO 123:60 1977.

Devitt AT, O'Donnell T, Fogarty EE, Dowling FE, Moore DP. Tibial hemimelia of a different class. J Pediatr Orthop 2000 Sep-Oct;20(5): p616-22.

Erlich MG, Zaleske DJ. Pediatric orthopedic pain of unknown origin. J Pediatr Orthop 1986;460-468.

Farley FA, Kuhns L, Jacobson JA, Di Pietro M. Ultrasound examination of ankle injuries in children. J Pediatr Orthop 2001 Sep-Oct;21(5): p604-7.

Fixsen JA. Major lower limb congenital shortening: a mini review. J Pediatr Orthop B 2003 Jan;12(1): p1-12.

Flynn JM, Closkey RF, Mahboubi S, Dormans JP. Role of magnetic resonance imaging in the assessment of pediatric cervical spine injuries. J Pediatr Orthop 2002 Sep-Oct;22(5): p573-7.

Flynn JM, Mackenzie W, Kolstad K, Sandifer E, Jawad AF, Galinat B. Objective evaluation of knee laxity in children. J Pediatr Orthop 2000 Mar-Apr;20(2): p259-63.

Fujii H, Doi K, Baliarsing AS. Transtibial amputation with plantar flap for congenital deficiency of the tibia. Clin Orthop 2002 Oct;(403): p186-90.

Graham HK, Harvey A, Rodda J, Nattrass GR, Pirpiris M. The Functional Mobility Scale (FMS). J Pediatr Orthop 2004 Sep-Oct;24(5): p514-20.

Greulich WW, Pyle SI. Radiographic atlas of skeletal development of the hand and wrist. 2nd ed. Stanford, CA, Stanford University Press, 1959:50.

Hempfing A, Placzek R, Gottsche T, Meiss AL. Primary subacute epiphyseal and metaepiphyseal osteomyelitis in children. diagnosis and treatment guided by MRI. J Bone Joint Surg Br 2003 May;85(4): p559-64.

Hubner U, Schlicht W, Outzen S, Barthel M, Halsband H. Ultrasound in the diagnosis of fractures in children. J Bone Joint Surg Br 2000 Nov;82(8): p1170-3.

James MA, Green HD, McCarroll HR, Manske PR. The association of radial deficiency with thumb hypoplasia. J Bone Joint Surg Am 2004 Oct;86-A(10): p2196-205.

Kara CS, Toros T. Congenital deficiency of the tibia: a report of 22 cases. J Pediatr Orthop B 2001 Apr;10(2): p161-3.

Kawaguchi AT, Otsuka NY, Delgado ED, Genant HK, Lang P. Magnetic resonance arthrography in children with developmental hip dysplasia. Clin Orthop 2000 May;(374): p235-46.

Kevern L; Warwick D; Wellesley D; Senbaga R; Clarke NM. Prenatal ultrasound: detection and diagnosis of limb abnormalities. J Pediatr Orthop 2003 Mar-Apr;23(2): p251-3.

Kokavec M, Makai F, Maresch P. Present status of screening and prevention of developmental dysplasia of the hip in the Slovak Republic. J Pediatr Orthop B 2003 Mar;12(2): p106-8.

Kozin SH. Correlation between external rotation of the glenohumeral joint and deformity after brachial plexus birth palsy. J Pediatr Orthop 2004 Mar-Apr;24(2): p189-93.

Loder RT, Greenfield ML. Clinical characteristics of children with atypical and idiopathic slipped capital femoral epiphysis: description of the age-weight test and implications for further diagnostic investigation. J Pediatr Orthop 2001 Jul-Aug;21(4): p481-7.

Maenpaa H, Kuusela P, Lehtinen J, Savolainen A, Kautiainen H, Belt E. Elbow synovectomy on patients with juvenile rheumatoid arthritis. Clin Orthop 2003 Jul;(412): p65-70.

Mazur JM, et al. Usefulness of magnetic resonance imaging for the diagnosis of acute musculoskeletal infections in children. JPO 1995;15:144.

McCarthy JJ, Glancy GL, Chnag FM, Eilert RE. Fibular hemimelia: comparison of outcome measurments after amputation and lengthening. J Bone Joint Surg Am 2000 Dec;82-A(12): p1732-5.

McMulkin ML, Gulliford JJ, Williamson RV, Ferguson R. Correlation of static to dynamic measures of lower extremity range of motion in cerebral palsy and control populations. J Pediatr Orthop 2000 May-Jun;20(3): p366-9.

Mirovsky Y, Jakim I, Halperin N, Lev L. Non-specific back pain in children and adolescents: a prospective study until maturity. J Pediatr Orthop Br 2002 Oct;11(4): p275-8.

Nnadi C, Chawla T, Redfern A, Argent J, Fairhurst J, Clarke N. Radiograph evaluation in children with acute hip pain. J Pediatr Orthop 2002 May-Jun;22(3): p342-4.

Noonan KJ, Halliday S, Browne R, O'Brien S, Kayes K, Feinberg J. Interobserver variability of gait analysis in patients with cerebral palsy. J Pediatr Orthop 2003 May-Jun;23(3): p279-87; discussion 288-91.

Parvizi J, Lajam CM, Trousdale RT, Shaughnessy WJ, Cabanela ME. Total knee arthroplasty in young patients with juvenile rheumatoid arthritis. J Bone Joint Surg Am 2003 Jun;85-A(6): p1090-4.

Patel M, Paley D, Herzenberg JE. Limb-lengthening versus amputation for fibular hemimelia. J Bone Joint Surg Am 2002 Feb;84-A(2): p317-9.

Pearl ML, Edgerton BW, Kon DS, Darakjian AB, Kosco AE, Kazimiroff PB, Burchette RJ. Comparison of arthroscopic findings with magnetic resonance imaging and arthrography in children with glenohumeral deformities secondary to brachial plexus birth palsy. J Bone Joint Surg Am 2003 May;85-A(5): p890-8.

Pill SG, Ganley TJ, Milam RA, Lou JE, Meyer JS, Flynn JM. Role of magnetic resonance imaging and clinical criteria in predicting successful nonoperative treatment of osteochondritis dissecans in children. J Pediatr Orthop 2003 Jan-Feb;23(1): p102-8.

Prahinski JR, Polly DW, McHale KA, Ellenbogen RG. Occult intraspinal anomalies in congenital scoliosis. J Pediatr Orthop 2000 Jan-Feb;20(1): p59-63.

Rao KN, Joseph B. Value of measurement of hip movements in childhood hip disorders. J Pediatr Orthop 2001 Jul-Aug;21(4): p495-501.

Saraph V, Zwick EB, Zwick G, Steinwender C, Steinwender G, Linhart W. Multilevel surgery in spastic diplegia: evaluation by physical examination and gait analysis in 25 children. J Pediatr Orthop 2002 Mar-Apr;22(2): p150-7.

Sauer ST, Farrell E, Geller E, Pizzutillo PD. Septic arthritis in a patient with juvenile rheumatoid arthritis. Clin Orthop 2004 Jan;(418): p219-21.

Searle CP, Hildebrand RK, Lester EL, Caskey PM. Findings of fibular hemimelia syndrome with radiographically normal fibulae. J Pediatr Orthop Br 2004 May;13(3): p184-8.

Sherry DD. What's new in the diagnosis and treatment of juvenile rheumatoid arthritis. J Pediatr Orthop 2000 Jul-Aug;20(4): p419-20.

Skytta E, Savolainen A, Kautiainen H, Lehtinen J, Belt EA. Treatment of leg length discrepancy with temporary epiphyseal stapling in children with juvenile idiopathic arthritis during 1957-99. Pediatr Orthop 2003 May-Jun;23(3): p378-80.

Staheli LT. Fever following trauma in childhood. JAMA 1967;199:503-504.

Staheli LT. Strontium 87m scanning. Early diagnosis of bone and joint infections in children. JAMA 1972;221:1159.

Staheli LT. The prone hip extension test: a method of measuring hip flexion deformity. Clin Orthop 1977;123:12-15.

Stanitski DF, Stanitski CL. Fibular hemimelia: a new classification system. J Pediatr Orthop 2003 Jan-Feb;23(1): p30-4.

Stansfield BW, Hillman SJ, Hazlewood ME, Lawson AA, Mann AM, Loudon IR, Robb JE. Normalized speed, not age, characterizes ground reaction force patterns in 5-to 12-year-old children walking at self-selected speeds. J Pediatr Orthop 2001 May-Jun;21(3): p395-402.

Stevens PM, Arms D. Postaxial hypoplasia of the lower extremity. J Pediatr Orthop 2000 Mar-Apr;20(2): p166-72.

Straw R, Chell J, Dhar S. Adduction sign in pediatric hip arthrography. J Pediatr Orthop 2002 May-Jun;22(3): p350-1.

Sutherland DH, Olshen R, Cooper L, et al. The development of mature gait. J Bone Joint Surg 1980;62A:336.

Sutherland DH, Olshen R, Cooper L, et al. The pathomechanics of gait in Duchenne muscular dystrophy. Dev Med Child Neurol 1982;23:3.

Sutherland DH. Gait disorders in childhood and adolescence. Baltimore: Williams & Wilkins, 1984:631.

Takagi T, Mitani S, Aoki K, Miyake A, Inoue H. Three-dimensional assessment of the hip joint by two-directional arthrography. J Pediatr Orthop 2002 Mar-Apr;22(2): p232-8.

Treadwell MC, Stanitski CL, King M. Prenatal sonographic diagnosis of clubfoot: implications for patient counseling. JPO 1999;19:8.

Vocke-Hell AK, Schmid A. Sonographic differentiation of stable and unstable lateral condyle fractures of the humerus in children. J Pediatr Orthop Br 2001 Apr;10(2): p138-41.

Wientroub S, et al. Prenatal sonographic diagnosis of musculoskeletal disorders. JPO 1999;19:1.

Wong-Chung J, Bagali M, Kaneker S. Physical signs in pyomyositis presenting as a painful hip in children: a case report and review of the literature. J Pediatr Orthop Br 2004 May;13(3): p211-3.

Woods D, Macnicol M. The flexion-adduction test: an early sign of hip disease. J Pediatr Orthop B 2001 Jul;10(3): p180-5.

Zwick EB, Saraph V, Linhart WE, Steinwender G. Propulsive function during gait in diplegic children: evaluation after surgery for gait improvement. J Pediatr Orthop B 2001 Jul;10(3): p226-33.

第3章 治 疗

一、应对患儿家庭 …… 43
二、矫正鞋 …… 47
三、手术以前 …… 48
四、麻醉 …… 50
五、手术的准备工作 …… 52
六、切口瘢痕 …… 53
七、缝合皮肤切口 …… 53
八、固定 …… 54
九、组织器官移植 …… 55
十、术后护理 …… 56
十一、并发症 …… 58
十二、取除异物 …… 62
十三、植入物的取出 …… 63
十四、夸张性的骨骼肌肉疼痛综合征 …… 64
十五、牵引 …… 65
十六、皮肤牵引 …… 66
十七、骨牵引 …… 67
十八、石膏 …… 68
十九、髋人字石膏的应用 …… 70
二十、关节穿刺 …… 71
二十一、矫形器 …… 72
二十二、假肢 …… 73
二十三、理疗 …… 74

本章介绍治疗原则，详细治疗方案参见相应的章节。

一、应对患儿家庭

同孩子的家庭做好的交流和沟通是治好患儿疾病的重要前提。这要求医生要具备优秀的专业能力，对患儿和家长充满耐心、爱心和同情心。和病儿家长打交道可能是骨科住院医生最感到困难的问题。不断改进和患儿和家长的交往技巧，沟通能力，是使他们焦躁不安的心态中平静下来，有效完成儿科治疗任务的基本功。

1. 对孩子

让孩子感到舒适是所有治疗的基本原则（43-A）。最好是对孩子们一生中最重要的儿童时期的尊重。儿童暑期是一生最重要的准备阶段，有其内在的意义。对孩子们不必要的干涉可能影响他们今后的生活经验（43-B）。上述观念对小儿骨科医生来说，尤其重要，因为小儿骨科医生常常处理一些慢性疾病，“经常到医院看病”（medicalization）对儿童来说，非常有害。我们可能人为地制造一些所谓的脆弱儿童综合征（vulnerable child syndrome）。这些孩子常受不必要约束的伤害。下面介绍一些小儿骨科医生行医的基本理念和实践指南：

（1）治疗孩子抵住压力　有时临床医生只是简单地顺应父母的意愿，不顾具体的情况，对孩子做一些事。这种做法不仅对孩子不利，而且干扰了家庭，增加了社会的负担，是一种错误的医疗实践。

（2）只在必要而有效时，才能对孩子实施治疗　在过去，对那些能够自愈的疾病，也普遍地进行了治疗。例如：足尖内指，有柔韧的扁平足，以及生理性的弓形腿。对很大一部分小儿骨科的问题，可以采用观察疗法，即用最小的干预措施，给予最适度的关注，观察问题的变化。观察治疗法对儿童及其家庭生活影响最小，还可以赢得他们的尊重。



43-A　治疗。治疗小儿的过程常是有趣的和安全的



43-B　玩耍是儿童的天性。孩童时代是多彩的，并有着内在的价值



44-A 将治疗和游戏结合在一起。鼓励家长让孩子在治疗期间参与游戏活动，这些照片是一位患儿的母亲为此目的而拍摄的



44-B 儿童的治疗方法难以为成人所接受。儿童常用的治疗方法，例如治疗女孩足尖内指捆绑支具，治疗男孩 Perthes 病的外展支具，这些都不会为成人所接受

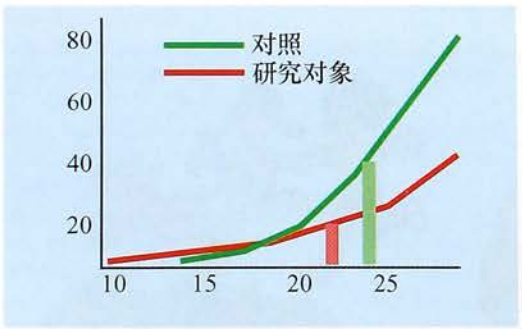

44-C 骨科治疗和自我形象感。和成人（对照组）相比，支具对儿童（红线）的自我形象感的影响明显低于对照组（绿线）

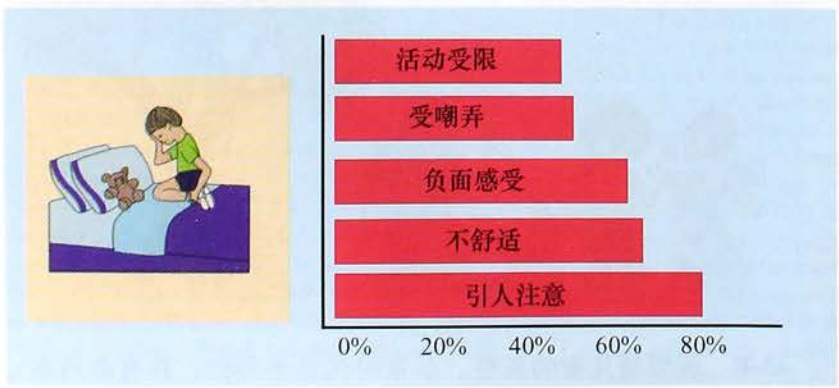

44-D 回忆使用支具的感受。儿童时期采用支具治疗，成人之后回忆的当时的感受

（3）轻易不要限制儿童的活动 玩耍是儿童的天性，不必要的限制儿童的活动会妨碍他们玩耍的经验，而这对孩子享受生活和发展至关重要的技巧不利。有时候，儿科医生应当劝诫家长不要过度保护孩子。治疗期间应当鼓励孩子参加日常活动，而不是禁锢，这才是真正地爱孩子（44-A）。

避免将残疾儿童治疗化 过度治疗只能制约残疾儿童及其家庭的正常生活。过多医生去家庭访视，手术，治疗，支具和其他治疗方法，会占据孩子们太多的生活空间，过度治疗有害而无益。

（4）决定治疗方案之前，要把孩子作为整体考虑 轻而易举地给出治疗方法，从来不会为成人所接受（44-B）。要注意，骨科的一些治疗方法可能会对孩子们的自我形象感产生不利影响（44-C），可能会使他们感到不舒服和窘迫（44-D）。所以，必须明确某个治疗方法的预期受益超过对孩子心理的，社会的和身体的不利影响。

（5）照料孩子需求最高的治疗标准 儿童时期的治疗效果，不管是好是坏，都将伴随他们 70 年甚至更长的时间。

2. 家长

学会与家长打交道是儿科工作者的基本功（44-E）。每一个家庭都有自己的权利，例如：个人隐私权，特殊的需求，以及价值观，这些都应当受到尊重。

（1）家庭承受能力 这一点需要重视。家庭承受能力包括：时间，能力和经济条件。一个有残疾的孩子对任何家庭来说，都是不小的负担。医生应当在治疗计划和家庭资源两者之间认真地进行平衡，还要考虑另外孩子的福祉和夫妇两人的婚姻状况。如果处于边缘情况，选择基本治疗方法是明智的。治疗过程当中，鼓励提问并对治疗的进展情况及时与家长沟通。根据家庭的承受能力，选择适当的治疗方案是每一个医生的责任。超越家庭能力的治疗方案，结果可能不尽如人意，发生这种情况，医生的责任更甚于家长。



44-E 与父母沟通。认真对待家长的意见，拿出充足的时间来给家长解释疾病以及选择治疗方案

（2）家长有依据的同意（informed consents）无论是否手术，所有治疗都需要得到家长的同意。家长有权知道可供选择的治疗正反两方面意见。医生的影响力对家长比对病儿大。多数家长非常关心孩子目前的疾病会对成人以后的生活带来多大的影响。有些名词，例如“关节炎”，“跛行”和“疼痛”会对家长产生极大的影响，所以需要慎用。例如，以前认为，旋转截骨可以治疗股骨的向前扭曲（antetorsion）畸形，其理论假设就是这种手术可以预防髋关节炎。虽然这种预防性的治疗效果并没有得到肯定，但是家长的同意是基于关节炎的威胁(45-A)。最近的研究表明，股骨向前扭曲和髋关节炎之间没有必然的联系。

（3）支持与消除疑虑 孩子和家长都需要。对那些常见的问题，例如对足尖内指（45-B），消除他们的疑虑就是主要的治疗。对那些比较重要的疾病，消除顾虑的方法就是给家长提供疾病相关的信息，消除他们对孩子将来的疑虑。对危重的疾病，医生要向家长明确表态，在整个治疗过程中他们都会得到支持，这是消除他们顾虑最好的方法。要做到有效地支持孩子和家长，消除他们的疑虑，需要做好以下几点：

1）弄清楚家长所关心的问题，并且认真地对待这些问题。

2）对孩子要做全面的评估，注意家长特别关注的问题。例如，家长很担心孩子的跑步姿势，那你就一定要让孩子在走廊里跑一跑，仔细观察他的跑步姿势。

3）解释病情 特别是疾病的自然史。必要的时候可以复印一些资料让他们带回家自己看，或者让其他家庭成员看。

4）疾病随访 并不是所有的姿势性疾病都会随时间而自愈。建议家长如果孩子以后还有什么问题，再到医院复查。如果家长还不能完全理解，或者家里有一位成员特别有顾虑，例如孩子的奶奶或姥姥，医生则需要再解释一遍。或者建议在下一次复查时，让孩子的奶奶或姥姥陪着一块来。

5）如果家长仍未信服，可建议会诊 这样可以增加家长对医生的信心。但请求会诊的医生应当向会诊医生说明会诊的目的是为了消除家长的顾虑，而不是让他再推荐几条治疗建议。

6）在治疗问题上不要屈从于家长的压力 因为来自家长的要求，给孩子做一些不必要和无效的治疗，是不妥当的。

3. 治疗操作

孩子的治疗过程家长会感到压力。治疗的时候是否让家长在场，例如关节穿刺，应当区别对待。有的父母不愿意在现场，有的父母则坚持要守候在孩子的身边。不管怎样，应当给家长一个选择。还要告诉他们如果陪伴治疗，那么他们其中的一位（通常是父亲）可能会感到不适或者眩晕，需要躺下。多数情况下，父母的陪伴，会使孩子安静（45-D）。而且，父母在场，孩子不会有被抛弃的感觉。总之，家长陪伴对医生可能是一个不便的因素，但对孩子或许是有益的。

4. 医疗争议

幸运的是，小儿骨科的医疗争议远比其他骨科亚专业少。但是法律上的揭发期比较长，因为多数案例都有肢体功能障碍。医疗权限，关注细节，和家长良好的沟通，是避免医疗争议的最好办法。其他的措施还有：完整的病历记录，很好的利用会诊，避免不标准的治疗方法。假如发生了不常见的或者不可思议的医疗意外，应当如实地和全面的记录发生的一切。要关注家长的反应，并对他们提出的问题给予及时的答复。



45-A 旋转截骨的并发症。这个病人接受了旋转截骨术治疗股骨向前扭曲。发生了链球菌感染，进而继发内固定失败，骨不连，骨髓炎和肢体短缩。为此他接受了13次手术



45-B 股骨前倾随生长而自行改善。股骨前倾认为是正常变异，无需治疗



45-C 在有支持的环境里压力较小。妈妈的陪伴是最好的安抚



45-D 打石膏时的同情方法。治疗过程中的持续安抚措施，会使孩子变得安静和听话



46-A 宗教信仰。尊重家庭的宗教信仰，尽可能地减少对孩子治疗的影响

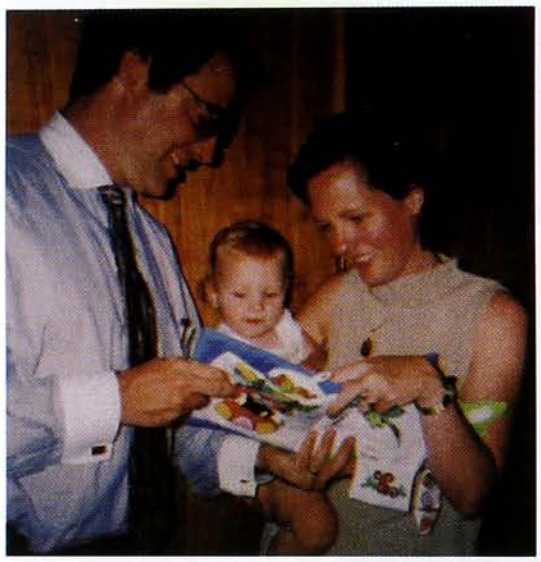

46-B 家庭的价值观。在制定治疗计划是要充分考虑家庭的想法



46-C 祖母在孩子治疗过程的作用。这位祖母受过良好的教育，在照顾孩子方面起着重要的作用



46-D 家庭牵引。家庭治疗计划可以提供价格低廉和非常方便的治疗

5. 宗教信仰

可能会影响医生的治疗方案。宗教信仰在不干扰孩子的治疗范围内，应当得到尊重。而且并不干扰治疗计划（46-A）。应当和家长开诚布公地讨论他们的信奉的宗教和愿望。最常见的问题是输血，这个问题也有变通的方法，不要和他们对立。避免输血的措施有：详细的手术计划，仔细地手术操作，控制性低血压麻醉，可能的话，还可以分期手术，好在小儿骨科的绝大多数手术都可以不用输血。有的家庭在孩子手术前还要求做祈祷，除非情况紧急，可以答应他们的要求。但要有一个时间限制，并且要提前给他们留出祈祷的时间。

6. 家庭的是非标准和生活准则

要给予充分的考虑。有些疾病的治疗效果不肯定，或者方法有矛盾，都应当向家长说明，并和他们一起商量和选择治疗方法（46-B）。家庭成员对手术，支具和其他治疗方法的感受都会有不同的考虑。尊重家庭的要求，并不等于放弃原则，不能因为家长的要求就放弃最好的治疗方案。依从家长的要求，去做一个医学上没有指征的手术，是不容许的。

7. 难缠的家庭

这样家庭对孩子的疾病反应，从医生的角度是一个棘手的问题。这样的家长变得过度保护，可能自相矛盾，还可能抛弃孩子，甚至会辱骂医务人员。但是，作为一名医务工作者，不要因为家长的过激行为，而改变孩子的治疗方案。虽然可以理解家长的行为，但是应当坚定地支持受辱的医护人员，要把家长的所作所为简要地记录在病案中。

祖父祖母和外公外婆 常带孩子到医院看病（46-C）。奶奶或姥姥非常关心孩子的扁平足，内八字和0型腿。在奶奶还是孩子的那个年代，对上述问题还不太理解，并且几乎都给予了治疗。所以需要对他们做耐心细致的解释当代的治疗方法。

8. 非正统的疗法

常被一些非医务工作者推荐给家长，家长对此还比较欣赏。这些非正统的疗法往往治疗时间较长。按照现代科学的观点，这些疗法没有必要也无功效，而且，还会耽误正常的治疗。在和家长讨论这些“疗法”的时候，不要直接进行批评，要着重于宣传教育。宣传教育的效果要优于批评。假如家长坚持这些非正统的治疗，医生就要给出评价效果的方法，下次就诊时予以评定。如果正规的治疗不能耽误，那就更主动一些，用其他病例给予佐证。

9. 社会责任

医生对社会的责任少有提及。实际上，在医疗服务花费方面，医生有责任避免不必要的治疗，将费用降低。在疗效相近的方法当中，选择最经济的方法（46-D）。

二、矫正鞋

在相当长一段时间内，采用矫正鞋治疗婴儿和儿童足部疾病是一种传统的治疗方法。实际上，矫正鞋所治疗的有些疾病本身可以自愈，但效果却归功于矫形鞋，并因此产生了“矫形鞋”这一概念。最近，数据库研究表明，这些效果一直是自然发展的结果，而非矫形鞋的作用（47-A）。现在我们知道，“矫形鞋”是一种误称。赤脚的比那些穿鞋的脚更有力，更为柔韧，更少变形（47-B、47-D）。婴儿和儿童的脚不需要支持，最好让他们光着脚自由活动。

1. 鞋的选择

选鞋的标准和选其他衣服一样。鞋要能够保护脚不受伤，保暖，外观漂亮。最好的鞋应尽可能不影响脚的功能，有如赤脚状态（47-F）。儿童需要高帮鞋（high-top shoes），可以更好地保护脚，也要大小合适，但不太需要其支撑。应不易滑倒，也不压迫足趾。鞋不要太大，鞋底不要太滑或者太涩，否则，容易滑倒。

2. 有益的改良鞋

减震鞋有利于减少青少年的用脚过度综合征（47-C）。有些改良的鞋是有用的。不是追求其矫正功能，而是改善功能和增加舒适性（47-E）。如果下肢长度差超过 2.5cm，穿垫高鞋是有益的。鞋底载荷均匀分配符合力学要求。

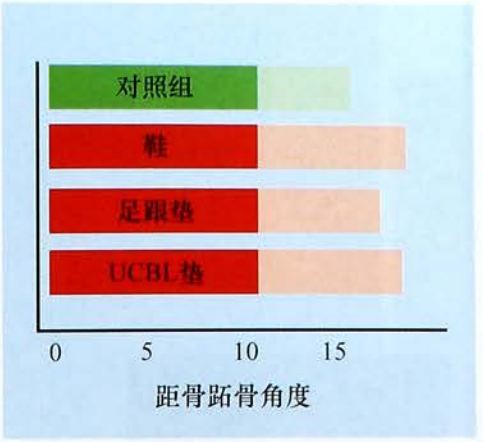

47-A 各式改良鞋治疗扁平足的效果对比。该项前瞻性对比研究各种方法对足弓发育的影响，结果显示治疗前后距骨跖骨角没有变化

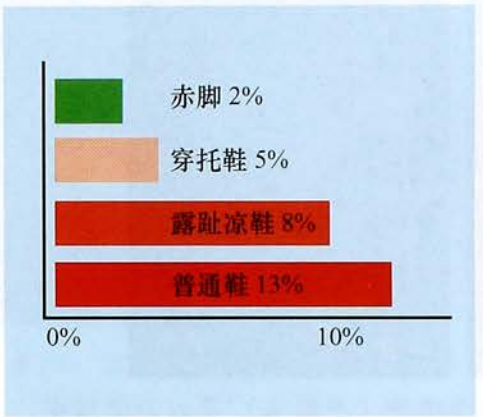

47-B 穿鞋对成人扁平足发生率的关系。针对成人的一项调查显示，儿童期穿鞋，成人后发生扁平足的发生率。注意：儿童期光脚走路，成年后扁平足的发生率最低



47-C 加垫的减震鞋。这种鞋在足底和足跟处加垫（箭头所指位置），可以降低用脚过度综合征

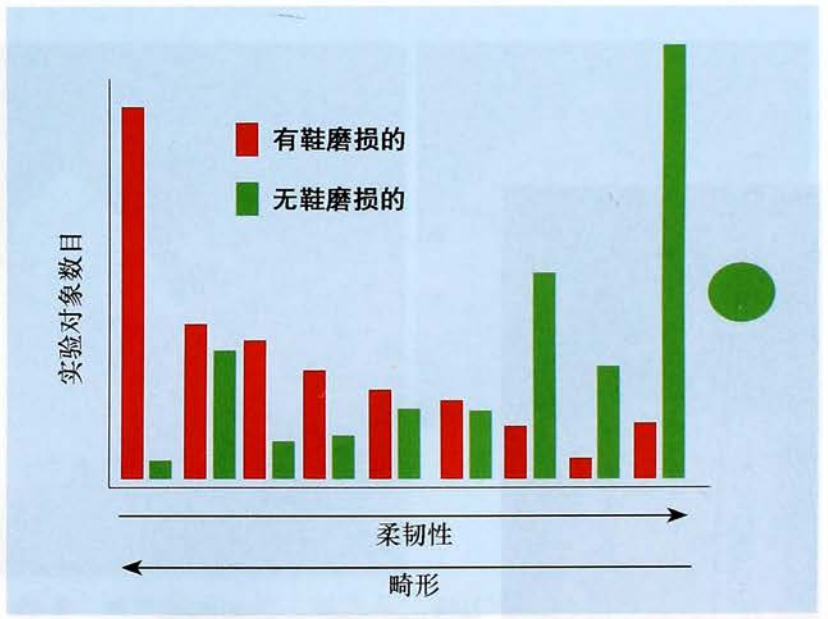

47-D 穿鞋对成年后足变形病发生率和足的柔韧性的影响。一项针对中国成年人的调查显示，小时候穿鞋的孩子，比较光脚的孩子，长大以后足变形发生率高，足的柔韧性差

特 点	目 的
弹性	增加足的活动度和力量
平底鞋	使体重均匀分布
合形的鞋	对脚不产生挤压
具摩擦的鞋底	防滑，防刺伤
外观	孩子喜欢
价格	家长能接受

47-E 好鞋的标准。上述改进有益于改善鞋的力学分布

问 题	措 施
腿短	差 1cm 以上的垫高鞋底
僵硬的畸形	矫正到均匀负重
足跟痛	加高鞋跟
用脚过度综合征	减震鞋
踝囊炎	踝囊炎处宽松的鞋



47-F 好的矫形鞋的标准。就是保持和恢复脚的正常功能



48-A 肢体缺陷。腓骨半肢畸形（红箭头）导致中度残疾，而双侧胫骨半肢畸形（黄箭头）每致严重的残疾

三、手术以前

1. 手术指征

手术肯定是小儿骨科疾病最可靠的治疗方法。手术的效果主要取决于手术医生的术前判断和手术技巧。和成人相比，儿童有着更强的愈合能力，并发症较少，增加手术的成功机会。

手术指征包括缓解疼痛，功能受限，不能接受的外观，以及预防日后残疾。预防性手术只限于疾病的自然史已经明确，以及将来发生严重残疾的可能性相对肯定。有的人会接受手术(48-A)；有的人，则不愿手术，未料到畸形会持续存在(48-B)。

（1）治疗方案的选择　骨科医生有较多的治疗方法可选择。如果有可能成功，可以先争取非手术疗法。例如，跖骨融合并且伴有疼痛的病儿，可以先试着用石膏固定数周。假如疼痛复发，就可以手术切除骨桥。如果家长还想找其他医生看看，那最好先采用非手术方法。如果家长犹豫不决，观察一段时间也不会影响最终的效果。直到家长拿定主意，再做手术也不迟。

（2）保守治疗　有些情况下，手术是最好的保守治疗措施。这时候，就要首选手术治疗。这样做，对孩子对家庭都有好处。因为延误手术时机，对孩子有害的典型例子有很多。一位 12 岁的女孩，50°右胸段脊柱侧弯，采用支具治疗和物理治疗长达数年，等到 15 岁时做脊柱器械矫形和融合手术，矫正时的侧弯弧度为 60°。这个不幸的女孩，因为不适宜的支具治疗，而吃了三年的苦头。长时间的支具治疗不是一个好的选择，它常常给孩子带来心理上的伤害。另外一个例子，脑瘫合并髋关节半脱位的孩子，采用了物理治疗。结果半脱位发展成全脱位。该病例最好的保守治疗方法应当是早期做内收肌延长或者转移手术。

（3）影响外观的疾病　对影响外观的疾病进行手术是有正当理由的。看起来不舒服的膝内翻和膝外翻，可以采用半侧骺固定的方法（hemiepiphysiodesis）。外展肌跛行可以通过转子转移的手术矫正。严重的脊柱后突可行器械矫正和脊柱融合。每一个手术都有风险。在手术的好处和风险之间权衡利弊作出取舍常有困难。

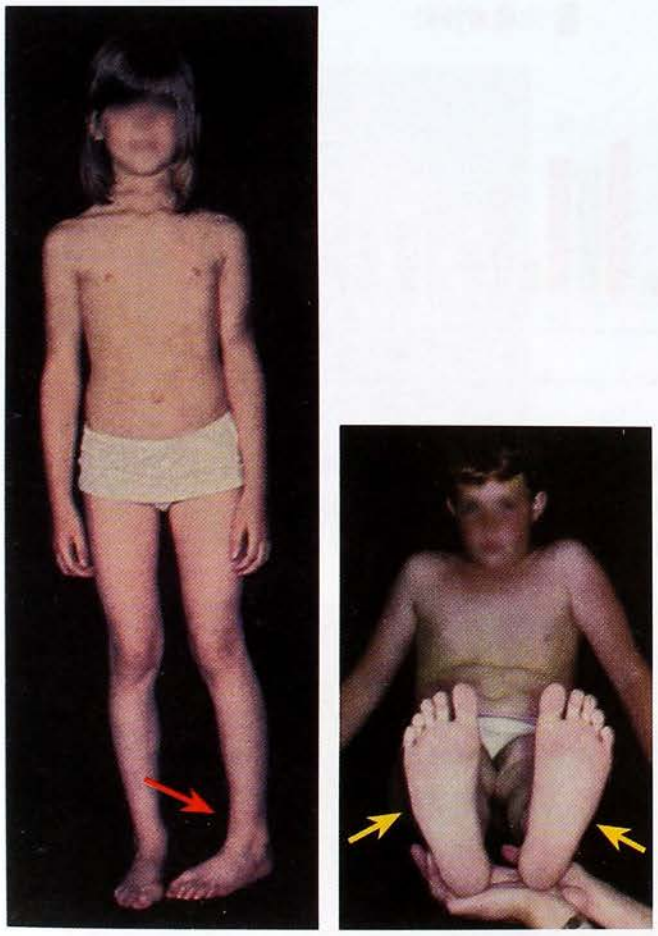

48-B 不常见的情况。正常的变异产生了不典型的结果：胫骨内旋（tibial torsion)(红箭头)，致永久性的前脚内收。这种问题，多数情况下，可以自行矫正



48-C 不适宜的肢体延长。这个孩子做了胫骨延长但缺少有功能的足。应当行 Syme 截肢，安装合适的假肢

（4）家庭的作用 要如实向家长说明每一种治疗方法的好处和风险，以便家长作出选择。应当清楚一点，青春期早期会出现的自我形象感。例如，在14岁时感到困惑的问题，到17岁有可能接受。对那些可治可不治，处于边缘阶段的疾病，可以等到问题变得明确时候再治疗。仅仅为了满足家长的要求，而去做手术是不明智的（48-C）。首要的和最重要的是，骨科医生是孩子的支持者。

2. 术前计划

在手术前，要对每一个手术环节进行分析，确认手术计划是否完整；所需的特殊器械和植入物已经准备好，确保手术计划是周密的

（1）预计可能出现的并发症 最多见的问题是呼吸道感染和皮肤损害。要细测量体温，检查耳道、咽喉和肺脏。检查手术野有无炎症。呼吸系统情况需要麻醉师进一步确定是否适合手术。如果孩子出现不明原因的发烧，呼吸道感染，皮肤炎症，或者有传染病接触史，例如水痘，麻疹等，手术最好更改日期。术前要确认家长已经对手术和术后随访计划已经理解。可以用人体模型或者骨骼模型向家长解释有关问题。

（2）出院计划 术前就要制订好出院计划。要准备好回家后可能需要的用品（49-A）。如果孩子术后要用拐杖或者夹板（49-B），术前就要试好。要安排好回家的旅途中要用到的运输工具以及途中要用的特殊用具（49-C）。如果孩子回家之后2周之内不能上学，要给孩子安排好学习计划。确认孩子回家之后有专人负责照管孩子。

（3）孩子方面的准备 术前要给孩子做一些简明和坦诚的解释。用孩子们能听得懂的语言，描述一下手术过程，可以参照本书相关章节的材料或者其他模型（49-D）。在髋人字石膏上画上玩具熊，会受到小孩子的欢迎。如果可能的话，可以让他们来做出选择，例如石膏的颜色。可以带着孩子到医院内走走看看，调节一下他们的情绪。上述措施的目的是为了减轻孩子们的恐惧，能够更好的配合手术，和医生之间建立融洽的关系。

（4）手术的特殊需要 固定器械，骨库移植骨，手术特殊器械，体内植入物等一定可以得到（49-E）。



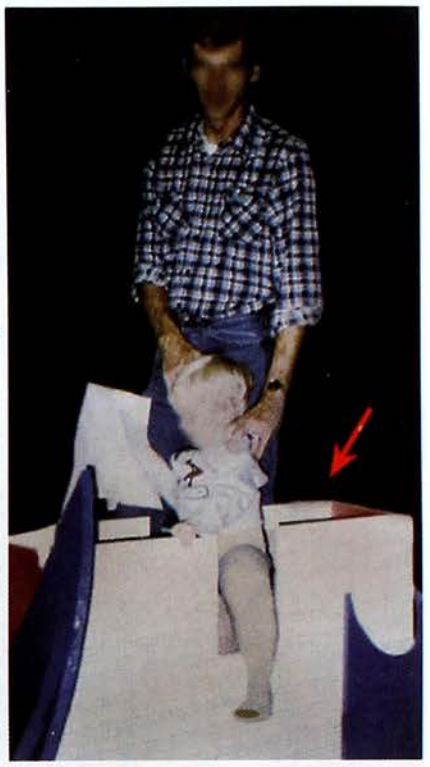

49-A 适合的用具。要提前准备需要的用具，例如轮椅。打石膏的用具，例如石膏床支架（右），它可以帮助打上髋人字石膏的孩子稳定地坐起来（红箭头），这个支持用具是家长自行设计制作的，效果非常好



49-B 术前提前试用。用于术后站立的支具，在术前试用非常有好处



49-C 回家途中的准备。这个孩子将要坐飞机回家，需要提前制作坐飞机所需要的特殊座椅





49-D 术前要做好孩子的工作。将各种治疗方法用洋娃娃演示一下很有用

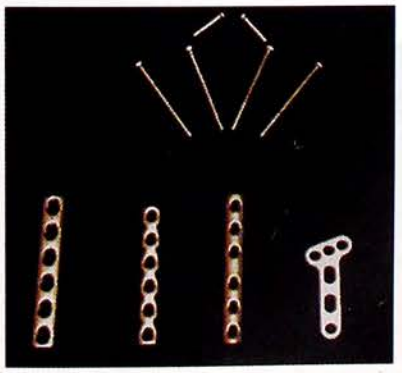



49-E 特殊的手术用品。为儿童需要特殊的固定器械和移植骨，要提前备好





50-A 充分的术前准备。这个女孩和她的妈妈做好了手术的准备

疾 病	麻醉应关心的问题
软骨发育不良	颈椎活动受限，限制性通气障碍
关节挛缩	TM 关节和颈椎僵直，胃食管反流，术后呼吸道梗阻，静脉穿刺困难
脑瘫	胃食管反流，术后呼吸道梗阻
Duchenne 肌营养不良	呼吸功能不全，心肌肌病，恶性高热，高钾血症，高热，心脏炎，肺功能障碍
JRA	TM 关节强直，颈椎僵直或不稳

50-B 疾病带来的麻醉风险。儿童疾病有麻醉风险，术前必须有所了解



50-C 脊髓营养不良引起的脊柱后突。矫形的技术较难，术中失血可能较多

四、麻醉

在过去的 20 年里，小儿麻醉有了显著的进步。这要归功于专业化，新技术，对疼痛治疗的关注，以及术前给孩子心理上的充分准备（50-A）。

1. 术前的问题

（1）呼吸系统的感染 小孩子平均每年要患 4 ~ 5 次的上呼吸道感染。呼吸道的感染会妨碍手术的顺利进行，他对手术的威胁是：增加喉痉挛，气管痉挛和咳嗽的危险。麻醉诱导期，咳嗽增加了胃反流和误吸的危险。结果可能造成手术过程中或手术后血氧饱和度下降。

1）选择性手术 上呼吸道感染孩子，若是 1 岁以内。如果存在病毒血症或菌血症，如果所计划的手术时间较长或手术复杂，或者发现了下呼吸道感染的证据，建议取消手术。

2）再手术的时间 建议上呼吸道感染症状消失 2 周以后，下呼吸道感染在 4 ~ 6 周以后。

（2）禁食时间

6 个月以下的婴儿 术前 6 小时可以喂奶，术前 3 小时要禁水。

较大的婴儿和儿童 术前 8 小时禁食，术前 3 小时禁水。

2. 术中液体疗法

（1）液体 包括补充丢失量和维持量。维持液体常用平衡盐液体，例如乳酸盐 Ringer 液。

（2）液体需要量 计算方法是：体重的第一个 10kg 为 4ml/（kg · h），第二个 10kg 为 2ml/（kg · h），其余的为 1ml/（kg · h）。

（3）估计血容量 估计方法为新生儿 90ml/kg，一岁以内的婴儿为 80ml/kg，一岁以上的儿童为 70ml/kg。

（4）术中输血的指征 对于一个健康的儿童，快速失血 25% ~ 30% 需要输血。儿童低血容量休克的可靠体征为：心跳过速，脉压减小，毛细血管充盈时间延长。一般来说，红细胞比容低于 21% ~ 25% 就需要输血。

3. 麻醉的特殊问题

有些疾病的麻醉会发生特别的危险，需要注意（50-B）。

（1）脊髓脊膜膨出 需要及早输血（50-C）。

（2）肌肉病 这类病人有着特殊的麻醉风险，术前需要麻醉师评估。评估的方法有心电图，胸片和肺功能检查。此类病人容易出现恶性高热，心律失常和术后呼吸问题。

（3）颈椎畸形 这类疾病包括不成比例的侏儒，唐氏综合征，Goldenhar 综合征，Klippel-Feil 综合征，全身性青少年类风湿性关节炎（JRA），或者颈椎创伤。此类病人需要术前麻醉师评估，术中要倍加小心，特别是在麻醉诱导期。

（4）JRA 这类病人会有 TM 关节强直，颈椎僵硬，或者颈椎不稳。

（5）乳胶过敏 包括：皮炎，鼻炎，哮喘，荨麻疹，支气管痉挛，喉头水肿，过敏症，以及术中心血管系统衰竭。

高危病人 包括脊柱裂病人，反复手术的病人，与乳胶接触的病人，以及有变态反应疾病的病人。

现状 只要怀疑为高危病人，建议术前麻醉师会诊，制定一个无乳胶的手术环境。

4. 麻醉风险

和手术相比，麻醉更具危险性。但实际上，麻醉风险不大。致命的麻醉风险的发生率为3/100 000～4/100 000。通过密切监测，维持足够的血氧浓度，仔细控制麻醉深度，多数并发症可以预防。医生和麻醉师（51-A）之间的良好沟通与合作，也有助于降低麻醉风险。麻醉风险包括：喉痉挛，支气管痉挛，误吸，以及心律失常和心跳骤停。

（1）全麻　是婴儿和儿童的标准麻醉（51-B）。要根据孩子的年龄和计划地手术，采用不同的麻醉诱导方法。6个月以上的婴儿，比较简单的手术，例如髋人字石膏固定，可以采用直肠给药诱导方法。青少年可以采用静脉麻醉诱导，用术前已有的静脉点滴通道。儿童也常用吸入麻醉作为诱导，在孩子入睡安静的情况下，做静脉穿刺。比较适宜的静脉穿刺部位有：手和脚的浅静脉，肘前静脉，头皮静脉和颈外静脉。避免用股静脉。婴儿的静脉很细，而且皮下脂肪较厚，所以静脉穿刺比较困难。

（2）区域麻醉　有时候，对上肢骨折可以采用局部麻醉或者区域麻醉。区域麻醉可以通过血肿的封闭，静脉麻醉，臂丛神经或者外周神经阻滞麻醉。

（3）镇静　有一些小手术可以只用镇静的方法，麻醉备用。镇静的方法适合于股骨干骨折髋人字石膏固定的手术，伤口更换敷料，或者其他疼痛非常小的手术。

5. 输血

术前估计手术需要输血，要提前申请。通常来说，大的手术如果不能用止血带，则需要输血。家长非常关心输血可能带来的AIDS的风险。这种风险在一定程度上取决于血库的水平。统计学表明，因输血而发生感染的风险，大体相当于麻醉的风险。有些情况下，输血的问题会变得很棘手，例如宗教信仰的限制和对AIDS病的恐惧。遇到这种情况，就需要努力减少术中失血，例如脊柱融合手术和保肢的手术。低血压麻醉也非常必要，平均血压应当保持在50～60mm。小儿骨科手术很少需要低温环境。血液稀释技术是指术前将患儿的血抽出一定的量，在血库储存，术后再回输给患儿。自体输血技术和血液回收技术正在广泛应用。血液替代产品在不久的将来也会不断应用于临床。

6. 术后镇痛

术后镇痛可以通过硬膜外置管途径（51-C）。但是，如果术后需要监测疼痛情况，例如怀疑术后可能出现筋膜室综合征，需要密切观察肢体疼痛变化。硬膜外阻滞镇痛则为禁忌，另外，硬膜外阻滞镇痛的缺点有：皮肤瘙痒和尿潴留（51-D）。关闭手术切口之前，在切口边缘注射布比卡因，对术后早期镇痛有帮助。病人自控镇痛法（patient-controlled analgesia，PCA）适合于7岁以上的儿童。吗啡和哌替啶是很有效的镇痛药。口服可待因或氧可酮（oxycodone）也可镇痛。

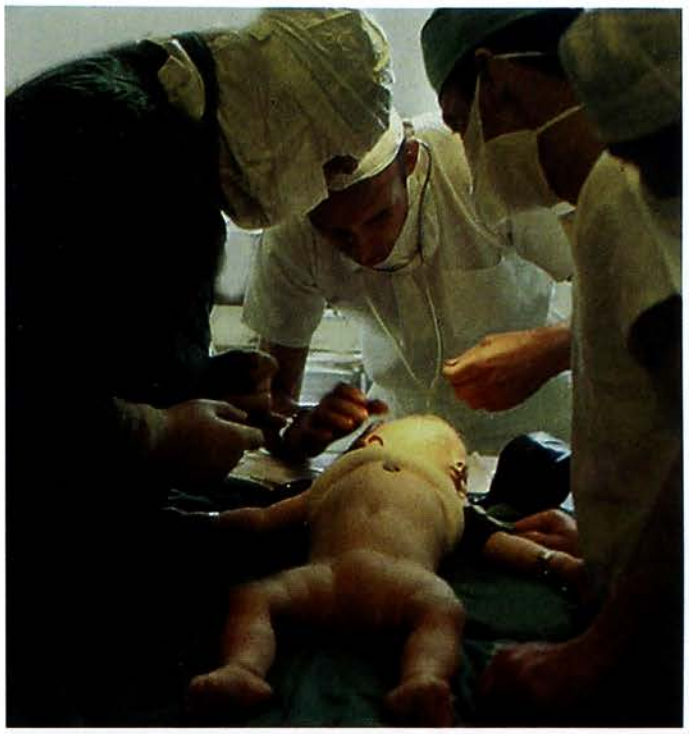

51-A　手术组。外科医生和麻醉师之间的密切合作可以降低麻醉和手术风险





51-B　全麻。可提供最好的气道管理





51-C　硬膜外麻醉

硬膜外麻醉的并发症
恶心，呕吐
掩盖筋膜室综合征的表现
褥疮-足跟溃疡
住院时间延长
皮肤瘙痒

51-D　硬膜外麻醉的并发症。在选择麻醉方法和术后随访时要考虑这些并发症



52-A 体位。恰当的体位有利于手术的顺利进行

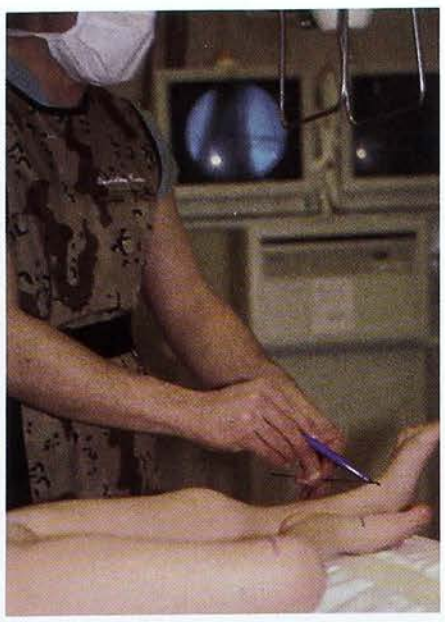

52-B 消毒铺巾之前画好切口位置。标记手术切口位置可以减少手术切口长度



52-C 剃毛。儿童很少

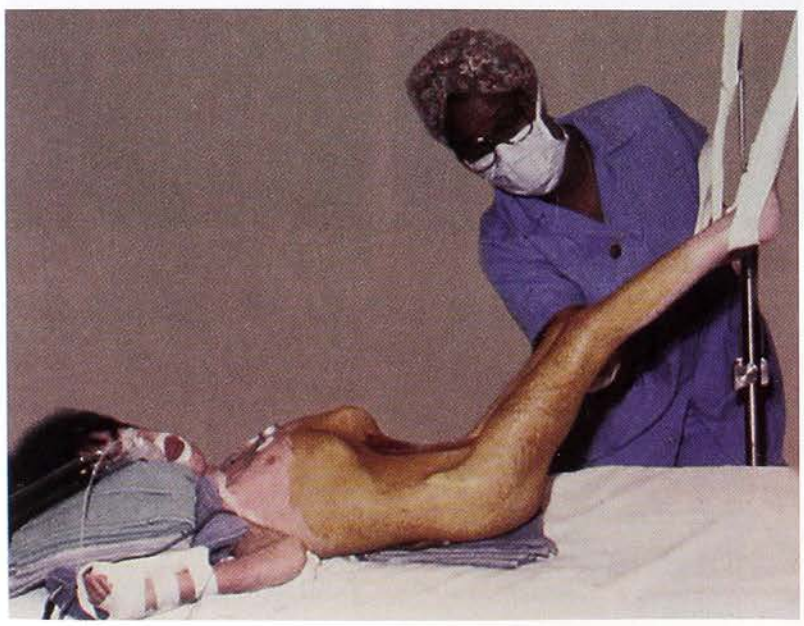

52-D 碘液消毒。用机械支持可以简化手术准备

五、手术的准备工作

1. 摆体位

将孩子置于最容易做手术的位置（52-A）。马蹄内翻足和松解膝关节屈曲畸形的手术可采用俯卧位。如果手术当中有可能移动肢体，则需要将孩子置于手术台的一端，这样肢体会有较大的活动空间。侧卧位可以在孩子的前后方实施手术，而不必重新铺单。如果计划在手术中拍 X 线片，需在皮肤消毒前放置好 C 型臂，以及 X 线片盒。

2. 定切口

为了减小切口的长度，可以用增强 X 线荧光屏确定手术位置（52-B）。

3. 皮肤准备

有毛发的皮肤要剃毛（52-C）。1% 的碘酒非常有效，但由于缺少商业推荐，所以应用较少。我们用 1% 的碘酒进行皮肤消毒已经 30 年，非常成功（52-D）。先涂一层碘液，待其干燥。这样既可以消毒皮肤，又可以使切口贴膜粘合牢固。对于开放性伤口，可用抑制细菌的肥皂液。儿童很少需要剃毛，剃毛可能刮破表皮和刺激，导致术后不适。

4. 铺巾

铺巾要留出足够的手术切口范围，形成无菌屏障，必要时，还要使肢体能够自由移动（52-E）。术野边缘的无菌巾要用粘条粘合，巾钳会对术中照相产生干扰。铺巾后形成的手术野要够大，留有延长切口的余地。

对于重建手术，术中医生常需要检查肢体力线情况，所以需要将一个或两个肢体包裹。这样可以很方便地在手术当中根据力线的情况，确定肢体的截骨位置，髋关节融合的位置，以及其他类似的手术。



52-E 铺巾。要计划好手术切口上下的范围，有利于术中评估关节活动范围

六、切口瘢痕

手术之前一定要仔细确定切口的位置和长度，术中维持体位是暂时的，瘢痕是永久的。儿童经常受手术切口瘢痕的困扰(53-A)，即便是长大成人以后有的还是如此。骨科手术之后因为瘢痕的缘故，孩子们常常不愿意进行以下运动：例如游泳，跑步或者打篮球，因为这些运动会暴露他们的瘢痕，这个问题并不少见。要尽量使切口不显眼，一方面，尽可能的减少切口长度，另一方面，选择隐蔽的部位做切口，这可能不妨碍手术的显露和操作。要避免那些会形成难看瘢痕的切口。

减轻切口瘢痕的方法

以下技术可以减轻手术切口瘢痕的形成。

(1) 缩短切口　使切口准确地位于手术部位之上。在皮肤准备之前,先用X线透视确定截骨的位置,可以减小切口的长度。

(2) 隐蔽位置切口　例如，采用腋窝入路进行肱骨近端手术，采用髋关节前方入路进行髋关节引流手术，等等。

(3) 避免引起瘢痕的切口　例如，Smith-Peterson切口要尽量缩短垂直部分。为了达到同样的显露效果，可以沿着泳装短裤比基尼线（bikini line）向内侧延长切口。这样的切口可以达到相同的显露效果，而且，切口更不碍外观。同样，要避免锁骨上切口，如需要宁愿在锁骨下切口长一些。多数膝关节手术宜采用前方正中切口，这种手术切口更符合美学要求，假如今后还需要手术，建议采用同一手术切口，避免多个切口。

(4) 双侧手术切口　手术之前，要比较本次手术和上次手术切口瘢痕的位置和长度，尽量做到对称（53-B），要知道孩子和家长会比较两侧的切口。同样的手术，出现不同的切口，病人会怀疑医生的细致程度。

(5) 皮肤小切口　通过移动皮下组织，同样可以实现良好的术野显露（53-C）。

七、缝合皮肤切口

皮下组织用可吸收线缝合（53-D）。关闭切口可以很快。先缝合数针皮下组织，然后用3~0可吸收线皮内缝合切口。作为补充，可用皮肤胶条将切口两边皮肤再粘合。缝合切口时，切口两端牵引，可使皮缘对合平整。缝线头可以平皮肤剪断。这种缝合切口的方法快捷牢固。

如果切口有张力或者可能产生张力，则用4~0尼龙线间断缝合，缝线距皮缘近一些，避免缝合太宽，尽量减小瘢痕。术后7天拆除缝线。

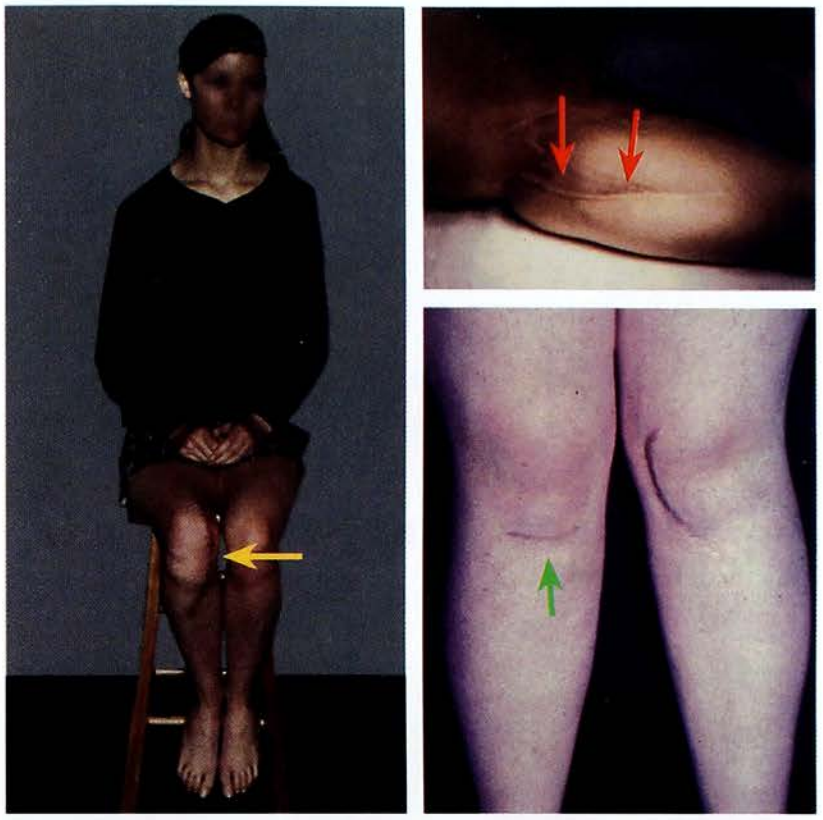

53-A　切口瘢痕。切口瘢痕可能不好看,对孩子长期产生困扰。男孩的髋关节有数条瘢痕(红箭头所指)。女孩膝关节改良后的横切口瘢痕(绿箭头所指),青年女孩难看的瘢痕(黄箭头所指)每天都要在选择衣服上费脑筋,想办法遮住瘢痕



53-B　画切口。双侧手术切口要对称。只要可能，切口应当避开突起的部位，像足踝或者跟腱

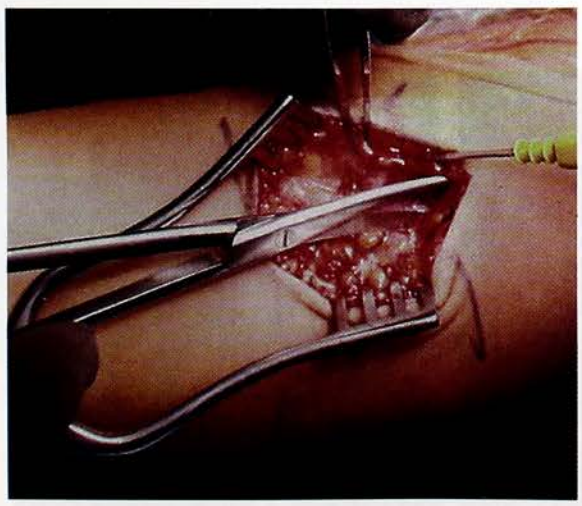

53-C　可松动的小切口。皮肤小切口,通过滑动皮下组织扩大术野,可以减小切口的长度



53-D　皮内缝合。用可吸收线皮内缝合切口。必要时还可加用皮肤粘条

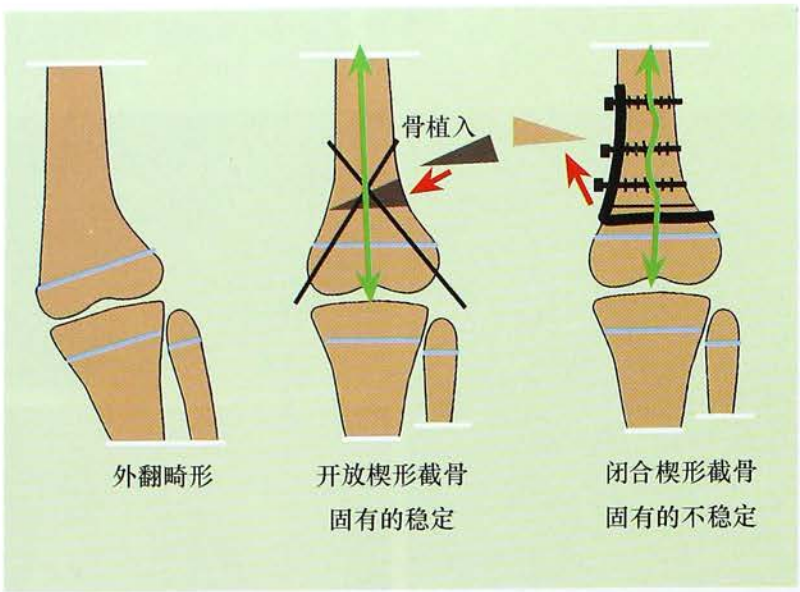

54-A 稳定性和截骨方式。开放楔形截骨比闭合楔形截骨稳定，较少需要坚强内固定

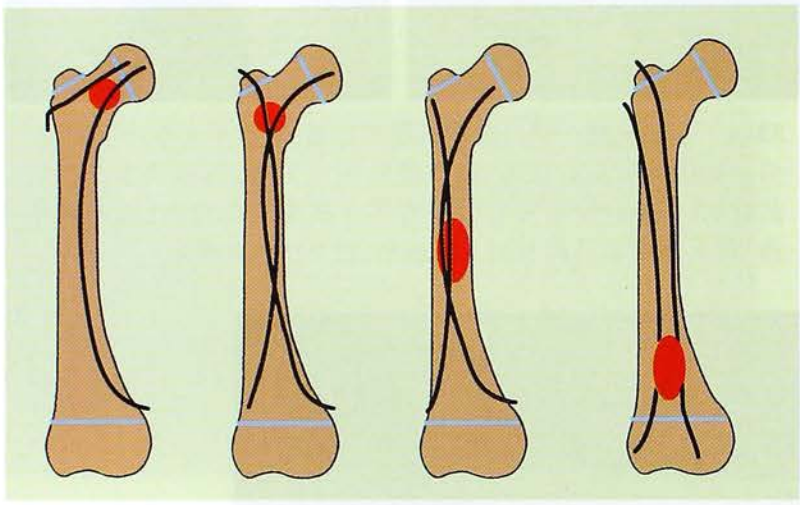

54-B 不同平面的髓内针固定方式。髓内针固定的方式在一定程度上取决于骨折或病变的部位（红点）

八、固定

固定儿童骨折或截骨术的方式有多种（54-C）。为了小儿可供选择的方法也有多样。选择时要综合考虑小儿的年龄、部位、内在的稳定性（54-A），以及大概的愈合时间。手术常常需要内固定。如果加用石膏外固定作为补充，那么内固定器械的强度不需要太高。对儿童来说，一般的内固定加上石膏固定就足够了。

1. 钢板

儿童使用钢板有一定的局限性。钢板有其弱点，需要显露的范围较大，螺钉固定后的应力增高，日后取出时手术也不算小。治疗儿童先天性锁骨假关节可以用钢板固定。

2. 髓内针

儿童使用髓内针固定有很多优点。对儿童而言，有弹性、细的髓内针已经足够，既不需要扩髓，也不需要粗针。髓内针的长度和形状决定了它不会有明显的移位。要确定髓内针的上下范围超过了需要固定的部位（54-B）。针端可以穿过生长板。对骨肿瘤，髓内针可一直保留到病变愈合。对那些脆弱的骨骼，髓内针可以无限期的保留，假如髓内针要保留较长的时间，针尾要深埋入皮下，防止针尾刺激皮肤。

3. 外固定器

有多种形式的外固定器适用于儿童。用钢针内固定骨后，还可用石膏，支架等或特殊外固定器加固固定。外固定器可用于骨折或截骨的固定，也可以用于矫正骨骼或软组织的畸形。外固定器可以根据病情需要进行不同的组合（55-A）。外固定器也有缺点，例如针道感染的危险，较多的针孔瘢痕，需要长时间的治疗和护理等。

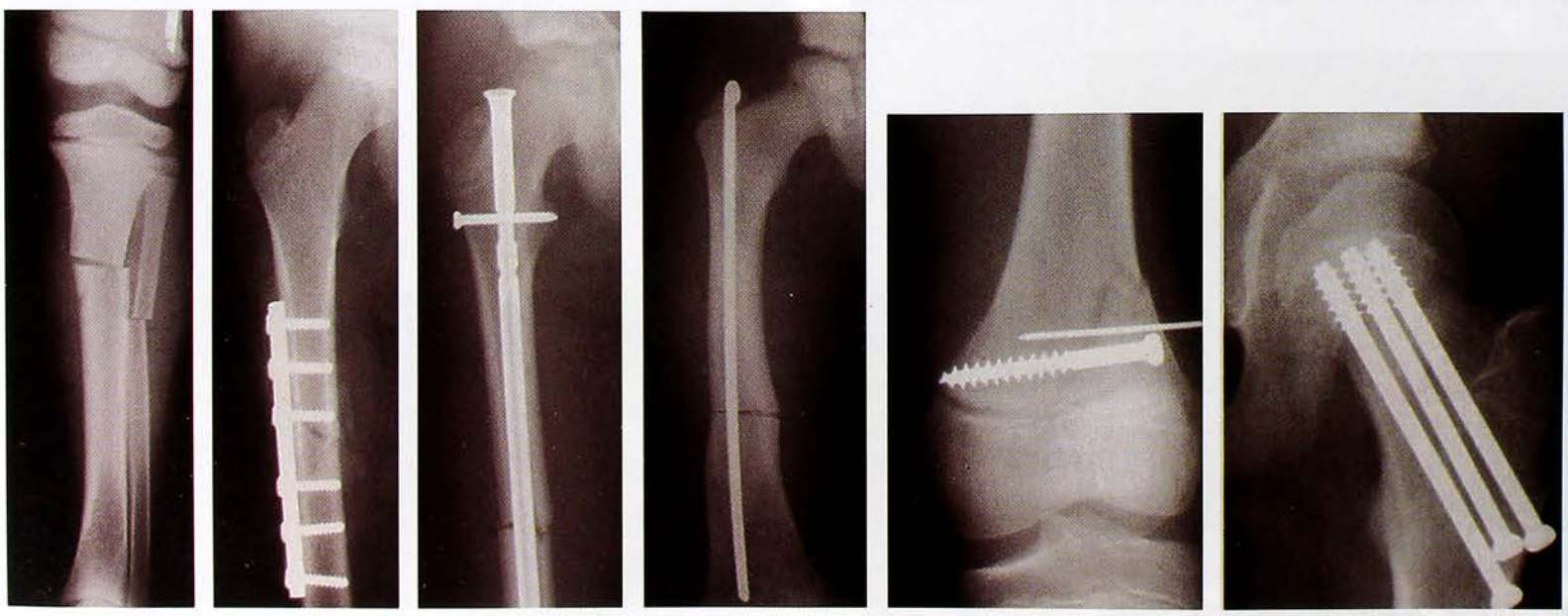

54-C 小儿骨科不同的固定方法

4. 克氏针

骨科医生需要克氏针，就像木匠需要钉子一样。克氏针固定有多种形式（55-B）。克氏针形状多样，价格便宜，使用和取出都很方便。截骨后交叉克氏针固定，只需要很小的皮肤切口（55-D）。一般来说，光滑的克氏针最有用，它可以穿过生长板，针尾也可以留在皮肤外面，取出方便。螺纹针可以在骨皮质外剪断，不一定需要取出，但螺纹针不能穿过骺板。克氏针对所有的婴儿，大多数的儿童，以及有些青少年的骨科手术可提供足够的固定。由于缺少商业推介，克氏针的使用情况未得到充分赏识。

九、组织器官移植

组织移植包括自体的和骨库骨骼，脂肪，筋膜和软骨（55-C）。自体器官移植有骨骼，骺板，肌肉，血管和神经。器官移植需要显微外科技术。

1. 自体移植

（1）骨　自体骨移植应用较广泛、安全，很快取得，组织相容性好，具有成骨作用和使用方便的特点。

邻近取骨　如果可能的话，可从手术部位取骨。例如，跟骨取骨用于距下关节融合，髂骨取骨用于臼盖手术，颅骨取骨用于上颈椎融合手术，等等。

髂骨取骨　少量的用骨可以用刮匙取骨，双面皮质骨取骨后，取骨部位会很快填充。

带血管蒂的骨移植　由于技术的复杂性和供骨部位的问题，限制了该方法带血管蒂的骨、关节或生长板的应用。

（2）软组织　在骺板骨桥切除之后，常用游离的脂肪填充缺损部位。

（3）器官移植　混合移植常用于修复创伤造成的缺损，例如用足趾替代手指等。

2. 同种异体移植

（1）骨　尸体骨使用比较方便，AIDS 病传播的风险小，但融合较自体骨慢些。常用于跟骨延长，或者恶性骨肿瘤切除之后的替代。

（2）骨软骨移植　常用于恶性骨肿瘤切除之后或者创伤以后关节的替代。但是，软骨的成活率很差，骨的组织配型或能改善效果。

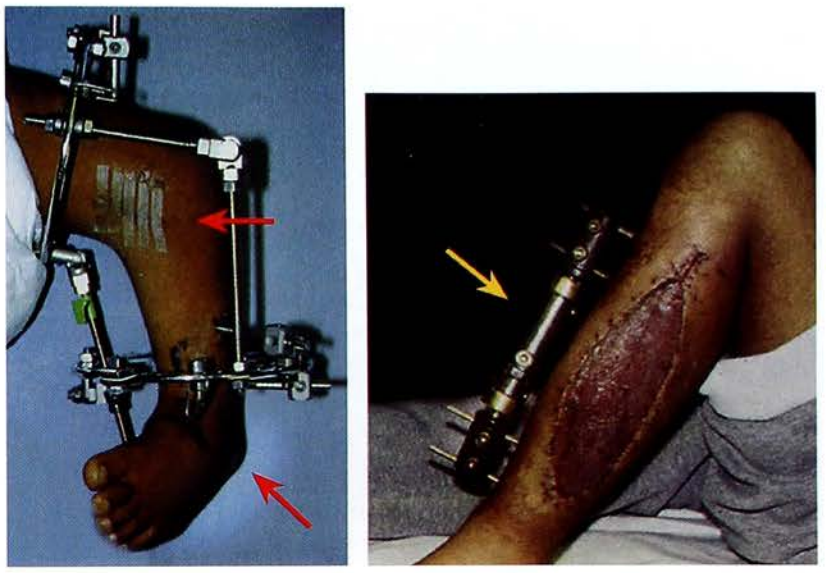

55-A　外固定器。用于矫正关节挛缩（红箭头），或者筋膜室综合征松解之后胫骨的固定（黄箭头）

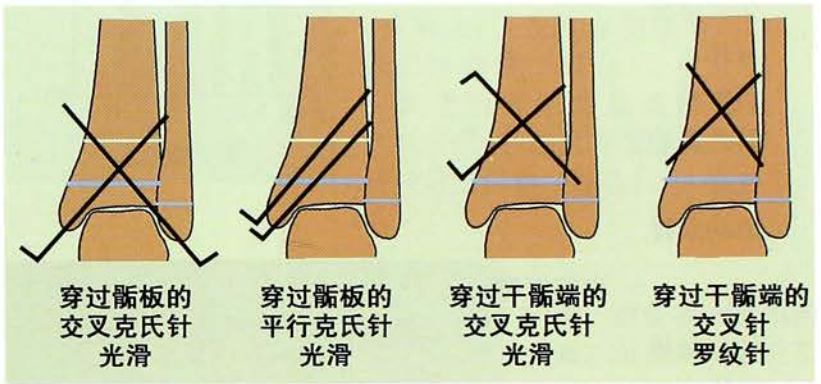

55-B　克氏针的固定方式。根据截骨的位置，病人的年龄，和取针的情况，采用不同形式的交叉克氏针





55-C　同种异体骨。取自股骨头（红箭头）或商业包装



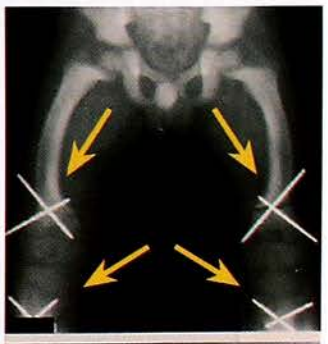

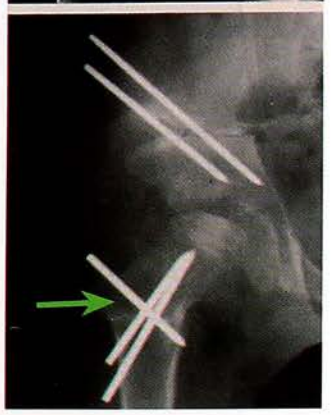

55-D　交叉克氏针固定方法。简单，只需小切口（红箭头），经皮穿针。还可用于佝偻病截骨的固定（黄箭头）或者 Perthes 病双平面截骨固定（绿箭头）

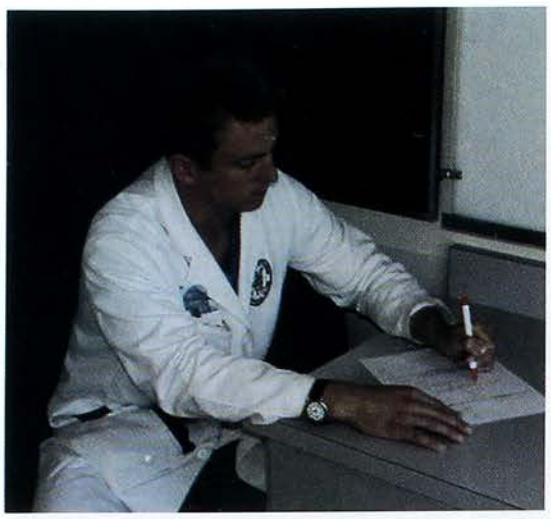

56-A 术后护理。制定一个全面的术后护理计划，包括随访安排和家庭护理

住院医嘱
体位
生命体征
液体
镇痛药
其他药物
饮食
活动安排
出院医嘱
随访安排
药物治疗
活动量
特殊设备

56-B 术后医嘱。包括需要的项目

每公斤体重的液体需要量（ml/(kg·d)）	
第一个 10kg	100
第二个 10kg	50
每增加 1kg	20

56-C 儿童的标准维持液体量计算法

麻醉镇痛药	用量和用法
对乙酰氨基酚 + 可待因酏剂	对乙酰氨基酚 15mg/kg + 可待因 1mg/kg PO q4 ~ 6h
对乙酰氨基酚 + 可待因片剂	1 ~ 2 片 PO q4 ~ 6h prn
吗啡硫酸盐口服液	0.3mg/kg PO q4 ~ 6h prn
对乙酰氨基酚（325mg）+ 氧可酮（5mg）	1 ~ 2 片 PO q4 ~ 6h prn
氢可酮（5mg）+ 对乙酰氨基酚（500mg）	1 ~ 2 片 PO q4 ~ 6h prn

56-D 儿童口服镇痛药

十、术后护理

手术后的初期，根据手术的大小，每日观察 1 ~ 2 次。幸运的是，多数儿童的术后问题很少，恢复很快。

1. 术后医嘱

（1）常规医嘱 包括卧位，能否活动和如何活动，生命体征，循环监测，以及其他特殊注意事项（56-A、56-B）。

（2）液体疗法 术中和术后常犯的错误是补充液体过多，特别是葡萄糖液体。由于手术当中组织的破坏，所以多数儿童术后不需要补钾或者只需极少量的钾。在术后第一个 24 小时，除了正常需要量之外，应当限制入量（56-C）。

2. 术后镇痛

（1）静脉给药镇痛 一次大剂量给吗啡 0.1 ~ 0.2mg/kg，再按需要以 0.01 ~ 0.03mg/(kg·h) 的剂量持续给予（56-D）。之后，每隔 12 ~ 24 小时减少 10%。

（2）口服镇痛药 病人可以进食之后，可以改为口服镇痛药。

（3）病人自控镇痛 5 ~ 6 岁以上的儿童可以采用这种镇痛法。大剂量为 0.2mg/kg，每隔 5 ~ 10 分钟给予 0.02 ~ 0.03mg/kg，最大量为 0.75 ~ 0.1mg/(kg·h)。

（4）硬膜外镇痛 这种镇痛方法用在 6 岁以下的儿童，通常通过骶管途径或腰椎途径，也可以根据病人的情况，采用更高的位置。

儿童采用硬膜外镇痛效果比较好，但是一定要注意可能因此掩盖筋膜室综合征的症状。

3. 术后反应

（1）发烧 发烧（体温超过 38℃）是大多数儿童的术后反应（56-E）。但是如果体温过高，或者患儿的表现比想像的要严重，或者发现了呼吸道或者泌尿系的感染征象，应当引起注意。

（2）呕吐 儿童术后发生恶心和呕吐的情况是成人的两倍。发生的原因和一氧化氮和吗啡药物有关。行动不便的孩子发生呕吐的情况更多。

4. 特别需求

（1）持续被动活动（continuous passive motion，CPM）对恢复运动功能非常有用（57-A）。活动范围调整到术中松解达到的范围。一般要持续用 6 周左右。

（2）夹板或支具 可以在住院期间制作和试用（57-B）。

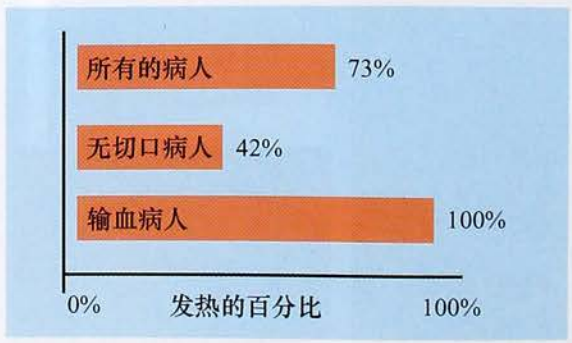

56-E 小儿骨科病人术后发热的相关因素。发热现象很常见，与手术的大小，手术时间的长短有关

5. 出院时间

通过观察孩子的一般表现和行为，了解他恢复情况的好办法。如果不是逐渐好转，则需要引起注意。孩子感到舒适，经常微笑，家长的担心就会消失。这时候就可以让孩子准备出院了。

6. 安排随访计划

随访计划要周全。保证每次随访都有目的性。随访的时间大致应当安排在某些并发症可能出现的时候，或者治疗可能出现某些变化的时候。多数术后并发症，像伤口感染，复位失败，压伤等大致发生在手术后一周内。

骨科医生的随访时间要和配支具，理疗，或者其他术后随访时间协调一致。另外，还要考虑孩子的家庭条件。

7. 活动状况

限制孩子活动的医嘱不合适。如果需要限制孩子的活动，那么就用石膏制动。要避免给家长下达限制孩子活动的任务，实际上，这是不可能完成的任务，也是不恰当的要求。

8. 理疗

拄拐行走锻炼最好在手术前就开始进行。出院之前，如果可能的话，尽量让孩子开始活动（57-C）。康复锻炼在有些疾病非常必要，例如，肌肉营养不良。但是，康复锻炼不必作为所有骨科疾病术后的常规项目。

9. 内固定的取出

一般来说，光滑的克氏针可以在门诊取出。螺纹针和其他内固定器械需要麻醉下取出。大多数内固定需要在术后 3～9 个月取出。

（1）适应证　在过去，内固定器械要常规取出，但是，取出术需要麻醉，开放手术，而且，有时候还会增加并发症，所以内固定器械的取出不再作为常规。通常，取出内固定的适应证有：

1）突出的内固定　会改变身体的外形，引起不适。例如，内翻截骨术股骨近端的内固定。

2）内固定可能妨碍以后的手术　例如，髋关节手术埋入骨骼内的内固定，会影响将来的髋关节置换手术。

3）内固定增加了应力　例如，股骨的内固定常需要取出。

4）内固定进入关节。

5）出现金属反应或者感染是相对适应证。

（2）禁忌证　有如下几点：

1）内固定可降低发生病理性骨折的风险　此时，内固定需要长期保留。这种情况有：用髓内针固定良性骨肿瘤以及经过骨质减少的区域的骨折以后。长期的内固定能增强骨的强度，可预防再骨折。

2）难于取出的内固定　有时候，取出内固定器械的难度未被重视。并发症的发生率可能很高，这种情况下，要认真权衡利弊。





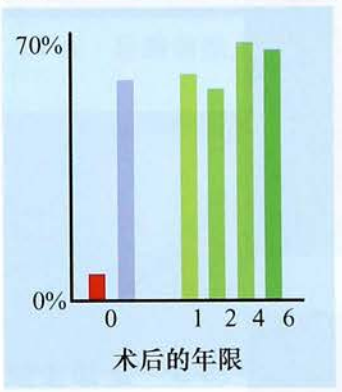

57-A　膝关节僵硬的持续被动活动。在恢复儿童膝关节活动方面，CPM 有效。膝关节在手术松解之后的僵硬，需要 CPM。注意膝关节伸直功能动的变化（黄箭头）。在直方图里面，术前的活动度（红色），在经过 CPM 之后有了明显改善（蓝色），在以后的几年里，始终保持较好的活动（绿色）

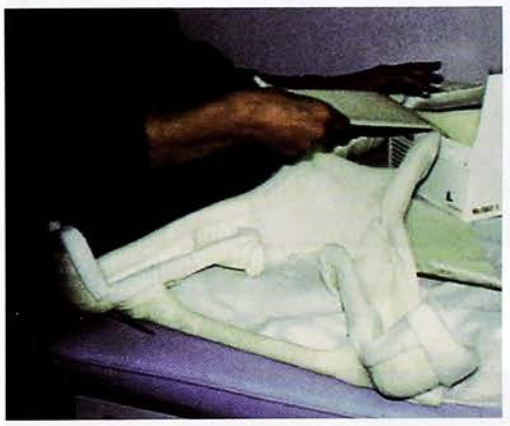

57-B　准备手术后用的支具。可以利用术后至出院的时间给孩子制作回家后所用的支具、矫形器

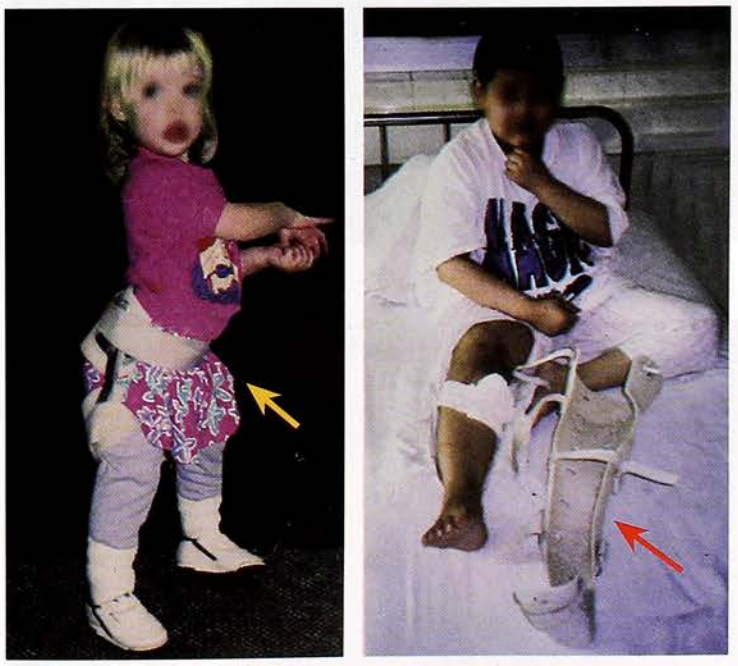

57-C　出院后鼓励孩子活动。有时候，孩子可以带着支具活动（黄箭头），或者带支具帮助行走。术前要准备好支具（红箭头）

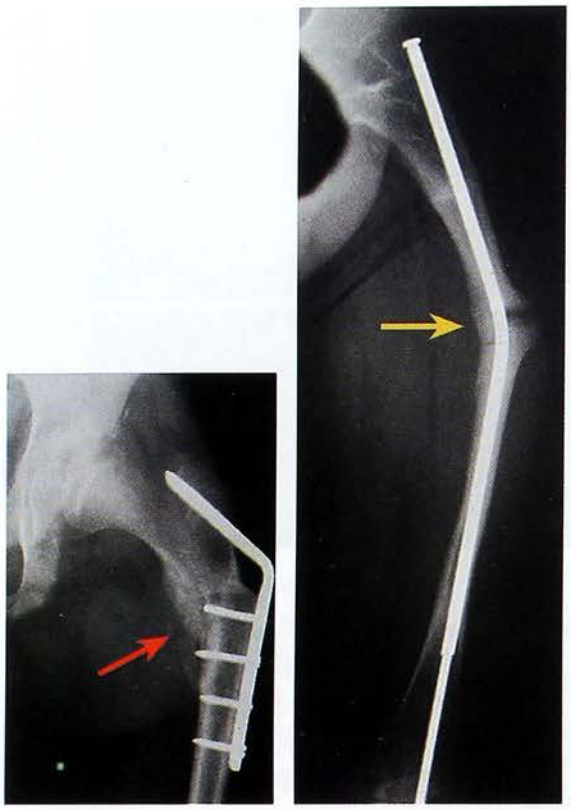

58-A 内固定周围的骨折。这种骨折有些是可以预防的，像图中的病例（红箭头），主要是因为截骨位置太低。有些是难以避免的，像图中黄箭头所指的先天性成骨不全的病例



58-B 足部皮肤损伤。这个病例主要是由于术后严重肿胀造成的

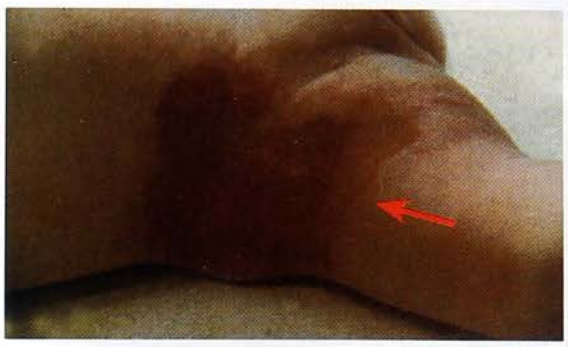

58-C 单髁人字石膏下的皮肤刺激。严重的皮肤刺激是由于在家护理不好所致



58-D 止血带造成的皮肤损伤。损伤部位就在止血带下面

十一、并发症

避免并发症是手术的主要目的之一。骨科医生被分为“风险避免者（risk avoiders）”和“风险接受者（risk acceptors）”。建议小儿骨科医生做风险避免者。由于儿童有着较强的机体修复能力，所以小儿骨科的并发症相对较少。例如，儿童术后很少发生血栓性静脉炎和肺心病。但是，手术并发症难以完全避免，而其他的是因为技术不佳（58-A）。例如，矫正不够充分，内固定移位，复位后再脱位，石膏过紧造成的褥疮等。

如果治疗前就能够分析出可能发生并发症，并提前做好预防措施，那么并发症还是有可能避免的。举例来说，计划做胫骨近端截骨手术，就要知道有可能发生腓总神经麻痹和筋膜室综合征。这两种并发症可以通过：①改变截骨水平，不是在胫骨近端而改为胫骨远端旋转截骨；②手术当中，做预防性的筋膜切开术；③双瓣切开石膏；④术后严密监测。

另外一个例子，做股骨头滑移复位内固定时，要清楚发生关节穿透和术后骨折的风险。单个中心钉固定可以预防穿透关节。将进针点上移可以降低术后骨折的风险。进针点位于小粗隆或以下容易发生术后骨折，主要因为在这个位置固定针容易穿过对侧皮质骨。

其他高风险的手术有：外固定手术，脊柱手术，股骨远端的伸展截骨手术，不稳定的股骨头滑移病例，患有脊髓发育不良或者营养不良的孩子接受手术。

1. 伤口感染

儿童伤口感染的发生率低于成人。手术时间长的发生伤口感染的机会最高。如果手术涉及到骨和关节，发生伤口感染的后果最严重。

（1）预防性的抗生素　可以预防伤口感染，要在手术开始时静脉输入。单次剂量足够，除非手术时间较长。

（2）伤口感染的临床表现　早在术后 24 小时之内发生的伤口感染主要是链球菌引起。术后 3～4 天发生的葡萄球菌感染更多见。儿童伤口感染常有全身表现，主要是发烧和全身不适，伤口肿胀加重，皮温升高和发红。伤口感染的发烧不同于一般的术后发烧，后者只持续 1～2 天。如果体温下降后再次升高，就要引起警惕，这可能是伤口感染的信号。

如果孩子出现感染的全身症状，要查找原因。检查耳道和咽喉，肺部听诊，石膏开窗检查伤口，尿常规检查，尿培养、血培养和伤口培养。如果高度怀疑伤口感染，在等待培养结果之前，就要使用抗生素。如果确定伤口感染，就要到手术室，打开伤口，做伤口培养和在无菌条件下做伤口引流。感染控制以后，再缝合伤口。

2. 皮肤问题

皮肤问题可能是石膏的刺激（58-B），多见于婴幼儿髋关节发育不良的石膏固定（58-C）。预防皮肤问题主要靠保持石膏干燥。一旦石膏拆除，皮肤问题就会消失。

3. 止血带的刺激

造成的“烧伤”(58-D) 可以预防，应当避免消毒液渗入止血带下方。治疗方法同皮肤烧伤。

4. 褥疮

褥疮多见于神经肌肉疾病的孩子身上。皮肤痛觉减低及沟通上的困难是他们发生皮肤褥疮的主要原因。对脊髓发育不良和脑瘫的孩子在皮肤护理方面应当给予更多的关注。皮肤褥疮常发生在骨性突起的特殊部位：足跟 (59-A)，大转子，骶尾椎等 (59-B)。打石膏时，上述部位要注意保护。方法有：加厚垫，避免石膏过紧，必要时可在上述部位的石膏上开窗。手术后，注意定时翻身，并检查容易受压的部位，主要是骶尾部皮肤。对感觉正常的孩子经常询问有无疼痛和部位，例如两侧足踝。石膏褥疮的疼痛常被描述为灼痛。石膏褥疮有时很难及时发现。假如闻到恶臭味，则应注意。失活的组织产生的恶臭不同于大小便污染的臭味。常用鼻子闻闻石膏的味道是一个检查石膏压的疮简单有效方法。与手术有关的皮肤褥疮，在去除压迫 (59-C) 和摩擦，保持伤口清洁之后，应在拆除石膏时伤口便会愈合。

5. 关节强直

术后发生关节强直在儿童比较少见。一般的术后关节僵直常常是暂时的，随着孩子恢复活动，会逐渐消失，也不需要特殊理疗。长时间持续存在的关节强直，常是由于关节压迫，缺血和感染造成关节破坏而形成的。关节僵直的治疗主要是主动锻炼关节功能和观察。如果治疗效果不明显，可以考虑做关节松解术，并结合持续被动功能锻炼，或用特殊的夹板尽量保持手术松解所获得的矫正效果。通常来说，希望能够保持术中所得活动范围的 1/2。

6. 针移动

光滑针有时会在体内移动很长一段距离。已经发现有克氏针游走到纵隔和心脏的病例。防止固定针在体内移动的办法是将针尾折弯，折弯成直角后，在折弯 1cm 处剪断。

7. 针道感染

针道感染的原因是针周围组织的活动，或者是对邻近软组织的张力较高 (59-D)，造成组织坏死。这两个问题都可以预防。置针以后，如果皮肤张力较高，则需稍加切开减张。患肢石膏固定制动，可以稳定针和皮肤连接部。一旦发生针道感染，需要做分泌物培养，给予抗生素治疗。通常不需要切开引流。

8. 石膏综合征

石膏综合征，又称为肠系膜上动脉综合征。是指位于肠系膜上动脉和胸主动脉之间的十二指肠中段受压，所产生的综合征。有时候，还称为“坚果钳效应 (nutcracker effect)”。临床表现可以是十二指肠部分梗阻，也可能是肠绞窄。发病诱因可能和躯干过度伸展，仰卧位，以及营养状况差有关。每一种因素都增加了肠系膜上动脉和胸主动脉对十二指肠的压迫，产生坚果钳样的挤压效应。该综合征可以发生在过度伸展位的躯干石膏固定，以及长时间的仰卧位之后，治疗方法是拆除石膏，改用俯卧位，增加能量的摄入。



59-A 足跟溃疡。是由于足跟部石膏过紧压迫造成的

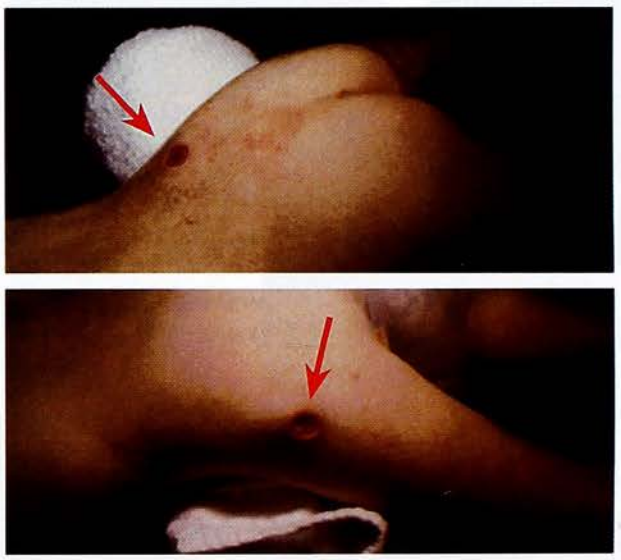

59-B 脑瘫患儿的皮肤损伤。这是脑瘫患儿石膏固定之后容易产生皮肤褥疮的常见部位



59-C 脊髓发育不良患儿的皮肤损伤。这种加厚的棉垫可以保护皮肤，并使皮肤褥疮容易愈合



59-D 针道感染。这一例围绕针的感染 (箭头所指) 是由于皮肤张力过大所致



60-A 术后运动功能减退。患儿术后丧失行走能力数月后始恢复



60-B Volkmann 缺血性挛缩。发生在肱骨髁上骨折之后



60-C 脊髓发育不良患儿发生病理性骨折。这种骨折引起广泛的软组织肿胀和大量骨痂形成



60-D 发育性髋关节脱位的患儿发生部分性的 AVN。这种 2 型 AVN 导致股骨近端畸形

9. 运动功能减退

多数孩子在术后制动一段时间以后，会出现暂时性的运动功能下降。在患有神经肌肉疾病的儿童，这种术后运动功能的减退更明显（60-A）。在那些严重残疾的儿童，术后运动功能的恢复不完整，完全恢复到术前的水平几乎是不可能的。例如，脑瘫患儿术前刚刚学会走路，若接受三关节融合术，髋关节或者脊柱手术，经过长时间恢复之后，可能变得不会走路了。术后运动功能的后退，如采取下列措施后，直立位，接受主动的功能锻炼计划以及缩短制动时间，有可能得到遏制。

10. 筋膜室综合征

筋膜室综合征，或石膏过紧引起的局部缺血（60-B），应尽早诊断。在儿童，筋膜室综合征的症状比较轻，或者相对比较隐匿。在实施肘关节，或者膝关节远端手术之后，要预防性的双瓣切开石膏。在做胫骨截骨手术时，要预防性的松解前侧和侧方的筋膜。

11. 病理性骨折

术后发生病理性骨折的情况多见于感觉减退和软瘫的患儿，最多见于脊髓发育不良的孩子（60-C）。常见于石膏拆除以后的股骨远端。这种病理性骨折很难预防，但应当注意缩短制动时间，让孩子带石膏站立，做功能锻炼时，要多加小心。

12. 深静脉血栓

深静脉栓塞常见于脊柱手术，脊柱创伤合并截瘫以及患有蛋白质 C 缺乏，血管畸形的患儿。多见于青少年。术中采用肢体外在加压装置可以降低发生深静脉血栓的风险。

13. 中毒性休克综合征（toxic shock syndrome，TSS）

中毒性休克综合征是一种非常罕见，但却是致命的术后并发症，常发生于手术后 2～3 周。TSS 是对葡萄球菌和链球菌感染的毒素反应。约半数的病例发生在已有月经的女孩。常见的症状是突然发烧，呕吐，腹泻，皮疹，以及低血压，可以发生多器官衰竭。骨科病人发生中毒性休克的死亡率约为 25%。

14. 高血压

高血压常见于接受肢体牵伸和肢体延长手术的病例，所以对上述病人要监测血压。

15. 缺血性坏死

缺血性坏死（avascular necrosis，AVN）是一种严重的并发症，常见于发育性髋关节脱位（60-D），急性滑移，创伤性髋关节脱位，移位性的股骨颈骨折，肱骨外髁骨折，桡骨颈骨折等。所以遇到上述病例，应当告知家长，并且记录在案，手术之前应当采取措施避免发生该并发症。例如，肱骨外髁骨折，术中要尽量避免过多的剥离软组织。但在有些病例，预防措施并不能奏效。

16. 动脉损伤

静脉和小的动脉损伤通过局部加压，过一段时间出血可以得到控制。然而，大的动脉损伤可能威胁到肢体的安全。遇到动脉损伤，除非自己掌握熟练的血管吻合技术，否则，应当请求你的同事帮助。如果发生搏动性出血，要实施局部加压，堵塞伤口，等待数分钟。在等待期间，要充分显露伤口，调整照明条件，准备好吸引器。如果仍有出血，经过上述处理，可以发现出血部位，将其结扎。对比较严重的血管损伤，应当在出血近端止血，并做血管修复。动脉造影可能延误血管吻合的时机。血管吻合之后，发生动脉瘤的极为少见（61-A）。动脉瘤会在术后数周或数月后逐渐明显。



61-A 股动脉的动脉瘤。术中损伤动脉致出现动脉瘤

17. 难看的疤痕

难看的切口瘢痕并不少见（61-B、61-C）。不适当的切口位置，过长的切口，以及草率地缝合是造成皮肤疤痕的原因。难看的切口困扰孩子，限制了他们（她们）选择衣服，影响他们的活动方式。实际上，切口的问题可以预防。

18. 家长不配合

有的家长不能按照术后医嘱及时到医院复查，这样孩子会超长时间固定制动。家长和孩子会因此受到指责，但是，实际上这是由于医疗条件的限制。此外，还要想到孩子会作他们想做的任何事情，所以，在石膏固定时，要足够结实，石膏用坏了，并不是他们的错误（61-D）。假如家长没有按时随访复诊，应当启用反馈寻呼系统（a tickler system），自动地让他们及时复诊。

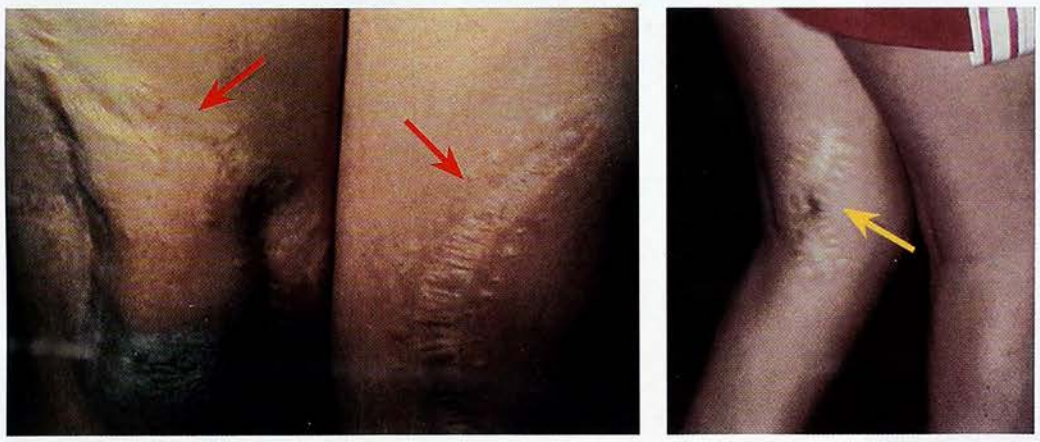

61-B 膝关节难看的切口瘢痕。膝关节前方难看的瘢痕是髌骨复位的切口（红箭头），后方瘢痕是延长腘绳肌的切口（黄箭头）



61-C 过长的切口。股骨截骨手术无需如此长的切口



61-D 不结实的石膏不适合儿童。该石膏用于斜颈术后保持颈部中立位。但是，石膏太不结实，很快损坏。这个孩子并非不听话，只是一个很普通的孩子



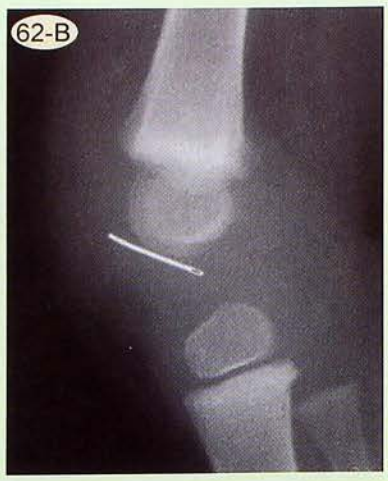



十二、取除异物

儿童体内异物相当多见。常见的入路是踩踏到异物（62-A）或者跌倒后被异物扎伤（62-B）。多数异物很容易发现和取出。但有的异物可能在体内已停留数月或数年，在取除前曾屡发症状。非金属性异物不易发现，含铅的玻璃在X线片子上可以看到。有时候，始终不能明确扎伤的病史，所以可能认为是骨髓炎或者软组织感染。多数异物需要取出。

1. 在急诊室取异物

如果异物能够看到或摸到，常可在急诊室取出。要注射破伤风预防疫苗。如果孩子焦躁不安或者异物取出比较困难，则到手术室取。

2. 深部异物的处理

取体内深部异物需要麻醉、足够的助手和良好的光线（62-C）。金属异物比较容易发现，可借助C形臂定位。足部深埋的异物取出比最初设想的要困难。

非金属的异物可借助超声检查定位，尤其是在手术当中要有帮助。长时间滞留体内的异物可引起异物反应，也可能在X线，CT或者MRI检查时偶然发现。

3. 临床病例

本页最下面的图（62-A～62-H）是一15岁女孩，足外侧慢性疼痛。她曾接受多次抗生素治疗，但总是复发。前后位X线片（62-D）和CT扫描（62-E）均显示在第五跖骨有骨膜反应。MRI显示可疑异物（62-F）。术中发现异物是一条木片（62-G），长约6cm（62-H），顺利取出。



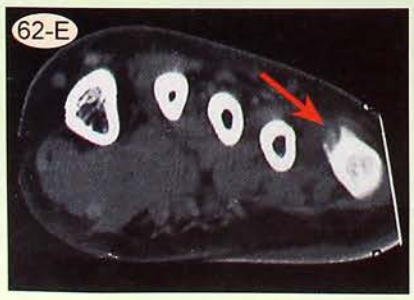

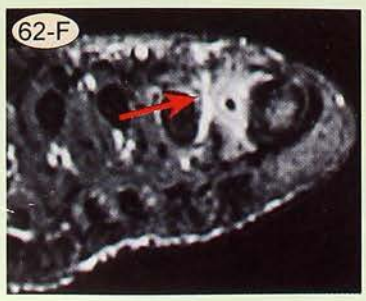

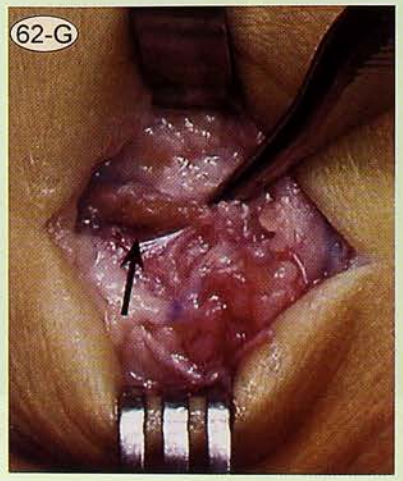

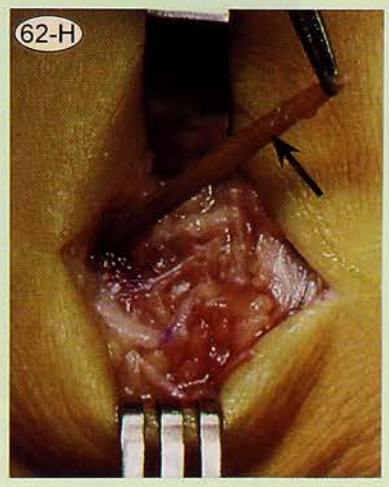

十三、植入物的取出

取出植入物有时比预想的要困难——包括取出的指征和手术本身两个方面。考虑到金属在体内的长期影响，所以儿童植入物的取出比成人多。但需要考虑常规取出手术的风险和手术的费用。将来，生物可吸收的植入物将解决这一问题。

1. 植入物取出的指征

包括以下几个方面：

（1）绝对指征　外固定针，突起的植入物致皮肤刺激，感染的植入物，或者植入物穿入关节。

（2）常见指征　较大的植入物，可能引起应力增加，发生骨折；植入物可能使手术复杂；植入物可能被骨包裹后，日后取出困难。

（3）少见的指征　单个螺钉，小的植入物，或者脊柱固定用的植入物。

（4）不需取出的指征　用于骨质疏松，骨纤维结构不良，以及成骨不全的弹性针（63-B）。

2. 手术技术

（1）光滑针的取出方法　一般来说，光滑的针可以在门诊取出，无需镇静或麻醉（63-A）。首先征得家长的同意，并告诉孩子将要做什么，准备好取出用具，置一个遮挡帘，然后即可快速取出。拔针之后，用敷料压迫针孔部位，以掩饰无法避免的少量出血，约 10 分钟后，出血停止，更换小敷料，包扎伤口。

（2）深部螺纹针的取出方法　在第一次手术，就决定取针（63-C）。计划留的针在骨面剪断；而决定取针的要在骨外留长些以备下次夹持。当然，针尾的刺激可能带来不适。取针之前，先用 X 线定位（63-D），切一个小切口，可伸进持针器，夹住针尾，将针取出（63-E）。

（3）钢板的取出方法　术后时间较长的话，钢板会被骨痂包埋，取出有一定的困难，需要认真斟酌取出手术的风险。如果取出手术中，咬除了较多的骨，术后需要行走石膏固定 1 个月左右，以防骨折。

3. 并发症

骨折　植入物取出之后，有可能再骨折或者发生病理性骨折。为了避免此并发症，在取针之前，让骨长的更坚强一些。


63-A


63-B


63-C

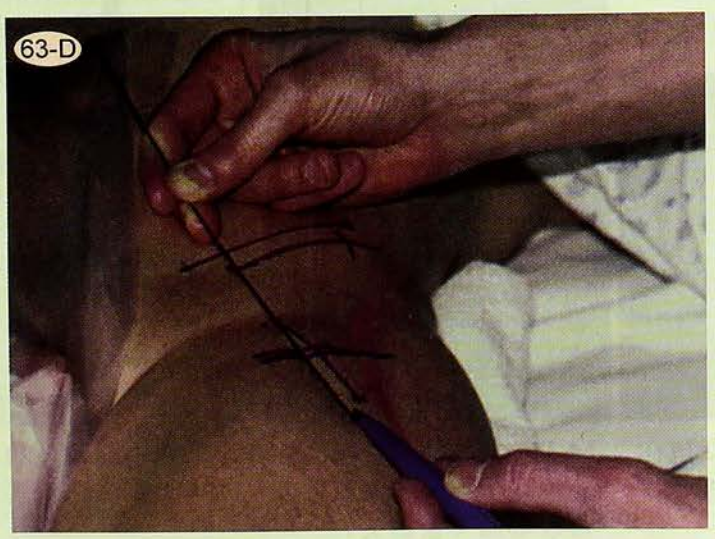
63-D

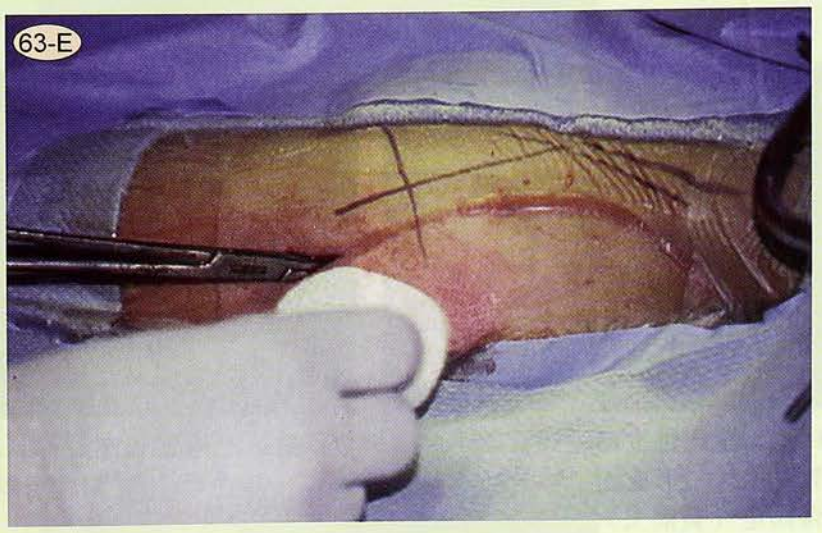
63-E

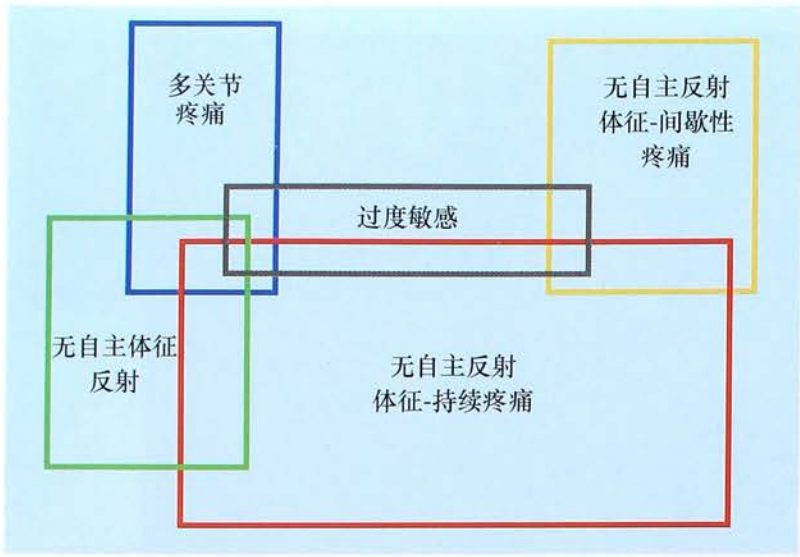

64-A 夸张性疼痛综合征的重叠。疼痛的方式各不相同

夸张性疼痛综合征的临床特征

多见于青春期前和青春期的女孩
在轻微的外伤或者没有外伤的情况下，疼痛加重
严重的功能障碍
在家中和楼梯上爬行
轻触皮肤，如衣服，床单，即有不适
自主神经的变化——皮肤发冷，变色，湿冷，水肿
石膏制动后症状加重或者无好转
既往的治疗均不成功
高水平的运动员或者舞蹈演员
个性——成熟，在校表现优秀，追求完美等
近期家庭生活有重大变化——搬家，换学校，交新朋友，父母离异等
母亲替孩子说话
疼痛程度或者功能障碍程度有不一致的现象
对疼痛漠不关心
当要求活动肢体时会诉委屈
自主神经体征，尤其是当肢体活动之后
疼痛和外周神经分布的皮区没有关系
神经系统检查，无阳性体征

64-B 夸张性疼痛综合征的临床特征

十四、夸张性的骨骼肌肉疼痛综合征

夸张性的骨骼肌肉疼痛综合征（Amplified Musculoskeletal Pain Syndrome）包括：反射性的交感神经营养不良（reflex sympathetic dystrophy，RSD），反射性的血管神经营养不良（reflex neurovascular dystrophy，RND），特发性疼痛综合征（idiopathic pain syndrome），以及纤维肌痛（fibromyalgia）。

1. 范围

该疼痛综合征变化较多，可能并发自主神经体征（64-A）。病人的特点是，他们的表现远远超出临床发现和外伤史。这类病人常先就诊于骨科，因为他们的疼痛通常是骨骼和肌肉疼痛，多发生在受伤之后。

2. 诊断

病人的表现多种多样（64-B）。临床评估时会发现症状和体征的不一致性。病人的疼痛或功能障碍的表现远远超出医生查体所发现的临床体征。体征可以动态的或是固定的畸形（64-C），并且随着病人的自主感觉有所变化（64-D）。

3. 治疗

治疗很困难。潜在的心理障碍或功能问题常很清楚，但是家长有时不同意，担心是否就是原发损伤所造成的。

（1）转诊 有条件的话，可以请风湿病医生诊治。

（2）主动治疗 常常有效。针对患肢制定一个有氧锻炼计划，例如肢体功能练习，跑步，打球或者游泳，每天进行 5 个小时左右。用毛巾在疼痛或不适部位反复摩擦，使皮肤不再敏感。转请心理医生会诊，进行心理治疗。上述治疗方法要住院治疗，并做好家庭随访计划。

（3）疗效 80% 治愈，15% 好转，5% 无进步，15% 复发，90% 的患儿 5 年后一切良好。





64-C 反射性交感神经营养不良（RSD）造成的严重固定畸形。15 岁的女孩在数月之后，形成固定性的马蹄内翻足畸形（红箭头）。需要软组织松解手术和石膏固定（黄箭头）



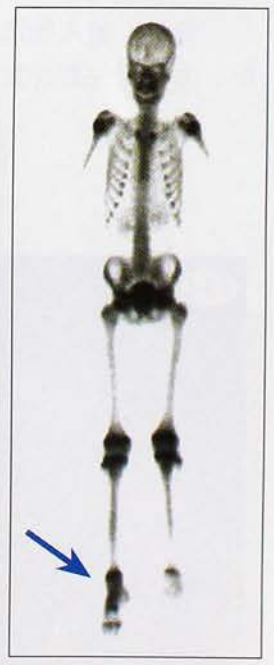

64-D 右足的自主神经症状。注意小腿和足的颜色变化和肿胀（红箭头），以及骨扫描核素摄取增加（蓝箭头）

十五、牵引

牵引在骨科治疗当中仍有其作用，尽管应用情况较前减少。特殊的指征替代标准的疗法。

1. 牵引的常见的适应证

（1）临时固定 股骨干骨折石膏固定或者手术复位固定之前，常用皮肤牵引。对不稳定的股骨头骺滑移，皮牵引作为术前治疗。

（2）家庭牵引 在 DDH 的治疗当中，在家里可以做预牵引（65-A），小的孩子也可在家里做股骨干骨折的牵引治疗。

（3）治疗骨折 常用牵引治疗的骨折有：肱骨髁上骨折，股骨干骨折（65-B），以及转子下骨折。

（4）纠正挛缩 牵引常被用来治疗 Perthe 病和髋关节的软骨溶解症，以改善关节的活动度。当然，效果到底是由于牵引，还是卧床休息的作用，还是制动的结果，还不是很清楚。

（5）脊柱牵引 复杂的脊柱畸形，例如先天性脊柱侧弯，或者神经肌肉性脊柱侧弯，常需要牵引和手术联合治疗。

2. 牵引的注意事项

（1）髋关节感染性疾病 应当避免牵引，例如中毒性滑膜炎和化脓性关节炎。因为牵引会使肢体减少屈曲，外旋和外展，由此而增加关节内压力，导致股骨头缺血性坏死。

（2）下肢悬吊牵引 25 磅以上的孩子不要采用 Bryant 牵引，因为垂直牵引可能导致肢体局部缺血。现在这种牵引方法已经很少使用。将髋关节屈曲 90°改为 45°可以降低肢体缺血的风险。

（3）胫骨近端骨牵引 要避免。股骨远端的骨牵引安全性更高。胫骨近端骨牵引有报道称有发生膝关节反曲和松弛的风险。

3. 牵引的并发症

（1）皮肤刺激 这在皮牵引较常见（65-C）。预防的方法是避免长时间牵引以及捆绑过紧。牵引期间，要经常检视皮肤情况以降低这种风险。

（2）神经压迫 主要是小腿皮牵引压迫腓总神经。要避免腓骨上端捆绑过紧（65-D）。

（3）血管损害 主要发生在 25 磅以上的婴儿股骨干骨折采用悬垂牵引的病例。

（4）牵引针对骨骺的损伤 主要发生在胫骨近端骨牵引穿针的位置。

（5）头环牵引的颅骨穿透伤 儿童颅骨较薄，有发生穿透伤的危险（65-E）。预防方法是采用多枚固定针，减少针的加压。儿童颅骨牵引前最好先行头颅 CT 检查，这对确定针固定的位置非常有帮助。

（6）肠系膜上动脉综合征 这个严重的并发症常见于长时间仰卧位并有营养不良的患儿。

（7）高血压 机理不明。

4. 牵引方法

牵引的方法详述如下。



65-A DDH 的复位前皮牵引。可以缓解关节周围软组织的挛缩，使关节容易复位，还可以降低发生 AVN 的风险



65-B 胫骨上端的骨牵引。是治疗股骨干骨折不宜使用的牵引部位



65-C 牵引对皮肤的刺激。皮肤的水疱是由于牵引带捆绑过紧，牵引时间过长所致



65-D 腓总神经麻痹。过紧的压力导致腓总神经功能丧失

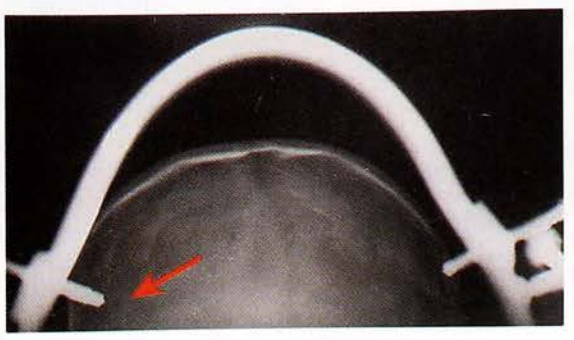

65-E 颅骨穿透伤。避免该并发症的方法有：采用多个螺钉固定，减轻每一个螺钉钻入的压力


66-A

十六、皮肤牵引

皮肤牵引是骨科治疗方法当中最早使用的方法之一。皮牵引现在主要用于创伤的治疗。虽然使用频率下降，但在某些疾病，仍是不可或缺的方法。

1. 皮牵引的适应证

（1）初始治疗　Buck 牵引方法（66-B）可在等待最终治疗时，先提供临时性的直线复位。股骨骨折在髋人字石膏固定和手术切开复位之前，可以先做皮牵引。不稳定股骨头滑移在手术内固定之前，也可先用皮牵引治疗。

（2）最终治疗　Russel 皮牵引（66-A、66-C）是治疗年幼儿童股骨干骨折传统的标准方法。Bryant 皮牵引（66-D）用来治疗婴儿股骨干骨折，但是由于存在肢端缺血的危险，所以基本放弃不用。Dunlop 皮牵引（66-E）常用来治疗肱骨髁上骨折。

（3）不适于手术的骨折　例如广泛的软组织肿胀，骨折端起水疱，皮肤感染等情况不适宜手术，或者暂时不能手术，可用皮牵引治疗。

（4）颈椎牵引　急性斜颈和旋转性颈椎半脱位，可以采用头颈部笼头式牵引。

2. 皮牵引技术

（1）胶粘剂　需要时可在皮肤上涂粘合剂（66-F）。

（2）加棉垫　在足踝和骨性隆突部位放置棉垫（66-G）。

（3）牵引带　将牵引带的软泡沫面贴在皮肤上（66-H），选择的较宽的牵引带，可以降低皮肤单位面积的负载。

（4）缠绷带　固定牵引带（66-I）。缠绷带要用力均匀、适当。一般缠绕 1～2 层即可。

（5）放置牵引重量　只需将肢体牵直即可（66-J）。

（6）放置分离板　避免对足踝和腕关节产生压力。

（7）垫高患肢　常要在膝关节下放置一个枕头。

3. 预防并发症

注意避免牵引带对皮肤的刺激，避免牵引带过紧，防止血管和神经受压。避免长时间的牵引。认真仔细护理可以减少并发症的发生。

4. 皮牵引的监测

检查皮肤　在牵引的最初几天，要每天检查牵引带下面皮肤的情况。

血管神经状况　要每日检查。要检查踇指的背伸活动，以评判腓总神经的功能。


66-B Buck皮牵引

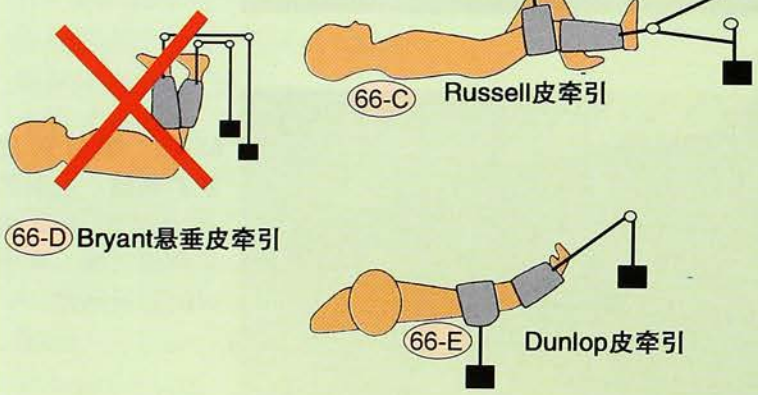
66-C Russell皮牵引

66-D Bryant悬垂皮牵引

66-E Dunlop皮牵引

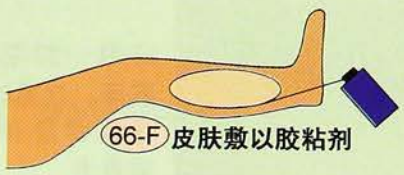
66-F 皮肤敷以胶粘剂


66-G 骨性突起部位加棉垫


66-H 放置牵引带

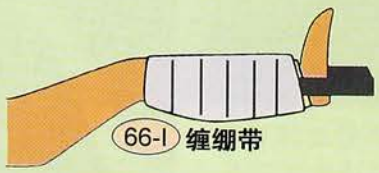
66-I 缠绷带

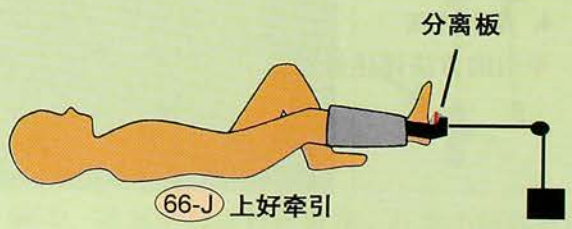

66-J 上好牵引

十七、骨牵引

骨牵引是指直接对骨骼的牵引。常见的形式有：单针或多针牵引，中孔螺钉（eye-screws)(胫骨上端和尺骨近端）牵引，针和其他牵引装置联合的牵引（如头环颅骨牵引)。

1. 骨牵引的适应证

如果牵引时间较长，牵引重量较大时宜采用骨牵引。最常见的是股骨干或者股骨近端骨折采用 90°～90°牵引（67-A、67-L)；肱骨髁上骨折采用尺骨鹰嘴牵引（67-B、67-M)；以及脊柱的头环牵引（67-C)。

2. 骨牵引技术

（1）牵引弓　骨牵引需要选择一个牵引弓或者牵引架。简单的牵引弓，只是用来支持和连接牵引针。细针有时需特制的牵引弓。

（2）牵引针的选择　牵引针要和牵引弓匹配。光滑针容易穿透骨，取针也容易，但是，会在骨内滑动。光滑针可以在局麻下穿针，可以在门诊取针。螺纹针则需要在镇静或全麻状态下，穿针和取针。

（3）穿针的位置　要避开生长板。例如股骨骨折，要在股骨远端的干骺端穿针，位置大约平髌骨上缘。

（4）穿针时的体位　要避免肢体的皮肤和筋膜处于高张力状态（67-D)。保持肢体处于治疗需要的体位。

（5）皮肤准备　用 1% 碘液或其他消毒液消毒（67-E)。

（6）麻醉　将进针和出针部位的皮肤，筋膜和骨膜逐层用局麻药浸润（67-F)。

（7）穿针　与牵引的方向呈 90°直角（67-G、67-H)。

（8）松解皮肤　如果针周围的皮肤张力较高，可以用尖刀划开减张。有人建议在进针孔和出针孔部位涂以抗生素油膏。

（9）盖以敷料　保护针道（67-I)。

（10）连接牵引弓　拧紧紧缩牵引弓可以减少光滑针的滑动（67-J)。

（11）加用阻挡装置　可以进一步防止光滑针的移动。

（12）连接牵引重量　将肢体支持起来。

3. 骨牵引的护理

每日检查和清洁针道。假如发生针道感染，要切开有张力的皮肤和皮下筋膜，培养分泌物，应用抗生素。

4. 取针

在出针部位贴近皮肤剪断针尾，可用钻取出牵引针，包扎敷料保护。

5. 松解皮肤

用尖刀将真皮和下方的筋膜松解，使皮肤和皮下脂肪顺应针道，有利于减轻瘢痕的形成。





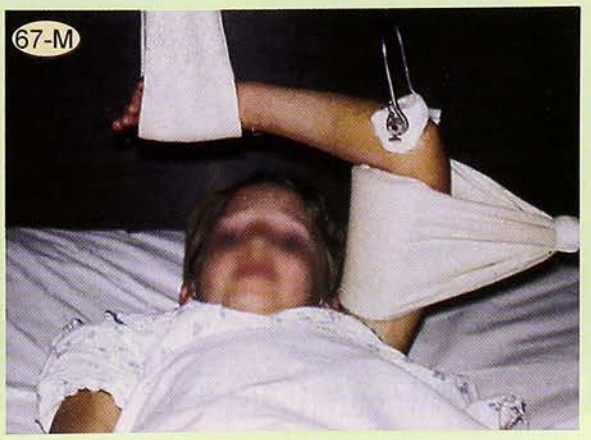



68-A 彩色石膏。孩子们可以选择他们喜欢的颜色，以减轻精神上的压力。石膏还可以装饰得更漂亮一些



68-B 加衬。打石膏的过程中，要保持体位不变。先套袜套，再缠棉垫



68-C 打石膏。打好第一层石膏以后，将袜套翻边，最后一层要压住两个边，并采用孩子喜欢的颜色



68-D 打纤维玻璃石膏的技巧。将石膏拉出一段，然后无张力的缠绕

十八、石膏

石膏可用于制动，控制体位，矫正畸形，有时候还可用于保证服从治疗。石膏治疗相对安全，便宜，并且容易为儿童所接受。石膏分为熟石灰石膏和纤维玻璃石膏两种。前者价格便宜，容易塑形。后者相对较贵，质地轻，防水，放射线可穿透，比较整齐，可提供多种颜色，可做一些装饰（68-A）。有时候，两种石膏可结合使用，例如，马蹄内翻足石膏矫形。

1. 石膏的种类

石膏具有很强的任意塑形能力，可成多种形式，像管型石膏和石膏托板等。

2. 儿童的石膏问题

在给孩子使用石膏治疗时，要时刻记住可能遇到一些独特的问题。

（1）依从性 儿童很少像成人那样服从治疗，上石膏时也不会老老实实不动。他们会把石膏弄湿，弄坏。

（2）交流困难 婴幼儿不会及时告诉家长或医生石膏在骨性突起处发生褥疮的疼痛。

（3）感觉 脊髓发育不良和脑瘫的孩子皮肤感觉迟钝，容易发生石膏褥疮。

3. 如何打石膏

（1）固定的位置 首先，要让孩子舒服，按需要维持体位。打管型石膏或者石膏背心时，患儿要采站立位。打长腿石膏时，可以先打短腿石膏，待其硬结后，在向上延长到大腿。儿童的石膏包括脚趾，对其有保护作用。打石膏时，助手要确保肢体的正确位置，直到石膏变硬。

（2）石膏垫 最少要两层（68-B）。第一层是袖套，翻边后保证石膏的边缘整齐，不磨皮肤。袜套的质地多是棉的或者是涤纶的。第二层是真正的石膏棉衬，在容易发生石膏褥疮的部位，要适当加厚。

（3）打石膏（68-C）从一端开始，逐渐脑依次缠到肢体的另一端。缠绕石膏时，每一圈要和上一圈重叠 50%。打熟石膏的技术和纤维玻璃石膏不同。熟石膏的两边要翻起，石膏边缘要整齐。

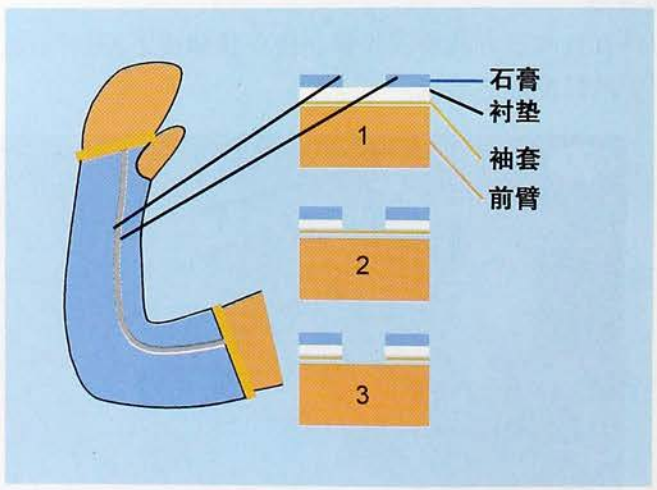

68-E 双瓣切开石膏。石膏可以从不同层面分开。横断面显示（1）只分开石膏；（2）石膏和棉垫分开；（3）全层分开

（4）打纤维玻璃石膏 打纤维玻璃石膏要控制好方向。缠绕石膏时，要从石膏卷上预先拉出一段，然后将其光滑的无张力的缠绕（68-D）。熟石膏结晶和硬化要有一段短时间，但纤维玻璃石膏硬化较慢。多数石膏的理想厚度为三层。在应力较大的部位可适当加厚石膏，例如髋关节的人字石膏的膝关节和长腿石膏的踝关节。

4. 早期的石膏护理

（1）分瓣切开石膏 可以从不同的层次将石膏分瓣或者石膏切开(68-E)。要注意石膏衬有时候因缺少弹性，也会像石膏一样产生压迫。为了彻底解除压力，常需要从石膏两侧全层切开。

（2）开窗减压 有感觉障碍的孩子，或者交流困难的，则需要在骨性凸起部位的石膏开窗减压。可在石膏上切开一个长方形，连同石膏衬一起翻起来。打髋人字石膏的时候，为了让孩子感到舒适，可将石膏的胸边缘外翻高，并在胃的部位开一个“胃洞（stomach hole）”(69-A)。

（3）修剪石膏边缘 为了节省在手术室的时间，修剪石膏可在复苏室或者病房进行。会阴部留出足够的空间。

5. 石膏护理

当孩子洗澡或者在雨中玩耍时，要嘱咐家长给孩子的石膏上罩上塑料，防止弄湿石膏。即便是纤维玻璃石膏，弄湿之后，也会不舒服。在婴儿，髋人字石膏会遇到特殊的问题，即脏的尿布会弄湿石膏。需嘱咐护理人员或者父母及时更换尿布，尿布不要塞在石膏下面。消除皮肤刺激症状最好的治疗方法，就是将其暴露在空气和阳光下。不要责备孩子把石膏磨损了，相反，磨损的石膏恰好是石膏治疗成功的佐证（69-B）。

6. 拆石膏

拆石膏是在石膏治疗过程中最有风险的。如果用力较大，石膏锯可能伤到皮肤。石膏锯的皮肤划伤容易发生在骨性凸起的部位，如内外踝。用熟石膏的孩子，在门诊复查之前，可让家长提前用水浸泡石膏，便于拆除石膏。哭闹和挣扎的孩子拆石膏比较危险。

（1）安慰孩子 将转动的石膏锯片轻轻接触你的皮肤，告诉孩子他只会感到震动，而不会伤到皮肤（69-C），这种示范对孩子是一种安慰。告诉孩子石膏锯的声音就像飞机发动机的声音。锯石膏时，请家长安抚孩子。

（2）技术 采用连续的深浅动作锯开石膏（69-D）。在骨性凸起的部位避免直接切开石膏。技术不熟练的助手学习拆石膏时，最好选择青少年或者成人，而不要选择婴幼儿和儿童。

石膏下面的皮肤毛发长得比较快。拆除石膏之后，青春期的女孩看到这么多毛发之后，会感到吃惊。告诉她在一个月左右毛发会恢复到原来的样子。



69-A 髋人字石膏。要留出足够的腹部石膏窗（红箭头），胸部空间也要足够大（黄箭头）



69-B “好用”的石膏。应当是在石膏内能有自如的活动

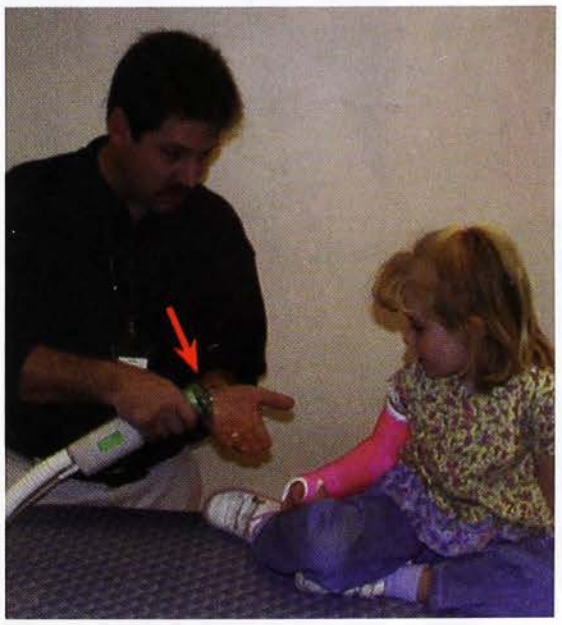

69-C 安慰孩子。向孩子演示石膏锯只会接触到皮肤，而不会划伤



69-D 拆除石膏。用石膏锯以深浅的动作切开石膏（黄箭头）。切开两侧石膏，撑开石膏切口两边，用剪刀剪开石膏衬，这样可以顺利拆除石膏

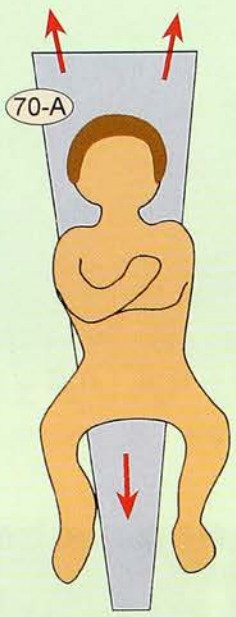

Fraser吊床

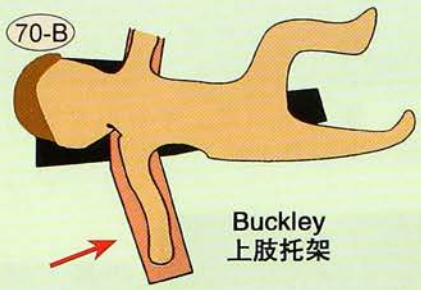

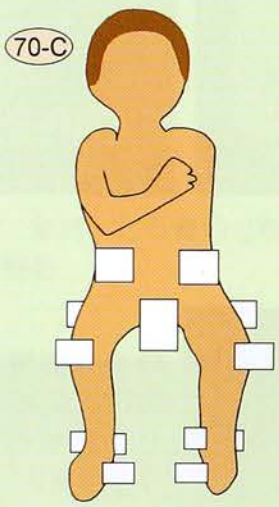

需要棉垫加厚的部位



十九、髋人字石膏的应用

髋人字石膏是一种比较难打的石膏，需要牢记以下几点。

1. 体位

婴儿或儿童打髋人字石膏时，要摆好正确的体位。常用的体位架有吊床，人字石膏箱，或者支架（70-A）。能够稳定上肢的托架更实用（70-B）。

2. 方法

患有神经肌肉疾病的孩子，如脑瘫和脊髓发育不良，在骨性突起的部位要特别加厚石膏衬。如骶骨，大转子，髌骨，足踝，以及足跟（70-C）。孩子摆好体位，套好石膏衬（70-D）。缠绕棉垫，将折叠毛巾放在胸部（70-E）。多留出一点石膏衬，以备翻边用。用石膏锯修剪石膏，石膏衬翻边，再用石膏缠绕固定，确保石膏的边缘是光滑的（70-F）。在婴儿，皮肤刺激症状是个常见的问题（70-G）。特殊的石膏衬可能有益，但是保持石膏干燥是最有效的预防方法。告知孩子的家长勤换尿布，尽量不用尿布，会阴部暴露于空气和阳光，尿布疹就不会发生。

3. 髋人字石膏的形式

双髋人字石膏常用于脑瘫术后的病人（70-H）。有时可将双足留在外面，这样可以避免石膏褥疮足踝和足跟。加用一根横向连接棒，虽增加一点重量，但是石膏的稳定性增加很多（70-H）。石膏远端垫一枕头，使足跟不受力。腹部石膏窗可使孩子比较舒适，剪开石膏窗的上缘扩大后，胸部没有压迫感，孩子会更舒服。学步儿童可以带着石膏站立（70-I），儿童的单髋人字石膏可以行走（70-J）。屈膝20°可防止石膏脱落，膝关节和石膏远端肢体部位棉垫可适当加厚，孩子会感到舒适。





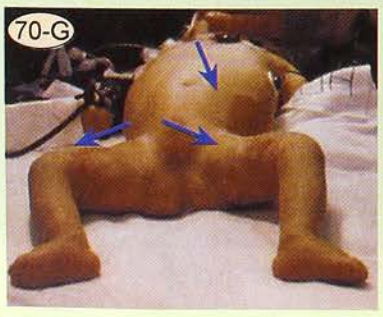







二十、关节穿刺

关节穿刺对诊断和治疗均有用。治疗方面，败血症病人关节穿刺可减压，关节炎病人关节穿刺可用滴注激素。

1. 手术步骤

（1）所需物品 培养管，普通试管和抗凝管。

（2）皮肤准备 消毒，铺无菌巾（71-A）。

（3）麻醉 如果关节肿胀，对儿童来说，快速进针到关节，对组织的损伤最小。对多数病例而言，可用22#或25#针头注射局麻药。

（4）穿刺 选用18#或20#针头（71-B）穿刺。要吸净关节液。

（5）关节液分析 观察关节液的粘度，浑浊度和颜色。做革兰氏染色和细菌培养。并申请做关节液细胞计数和分类，以及糖、蛋白质和免疫反应检查。

2. 各个关节的穿刺方法

（1）肩关节 可以通过前方或侧方进针，穿刺点位于尖峰下方（71-C）。

（2）肘关节 从侧后方进针，穿刺点在桡骨头和肱骨小头之间（71-B）。

（3）腕关节 从桡背侧穿刺（71-D）。

（4）指间关节 手指轻度屈曲，从手指背侧的桡侧或尺侧均可穿刺。

（5）髋关节 由于髋关节较深，所以穿刺有些困难。影像学定位很有帮助。穿刺点与患儿的年龄大小而有所不同（71-E）。在婴幼儿，内侧穿刺点最好。大的儿童和青少年，前侧方进针更好，穿刺点位于大粗隆的上方。

（6）膝关节 中间或者侧方穿刺均可（71-F）。进针点恰好位于髌骨近端的下面。

（7）踝关节 前侧方进针比较适宜（71-G）。

（8）足趾关节 足趾稍屈曲，然后从背内侧或者外侧均可进行穿刺。


71-A





71-B 肘关节

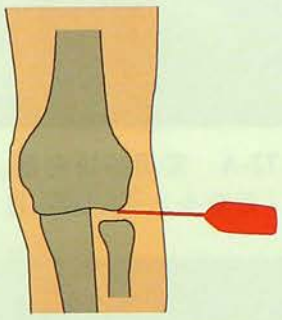

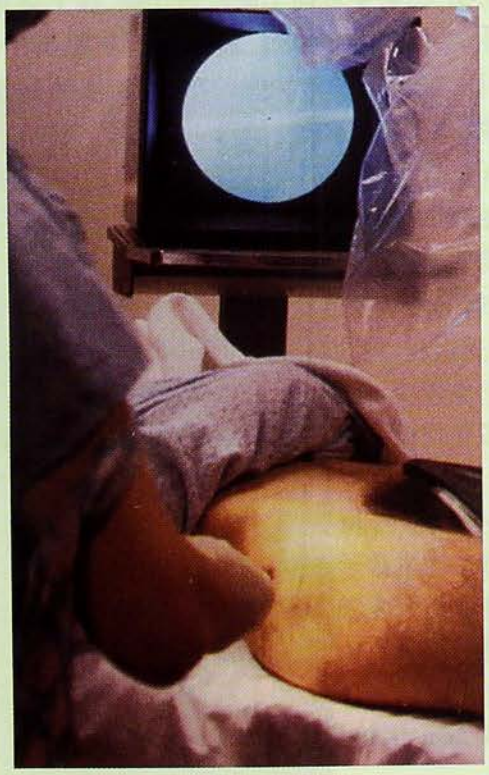

71-E 髋关节

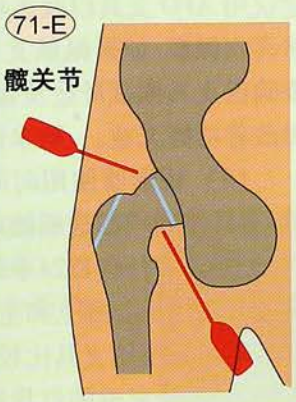

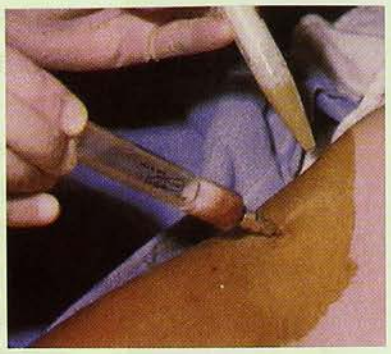

71-C 肩关节

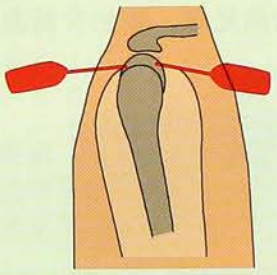

71-D 腕关节



71-F 膝关节

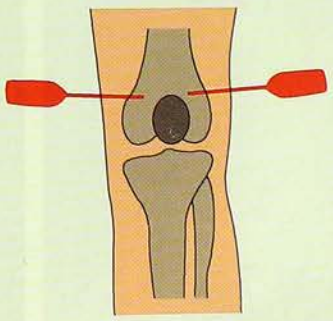

71-G 踝关节





72-A 常用的矫形器。髋关节外展支具（红箭头），足支具（黄箭头），以及踝-足支具（橘红箭头）



72-B 功能性支具。这个多发关节挛缩的孩子，配用了一个特殊的支具，包括了重量轻，抬高足跟，膝关节屈曲和内旋等多项组成



72-C 支具的处方内容。注明对配件的要求

二十一、矫形器

矫形器是用来控制肢体的力线，帮助恢复肢体的功能，以及对肢体提供保护的用具。矫形器包括支具和夹板（72-A）。但是两者之间很难完全分清。

夹板 提供静态的支持和维持体位，经常包容肢体的一半。常常是部分时间使用。

支具 更精致，主要是在儿童活动时佩戴（72-B）。分为主动支具和被动支具两类。

被动支具 只是提供简单的支持作用。例如神经肌肉疾病患儿的脊柱侧弯支具。

主动支具 对功能有促进作用。这类支具具备主动矫形功能，如加垫的脊柱侧弯支具。

1. 支具的目的

支具的目的是现实的。支具不能够矫正静止的畸形和脊柱侧弯。至多是预防畸形的进展加重。支具不能矫正生理性的扁平足和肢体旋转畸形。尽管戴支具拍摄的 X 线片显示畸形有改进，但是，去除支具后，矫正效果并不能维持。不戴支具的 X 线片子才能真正说明支具的矫形效果。

2. 支具的命名

支具依所涉及的关节来命名。AFO 包括了踝关节和足；KFO 加上了膝关节；HKFO 包含了髋关节，膝关节，和踝关节。特殊的矫形器常用发明的城市起源命名。

3. 申请订购矫形器

矫形器的处方包含以下几部分内容：范围，材料，关节特征，以及叩紧的形式（72-C）。定制矫形器一定要全面考虑，因为任何一种矫形器对孩子都是一种负担。

4. 减轻矫形器带来的负担

要尽量减轻矫形器对孩子的负担。

（1）注重效果 很多矫形器没有功效，应当摒弃。例如所有治疗发育性疾病的矫形器，这些发育性的问题在正常小儿中是常见的。例如扁平足的矫形器，治疗肢体旋转畸形的支具，治疗弓形腿的足垫。

（2）注意患儿对效果的反应 患有神经肌肉疾病的孩子，常建议用 AFO 支具以改进功能。如果支具确实能改善功能，孩子会非常喜欢佩戴。如果佩戴支具产生了很多麻烦，孩子往往不愿再用。要确保支具佩戴舒适及合体。如果孩子不愿意佩戴支具，说明支具对改善功能无益。一般来说，孩子不愿佩戴的支具就不要再使用。

（3）矫形器使用时间 矫形器的使用时间对其疗效非常关键。支具控制畸形进展的效果取决于两个因素：施加的作用力量及作用力实际时间（以24小时为基准）。支具使用时间越长，效果越明显。但是，孩子心理上和生理上的负担越重。平衡两者之间的得失非常棘手。夜用支具比较受欢迎，因为它不妨碍日间的活动，穿戴方便，对孩子影响的自我形象较少。支具使用时间从全时段（允许 1 小时的休息），夜间，到部分时段。部分时段，一般是指每日使用 4、8 或 12 小时。要和孩子商量确定每日不戴支具的准确时间，这些时段要联系孩子的一些活动安排情况，例如，学校活动，体育活动，或者社会活动。这样可以增进孩子穿戴矫形器的依从性。

（4）减小支具的长度 越长的支具对活动的影响越大。长至骨盆的支具通常不需要。同样，对肢体不等长的孩子，鞋底垫高的高度也不必使骨盆完全恢复平衡。一般来说，实际垫高高度比完全矫正的高度少 2cm 比较适宜，这样可以减轻重量，减少不稳定性，不显难看。

二十二、假肢

假肢就是人工制作的身体某部的替代物。多数儿童的假肢，是用来替代肢体的缺陷，缺陷可源于先天性畸形，创伤致残，以及肢体恶性肿瘤截肢。

1. 假肢的命名

假肢的命名根据肢体缺陷的平面或者截肢的类型（73-A）。

2. 假肢的申请单

要包括每一个细节（73-B）。

3. 儿童假肢的特殊需求

儿童假肢有特别的要求。儿童不断生长发育，其假肢每年要调整 3～4 次。儿童的假肢必须牢固和实用。由于儿童 30% 的先天性肢体缺陷和 15% 后天性缺陷都是复合缺陷，所以儿童的假肢制作必须照样定做。

4. 儿童安装假肢的年龄

（1）下肢　当儿童第一次学习站立的时候，大约在生后 10 个月左右，就要为其安装假肢。初次安装的假肢不必包含膝关节部件，只要做到简单，轻便和稳固即可（73-C）。双侧截肢者，安装假肢的时间可拖后几个月。

（2）上肢　上肢安装假肢的时间有些矛盾。有的孩子生后 6 个月就要安装，有的则要等到儿童确有需要时再安装，通常在儿童阶段的中期。

5. 认同程度

（1）下肢　当孩子意识到假肢能给他们增强功能和改善外观的时候对假肢都比较认同（73-D）。假肢会让他们行走稳定，下肢对称。

（2）上肢　上肢假肢不太为孩子们接受。有的觉得人工上肢不能改善功能，是个负担。假肢缺少感觉，限制了功能的发挥。孩子们常常能学会用一只手，达到所需功能。儿童很少使用假肢的抓握功能。美容假手要到青春期才受欢迎。

6. 肌电动力的假肢

有动力的假肢在功能和外观上有进步，但是，缺点是使用复杂，较重，动作缓慢。其效果不尽一致。

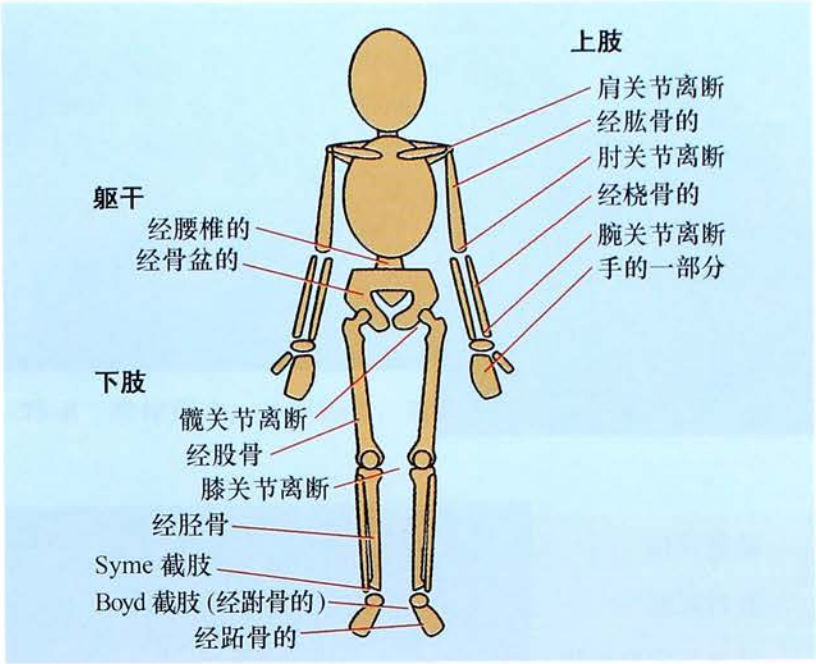

73-A　截肢的平面

下肢假肢
假肢类型 即时假肢 早期假肢 预备假肢 最终假肢
设计方法 骨骼内假肢 骨骼外假肢
悬挂方式 经股骨悬挂 经胫骨悬挂
袖套衬里
假肢部件 膝关节 踝关节 足
特别要求 代偿畸形 包括足部

上肢假肢
假肢类型 婴儿型 儿童型
挽具吊带
控制活动
最终装置
假肢部件 腕关节 肘关节 肩关节
运动形式 身体带动 肌电
特别要求 部分截肢

73-B　假肢的申请单。处方定制假肢时，要详细说明上述每一项的要求



73-C　学步期小儿不带关节的假肢。这是孩子的第一个假肢





73-D　膝以下高位假肢。这个男孩患有胫骨发育不良，股四头肌发育良好，戴假肢后可以自如地参加体育活动



74-A 水疗。患多发关节挛缩症的孩子，膝关节屈曲挛缩，通过水疗她获得了第一次行走的经验

功能评估
宣教家庭
对患儿家庭提供心理支持
帮助选择辅助器具
详细记载治疗和研究

74-B 儿科理疗师的任务



目标	装置
活动能力	助行器 轮椅 动力车
照顾自己	电梯 坡道 特殊卫生间
交流能力	语言交流 写字板 计算机

74-C 有效地活动。这个阳光男孩患有严重的多发关节挛缩症，他的活动能力由电动轮椅提供



74-D 联合治疗。治疗环境模仿正常生活环境，对孩子的社会能力发展非常有益

二十三、理疗

理疗是指利用物理医学治疗疾病的方法，包括手法体操（74-A）、体育、刺激姿势、按摩以及冷疗和热疗。儿科理疗师的工作更广泛，要求掌握的知识更多，水平更高（74-B）。

当前注重功能的理疗观念提高了疗效。强调理疗的运动效率、独立的技巧以及沟通技能，这大大提高了儿童的生活质量。

1. 物理治疗

在小儿骨科，理疗最基本的目的是提高下肢的功能和活动能力。

（1）有效的活动能力　儿童需要独立的活动能力和有效的活动能力（74-C）。不具备这种能力，他们的心理社会以及受教育经验会受到制约。儿童的活动能力应当能适应他们的心理年龄，活动的方式至关重要。

无论活动能力是行走还是靠辅助器具（74-D），活动方法必须是独立的，节约能源的而且有效。选择的范围从电动轮椅到无辅助行走（74-E）。治疗的目的就是不论采用哪种方法，必须为孩子获得实用有效的运动能力。目标应在现实的范围内有乐观的目的。理疗师必需准确评估孩子潜在的运动能力，分阶段评价运动能力的进展，避免孩子失望，灰心和无效的努力。随着时间的推移，根据治疗效果的进展，可调整治疗的目的。

理疗的另外一个目的是对家庭提供支持和宣教。有的家长对孩子抱有不切实际的想法，这反而给孩子造成压力。家长常常会问“我的孩子能会走吗?”，实际上，他们更应当关心“我的孩子将来能独立而愉快地生活吗?”。所以，理疗师的一个重要任务是帮助家长改变不现实的想法和期望。

（2）婴儿的刺激疗法　指导家长和孩子之间进行交互式的玩耍，这是一个非常重要的治疗手段。看到有病的孩子，家长有时候不太舒服，这种紧张的母子或父子关系非常不利于孩子的治疗（74-F）。应当教会家长，用这种交互式的玩耍方式对孩子的情感发育和智力发育非常有用。婴儿的刺激计划有利于孩子的认知，运动功能，语言，和情感的发育。



74-E 有效地活动能力。这种电动轮椅可以让孩子自己控制活动

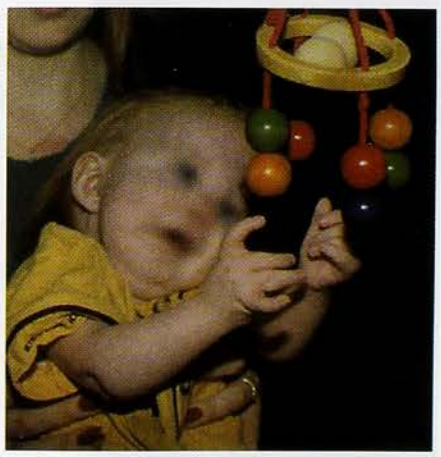

74-F 婴儿刺激疗法。玩耍刺激疗法对婴儿的智力发育非常必要

（3）神经发育疗法（neurodevelopmental therapy，NDP）中心是运动功能发育和早期的被动治疗方法相比更有效。

1）容忍残疾 接受残疾的现实，并对其进行治疗，对儿童来说很重要。理疗师并不能治疗疾病本身，但是可以减轻孩子的残疾程度。

2）辅助器械 对儿童建立独立性和改善功能非常有用。例如帮助孩子活动，培养自我照顾技巧，增进沟通能力，以及帮助看管孩子。

3）体操疗法 对儿童来说，不是很有帮助，因为儿童常常没有兴趣以及缺乏纪律性。儿童很少需要体操疗法。儿童肌肉张力的恢复和功能的恢复常常是同时的。而且，辅助拉伸式的体操疗法有时还有害。创伤后的关节僵硬，拉伸治疗可增加了新的损伤和瘢痕，反而加重了关节僵硬。体操疗法必须是无痛苦的，其方法有多种（75-A）。缓慢被动活动是维持关节活动度的新技术。方法是被动地缓慢而持续地活动关节。

4）牵伸疗法 是治疗关节挛缩的传统方法（75-B）。间断的牵伸治疗，对脑瘫患儿来说，并不能维持长久的效果。为了预防关节挛缩，牵伸体位必须每天维持 4 小时左右。不建议采用超出儿童疼痛忍受范围的牵伸体位。超牵伸体位常常会引起进一步的损伤和瘢痕形成。

5）在家的治疗 如果家长能够扮演治疗师的角色，有此愿望，并且有此能力，家庭治疗是最有效和最实际的疗法。家庭治疗可以减轻孩子的压力，节省费用，治疗方便。将家庭治疗作为常规，可以增加治疗的功效。但这要求家长首先接受治疗培训，并且定期接受医生的指导，评估治疗技术和疗效进展。

6）有争议的疗法 例如，按摩，热疗，透热疗法，注射等。这些方法对儿童帮助不大。

2. 职业疗法

这种疗法主要是训练上肢的功能（75-C）和日常生活技能（75-D）。包括独立生活能力和畸形矫正（75-E）。这种疗法的作用越来越大。理疗师和生活能力训练师可以合作，以共同治疗儿童的残疾。儿童自我照顾能力包括吃饭，穿衣和上厕所。通过理疗师的治疗，借助辅助器具，营造一个儿童生活环境，儿童的自我生活能力会得到提高。儿童时期所获得的生活自理能力对到成人以后建立自尊心和幸福感都非常重要，而且，能够减轻家庭和社会的负担。

体操疗法方式	适 应 证
等张收缩运动	呈弧形收缩
等长收缩运动	静止收缩
主动活动	在无帮助的情况下，患儿自行最大范围的活动关节
帮助活动的范围	理疗师帮助患儿最大限度的活动关节

75-A 儿童体操方式。有多种方法可供选择。被动体操因为会引起疼痛，所以不适合儿童，而且，还可能因为损伤关节，加重关节的强直



75-B 牵伸疗法。必须轻柔，避免骨折和引起疼痛



75-C 职业训练。指导家长为孩子提供玩耍的条件，这对他们的发育非常重要



75-D 辅助器具。选择适合的辅助器具，对培养儿童的独立生活能力很有用



75-E 手夹板。这种休息式的手夹板对防止肌力不平衡，烧伤，以及手术后的畸形复发非常有效

（孙 琳 于凤章 译）

参考文献

Abraham E. Remodeling potential of long bones following angular osteotomies. J Pediatr Orthop 1989;9:37-43.

Agus H, Kalenderer O, Eryanilmaz G, Omeroglu H. Biological internal fixation of comminuted femur shaft fractures by bridge plating in children. J Pediatr Orthop 2003 Mar-Apr;23(2): p184-9.

Agus H, Kalenderer O, Kayali C, Eryanilmaz G. Skeletal traction and delayed percutaneous fixation of complicated supracondylar humerus fractures due to delayed or unsuccessful reductions and extensive swelling in children. J Pediatr Orthop B 2002 Apr;11(2): p150-4.

American Academy of Orthopaedic Surgeons. Sports and recreational programs for the child and young adult with physical disability. Proceedings of the Winter Park Seminar, Winter Park, Clin Orthop 11-13 1983 Apr: p 883-993.

American Academy of Pediatrics. The Dorman-Delacato treatment of neurologically handicapped children: Policy statement. Pediatrics 1982;70:810-812.

Angel JD, Blasier RD, Allison R. Posteoperative fever in pediatric orthopaedic patients. J Pediatr Orthop 1994;14:799.

Armstrong PF, Brighton CT. Failure of the rabbit tibial growth plate to respond to long-term application of a capacitively coupled electrical field. J Orthop Res 1986;4:446.

Bailey R, Dubow H. Evolution of the concept of an extensible nail accommodating to normal longitudinal bone growth: Clinical considerations and implications. Clin Orthop 1981: 159:157-171.

Barry M, Paterson JM. A flexible intramedullary nails for fractures in children. J Bone Joint Surg Br 2004 Sep;86(7): p947-53.

Birmingham PK, RM Dsida, JJ Grayhack, J Han, M Wheeler, JA Pongracic, CJ Cote and SC Hall Do latex precautions in children with myelodysplasia reduce intraoperative allergic reactions? J Pediatr Orthop 1996: 16:799-802.

Bleck EE. Severe orthopedic disability in childhood: Solutions provided by rehabilitation engineering. Orthop Clin North Am 1978: 9:509-28.

Crandall RC, Tomhave W. Pediatric unilateral below-elbow amputees: retrospective analysis of 34 patients given multiple prosthetic options. J Pediatr Orthop 2002 May-Jun;22(3): p380-3.

Crenshaw S, Herzog R, Castagno P, Richards J, Miller F, Michaloski G, Moran E. The efficacy of tone-reducing features in orthotics on the gait of children with spastic diplegic cerebral palsy. J Pediatr Orthop 2000 Mar-Apr;20(2): p210-6.

Dietz FR, Weinstein SL. Spike osteotomy for angular deformities of the long bones in children. J Bone Joint Surg 1988; 70:848.

Dominkus M, Krepler P, Schwameis E, Windhager R, Kotz R. Growth prediction in extendable tumor prostheses in children. Clin Orthop 2001 Sep;(390): p212-20.

Driano AN, Staheli LR, Staheli LT. Psychosocial development and corrective shoewear use in children. J. Pediatr Ortho 1998: 18:346.

Duffy CM, Graham HK, Cosgrove AP. The influence of ankle-foot orthoses on gait and energy expenditure in spina bifida. J Pediatr Orthop 2000 May-Jun;20(3): p356-61.

El Hayek T, Daher AA, Meouchy W, Ley P, Chammas N, Griffet J. External fixators in the treatment of fractures in children. J Pediatr Orthop B 2004 Mar;13(2): p103-9.

Fischer AQ, Strasburger J. Footdrop in the neonate secondary to use of footboards. J Pediatr Orthop 1982: 101:1033.

Foulk DA, Boakes J, Rab GT, Schulman S. The use of caudal epidural anesthesia in clubfoot surgery. J Pediatr Orthop 1995 Sep-Oct; 15 (5):604-7.

Frimodt-Moller N, Riegels-Nielson P. Antibiotic penetration into the infected knee: A rabbit experiment. Acta Orthop Scand 1987;58:256.

Gordon JE, Kelly-Hahn J, Carpenter CJ, Schoenecker PL. Pin site care during external fixation in children: results of a nihilistic approach. J Pediatr Orthop 2000 Mar-Apr;20(2): p163-5.

Gould N. Shoes versus sneakers in toddler ambulation. Foot Ankle 1985;6:105.

Greene WB. Use of continuous passive slow motion in the postoperative rehabilitation of difficult pediatric knee and elbow problems. J Pediatr Orthop 1983:3:419-423.

Guidera KJ, Hontas R, Ogden JA. Use of continuous passive motion in pediatric orthopedics. J Pediatr Orthop 1990:10:120-123.

Hamdan JA, Taleb YA, Ahmed MS. Traction-induced hypertension in children. Clin Orthop 1984;185:87.

Herrera JA, Wall EJ, Foad SL. Hematoma block reduces narcotic pain medication after femoral elastic nailing in children. J Pediatr Orthop 2004 May-Jun;24(3): p254-6.

Hoffer MM, Feiwell E, Perry LR, et al. Functional ambulation in patients with myelomeningocele. J Bone Joint Surg 1973;55A:137-148.

Hoffer MM, Koffman M. Cerebral palsy: The first three years. Clin Orthop 1980:151:222-227.

Holzman RS. Clinical management of latex-allergic children. Anesth Analg 1997: 85:529-33.

Iobst CA, Hresko MT, Karlin LI, Hall JE. Postoperative shoulder-spine spica cast for young children. J Pediatr Orthop 2004 Mar-Apr;24(2): p227-30.

Ito H, Minami A, Suzuki K, Matsuno T. Three-dimensionally corrective external fixator system for proximal femoral osteotomy. J Pediatr Orthop 2001 Sep-Oct;21(5): p652-6.

Johnston TE, Finson RL, McCarthy JJ, Smith BT, Betz RR, Mulcahey MJ. Use of functional electrical stimulation to augment traditional orthopaedic surgery in children with cerebral palsy. J Pediatr Orthop 2004 May-Jun;24(3): p283-91.

Jones KL, Robinson LK. An approach to the child with structural defects. J Pediatr Orthop 1983;3:238-244.

Jones S, Chell J, Davies G. Broomstick plaster with a removable abduction bar: a simple technique that facilitates early postoperative physical therapy and handling. J Pediatr Orthop 2000 Sep-Oct;20(5): p640-1.

Kanda T, Yuge M, Yamori Y, et al. Early physiotherapy in the treatment of spastic diplegia. Dev Med Child Neurol 1984:26:438-444.

Kay RM, Dennis S, Rethlefsen S, Skaggs DL, Tolo VT. Impact of postoperative gait analysis on orthopaedic care. Clin Orthop 2000 May;(374): p259-64.

Knittel G, Staheli LT. The effectiveness of shoe modifications for intoeing. Orthop Clin North Am 1976;7:1019-1025.

McCann HL, Stanitski DF. Pediatric orthopaedic surgery pain management. J Pediatr Orthop 2004 Sep-Oct;24(5): p581-6.

McGill SM, Dainty DA. Computer analysis of energy transfers in children walking with crutches. Arch Phys Med Rehabil 1984;65:115.

McGrath PJ, et al. Assistive devices: Utilization by children. Arch Phys Med Rehabil 1985;66:430.

Meyer S, Gordon RL, Robin GC. The pathogenesis of neurovascular complications following penicillin injection. J Pediatr Orthop 1981;1:215-218.

Nather A, Balasubramaniam P, Bose K. A comparative study of different methods of tendon lengthening: An experimental study in rabbits. J Pediatr Orthop 1986:6:456-459.

O'Hara M, McGrath PJ, D'Astous J, et al. Oral morphine versus injected meperidine (Demerol) for pain relief in children after orthopedic surgery. J Pediatr Orthop 1987:7:78-82.

Palmer FB, Shapiro BK, Wachtel RC, et al. The effects of physical therapy on cerebral palsy: A controlled trial in infants with spastic diplegia. N Engl J Med 1988:318:803-808.

Parette HP Jr, Houcade JJ. A review of therapeutic intervention research on gross and fine motor progress in young children with cerebral palsy. Am J Occup Ther 1984:38:462-468.

Rang M, Douglas G, Bennet GC, et al. Seating for children with cerebral palsy. J Pediatr Orthop 1981;1:279-287.

Rebello G, Joseph B, Chincholkar A. Connecting bar for hip spica reinforcement: does it help?. J Pediatr Orthop B 2004 Sep;13(5): p345-6.

Respet PJ, Kleinman PG, Meinhard BP. Pin tract infections: A canine model. J Orthop Res 1987;5:600.

Rose GK, Sankarankutty M, Stallar J. A clinical review of the orthotic treatment of myelomeningocele patients. J Bone Joint Surg 1983;65B:242-246.

Rose J, Gamble JG, Medeiros J, et al. Energy cost of walking in normal children and in those with cerebral palsy: Comparison of heart rate and oxygen uptake. J Pediatr Orthop 1989:71A:276-279.

Rose J, Medeiros JM, Parker R. Energy cost index as an estimate of energy expenditure of cerebral-palsied children during assisted ambulation. Dev Med Child Neurol 1985;27:485-490.

Rosenthal RK. The use of orthotics in foot and ankle problems in cerebral palsy. Foot Ankle 1984;4:195-200.

Safavi FZ. Chapter 14 Anesthesia in Pediatric Orthopedic Secrets 1998 Hanley & Belfus, Staheli LT, editor.

Salter RB et al. Clinical application of basic research on continuous passive motion for disorders and injuries of synovial joints: A preliminary report of a feasibility study. J Orthop Res 1984:1:325.

Salter RB. The biologic concept of continuous passive motion of synovial joints. The first 18 years of basic research and its clinical application. Clin Orthop 1989:242:12.

Seibert JJ, et al. Acquired bone dysplasia secondary to catheter-related complications in the neonate. Pediatr Radiol 1986:16:43.

Short DL, Schade JK, Herring JA. Parent involvement in physical therapy: A controversial issue. J Pediatr Orthop 1989:9:444-446.

Simmons DJ, et al. The effect of protracted tetracycline treatment on bone growth and maturation. Clin Orthop 1983:180:253.

Sink EL, Karol LA, Sanders J, Birch JG, Johnston CE, Herring JA. Efficacy of perioperative halo-gravity traction in the treatment of severe scoliosis in children. J Pediatr Orthop 2001 Jul-Aug;21(4): p519-24.

Spencer GE Jr, Vignos PJ Jr. Bracing for ambulation in childhood progressive muscular dystrophy. J Bone Joint Surg 1962:44A:234-242.

Staheli LT. Lower positional deformity in infants and children: A review. J Pediatr Orthop 1990;10:559-563.

Staheli LT. Philosophy of care. Pediatr Clin North Am 1986;33:1269-1275.

Staheli LT. Shoes for children: A review. Pediatrics 1991;88:371-375.

Vankoski SJ, Michaud S, Dias L. External tibial torsion and the effectiveness of the solid ankle-foot orthoses. J Pediatr Orthop 2000 May-Jun;20(3): p349-55.

Wong J, Boyd R, Keenan NW, Baker R, Selber P, Wright JG, Nattrass GR, Graham HK. Gait patterns after fracture of the femoral shaft in children, managed by external fixation or early hip spica cast. J Pediatr Orthop 2004 Sep-Oct;24(5): p463-71.

第 4 章　下　　肢

一、下肢的发育 …… 77
二、跛行 …… 78
三、下肢疼痛 …… 80
四、内翻和外翻 …… 81
五、扭转畸形 …… 88
六、肢体不等长 …… 96
七、下肢发育缺陷 …… 101

本章内容涵盖下肢疾患，其中有些为小儿骨科临床中最常见的疾病（77-A）。

一、下肢的发育

下肢发育的正常变异范围很大，既可表现为儿童生长的变异，也可表现为骨化出现时间的变异（77-B、77-C）。胚胎发育第 4 周时开始出现下肢的肢芽（参见第 1 章）。

1. 骨化

出生前，初级骨化中心最早骨化（77-B）。次级骨化中心在婴儿期和儿童期骨化（77-C）。

2. 生长

女孩下肢的生长早于男孩。同脊柱的生长相比，下肢只有一个小的二次生长高峰（77-D）。足的大部分生长发育在 10 岁以前。



77-A　常见的发育变异。女孩（左图）股骨向前扭转，男孩（上图）生理性膝内翻

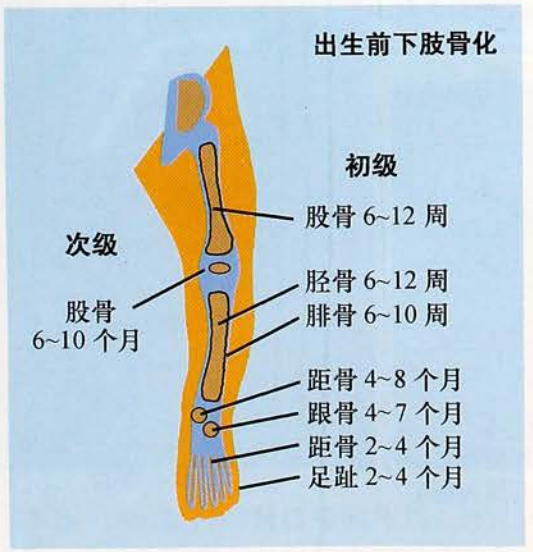

77-B　产前骨化。下肢的初级和次级骨化中心的出现时间

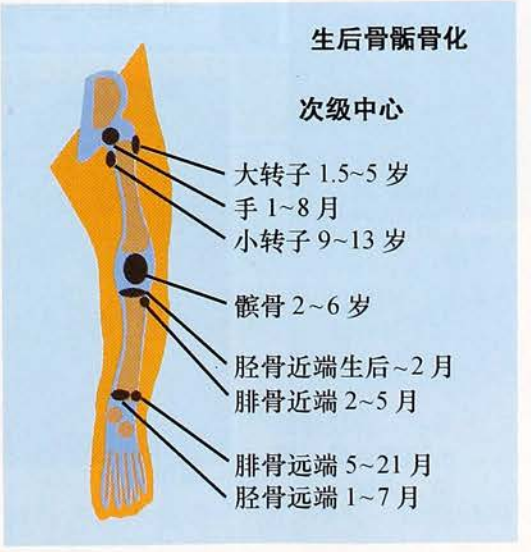

77-C　生后骨骺骨化。下肢骨骺骨化中心的出现年龄。女孩骨化时间早于男孩

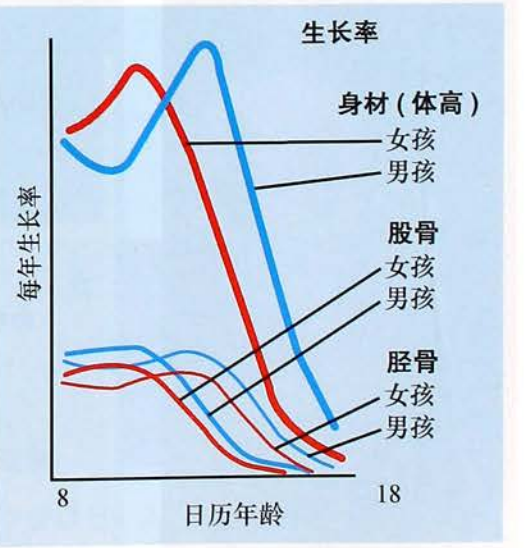

77-D　生长速度。男孩和女孩的身高、股骨、胫骨的年生长速度

二、跛行

跛行为异常步态，常由于疼痛、力弱或畸形所致。跛行为临床重要所见，应该明确其原因（78-A）。

1. 评估

通过病史和体格检查通常可得出初步诊断。其中年龄是评估跛行的重要的因素。

（1）病史　首先询问何时起病（78-B）。第一次注意到跛行是在什么时候？起病是否与外伤或疾病有关？逐渐起病还是突然起病？若从婴儿期即有跛行，询问患儿发育过程，因为存在神经肌肉疾患的患儿其运动功能发育滞后。

（2）观察　通常可通过观察确定跛行的类型。去除外套以便观察整个下肢。让患儿在门诊走廊中行走（78-C）。分3步观察：①全面观察。寻找明显的畸形。哪一侧看起来不正常？每侧的站立相持续的时间是否相同？是否存在肩部向外摆动？是否存在划圈步态？②单独观察一侧肢体。寻找更细微的变化。是否存在正常的足跟到足趾步态？站立相时膝关节能否完全伸直？手处于什么位置？在偏瘫患儿，常抬起上肢。③得出初步诊断，然后再观察一次步态，确定诊断与跛行特征相符合。



78-A　60例年幼患儿跛行的原因

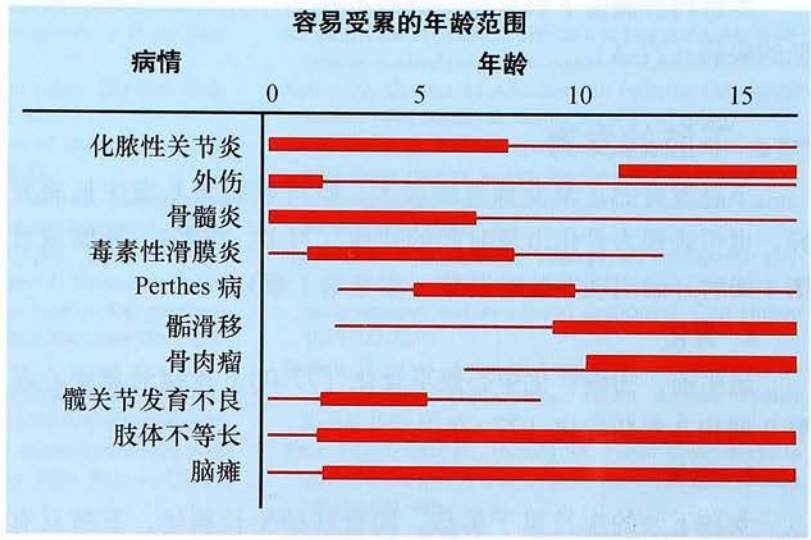

78-B　不同年龄阶段的跛行原因。跛行的原因与患儿年龄有关。细红线表示年龄范围，粗线表示最容易受累的年龄范围



78-C　走廊观察。通过观察患儿在门诊走廊行走时的步态评估跛行

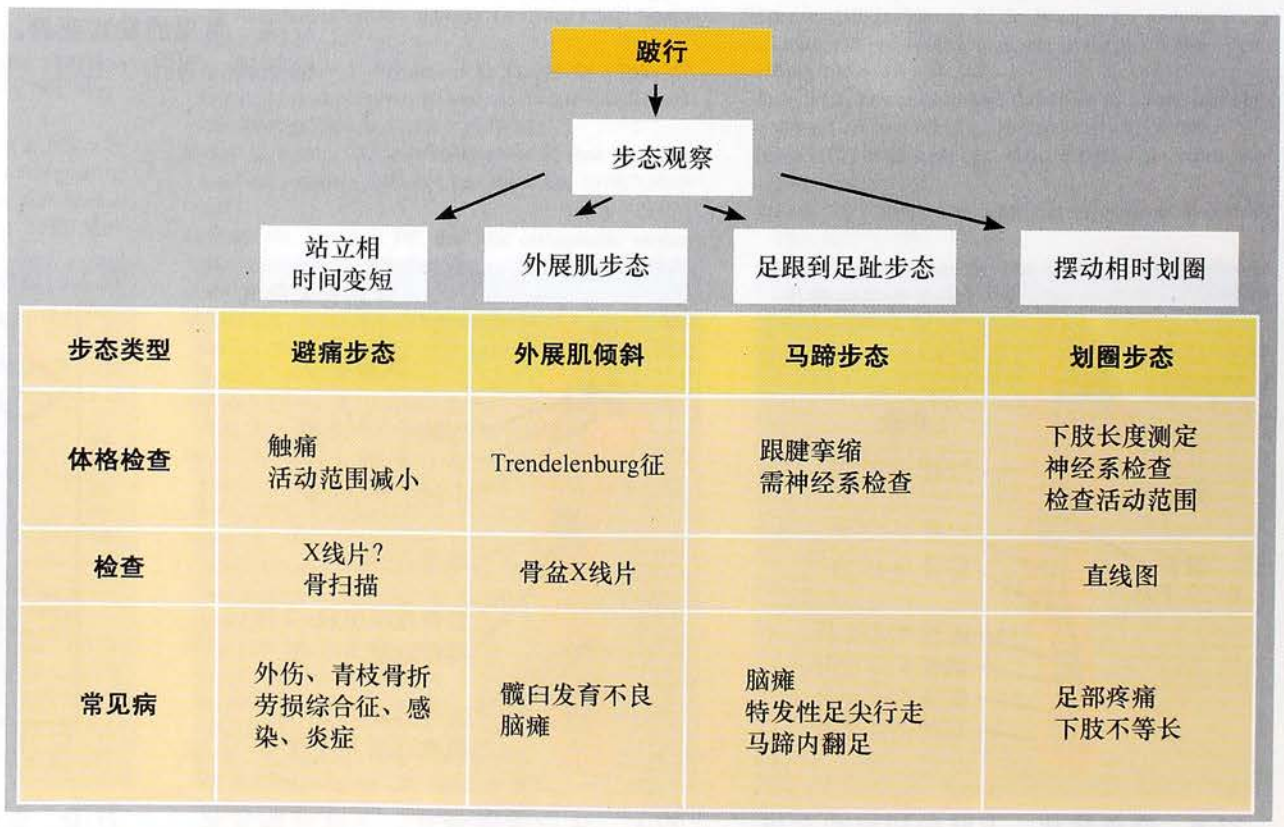

78-D　评估跛行步骤。图中显示跛行的主要原因。通过观察可先进行初步分类。然后通过体格检查和实验室检查再确定确切的原因

2. 跛行的类型

常见的跛行可分为四型（78-D）。

（1）避痛步态 这是由疼痛导致的跛行。其最明显的特征是受累侧下肢站立相时间缩短。为了减轻不适，受累侧下肢的负重时间缩短。患儿被描述为偏重于一侧或另一侧肢体。“偏重”一词语义不太确切，因为它既可用来描述受累肢体，也可用来描述未受累侧肢体。通过确定触痛点、关节提防保护或关节活动受限来确定疾患的解剖位置。髋关节是最容易受累的部位（79-A）。随后采用 X 线片，全血细胞计数、血沉或 C 反应蛋白常有助于确诊。若放射学检查阴性，采用骨扫描以确定疾患部位（79-B、79-C）。

（2）外展肌倾斜 是由于外展肌无力所致，常见原因为髋臼发育不良或神经肌肉疾患。外展肌倾斜的典型特征为肩外侧向患侧摆动。在正常步态，站立相时外展肌收缩以维持骨盆水平位以及身体重心呈直线前进，若外展肌无力，站立相时骨盆倾斜，向无支持的一侧下落。为使重心位于足的上方，肩向无力侧倾斜。此倾斜被称为外展肌倾斜或川德伦堡步态。可通过川德伦堡试验检查有无外展肌无力。在单腿站立时若骨盆向无支持一侧下落则为试验阳性。外展肌倾斜的原因通常可通过站立位骨盆片和神经检查确定。

（3）马蹄步态 马蹄步态为跟腱挛缩所致，常见原因为脑瘫、马蹄内翻足残余畸形或特发性跟腱紧张。无论何种原因，挛缩导致患侧在站立相时以“足趾—到—足跟”顺序着地。在幼儿，马蹄畸形还常伴患侧站立相时膝关节反张畸形。在膝关节伸直时测量踝关节背伸范围，并以此记录畸形程度。踝关节背伸应该能超过 10°。若存在马蹄畸形，需行全面神经检查。

（4）划圈步态 摆动相时借此可使功能性变长的下肢向前运动。划圈步态常由于足或踝关节疼痛所致，因为通过划圈可减少踝的运动，使行走变得舒适。

3. 治疗

跛行的原因可简单到鞋内石子引起，可重到为白血病或骨肉瘤所致。因而不能制定统一的治疗方法，有时跛行的原因不能确定。若诊断不能明确，则每周复查患儿直至症状缓解或诊断明确。

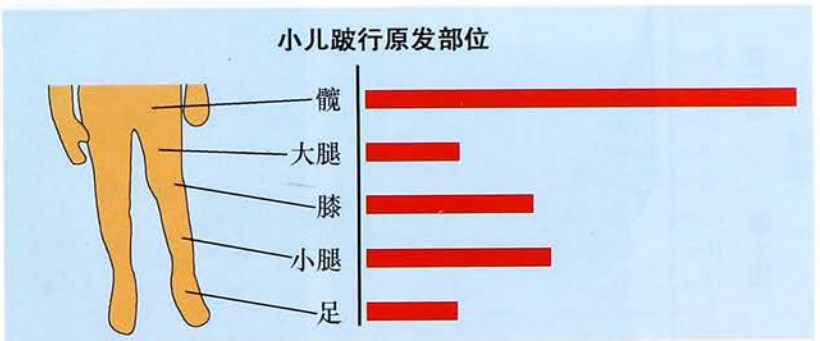

79-A 60 例年幼儿童跛行的原发部位

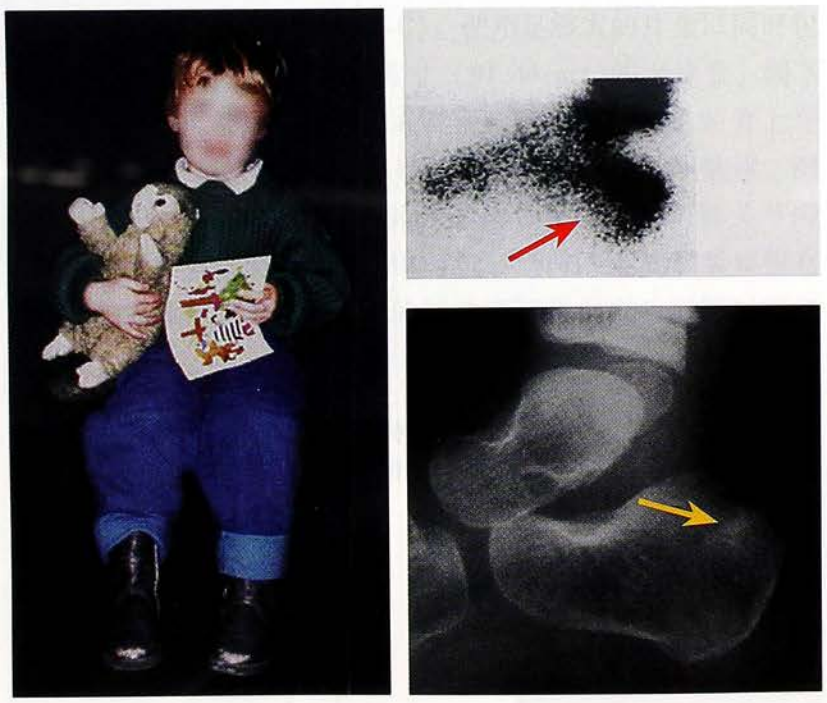

79-B 评估跛行时骨扫描的作用。患儿避痛跛行，但体格检查、放射学检查和血沉检查均阴性。骨扫描显示跟骨吸收率增加（红箭头）。这提示跟骨存在应力损伤。2 周后放射学检查提示应力骨折（黄箭头）证实了这一点，该患儿曾在购物中心内长距离行走导致应力损伤

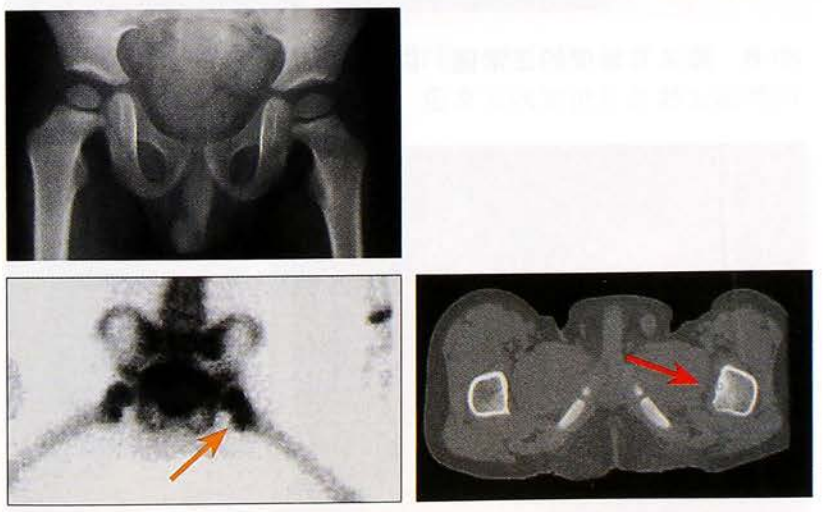

79-C 骨髓炎导致的隐匿跛行。2 岁患儿夜间疼痛，白天轻度跛行。X 线片阴性，骨扫描显示股骨近端吸收率轻度增高（橙黄箭头）。CT 扫描显示皮质骨缺损（红箭头）。采用抗生素治疗后病变消退，这可与骨样骨瘤鉴别

体征	生长痛	严重疾病
病史		
持续时间长	经常	通常无
疼痛局限	无	经常
疼痛为双侧	经常	少见
影响活动	无	经常
导致跛行	无	偶尔
一般健康状况	好	有病容
体格检查		
触痛	无	可能出现
提防保护	无	可能出现
活动受限	无	可能出现
实验室检查		
全血细胞计数	正常	异常或否
血沉	正常	异常或否
C 反应蛋白	正常	异常或否

80-A 生长痛与严重的疾病鉴别。生长痛的特征通常典型，无需特殊检查

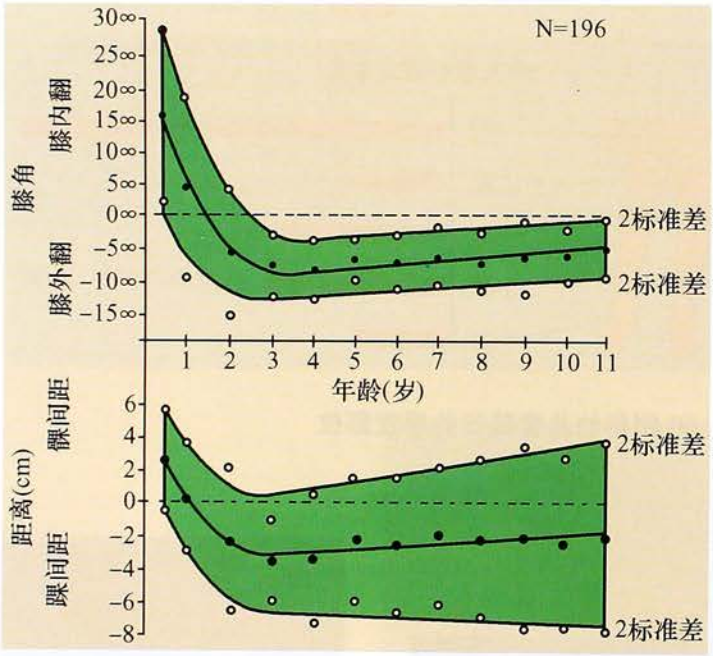

80-B 膝关节角度的正常值。以膝关节角、踝间距、髁间距描述膝关节角度的正常值



80-C 生理性 O 形腿。18 个月婴儿中度膝内翻



80-D 生理性碰膝症。3 岁女孩轻度膝外翻畸形

三、下肢疼痛

下肢痛或生长痛为特发性、良性的下肢不适，15% ~30%的儿童有此现象。女孩多见，一般夜间发作，主要累及下肢。此种疼痛不导致功能障碍或客观体征，可自愈不遗留后遗症。病因不明。可能的病因包括遗传性、功能性或结构性（过度活动）因素。在儿童期的疼痛中下肢痛位于头痛和胃痛之后。

1. 临床特征

下肢痛鉴别诊断包括累及儿童肌肉骨骼系统的大多数疼痛性疾病。通过排除法确诊（80-A）。

（1）病史 下肢痛所致疼痛通常模糊，定位不清，双侧、夜间发作，很少影响活动。下肢痛不影响步态或全身健康状况。较长的病史与下肢痛相符。病史时间长有助于除外严重的疾病，后者经过一段时间后通常产生客观体征。

（2）普查 患儿有无全身病容？是否存在畸形或僵硬？患儿是否跛行？

（3）压痛 肢体和躯体系统触诊，检查有无压痛。

（4）关节活动 关节活动范围是否受限？有无提防保护检查双侧髋关节内旋是否对称。

2. 鉴别诊断

夜间疼痛也可由于肿瘤所致，如骨样骨瘤，成骨性或 Ewing 骨肉瘤。肿瘤所致疼痛局限，常并发软组织包块，进行性加重，比生长痛发病要晚。

3. 治疗

若病史不典型或检查时发现体征，则需行 X 线片和实验室检查。若检查结果阴性，可初步诊断为生长痛。热敷和止痛药物对症处理。向家属讲明疾病为良性，自限性病程，但告知家属若临床表现有变化，应带患儿复诊。

四、膝内翻和膝外翻

膝内翻和膝外翻是膝关节冠状面畸形，角度超出了正常值范围，即平均值的±2SD。膝关节角度在正常范围内的变异称为O形腿或碰膝症或生理性变异（81-A）。膝关节正常角度范围随年龄而异（80-B）。第一年胫骨向外弯曲很常见，第二年常见O形腿（80-C），3~4岁时多为碰膝症（80-D）。内翻畸形或外翻畸形可分为局限性的如胫内翻，或广泛畸形，如佝偻病所致畸形。



81-A 生理性膝内翻和外翻。这对姐妹显示了膝关节角度的变化，刚学步的妹妹生理性O形腿，姐姐轻度碰膝症

1. 评估

（1）病史　询问何时起病。是否有外伤或疾病史？畸形有无进展？有无以前的照片或X线片可供回顾？患儿一般健康状况是否良好？家庭的膳食是否正常？有无其他家庭成员患病？

（2）体格检查　首先全面筛查。患儿身高和身体比例是否正常？佝偻病和各种综合征中常见身材矮小。是否存在其他畸形？畸形是否对称（81-B）？畸形局限还是泛发？肢体是否等长？肢体短缩和膝关节成角畸形可为骨骺损伤或发育性疾病如腓骨半肢畸形所致。测量旋转角度。冠状面和横断面畸形常同时存在，应加以区分。测量畸形。髌骨向前时测量膝关节角度。测量胫骨下端的踝间距和股骨下端的髁间距。患儿站立时畸形是否加重？若侧副韧带松弛，如软骨发育不良，站立时畸形加重。

（3）实验室检查　若患儿有全身性畸形，行代谢检查包括钙、磷、碱性磷酸酶和肌酐以及血容积测定。

（4）影像学　若检查提示畸形存在病理基础，拍下肢全长前后位X线片（81-C）。若膝关节韧带松弛，则拍患儿站立位片。摆体位时使髌骨向前（81-C）。使用足够大的片盒以同时包括股骨和胫骨。通常需要36英寸（91.44cm）的大片盒。阅X线片观察有无佝偻病、胫内翻或其他疾病征象。测量胫骨上端的干骺端-骨干角。角度大于11°提示胫内翻但尚不能确诊。测量髋-膝-踝角度。需要时采用其他影像学检查。对于膝关节畸形，侧位片很有帮助。CT和MRI对于判断和测量骺板骨桥很有帮助。拍照片记录畸形。系列的照片可记录发育畸形随时间和生长的变化。



81-B 病理性膝外翻。畸形不对称，为骨软骨瘤病所致（黄箭头）

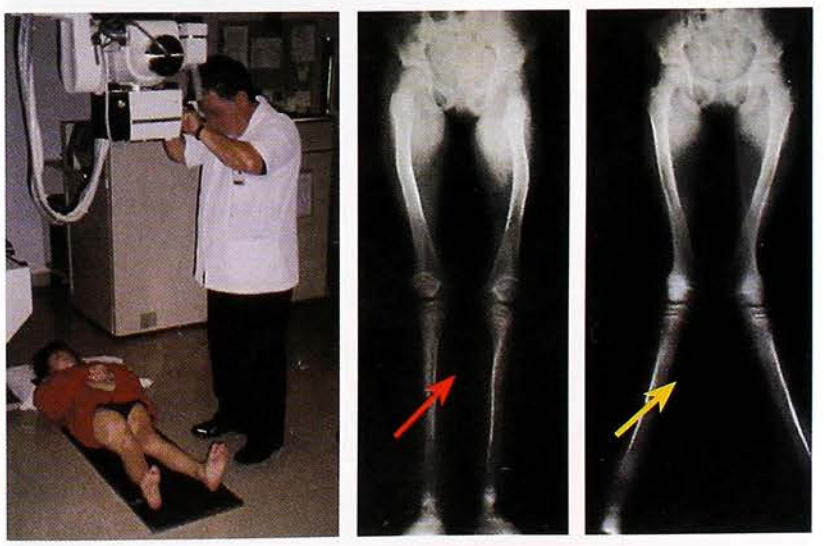

81-C 拍X线片体位。该女孩仔细摆好体位以便精确检查。摆体位使患儿适应下肢的X线片（红箭头）导致虚假信息。同一患者，正确摆放后（黄箭头），畸形测量角度不同



82-A 家族性膝内翻。亚洲人似乎比其他种族的生理性膝内翻多见

特点	生理性	病理性
发生率	多见	少见
家族史	通常无	家族成员亦可见
膳食	正常	也许异常
健康状况	良好	有其他肌肉骨骼疾病
发病年龄	2岁时O形腿、3岁时碰膝症	偏出正常，多为进展性
影响生长	正常模式	各不相同
身高	正常	低于第5百分位
对称性	对称	对称或不
严重程度	轻度至中度	常超出均值±2SD范围

82-B 鉴别生理性和病理性膝内翻

2. 诊断

按计划诊断（82-D、82-E）。首先鉴别是生理性畸形（82-A、82-B）还是病理性畸形。若畸形为病理性，则要则要考虑其病因（82-C）。虽然病因多样，但通常诊断并不困难。

3. 评估

（1）机械轴线 拍下肢全长、站立位X线片。拍片时须使患儿的髌骨向前。画股骨和胫骨的轴线，连接股骨头中心和股骨远端骨骺中点（83-A）。另划线连接胫骨近端和远端骨骺中点。描记关节面，测量外翻或内翻角度。

（2）分区系统 在全长X线片上画线连接股骨头和踝关节。注意膝关节与此轴线的位置关系（83-B）。

原因	膝外翻	膝内翻
先天性	腓骨半肢畸形	胫骨半肢畸形
发育不良	骨软骨发育不良	骨软骨发育不良
发育性	碰膝症>2SD	O形腿>2SD
创伤	过度生长，部分性骺阻滞	部分性骺阻滞
代谢	佝偻病	佝偻病
骨质减少	成骨不全	
感染	生长板损伤	生长板损伤
关节炎	膝类风湿性关节炎	

82-C 病理性膝内翻角度异常的分类。表内列出各种膝内翻、膝外翻的病因

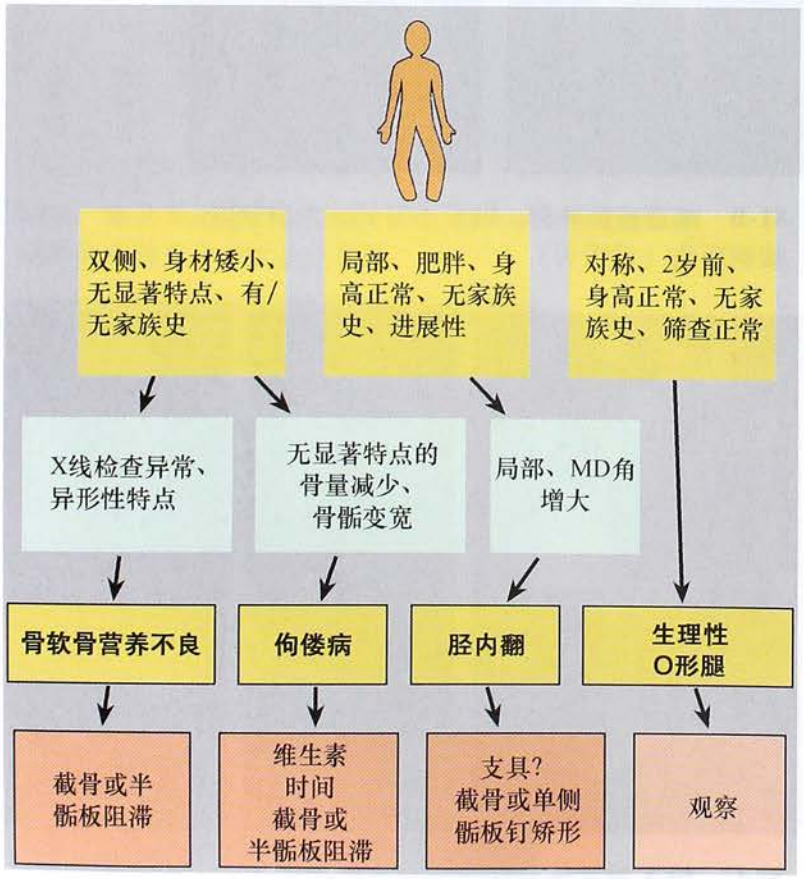

82-D 评估膝内翻或O形腿。此流程图显示导致膝关节角度异常常见原因的鉴别

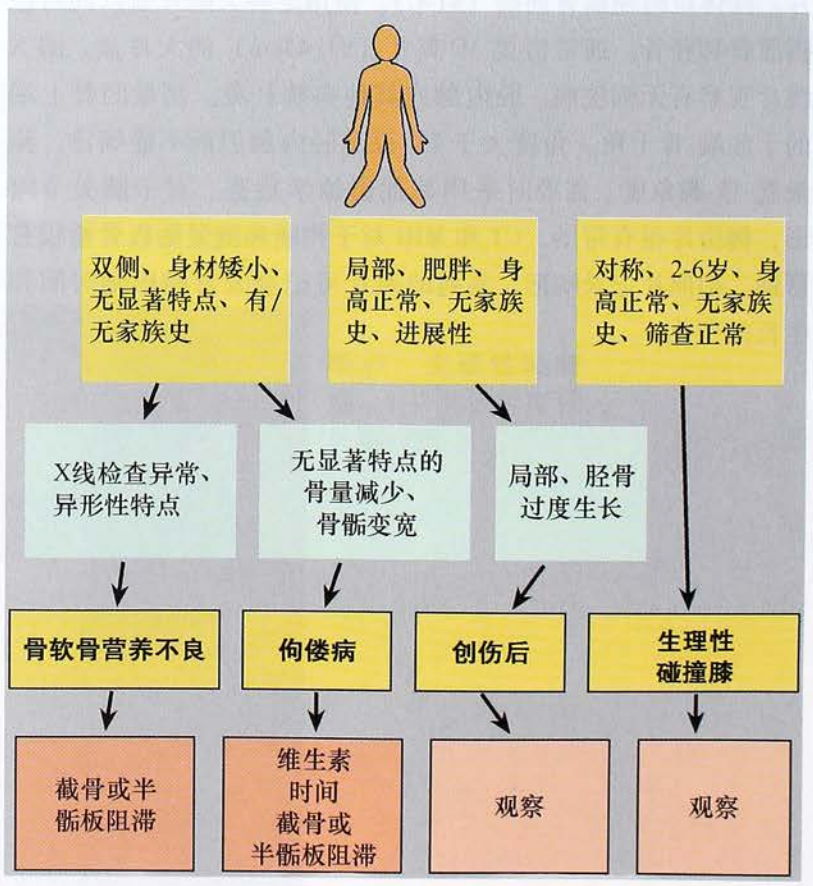

82-E 评估膝外翻或碰膝症畸形。此流程图显示导致膝关节角度异常常见原因的鉴别

4. 治疗原则

有O形腿或碰膝症畸形的患儿大部分会自我改善。拍普通照片记录生理性角度变异，3～6个月后再次随访。无需拍X线片。若疾病为病理性，明确原因，然后再考虑治疗。

（1）非手术治疗　应用垫高一侧鞋垫的方法治疗无效，应当避免。对早期的胫内翻畸形可采用长腿支具治疗，但其效果并不确定。对抗维生素D性佝偻病应避免长期支具治疗，因为支具治疗的效果并不确定，而支具治疗本身反而会带来很多不适。

（2）手术矫形　手术矫形包括截骨术、半骨骺阻滞术如半骺固定术或单侧骺板钉固定。手术治疗的目的是：①矫正膝关节角度；②使膝关节和踝关节面水平；③保持双下肢等长；④矫正同时伴发的畸形。为达到这些目的，需要详细的术前计划。

（3）利用剪纸　在施行截骨术前，在纸上描记骨的模型，然后剪纸模拟截骨术。这可预先知道结果，从而在截骨术前进行必要的修改。

（4）进行正确的截骨术　尽可能靠近畸形处进行截骨。

（5）截骨端位移　为使关节中点靠近机械轴线，有时需行截骨远端移位。

（6）多平面截骨　对代谢性疾病和骨软骨发育不良所致的泛发畸形常需要多段截骨术。但要考虑到截骨数量增加带来的风险。

（7）畸形复发　在有些疾病畸形会复发，因而在儿童时期应尽可能推迟矫形时间以减少手术次数。

5. 特发性膝内外翻

外翻畸形，踝间距超过8～10cm，常见于肥胖的女孩。此畸形很少导致功能障碍，主要是外观问题。若畸形严重踝间距超过15cm，考虑采用半骨骺阻滞或骺板钉手术矫形。拍站立位X线片，画机械轴线。判断畸形位置。大多数病例，畸形部位在股骨远端，是正确的矫形位置。

内翻畸形主要见于亚洲人群（82-A），可为家族性。是否增加膝关节退行性关节炎的风险尚不明确。此畸形很少需要手术矫正。对严重病例采用骺板钉或半骨骺阻滞术治疗。

6. 创伤后膝外翻

创伤后膝外翻畸形为学龄前儿童胫骨近侧干骺端骨折导致过度生长所致（83-C）。外翻畸形也可为骨折畸形愈合或骨折端软组织嵌入所致。

（1）自然病程　骨折后12～18个月由于胫骨过度生长，发生畸形。此后数年，外翻畸形缓慢减轻，大多数病例，畸形自行纠正而无需手术矫形。

（2）治疗　处理胫骨近端骨折时需纠正任何的对线不良，打长腿石膏过程中，做轻度内翻塑形。拍X线片应包括胫骨全长以记录整复和复位后的情况。应向家属讲明此种骨折有导致继发畸形的可能，而且无法避免。应防止早期手术矫形，因为术后畸形常会复发，而畸形常随时间推移自然纠正。使家属相信畸形不会损伤膝关节。若畸形持续存在，则在接近骨骼成熟时截骨矫形或半骨骺阻滞或骺板钉矫形。

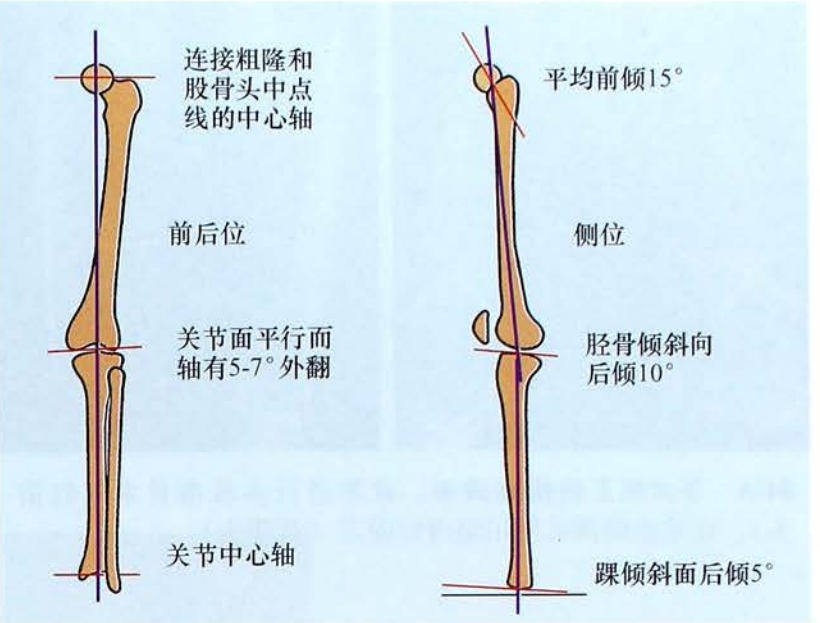

83-A　下肢正常机械轴线。数值为平均值

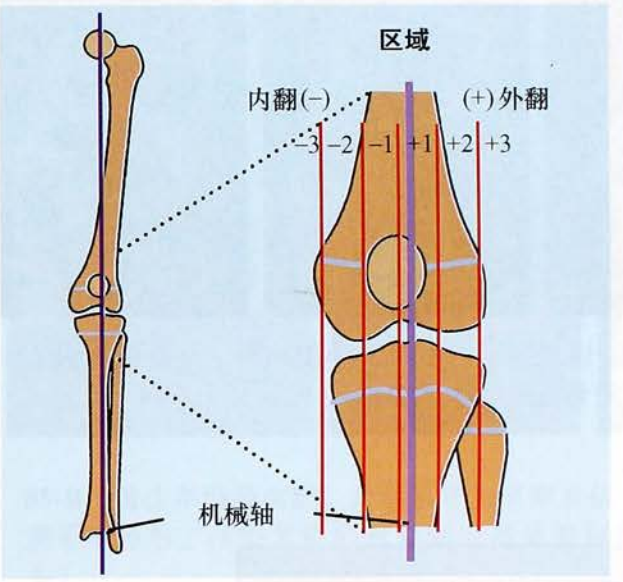

83-B　分区评估机械轴线。机械轴线进入负值区为内翻、正值区为外翻，并分为1～3度



83-C　创伤后膝外翻。此畸形为胫骨近侧干骺端骨折后胫骨过度生长所致

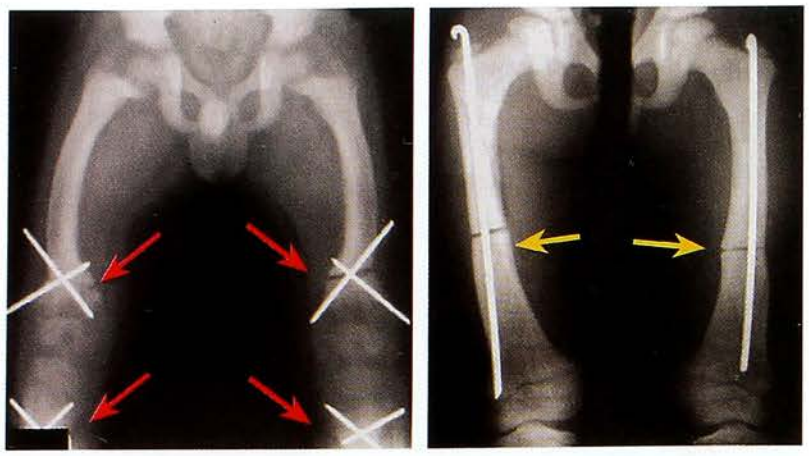

84-A 手术矫正佝偻病畸形。常需进行多段截骨术（红箭头）。在某些病例可使用髓内针固定（黄箭头）



84-B 胫内翻。图示为6岁男孩，中度畸形。注意畸形及在站立和行走时股骨在胫骨上半脱位

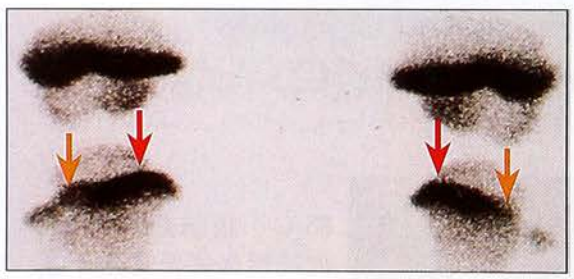

84-C 骨扫描。早期骨扫描显示（橙箭头）胫骨近端内侧骨骺比外侧吸收增加（红箭头）。这有助于将早期胫内翻与生理性弓形腿畸形鉴别

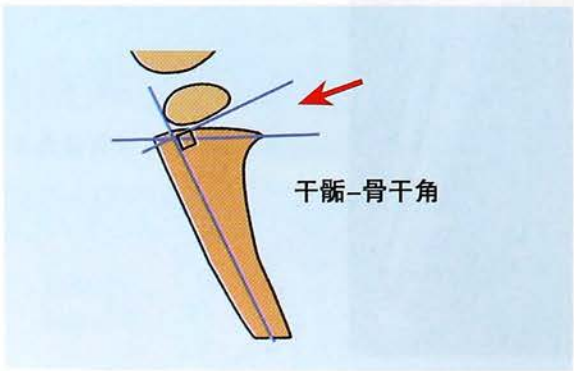

84-D 干骺端-骨干角。经常测量此角（红箭头）

7. 佝偻病

患儿有进行性膝外翻、身材矮、膳食不良病史或家族其他成员有类似畸形的应考虑佝偻病。佝偻病导致膝外翻畸形合并骨干弯曲、骨骺稀疏。实验室检查低钙、低磷、高碱性磷酸酶可确诊。使用36英寸（91.44cm）X线片包括整个股骨和胫骨以记录畸形严重程度。测量髋、膝、踝关节角度以及机械轴线。

首先将患儿转诊至内分泌专家处以获得最佳治疗效果。治疗抗维生素D性佝偻病，虽然用了合适的药物，畸形仍会存在。

（1）支具治疗　关于支具的作用存在争议，因为长期的支具治疗对患儿是一种负担，而其效果尚未证实。

（2）手术　如果可能，尽可能推迟手术时间，至儿童后期行U型钉治疗或至青少年期截骨术矫正。生长结束后再行手术治疗可减少畸形复发的风险。若畸形严重，有可能在儿童期即需要手术治疗（84-A）。采用前面讨论的利用长X线片和剪纸的方法计划截骨术。消毒整个下肢以便术中观察矫形是否充分。依据术前计划，在每一骨段行单一或多平面截骨术。因为愈合可能比正常稍慢，术后固定10周左右。

若在生长结束前进行手术矫形治疗，术后畸形复发常见。年龄越小，复发越快。

8. 胫内翻

胫内翻或Blount病是累及胫骨近端生长板内侧部分的一种发育性疾病，该病导致局部内翻畸形（84-B）。在黑人、肥胖、家族史阳性、居住在特定地理位置如美国东南部地区的发病率高。病因不明，理论上推测在易感儿童机械应力损伤了胫骨近端生长板，使生理性弓形腿畸形变为胫内翻畸形。

（1）评估　临床可见两种类型胫内翻。X线片上婴儿型胫内翻有时难与生理性膝内翻鉴别。

干骺端-骨干角　干骺端—骨干角常用。生理性膝内翻此角和胫内翻畸形间存在很大重叠（84-D）。若此角超过15°，可能为胫内翻。每3~6个月拍X线片随访以鉴别。2岁后生理性内翻常自我恢复。胫内翻则进展并出现特征性的干骺端改变。

骨扫描　很少需要骨扫描。骨扫描可显示胫骨近端内侧骺板吸收增加（84-C）。

MRI　MRI可见明显畸形，对处理复杂畸形时有帮助。

Langenskiöld分期　胫内翻随时间从一期进展到下一期（84-E）。



84-E Langenskiöld分类。此分类常用但有时难用

（2）治疗 根据胫内翻的分期（84-E）和患儿年龄治疗。

支具 轻度畸形不经治疗自愈，因而支具的益处并不确定。通常采用支具治疗 1 期和 2 期患儿。若用支具则用长腿支具，膝部固定并外侧受力。在活动玩耍时和夜间穿戴。

（3）手术矫形 手术矫形可通过截骨术或人为使骺板不对称生长达到矫形目的。可利用永久性半骨骺阻滞术或可逆的 U 型钉阻滞达到不对称性生长目的。见下 2 页。

儿童期截骨术 若胫内翻进展，或初诊时已是 3 期、4 期病变，则需行截骨术。尽可能在 4 岁之前手术（85-A）。5 期和 6 期病变复杂，需要双平面截骨以矫正膝内翻和关节面塌陷畸形。同时评估股骨远端形状，因为这也可以是造成内翻或外翻畸形的原因。胫骨内旋是常见的伴发畸形。利用闭合楔形截骨并去旋转或斜形截骨矫正内翻和旋转畸形。术中矫形后使股-足角为 +10°，过度矫正内翻畸形至外翻 10°。术中使用无菌止血带，以便观察整个下肢精确矫形。松解小腿前侧间隔筋膜以减少筋膜室综合征的危险。术中交叉克氏针内固定，术后并用长腿石膏外固定。

半侧 U 钉固定 对 2 期和 3 期畸形除截骨术外可采用半侧 U 形钉阻滞。

骺板骨桥切除术 少数情况下，学龄前和学龄儿童单侧发病者可见骺板骨桥。CT 和 MRI 检查可以证实骨桥。切除骨桥，脂肪填充，截骨矫正畸形。

青少年期手术治疗 大龄儿童或青少年因为肥胖常使手术矫形变得复杂。截骨术后用外固定器。外固定支架固定充分无需石膏托外固定并且允许术后调整力线（85-B）。

U 形钉 U 形钉阻滞术简便易行。其缺点是疤痕大，有钉突出的危险及需要二次手术取出 U 形钉。优点是手术简单。术中通常放置两枚钉，术后严密随访，畸形矫正后手术取出 U 形钉。若 U 形钉放置在骨膜外，取钉后骺板可恢复生长。常采用分区系统以判断是否需要矫形。3 区畸形是 U 钉阻滞的指征。取钉后常见反弹而丧失部分矫形。所以通常轻微过度矫形，尤其患儿年龄小于 12 岁时。

半骨骺阻滞术 若能精确计算时间，半骨骺阻滞术有其优点。疤痕小、操作简单确切。Bowen 设计了表格以帮助计算时间（85-C）。术后严密随访至关重要，因为一旦发现畸形将过度矫正，需要及时将全部骺板阻滞。

时间计算 U 形钉的时间并不严格，矫形完成后取出 U 形钉。半骨骺阻滞术时间严格，已有表格帮助确定恰当的手术时间。

（4）预后 预后取决于严重程度、分期、治疗。在儿童期术后内翻畸形复发和肢体短缩常见。关节面畸形常导致成人后退行性关节炎。

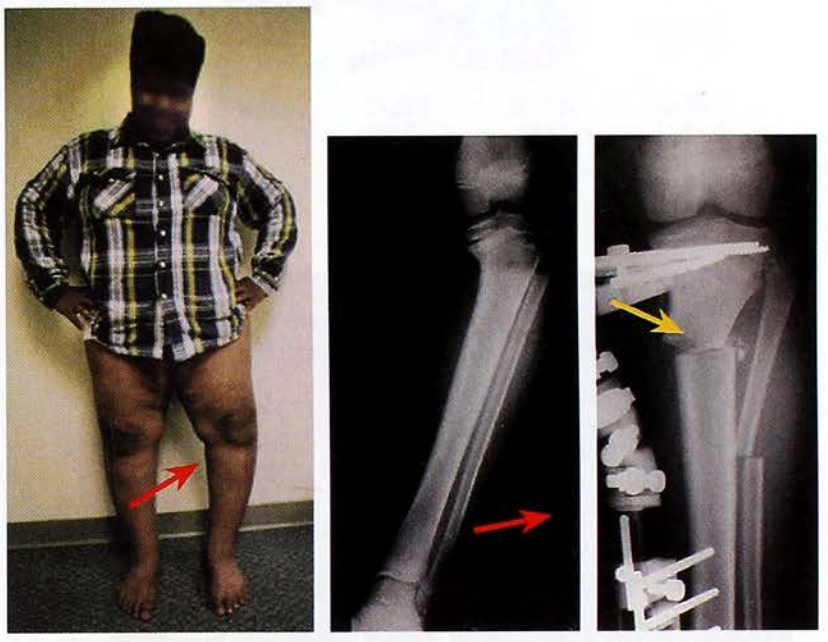

85-B 青少年型胫内翻。此畸形常为单侧发病（红箭头）常需手术矫形。在手术矫形时外固定器是极好的选择（黄箭头）



85-A 婴儿型胫内翻。常为双侧发病，畸形常需行截骨矫形（红箭头）

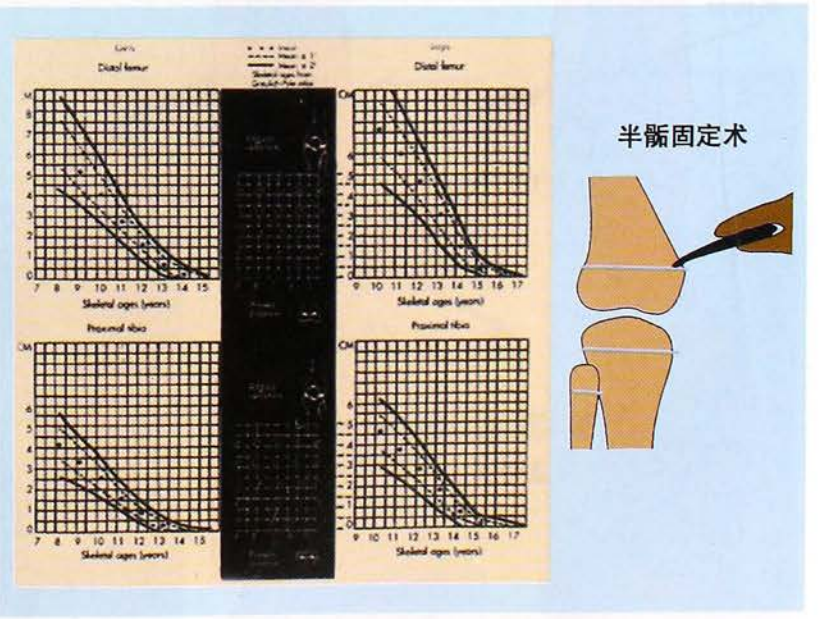

85-C 半骨骺阻滞时间表。此表用来确定成角畸形的矫正时间

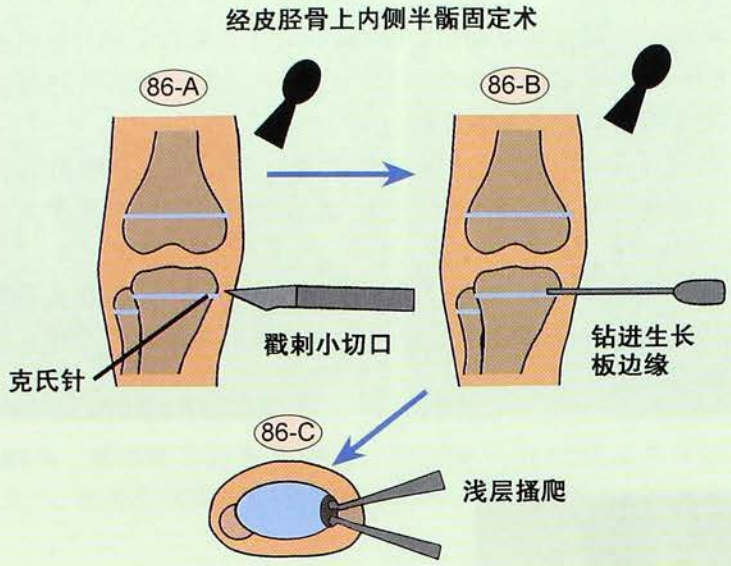

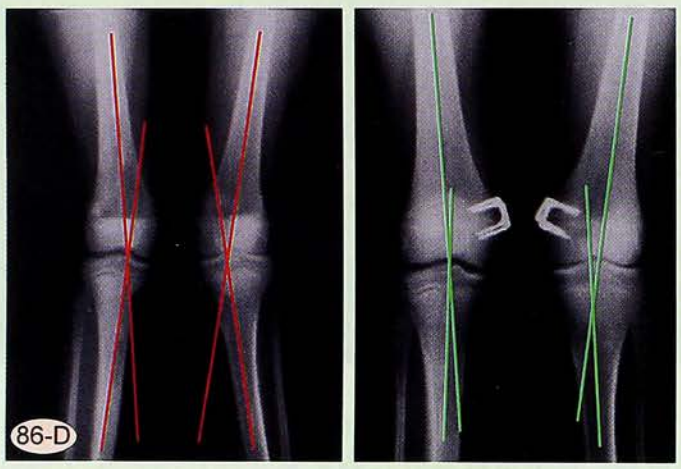

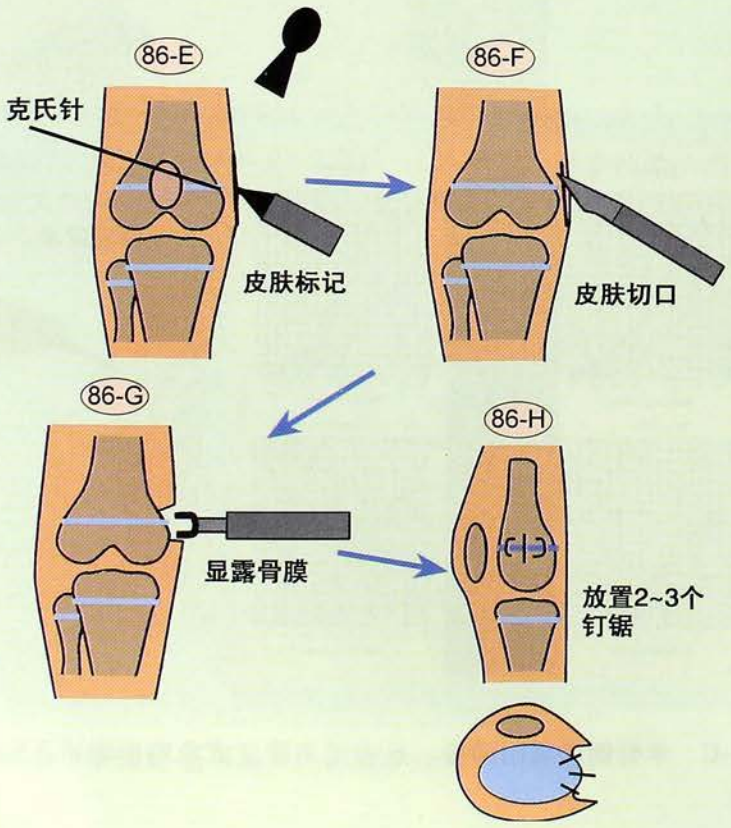

9. 半骨骺阻滞术

在生长期的儿童，永久性或暂时性阻滞一半骺板的技术可有效矫正成角畸形。跨越骺板的U型钉提供暂时性阻滞，取出后可恢复生长。半骨骺阻滞术是永久性阻滞需要仔细计算时间以免矫枉过正或矫正不足。

（1）半骨骺阻滞术　半骨骺阻滞术需要仔细计算时间并严密随访。其优点是疤痕小，一次操作即可。

技术　在透视下利用克氏针确定骺板的内侧或外侧边缘。作小切口（86-A）。置入6mm直径的钻头，进入骺板（86-B）。钻出软骨，以证实钻头位于骺板内。通过此钻孔，置入小刮匙到骺板边缘去除皮质骨及1cm骨骺（86-C）。

术后护理　术后加压敷料包扎。局部注射麻醉剂。术后当天即可出院。每3~4个月随访一次。若在骨骼成熟前即矫形，保持整个骨骺完整以免过度矫正。

（2）半U形钉　U形钉阻滞不需精确计算时间，但切口大，需二次手术取出。此技术最适合矫正特发性膝外翻等畸形（86-D）。注意固定前的畸形（86-D左）和取钉前畸形改善情况（86-D右）。

技术　在透视下，利用克氏针定位骺板（86-E）。作3~4cm纵行切口暴露骺板部位的骨膜（86-F）。注意不要损伤或穿透骨膜，透视下，将加强的U形钉跨越骺板顺其斜度在骨的中间部打入（86-G）。U形钉基底位于骨膜外。间隔2~3cm同样跨越骺板放置第二或第三枚U形钉，同样避免穿透骺板（86-H）。拍正位和侧位X线片记录U形钉位置（86-I）。皮内缝合伤口，加压包扎。

术后护理　每3~4个月随访一次。畸形矫正后去除U形钉。通常每月矫正1°。虽然U形钉很少导致骺板闭合，但需随访此并发症。若发生骺板阻滞，则考虑骺板骨桥切除脂肪填塞或整个骺板阻滞。

（3）并发症

血肿　术后加压包扎减少血肿的危险。

过度矫正　恰当时间取钉或在半骨骺阻滞病例保持骨骺完整以免过度矫正。

矫正不足　手术治疗时间过晚。

U形钉脱出　若脱出，再次置入。



10. 胫骨近端截骨术

胫骨近端截骨术适于成角畸形或成角伴旋转畸形。单纯旋转畸形最好行胫骨远端截骨术矫正，因为胫骨近端截骨术并发症较高。

（1）技术　在可用的方法中，选择最适合病人的截骨和固定方式。

横行截骨外固定器固定　此法最适合治疗肥胖儿童胫内翻畸形（87-A）。术后无需石膏固定，逐渐矫形，调整容易，便于观察间隔压力和神经状况。

横行截骨钢板固定　在矫正成角伴旋转畸形时此法有用（87-B）。

斜形截骨　斜形截骨可同时矫正旋转和成角畸形（87-C）。术前计算截骨角度。术中前侧入路，就在胫骨结节下方开始截骨，截骨依据需要的角度向近端、后侧延伸以同时矫正旋转和伴发的内翻或外翻畸形。使用前后位螺钉固定。接触面积大，愈合时间快。

杵臼截骨　杵臼截骨接触面积大，稳定，使用交叉克氏针固定即可（87-D）。

斜形闭合楔形截骨　截除面积大，愈合快，可使用两枚螺钉固定（87-E）。

（2）避免并发症　胫骨近端截骨术的并发症相对常见。包括腓总神经损伤、筋膜间隔综合征及骺板损伤。注意胫骨近端骺板前侧部分向远端延伸，术中截骨和固定时不要损伤骺板。少数情况下，腓总神经被牵拉，有时需移动神经以免过度牵张。对大多数截骨术，每一步骤均应恰当。

预防性前侧间隔松解　通过截骨切口，皮下切开前侧间隔筋膜（87-F）。术中同时行腓骨截骨（87-G），术后双瓣劈开石膏（87-H），术后早期严密随访（87-I）及早发现腓总神经损伤或筋膜间隔综合征。

（3）临床病例

肾性佝偻病行双侧胫骨截骨术（87-J）。

肥胖胫内翻患儿行外翻截骨用固定器固定（87-K、87-L）。

单纯横行截骨钢板固定前（87-M）。

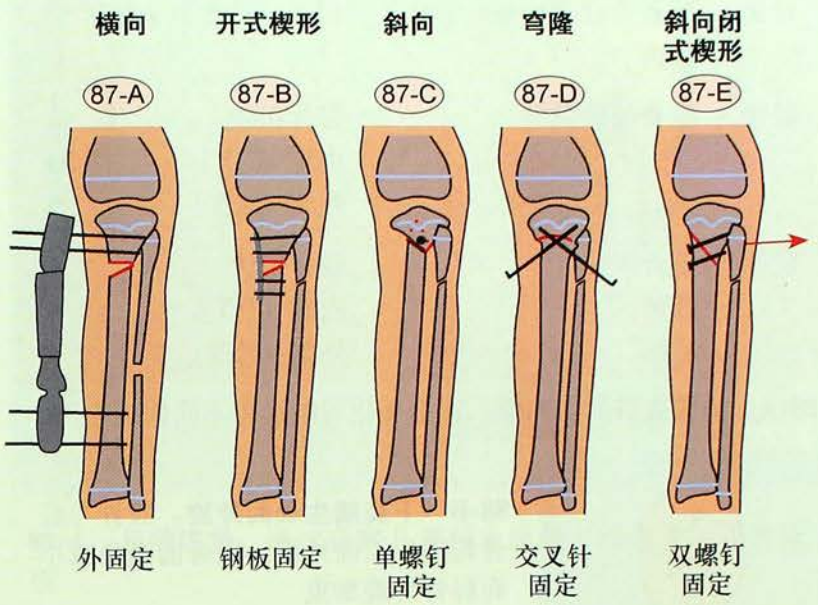

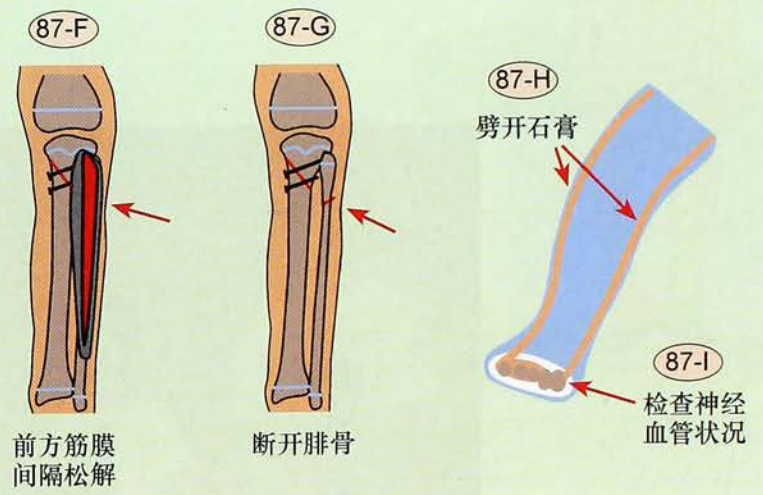







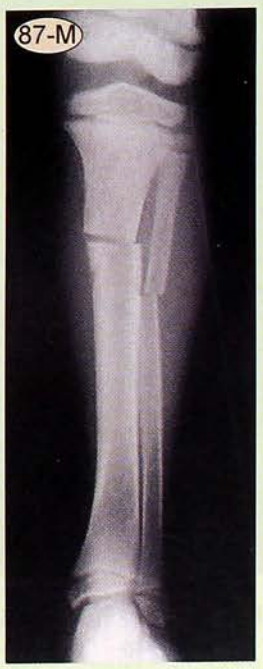

部位	正常	畸形
定义	倾斜角在平均值 ±2SD 范围内	扭转 > 平均值 ±2SD
胫骨	胫骨倾斜角	胫骨扭转 内旋（ITT） 外旋（ETT）
股骨	股骨倾斜角 前倾 后倾	股骨扭转 内旋（IFT） 外旋（EFT）

88-A 旋转变异的名词学。正常变化与畸形用不同词描述

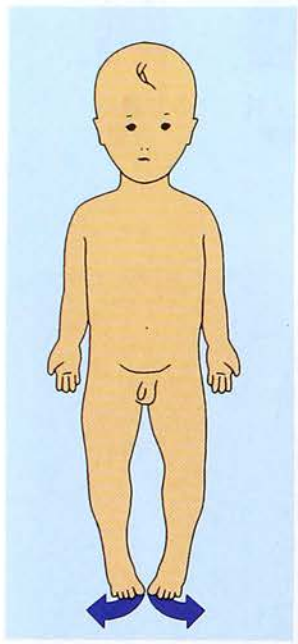

88-B 下肢随生长而外旋。股骨与胫骨均随生长而外旋。股骨前倾角减小而胫骨外旋加重



88-C 母亲与孩子同时发生股骨内旋。评估患儿母亲会发现孩子同样的旋转形式

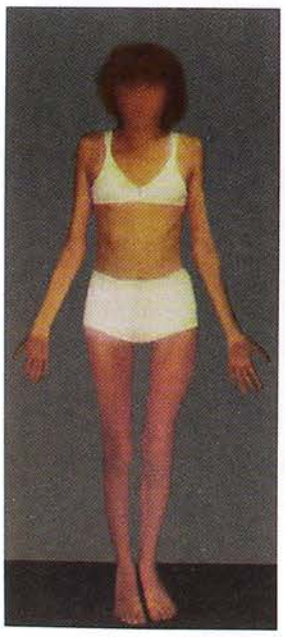

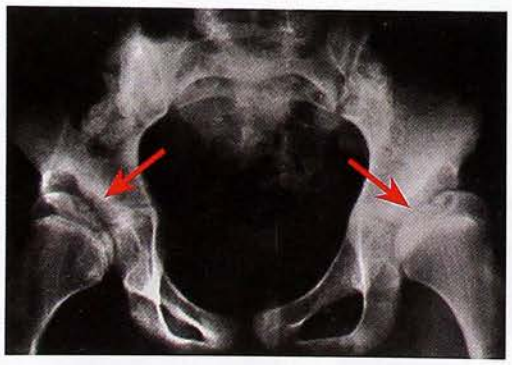

88-D 髋旋转不对称需进一步检查。12 岁女孩足尖内指。髋旋转不对称。X 线片示双髋发育不良。行手术矫形

五、扭转畸形

扭转问题如足尖内指或外指常会困扰患儿父母，并经常导致对儿童采用不同的治疗。治疗扭转畸形需要明确相关名词定义、确切的诊断、其自然病程以及所选用的治疗的效果。

1. 命名

（1）倾斜角　倾斜角指肢体正常扭转的角度（88-A）。胫骨倾斜角指膝关节轴线与内外踝连线轴的角度。正常情况下胫骨稍向外旋。股骨倾斜角是股骨颈轴线与股骨髁轴线的角度，正常情况下股骨有些前倾。

（2）扭转　指倾斜角度超过平均值 ±2SD，被认为是异常的，是一种畸形。股骨内旋（IFT）或前倾，股骨外旋（EFT）或后倾指股骨的扭转畸形。胫骨内旋（ITT）和胫骨外旋（ETT）指胫骨的扭转畸形。

扭转畸形可能简单，仅累积单平面，或复杂累及多平面。复杂畸形可互相叠加或互相代偿。因而，胫骨内旋与股骨内旋互相叠加。而胫骨外旋和股骨内旋互相代偿。

2. 正常发育

胚胎第七周时下肢内旋，使大脚趾朝向中线。随生长发育，股骨前倾角从出生时约 30°降低至骨骼成熟时 10°（88-B）。女孩和某些家族前倾角大（88-C）。随生长，胫骨外旋从出生时 5°至骨骼成熟时外旋 15°。因为随生长股骨和胫骨均外旋，在儿童胫骨内旋和股骨前倾随时间而改善。相反，胫骨外旋常随时间而加重。

3. 评估

虽然依据体格检查即可诊断扭转畸形，但病史仍有助于除外其他疾病并判断残疾的程度。

（1）病史　询问起病时间、严重与残疾程度、治疗经过及发育史。行走延迟提示可能存在神经肌肉疾患。是否有扭转畸形家族史？通常扭转畸形是遗传的，父母的现状可预示患儿的未来。

（2）筛查　筛查除外髋臼发育不良、神经疾患如脑瘫。

扭转角度测量　扭转角度评估可提供畸形的平面和严重程度等信息（443-A）。分别记录左侧和右侧角度。评估分 4 步。

观察患儿行走和跑步　评估行走时足前进角（FDA）(89-A)。此角为足的轴线和前进线的夹角。通常在门诊走廊中观察患儿行走来估计其角度。估测足尖内指或足尖外指度数。足尖内指以负数表示。－5°～－10°为轻度足尖内指，－10°～－15°为中度足尖内指，超过－15°为重度足尖内指。让患儿跑，股骨前倾角增大患儿跑动时呈打蛋器样步态，下肢摆动相时向外。

评估股骨倾斜角度　测量髋关节旋转（89-B）以测量股骨倾斜角度。俯卧位同时测量两侧髋外旋和内旋，屈膝 90°，骨盆水平。正常内旋小于 60°～70°。若不对称，X 线片检查(88-D)。

测量胫骨倾斜角度　通过测量股-足角评估胫骨倾斜角度(TFA)(89-D)。患儿俯卧，膝关节屈曲90°，股-足角为足的轴线与大腿轴线的夹角。股-足角记录了胫骨和后足的旋转。TMA角是内外踝连线与大腿轴线夹角。此为胫骨旋转角度。TMA和TFA角度差为后足旋转度数。TFA和TMA的正常值范围很大，其平均值均随年龄增加。测量时，足的位置至关重要。使足处于自然的位置，避免人为摆放足在一个特殊位置，这可导致测量误差。

评定足　评定足有无前足内收。正常情况下足的外缘为直线。如足外缘凸出，前足内收常为跖骨内收的特征。足外翻或扁平足可导致足尖外指。扭转测量中，两者均应包括。

通过筛查和旋转测量，确定扭转畸形的平面和严重程度(89-C)。

4. 特殊检查

若髋关节旋转不对称或畸形严重应考虑手术矫形，需行X线片进一步检查。通常而言，特殊拍片记录扭转畸形并不十分有用。在手术前，对严重前倾畸形的应拍片以除外髋发育不良并测量股骨前倾角度。测量可通过CT扫描或双平面X线片完成。儿童患者X线畸形严重，前倾通常大于50°，需手术矫形。

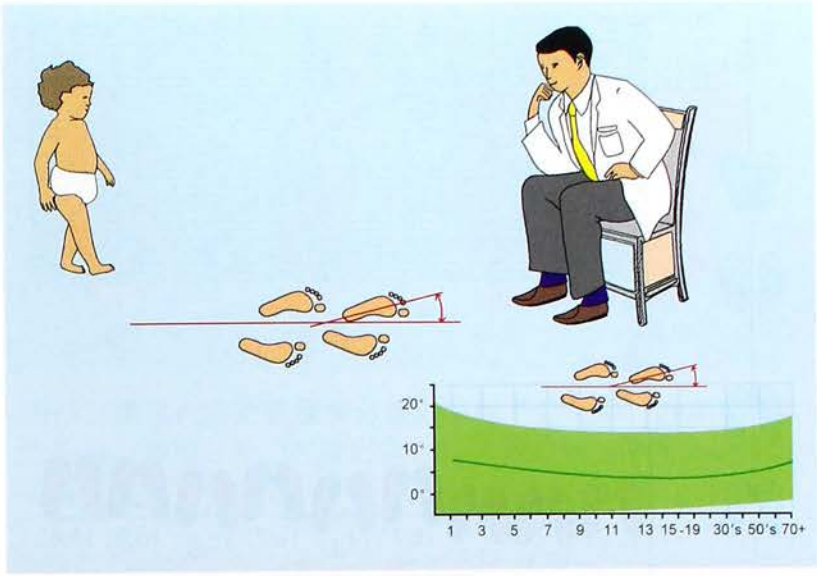

89-A　足前进角。通过观察儿童行走测量，绿色表示正常范围

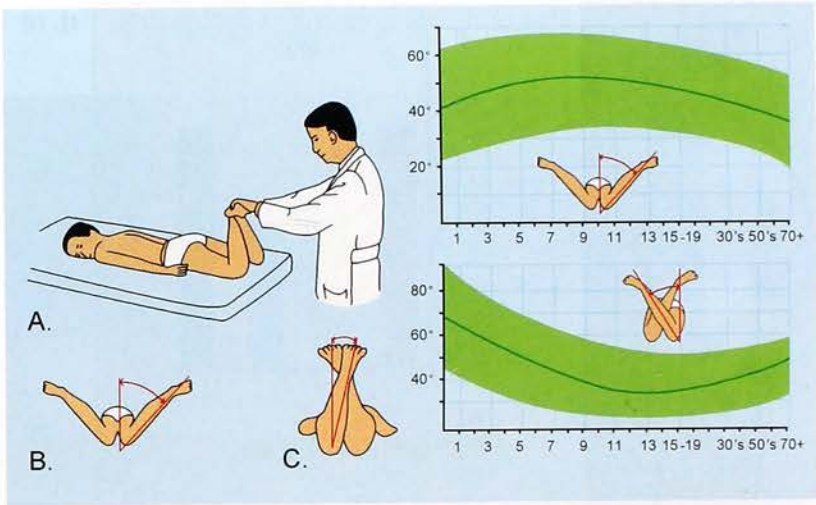

89-B　髋关节旋转。让儿童俯卧位（A）。测量内旋（B）与外旋（C）。绿色表示正常

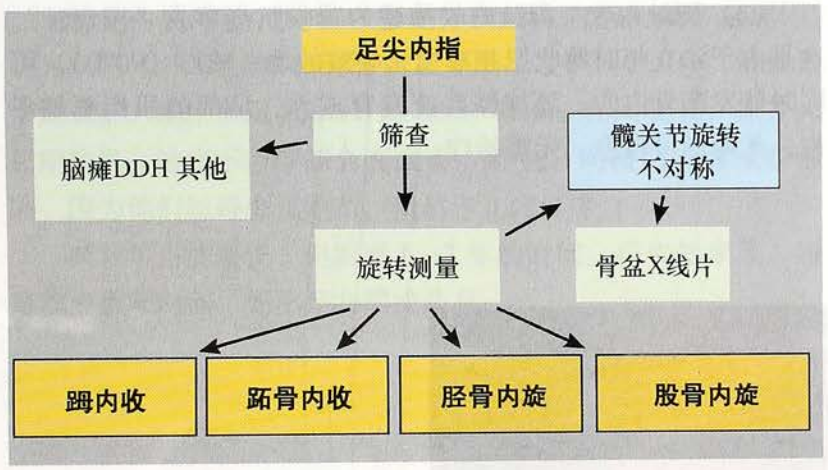

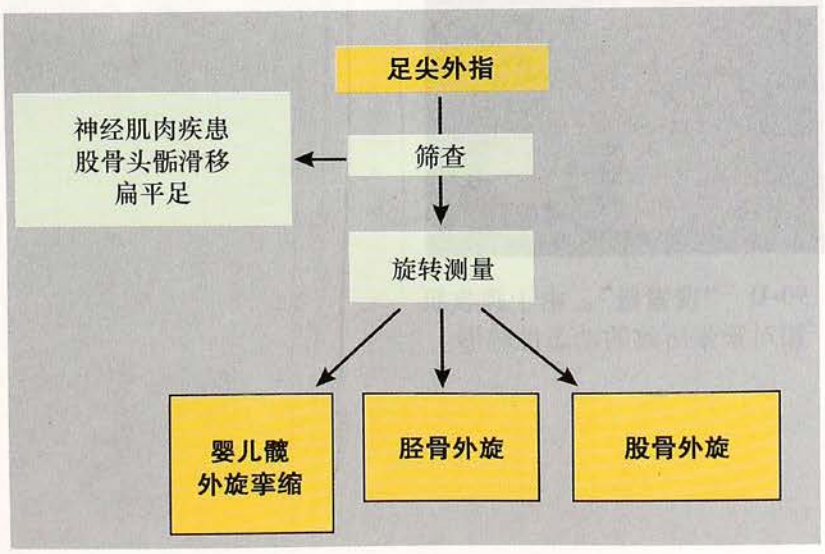

89-C　评估足尖内指和足尖外指的流程图。利用筛查实验与旋转测量，常较易诊断

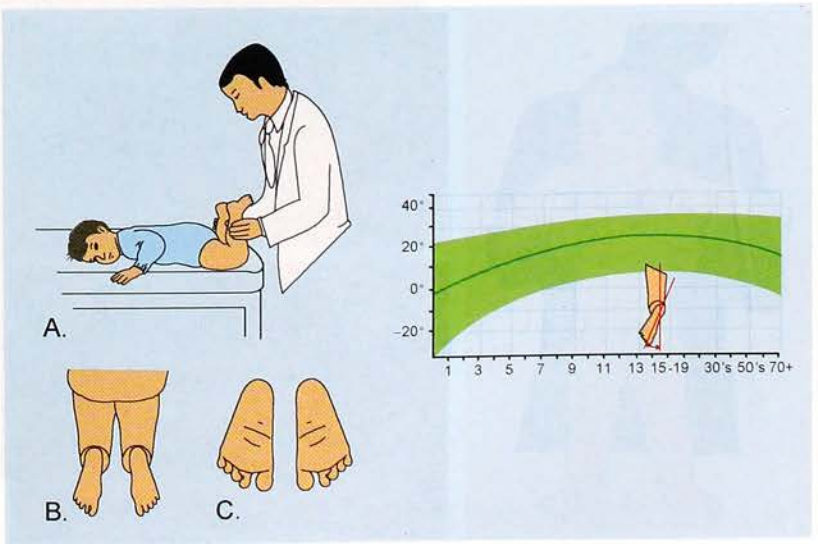

89-D　评估胫骨与足的旋转。让孩子俯卧位测量胫骨与足的旋转（A），使足处于自然休息位。股-足轴与足的外形（C）易于测定。绿色所示为正常范围

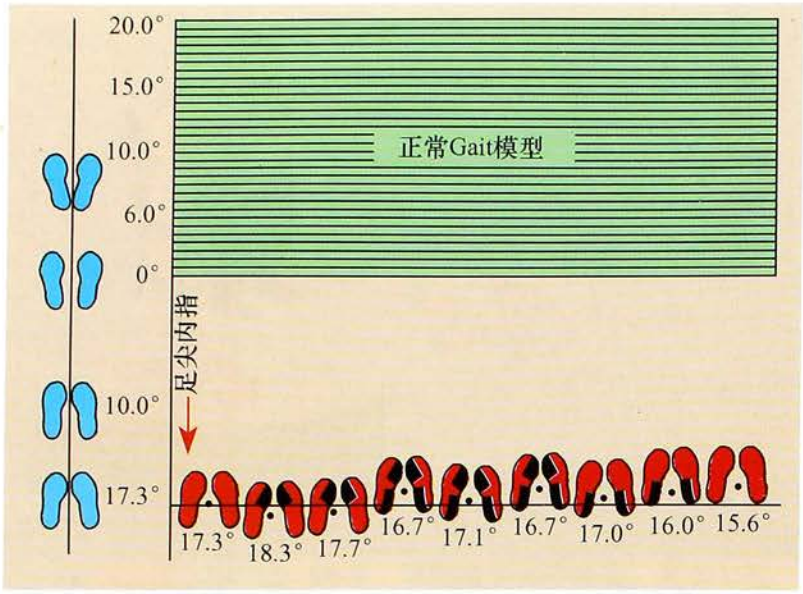

90-A 楔形垫高鞋底无效。不同垫高与不垫对照组足尖内指的均值



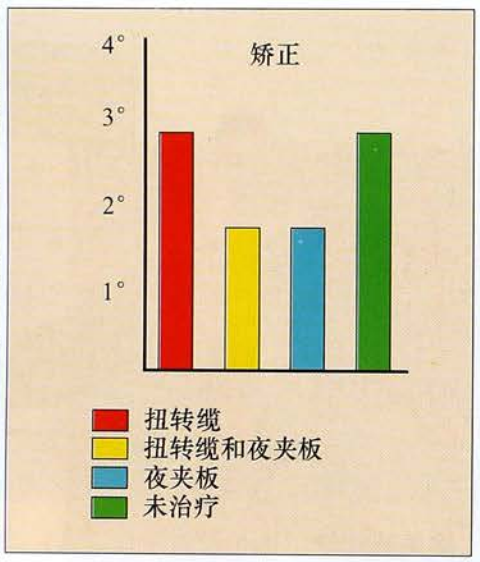

90-B 扭转带效果不佳。表格对各种“治疗组”与未治组儿童旋前角度进行比较，股骨前倾角在这些干预治疗前后并无差异





90-C 婴儿生理性足尖外指。婴儿早期的足尖外指通常由于髋外旋挛缩所致。这些婴儿中，内旋小于30°（上图）而外旋约80°（下图）。这将导致下肢外旋，可自愈

5. 处理原则

治疗的第一步是确立正确的诊断。在处理扭转畸形问题时，最常见的困难是与患儿父母。因为下肢随时间逐渐外旋，大部分儿童，足尖内指畸形会自我纠正。所以，对儿童而言最好的治疗方法是等待自我矫正。试图控制患儿的行走、坐姿或睡眠姿势并不可行。所有这些努力都是徒劳的，并在患儿与父母之间造成矛盾。

楔形加高或加鞋垫均无治疗效果（90-A）。同样日间使用带扭转带的支具只是限制了儿童的行走和跑动活动（90-B）。外旋足的夜间支具并不妨碍儿童玩耍，更容易被接受，单可能并无长期益处。

因而，最好采取观察治疗。需要向家属讲明只有观察才是恰当的治疗。这需要仔细评估、教育、说服和随访。应当告知家属，只有少数病例扭转畸形持续存在。只有不到1%的股骨和胫骨扭转畸形由于不能自我塑形而需要在儿童晚期手术矫正。需要旋转截骨术者罕见，手术是有效的。

6. 婴儿

足尖外指可能为扁平足伴足跟外翻或更常见的髋关节外旋挛缩，或合并二者的情况。足尖内指可能为跨趾内收，前足内收或内旋畸形。

（1）髋关节外旋挛缩　因为在子宫内髋关节外旋，因此，髋关节外旋是正常的。当婴儿直立时，足转向外侧（90-C）。这会使家属紧张。通常仅单侧足外旋，常为右侧。多数足的外旋是正常的。家属认为是正常的另一侧足其实常存在跖骨内收或胫骨内旋畸形。

（2）跨趾内收　跨趾内收描述为跨收肌痉挛或“搜索趾”。这是由于站立相时跨收肌相对紧张导致的动态畸形（90-D）。可同时伴发跖骨内收。随神经系统发育成熟，足部的肌肉更加平衡，此畸形可自愈。无需治疗。

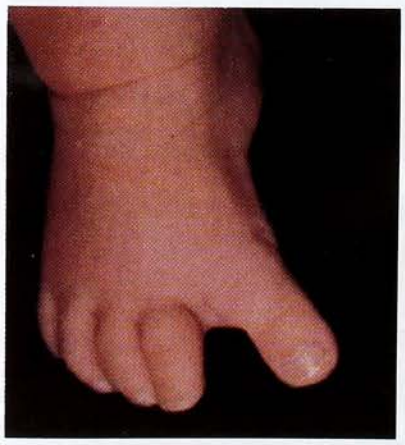

90-D “搜索趾”。由于跨收肌相对紧张所致的动态性畸形

前足内收 前足内收指一系列以前足不同程度的向内弯曲为特征的畸形（91-A）。预后与足的僵硬程度有关。此疾病详见于第五章。

（1）跖内收 子宫内蜷曲体位会导致柔韧性跖骨内收畸形。同其他畸形一样，畸形可随时间自行缓解。大多数在1年内自愈，其余在儿童期缓解。要向家属解释清楚，观察即可（91-B）。并不需要支具、石膏、特殊的鞋或体育锻炼。

（2）跖骨内收 僵硬的前足内收畸形容易持续存在。同跖骨内收相比，此畸形不常见。该畸形特征为畸形僵硬，足底可见皱褶。其自然病程常不能完全自我消失。畸形不会导致功能障碍，也不是踇囊炎的原因。是可造成外观问题，畸形严重者导致穿鞋困难。

应注意与罕见的倾斜足畸形鉴别。注意倾斜足畸形发生在关节松弛的患儿，其前足内收、后足外翻。

大部分家属希望畸形得到矫正。从6月龄开始可采用系列长腿石膏矫形（91-B）。每1～2周更换石膏直到畸形矫正。大于2岁的患儿，石膏矫形有时会成功，但难于被患儿和家属接受。

因为跖骨内收不导致功能障碍或继发畸形，需要手术矫形者罕见。

7. 学步儿童

足尖内指在第二年很常见，常在婴儿开始行走时被家属注意。此足尖内指为胫骨内旋、跖骨内收或踇趾内收所致。

胫骨内旋畸形 胫骨内旋是导致足尖内指的最常见原因。常为双侧（91-C）。单侧胫骨内旋多见于左侧（91-D）。最佳治疗为观察。临床常用 Fillauer 或 Denis Browne 夜间支具，但并无长期效果；治疗不治疗都会有改善。避免日间使用支具或矫形鞋，因为他们妨碍患儿跑动，损伤患儿的自尊。

畸形可自我矫正，但需要1～2年的时间。应告知家属，矫形需要数年时间，而不是几周或几月。

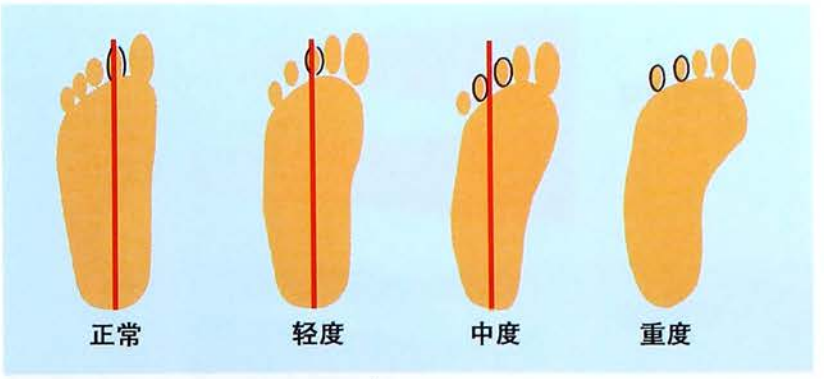

91-A 前足内收严重程度分级。引线平分足跟。正常者经第二足趾。经第三趾为轻度内收，3～4趾之间为中度，4～5趾之间为重度

	内收	内翻
0～6个月	观察	观察
6～24个月	观察	石膏治疗
大于24个月	如有必要可观察	可试行石膏治疗

91-B 跖内收与内翻的治疗。基于年龄与僵硬度

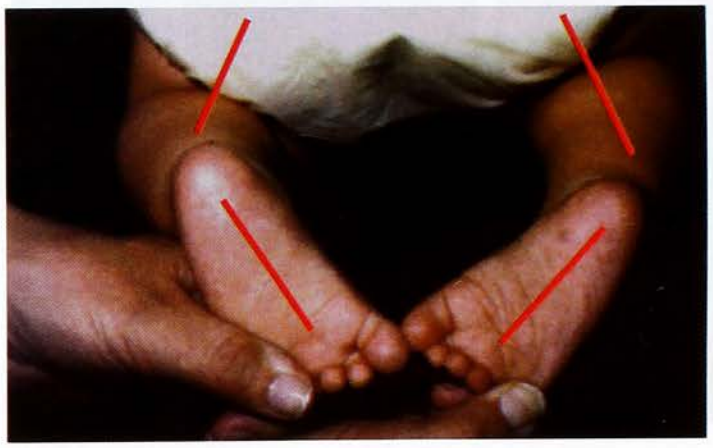

91-C 双侧胫骨内旋。双侧的股-足角均为负数（红线）



91-D 单侧胫骨内旋。胫骨向内扭转常为不对称，通常左侧更重（箭头）

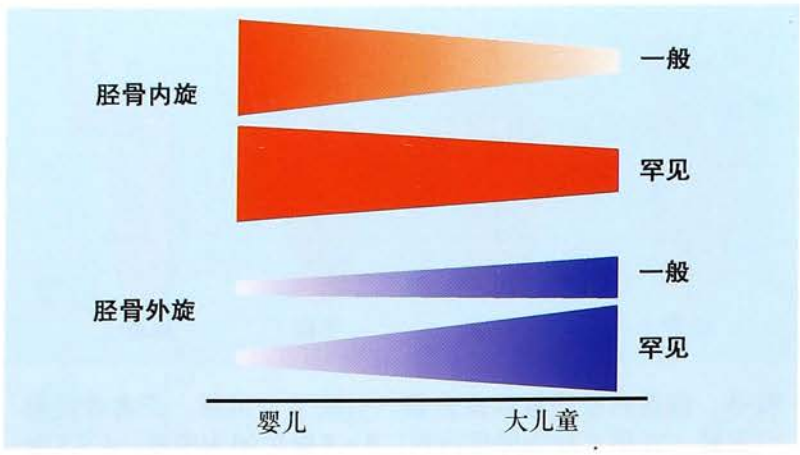

92-A 胫骨内旋与外旋。自然病程的比较由于胫骨随生长而外旋，故胫骨内旋会改善而外旋会加重。外旋畸形常更严重而需行旋转截骨术



92-B 持续性胫骨扭转畸形。旋转畸形并不总是随时间而改善。这些女孩子为持续性胫骨扭转畸形（箭头），导致残疾需行胫骨旋转截骨矫形

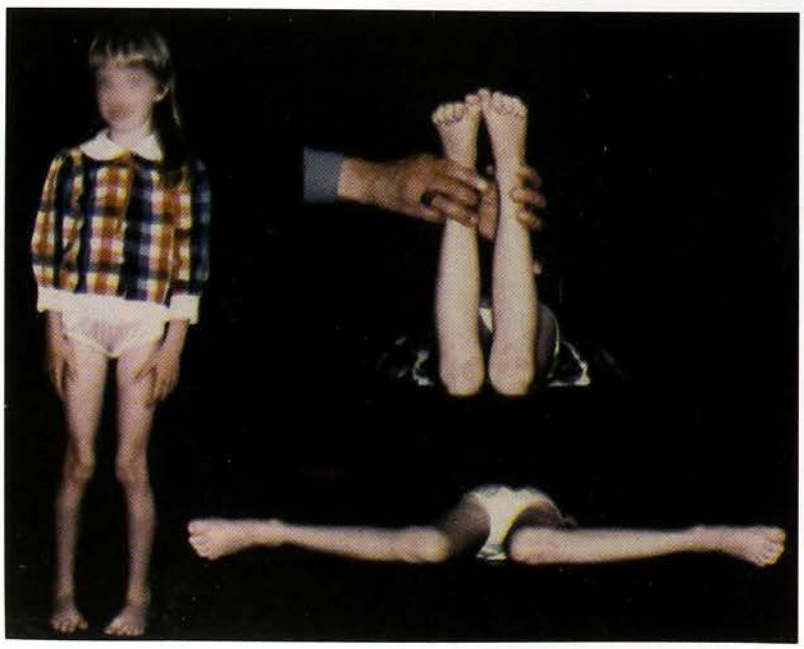

92-C 股骨向内扭转。这个女孩子存在股骨向内扭转畸形。站立时其髌骨朝向里。其髋外旋为0°（上），内旋为90°（下）

8. 儿童

儿童期足尖内指主要由于股骨前倾，少数为胫骨内旋。大龄儿童的足尖外指可能为股骨外旋或胫骨外旋畸形所致。自然病程为下肢外旋随生长发育而纠正胫骨内旋畸形，但会使胫骨外旋畸形加重（92-A）。

（1）胫骨内旋　大龄儿童胫骨内旋比外旋少见。超过8岁患儿，若畸形持续存在并导致明显功能障碍和外观畸形的，则需要手术矫形。手术矫正指征为股-足角超过10°。

（2）胫骨外旋　因为正常情况下胫骨随生长外旋，胫骨内旋常可自我改善，而股骨外旋随生长加重（92-A、92-B右，93-A）。胫骨外旋可能伴发膝关节疼痛。疼痛来自髌股关节，可能为膝关节与前进方向排列异常所致。胫骨外旋与股骨内旋同时存在时，此排列异常加重。膝关节内旋、踝关节外旋，均与前进方向排列异常，导致排列异常综合征。此时步态效率下降，髌股关节疼痛。

（3）股骨前倾或股骨内旋畸形多首见于3～5岁年龄组，多为女孩（92-C）。患儿父母常有残留的轻度畸形。股骨内旋畸形患儿坐位时呈W形，站立时髌骨向内旋转，跑动时步态笨拙。髋关节内旋超过70°。股骨内旋畸形轻度时髋关节内旋70°～80°，中度时内旋80°～90°，严重时内旋超过90°。相应的髋关节外旋角度减小，全部旋转角度之和为90°～100°。

股骨前倾常在4～6岁之间最重（92-D），其后改善。此改善与前倾角减少和胫骨外旋有关。在成人，股骨前倾不导致退行性关节炎，罕有导致功能障碍者。

股骨前倾采用非手术治疗无效。8岁以后仍存在严重旋转畸形者，需行股骨去旋转截骨术。

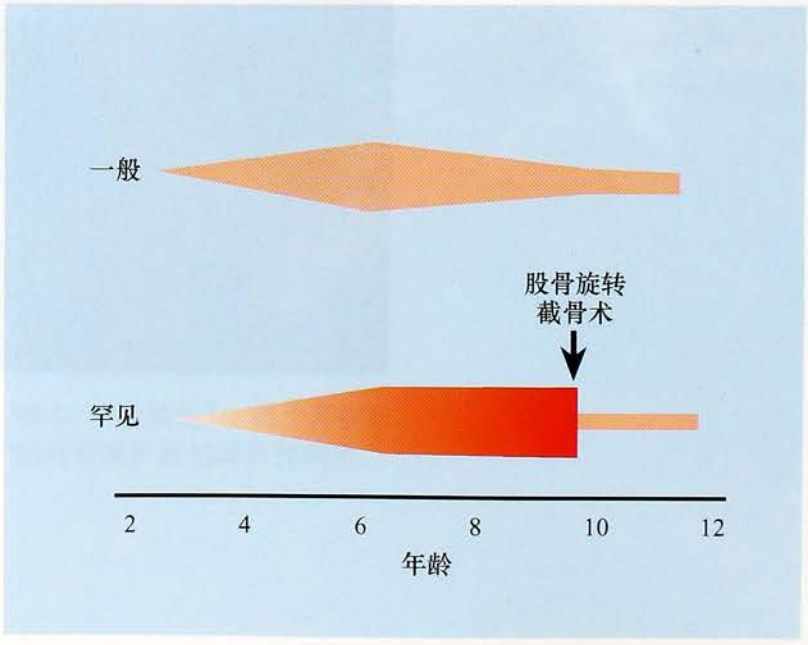

92-D 股骨前倾的临床过程。婴儿与儿童早期股骨前倾明显。畸形在4～6岁间最严重。改善与常用的治疗无关。极少数畸形严重不能获得改善因而需行旋转截骨术

股骨后倾 股骨后倾可能比已知的后果严重。股骨后倾常见于股骨头骨骺滑脱患儿。理论上认为系骺板承受的剪力增加所致。股骨后倾导致退行性关节炎风险加大以及足尖外指的步态。单纯的足尖外指步态不是手术矫形的指征。

9. 手术矫形

旋转截骨矫正胫骨或股骨旋转畸形有效（93-B）。手术指征为超过 8～10 岁的大年龄患儿，畸形导致外观和功能障碍。这些治疗方法不应当被当作“预防性”的方法。

股骨矫形 股骨旋转截骨术最好在转子间进行。此平面愈合快，固定牢靠，疤痕不明显，即使发生畸形愈合也不明显。通常需要旋转矫正 50°畸形，参见第 95 页。

胫骨矫形 胫骨旋转截骨术最好在踝上进行（93-B）。矫正畸形使股-足角恢复至 10°～15°。

10. 旋转排列异常综合征

此综合征通常包括胫骨外旋和股骨内旋。膝关节屈曲轴线不在前进方向上。随后产生髌股关节疼痛，少数情况下髌骨脱位。

大部分采用保守治疗。很少需要手术矫形。手术矫正创伤大，通常需要在 4 个平面上截骨（股骨和胫骨）。胫骨截骨部位可在远端（最安全）或近端。有文献报道紧邻胫骨结节上缘截骨。

少数情况下，旋转排列异常并发严重的髌股关节异常，如先天性脱位（93-C）。矫形复杂，可能需要截骨和软组织重建。

11. 预后

长期随访研究旋转畸形的结果表明外旋畸形比内旋畸形更容易导致功能障碍。

（1）胫骨内旋 大龄患儿此畸形罕见。未发现此畸形导致明显功能障碍。轻度畸形可使推力增加因而提高弹跳力。

（2）胫骨外旋 胫骨外旋常并发膝关节骨性关节炎、剥脱性骨软骨炎、髌股关节不稳定。胫骨外旋畸形是最需要手术矫正的旋转畸形。肥胖、扁平足和胫骨外旋常导致青少年足痛。在瘫痪性疾病如脊髓发育不良，胫骨外旋是常见的继发畸形。

（3）股骨前倾 成人具有轻度到中度股骨前倾与正常人相比并无功能障碍。未发股前倾与髋关节骨性关节炎有关。

（4）股骨后倾 股骨后倾增加股骨头骺滑脱的危险，并与髋关节退行性关节炎有关。



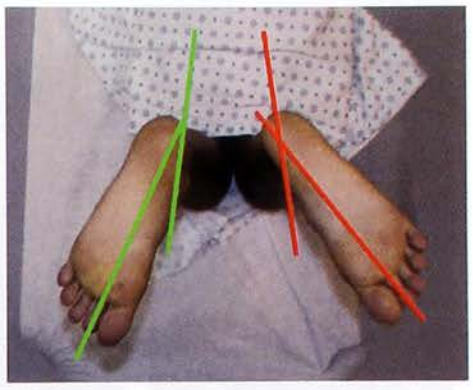

93-A 胫骨外旋。胫骨外旋常为单侧。当不对称时右侧多较重（红箭头）。右侧股-足角更偏外（红线）





93-B 旋转截骨。胫骨通常于踝上水平，股骨于转子间（红箭头）。胫骨截骨后行经皮交叉克氏针固定，股骨行克氏针与石膏或刃钢板固定

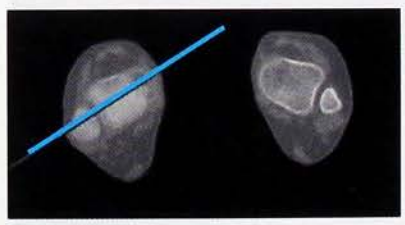

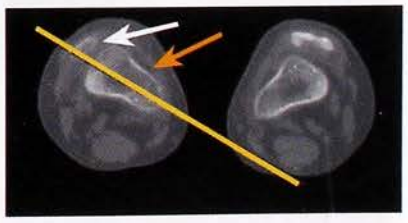

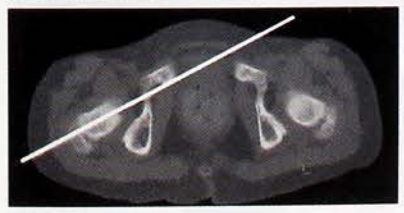

93-C 伴髌骨脱位的旋转排列异常。图示为一儿童髌骨自正常位置（橙箭头）脱出（白箭头）的 CT。注意胫骨外旋（蓝线）、膝轴线内旋（黄线），股骨前倾（白线）



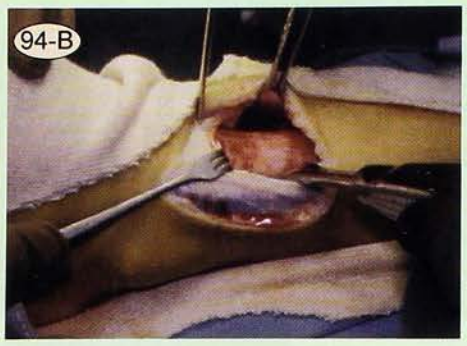

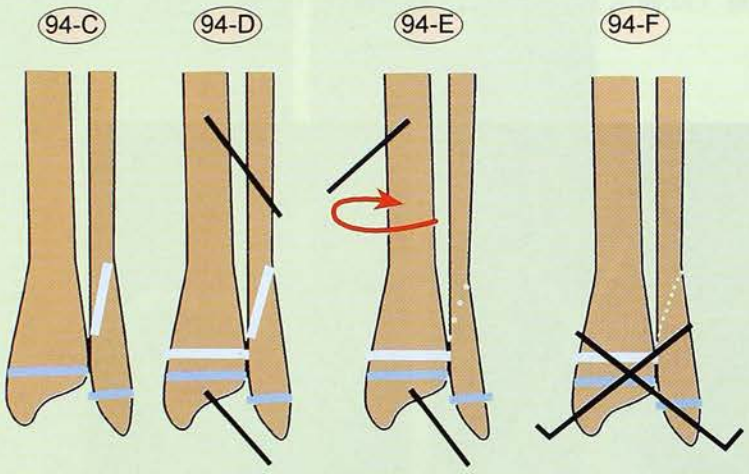



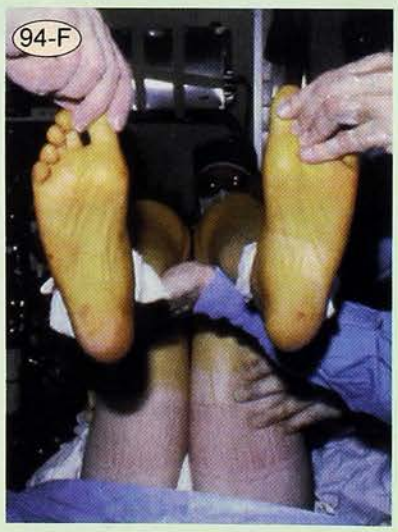



12. 胫骨旋转截骨术

胫骨旋转截骨术的部位首选胫骨远端。

（1）指征

特发性胫骨旋转、神经肌肉疾患并发的旋转畸形或偶尔马蹄内翻足畸形并发的胫骨旋转畸形需要截骨术矫正。胫骨旋转畸形其旋转角度超出正常范围。大部分旋转截骨术用来治疗胫骨外旋畸形（94-A）。股-足角通常超过35°~40°。因为旋转随生长变化，所以等到患儿8~10岁以后再行手术。可同时行双侧手术。在大年龄患儿，一次施行一侧手术，可允许患儿在康复期扶拐下地行走。

（2）技术

备皮至髋关节，术中使用无菌止血带有助于术中旋转时评估股-足角。透视下，在皮肤上标记骺板位置，骺板近端2~3cm处为胫骨截骨部位。前外侧纵行切口，长约8cm，显露骺板近端的胫骨（94-B）。若畸形严重，于更近端显露腓骨干，斜形截断腓骨（94-C）。在截骨的远近端平行放置两枚光滑克氏针（94-D，黑线）以帮助判断截骨后旋转角度。电锯横行截断胫骨。旋转远端，同时观察克氏针的相互位置（94-E）。两根针的夹角即为取得的旋转截骨角度。一旦矫正后，经皮两枚光滑克氏针固定胫骨（94-F）。折弯克氏针尾以免针移动。此外也可采用交叉克氏针或钢板固定（94-G）。膝关节屈曲20°，长腿石膏托固定。双瓣劈开石膏托以适应肿胀。

（3）术后护理

术后早期监护神经血管状况。术后4周，穿助行器，允许负重。7~8周去除克氏针和石膏。

（4）并发症

旋转畸形矫正过度或不足　通过术前仔细评估、术中观察矫形、牢固固定可预防此并发症。

间隔综合征　通过在间隔室远端截骨、劈开石膏、术后早期临床监测来避免。

不愈合　最常见于腓骨。截骨后注意断端间不要有软组织嵌入。若截骨端相互分离较远，使用粗的可吸收线靠拢断端。

13. 股骨旋转截骨术

股骨转子间截骨术适用于治疗严重股骨内旋畸形。可在股骨的任何平面矫正旋转畸形，但转子间截骨优点明显。截骨端面积大，内固定牢靠，愈合快。与股骨远端截骨相比，发生成角畸形愈合的不明显。

（1）术前计划

按步骤测量旋转畸形，记录股骨、胫骨和足的情况（95-A）。拍前后位骨盆X线片除外其他疾患（95-B）。考虑是否需要输血及术前预防性应用抗生素。测量需要矫正的度数。矫正特发性股骨内旋畸形时，大多数患儿需要外旋股骨45°。

（2）手术设备

术中透视和拍片设备（95-C）。俯卧位手术有其优点，俯卧位时观察髋关节旋转情况简单，重力有助于伤口显露。上下肢备皮。铺单时，备活腿，允许下肢自由活动（95-D）。

（3）入路

以大转子向下作纵行切口。切开深筋膜，将肌肉向前翻转。利用C臂定位以免损伤大转子骨骺。

（4）导针

防止两枚光滑克氏针以观察旋转（95-E，箭头）。两枚针之间分开的距离应足够大，以免干扰固定器械。观察两枚针的排列及相互间旋转情况。透视下证实刃钢板的导针安放位置正确（95-F）。用骨凿作扁口以打入钢板刃端。

（5）截骨

截骨的水平至关重要。固定器械应紧贴大转子骨骺下缘置入。截骨应足够低以使刃钢板能充分固定，但又要足够高以使截骨部位居转子间区。在完成截骨前，证实导针位置正确。透视检查证实截骨水平恰当。用锯完成截骨。

（6）旋转

从扁口置入刃钢板，固定。外旋下肢直至克氏针显示股骨较术前相比至少外旋45°。用螺钉将钢板固定于骨干，观察无旋转角度丢失（95-G）。拍片证实位置（95-H），评估髋关节旋转角度（95-I）。

（7）术后护理

若固定坚强，术后最初的6周可坐轮椅活动。此后2周扶拐行走。术后16周允许跑步。6～12个月取出钢板。

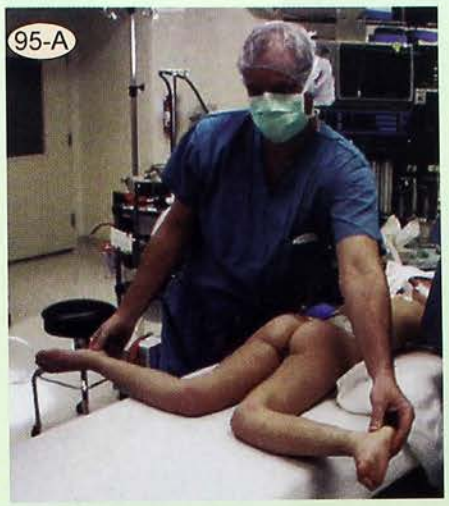







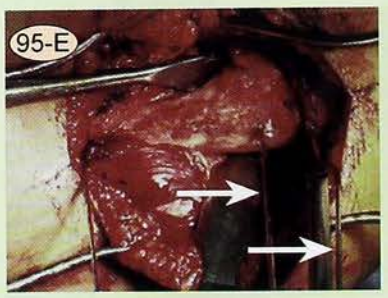

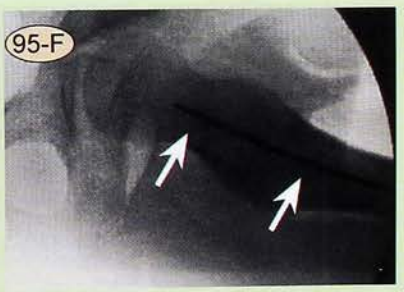

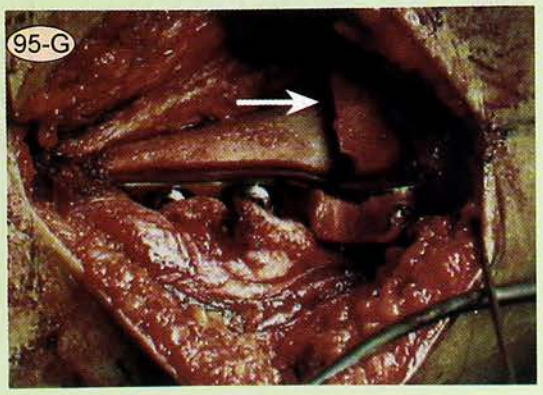



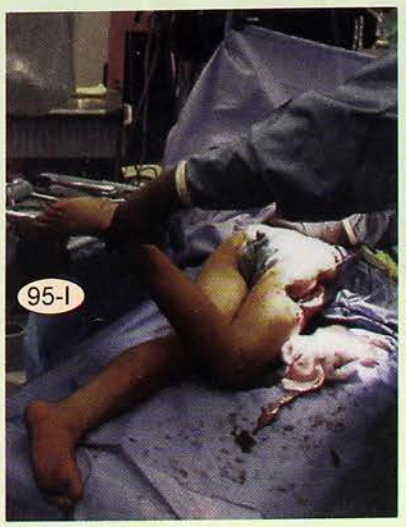



96-A 下肢不等长。该女孩继发于小儿麻痹症后无力致右腿短。该男孩右腿由于 Klippel-Trenaunay 综合征过度生长

分类	过短	过长
先天性	发育不良，髋关节发育不良，马蹄足	过度增生
神经原性	瘫痪，废用	交感神经切除术
血管性	缺血，Perthes 病	管状动静脉
感染	骺板损伤	刺激
肿瘤	累及骺板	血管损害
创伤	骺板损伤，畸形愈合	骨折刺激，牵引

96-B 肢体不等长的原因。导致肢体过长或短缩的常见原因

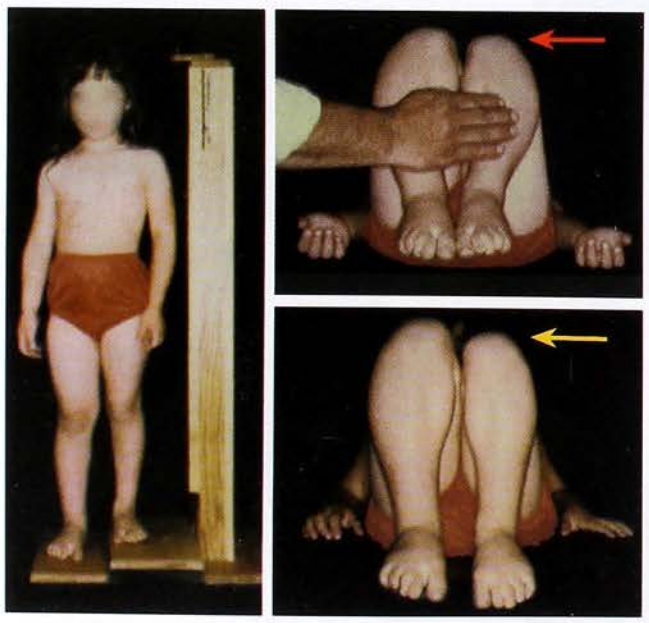

96-C 下肢不等长。患儿右下肢过度肥大。左下肢与其他部分更相称。左股骨和胫骨稍短。曲髋让双足悬起比较双股骨长度。让双足贴地比较双胫骨长度

六、肢体不等长

肢体不等长可能是结构性（96-A）也可为功能性的。功能性的肢体不等长多继发于关节挛缩，看起来肢体明显长短不齐。结构性肢体不等长可发生在肢体和骨盆的任何部位。通常仅测量胫骨和股骨的不等长。在计算整个下肢的不等长时，应当同时包括足和骨盆的高度。超过 1cm 以上的不等长有临床意义。

1. 病因

导致肢体不等长的原因多种多样（96-B）。马蹄内翻足、髋臼发育不良、Perthes 病可导致轻度不等长。胫腓骨、股骨发育不全可导致严重不等长。

2. 自然病程

肢体不等长的病程取决于病因。不同的病因导致生长受抑制或加速生长导致进行性肢体不等长。先天性缺陷导致的生长抑制常是持续性的，可以预测最终的不等长的差别。由于血管疾病、感染或肿瘤导致的生长抑制或加速生长则变化不一。例如骨干的慢性骨髓炎可导致生长加速，这种生长加速只发生在感染活跃时。

3. 步态

肢体不等长对步态的影响取决于不等长的程度和患儿的年龄。儿童下肢不等长可通过长肢体屈曲膝关节或短肢体踝关节马蹄来代偿。这些代偿功能使骨盆保持水平。肢体不等长通过功能的改变来代偿。长肢体在摆动相时划圈或在站立相时呈“跨越状”。此动作导致躯体上下运动，比正常步态耗费更多的能量。

4. 副作用

对肢体不等长的副作用有些言过其实。儿童期肢体不等长并不增加发生结构性脊柱侧弯风险及成年后的背痛。

5. 评估

在评估时，计算出不进行治疗时，预测患儿骨骼成熟时的身高和下肢短缩的程度。这需要全面检查，寻找病因、临床和 X 线片评估严重程度、确定骨龄。在生长期间多需要次观察以便精确评估。询问病史，了解患儿是否曾受外伤或患肌肉骨骼疾病。

（1）全面筛查　注意有无肢体不对称或与躯干的比例改变。不对称是否只累及下肢？长肢体是正常侧还是不正常侧？有时长肢体因为过度生长是不正常侧。是单侧肢体过度生长还是单侧肢发育不良？单侧肢过度生长（96-A）有时伴发 Wilm 肿瘤，应行腹部超声检查。单侧肢发育不良通常由于脑瘫遗留的偏瘫所致。通常病因本身比肢体不等长更有临床意义。观察患儿的行走。有无马蹄、跨越、划圈或外展肌倾斜步态？评估患侧以确定不等长部位。足、胫骨和股骨、前臂是否等长？是否伴发其他疾病？关节活动是否对称？通过评估判断不等长是在股骨、胫骨，还是二者（96-C）。

（2）肢体不等长的临床检查　在短肢体下垫木块直到骨盆水平以测量肢体不等长。当肢体平衡对称后，患儿常会感觉出。此法同时测量了所有节段，包括足和骨盆。

（3）影像检查法 拍片测量肢体不等长并确定有无并发的骨与关节疾病。X线片检查包括单次曝光的远距离摄像，或在同一底片多次曝光的X线正影摄片。X线正影摄片可利用36英寸（91.44cm，注1英寸=2.54cm）底片或远距离摄17英寸（43.18cm）底片（97-A）。对婴儿和小年龄患儿，拍远距离摄片，因为可同时筛查有无其他疾病，如髋臼发育不良，仅需一次曝光。无需患儿配合。应进行足够的系列检查以提供足够的信息，从而可精确预测成熟后的肢体不等长并计划施行骨骺阻滞术的时间。这需要每年检查一次。若在婴儿期即发现肢体不等长，早期开始检查，并在3岁、6岁和9岁时复查。

（4）骨龄 骨龄是最不精确的测量。通常测量结果在±2年内。标准的测量使用Gruelich Pyle表。最后在数年内分次采集骨龄，并与日历年龄相比较，均衡其差异，以使结果可靠。

（5）骨骼成熟后的身高 预测骨骼成熟后的身高有时有助于计划矫正肢体不等长。对身材高大的人而言，可行肢体短缩术，而对于身材矮小者可行短肢延长术更为可取。可比较患儿身高和骨龄，得出其所在的百分位区间，按此百分位区间预测成人后身高。

（6）计算成熟后肢体不等长 成熟后的肢体不等长是目前肢体不等长和以后生长期肢体不等长之和。目前肢体不等长可通过临床和X线片检查测量。剩余生长所导致的不等长只能通过生长阻滞（或加速）比例计算。

（7）可接受的最矮身高（MAH）可接受的最矮身高是家庭所能接受的最矮身高。这与种族、社会、文化、个人和家族有关。开始讨论此问题之前，设定MAH为低于平均值2个标准差，或男性为65英寸（165cm），女性为59英寸（150cm）（97-B）。确定MAH涉及复杂的问题，如家族想要获得的高度以及对短肢延长增加的危险。

6. 处理原则

治疗的目的是通过使下肢等长恢复骨盆的水平位，而不要增加并发症、发病率或过多降低身高。肢体不等长的严重程度决定治疗的方法。

（1）严重程度 依据短缩程度分类有助于制定治疗计划。评估时所确定的可接受最矮身高影响此数值。对于严重的肢体不等长，采取延长术治疗。其后评估进展情况，必要时采用骨骺阻滞术以结束治疗。

（2）垫高鞋底 大于2~3cm的肢体不等长可采用垫高鞋底治疗（97-C）。垫高后会使患儿不适，可使鞋厚重、不稳定，通常会导致难堪。鞋垫高暴露了下肢的长短不齐，这对患儿的自尊有害。因为目前尚无证据表明未代偿的肢体不等长会产生近期或远期损害，穿垫高鞋对功能的改善大于其本身所带来的不适。不垫鞋走路不会损害患儿。鞋垫可放在鞋内或钉在鞋底上。尽量使鞋垫不显眼和轻便。对于高帮鞋可在鞋内进行更多的矫正。可在鞋内矫正1cm，在鞋底矫正1cm。可能的话使用锥形鞋垫，因为体积减小使鞋垫变轻、更稳定和更不显眼。为进一步减小体积，可使鞋垫比不等长小2cm。



97-A X线片测量。长X线片（左）尤适用于小龄儿童。正影摄片（右）对于大龄儿童更精确

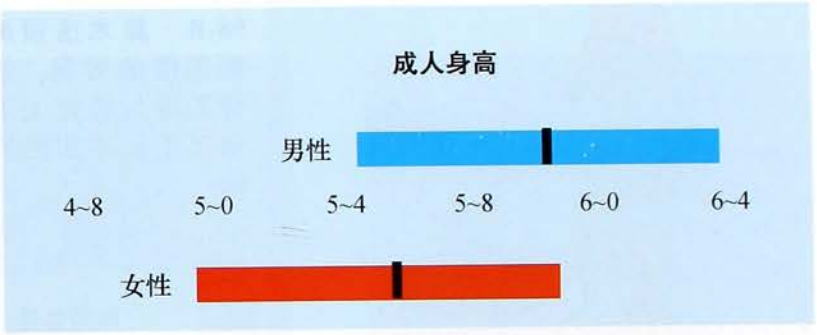

97-B 正常成人身高分布。图中黑线示平均值，±2SD范围男性以蓝色表示，女性以红色表示



97-C 鞋垫。把鞋垫制成楔形以减小体积和重量。对于不等长较重者需使用木块垫高。矫形维持在小于实际肢体不等长的长度以减小引起与鞋垫相关的疾患

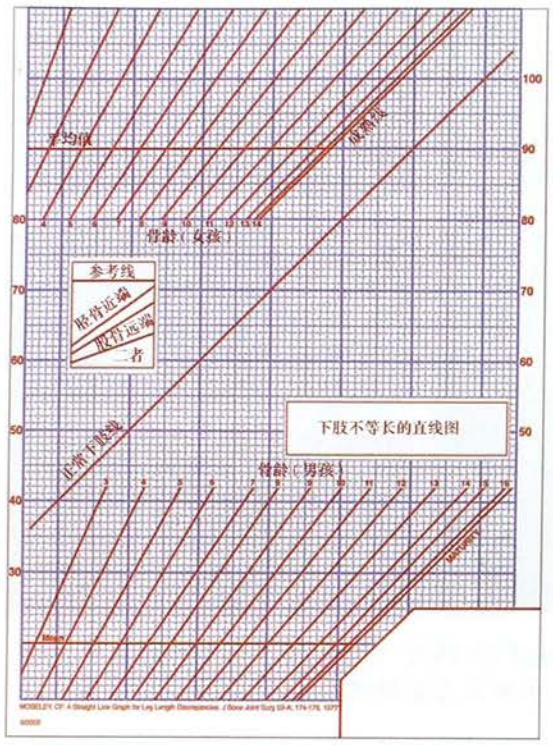

98-A Moseley 直线图。该方法利用图像显示数据以计算骺阻滞年龄

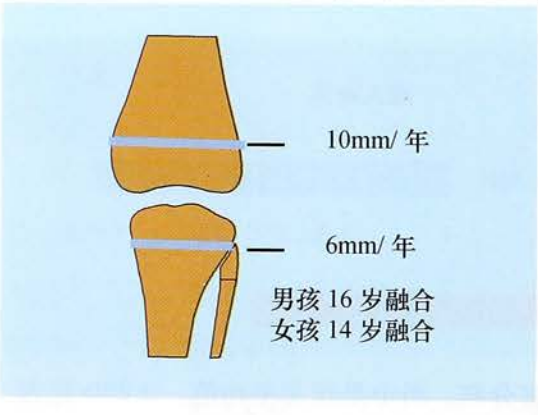

98-B 算术法预测骺阻滞的效果。股骨下端与胫骨上端每年生长率如图所示

下肢男孩的乘数

年龄（年+月）	乘数	年龄（年+月）	乘数
Birth	5.080	7+6	1.520
0+3	4.550	8+0	1.470
0+6	4.050	8+6	1.420
0+9	3.600	9+0	1.380
1+0	3.240	9+6	1.340
1+3	2.975	10+0	1.310
1+6	2.825	10+6	1.280
1+9	2.700	11+0	1.240
2+0	2.590	11+6	1.220
2+3	2.480	12+0	1.180
2+6	2.385	12+6	1.160
2+9	2.300	13+0	1.130
3+0	2.230	13+6	1.100
3+6	2.110	14+0	1.080
4+0	2.000	14+6	1.060
4+6	1.890	15+0	1.040
5+0	1.820	15+6	1.020
5+6	1.740	16+0	1.010
6+0	1.670	16+6	1.010
6+6	1.620	17+0	1.000
7+0	1.570	成年长度 = L¥M	

下肢女孩的乘数

年龄（年+月）	乘数	年龄（年+月）	乘数
Birth	4.630	6+0	1.510
0+3	4.155	6+6	1.460
0+6	3.725	7+0	1.430
0+9	3.300	7+6	1.370
1+0	2.970	8+0	1.330
1+3	2.750	8+6	1.290
1+6	2.600	9+0	1.260
1+9	2.490	9+6	1.220
2+0	2.390	10+0	1.190
2+3	2.295	10+6	1.160
2+6	2.200	11+0	1.130
2+9	2.125	11+6	1.100
3+0	2.050	12+0	1.070
3+6	1.925	12+6	1.050
4+0	1.830	13+0	1.030
4+6	1.740	13+6	1.010
5+0	1.660	14+0	1.000
5+6	1.580		

Modified from Dror Paley et al. *JBJS Am* 2000

98-C 下肢乘数。利用本表预计男孩与女孩在生长结束时下肢的长度

7. 矫正时间

矫正肢体不等长的目的是，使患肢与健侧相比相差小于1.5cm，长肢术后仍为长肢。因为骺阻滞术简单、有效、安全，它仍是矫正2~5cm范围内肢体不等长的有效治疗方法。

骺阻滞术的时间决定了矫正的程度，目前有五种方法计算时间。

（1）简单方法 简化法有助于评估先天性肢体不等长成熟后不等长程度。这基于假设生长受限程度是始终如一的。例如，患儿2岁时肢体先天性不等长3cm，此时患儿身高已达到成熟后身高的一半。因而，在骨骼成熟后肢体不等长约为6cm。

（2）Moseley直线图法 此法每一例患儿需要一份特殊的图表（98-A）。此法为图标式，其优点为平均计算了骨龄。

（3）数学算术法 此法基于平均生长速率和日历年龄。平均而言，股骨远端每年生长3/8英寸（0.953cm），胫骨近端每年生长1/4英寸（0.635cm）（98-B）。女孩在14岁停止生长，男孩在16岁停止生长。利用此法进行远期手术计划。

（4）Paley乘数表法 此法可预测最终的肢体不等长，已经计算行对侧骨骺阻滞术的时间。此法分步计算。

计算成熟后肢体不等长 根据畸形是先天性还是获得性采用相应的表格以确定成熟后肢体不等长。男孩与女孩的表格不一样（98-C）。

确定骨骺阻滞的时间 采用特殊的公式计算骨骺阻滞术矫形的时间。

（5）Mosca法 此法结合了数学计算法与乘数表法。

原则 假定大多数得到阻滞，阻滞为整体的，则其效果能通过数学方法计算。

需要注意的是施行对侧的骨骺阻滞术仅阻止了畸形的进行性进展，而不能减小不等长。处理不等长时，需要接受目前已存在的不等长，除骨骺阻滞术外增加另一平面的短缩术或延长术。

计算成熟后肢体不等长 首先确定目前的肢体不等长。在短肢下面垫已知厚度的木块直至骨盆水平位。拍站立位骨盆X线片。测量股骨头高度的差异。结合木块厚度和X线片测量值计算整个下肢长度的差异。此差异包括了股骨、胫骨和足的差异。此差异乘以相应的乘数即为成熟后的肢体不等长（98-C）。

计算骨骺阻滞时的年龄 使用数学计算法计算行骨骺阻滞的合适的年龄。为增加时间的准确性，根据患儿及家庭的身高调整生长系数。若家族成员很高，股骨远端将每年生长11mm，而不是10cm。同样，若家族成员很矮，股骨远端每年仅生长8或9mm。

例子 若患儿为平均身高，骨骼成熟后存在3cm肢体不等长，若为男孩则在13岁时行骨骺阻滞术，女孩在11岁时手术。

8. 矫形

根据诊断时的年龄、严重程度、预测的成熟后身高以及其他因素设定治疗计划（99-C）。

（1）骨短缩术　骨短缩术对于超过能采用骨骺阻滞术年龄的患儿相对安全有效。目前标准的方法为闭合短缩术（99-A）。

（2）U形钉　因判读骨龄或划生长线困难而不能确定骨骺阻滞术的恰当时间的，可采用U形钉进行骨骺阻滞。

（3）骨骺阻滞术　骨骺阻滞术是矫正2～5cm范围内肢体不等长的最佳方法。传统的方法疤痕长。新的经皮的方法使用刮匙（99-B）或钻头去除生长板。

（4）肢体延长　通过延长术矫正肢体不等长已经应用了90年。在过去的20年间，全世界范围内广泛应用一种已使用50年的方法，该法降低了危险，使手术更为有效（99-D）。应用已经确立的生物学原则进行的延长术促进了骨再生，从而提高了疗效。

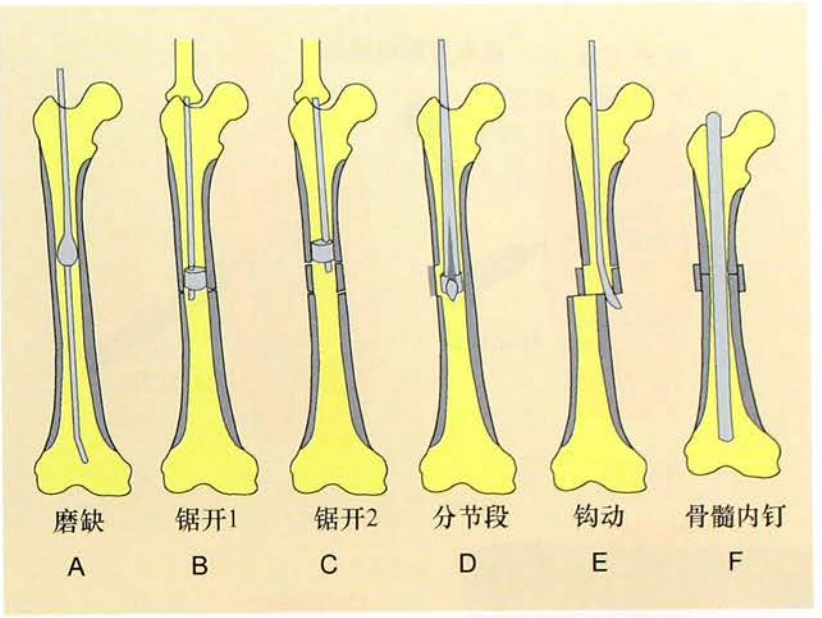

99-A　闭合股骨短缩术。锯从上方进入经髓腔截除一段股骨。用髓内钉固定

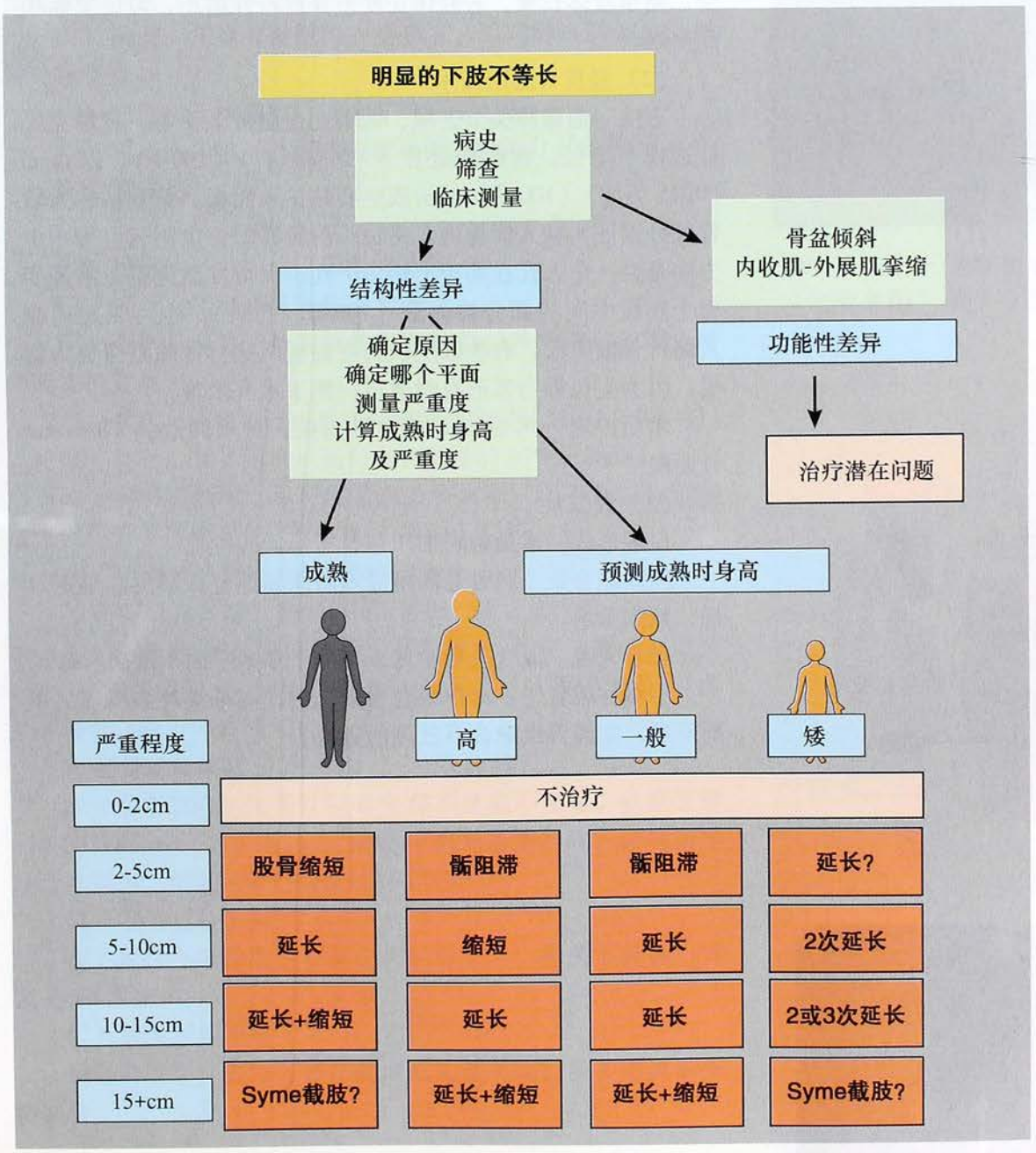

99-C　下肢不等长治疗流程。治疗基于诊断时年龄、严重程度及预测骨骼成熟时的身高

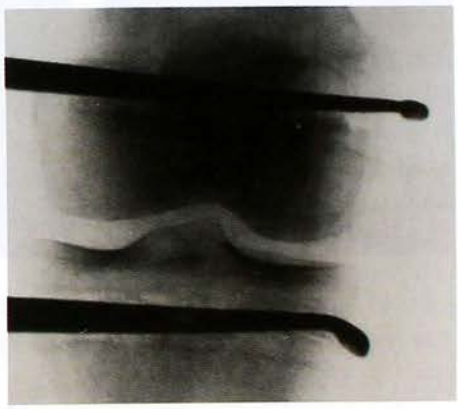

99-B　骺阻滞术。使用刮匙或钻头去除生长板



99-D　Ilizarov延长术

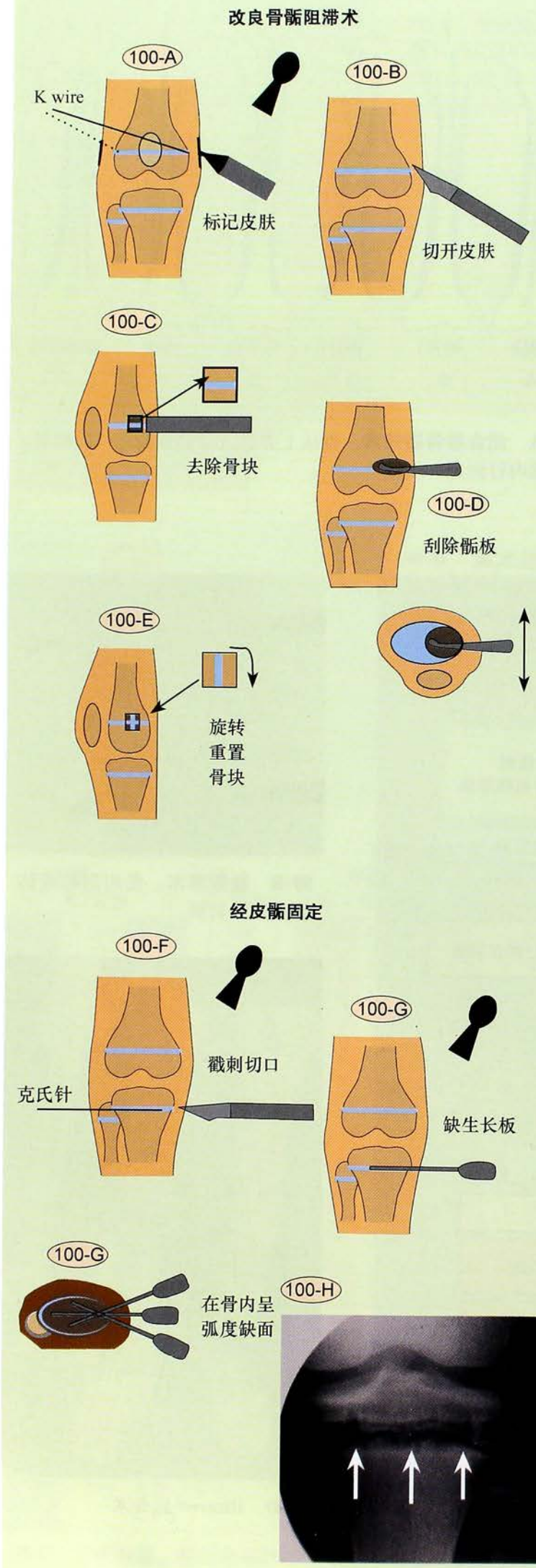

9. 骨骺阻滞术

骨骺阻滞术是矫正肢体不等长的最安全的方法，通常在股骨远端或胫骨近端行阻滞术，或两者联合应用。施行骨骺阻滞有多种方法。新的方法是经皮进行，有时仅经一个入孔。此法适用于股骨和胫骨。

（1）改良 Phemister 骨骺阻滞术

方法　术中备 C-臂 X 线机，患儿仰卧位。备皮铺单。透视下标记内侧和外侧骺板位置（100-A）。骺板通常位于髌骨中间水平。止血带下手术，以骺板为中心作 3cm 长纵行切口（100-B）。切开骨膜。辨认骺板软骨。使用直骨刀，去除以骺板为中心的 2～2.5cm^2 的骨块（100-C）。刮除约 1/2 的骺板（100-D）。向前、向后刮除骺板、保留皮质完整。旋转骨块重置回骨缺损处（100-E）。对侧同法手术。两侧伤口皮内缝合。在皮缘注射布比卡因。敷料加压包扎。

术后护理　术后第二天，更换加压敷料为传统敷料，膝关节支具固定，患儿出院。术后 4～5 周内连续应用膝关节支具固定，不负重。无需理疗。6～8 周恢复活动。术后 6 个月和 1 年时观察融合的效果。检查膝关节角度，确定有无不对称性融合，测量肢体长度，若肢体长度差异进行性缩小，可证实骺板完全融合。

（2）经皮骨骺阻滞术

方法　消毒膝关节区域，铺单。止血带下手术，利用克氏针透视下定位，在骺板处作 3～5mm 切口（100-F）。以 6mm（0.25 英寸）（100-G）钻头或空心钻钻入骺板。检查钻芯为软骨成分以证实钻入骺板内。将钻头前后移动钻出骺板。另一个方法是经一个入孔在骺板上钻多个孔。保留皮质完整。需证实整个骺板中间的部分被去除（100-H，箭头）。也可只经内侧入路行骨骺阻滞。有些医生认为在骺板两侧行骨骺阻滞更为稳妥，因为生长板为弧形有时通过一侧手术有困难。

术后护理　术后当天或次日出院，护理同改良 Phemister 骨骺阻滞术。

（3）并发症

血肿形成　术后敷料加压包扎可降低此危险

间隔综合征　胫骨骨骺阻滞术后间隔综合征罕见。早期发现，减张手术。

融合失败　融合失败罕见，多由于手术平面不准确所致。

不对称融合　不对称融合导致进行性内翻或外翻畸形。早期发现，立即再次融合开放侧的骺板。

七、下肢发育缺陷

下肢发育缺陷是罕见的畸形。诊断与评估见第二章。处理下肢发育缺陷十分复杂。需要矫正肢体长度，稳定失稳的关节。矫正成角和旋转畸形。慎重治疗需要在外观、功能与手术危险和费用间权衡利弊。

1. 处理原则

（1）诊断　确定诊断。若可能，转至儿童肢体发育缺陷门诊。请基因学家会诊。考虑有无其他问题。

（2）家庭压抑　处理家庭的震惊与负罪感。保持主动乐观。多数儿童可度过相对正常的儿童时代，成人后可自立。

（3）计划　制定治疗计划。修订治疗计划以解决儿童的独特畸形，以及家庭的社会和文化道德观。

（4）家庭愿望　即便畸形最好采用肢体倒转术和安装假肢治疗，也要准备好应对家长希望延长而不是截肢的愿望。鼓励家长参与互联网、相关组织、咨询其他患儿父母以及这些因素对治疗计划的影响。

（5）支持组织　鼓励家庭与支持组织和医学中心的其他人讨论治疗问题。

（6）生长　对生长的影响要有所准备。

（7）截肢　儿童可很好的耐受截肢，但同龄人和家庭问题使处理复杂。

（8）疼痛　儿童截肢后很少有幻觉性疼痛。

（9）更高的需求　儿童对假肢有更多的体力上要求。

2. 处理畸形

（1）保留　长度和生长板

（2）稳定　尽可能稳定近端的关节

（3）挽救　尽可能挽救膝关节。

（4）复杂　有备于处理肢体发育缺陷以外的畸形，因为畸形通常很复杂。

（5）长度　粗略估计成熟后短缩的程度以计划治疗(101-A)。

（6）估计　预计每次延长可延长该骨的20%～25%。

（7）关节离断术　尽可能采取关节离断术而不是经骨干截肢术以免骨干过度生长（101-B）。

（8）协调　协调手术与假肢的治疗。

（9）有用的方法　包括 Syme 截肢(踝关节离断)(101-C)；Boyd 截肢（Syme 截肢保留跟骨于踝穴内)；膝关节离断；改良 Van Nes 旋转成型术（101-D)；Brown 手术（腓骨中立术)；踝关节融合伴或不伴其他术式。

3. 胫骨发育缺陷

胫骨发育缺陷是先天性胫骨发育不良或不发育。依据胫骨丢失的程度分类（101-E)。此缺陷可能为遗传所致。请基因学家会诊咨询。根据胫骨近端保留的程度治疗。

（1）胫骨近端够多

在1岁时将腓骨向中心移位至胫骨下方，踝关节离断。安装 Syme 假肢。

（2）胫骨近端不够

最好的治疗方法为在婴儿晚期或儿童早期行膝关节离断安装假肢。

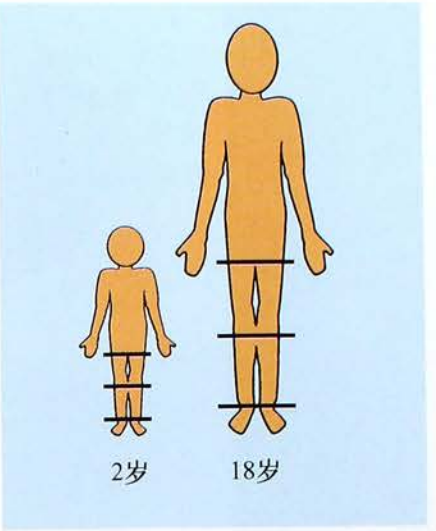

101-A　先天发育缺陷的生长。标记先天发育缺陷肢体短缩百分比不变的部分



101-B　骨干过度生长。引起“骨端变细”或尖端穿出皮肤（箭头）



101-C　Syme 截肢。这个患儿因腓骨发育不良而截肢由残端负重

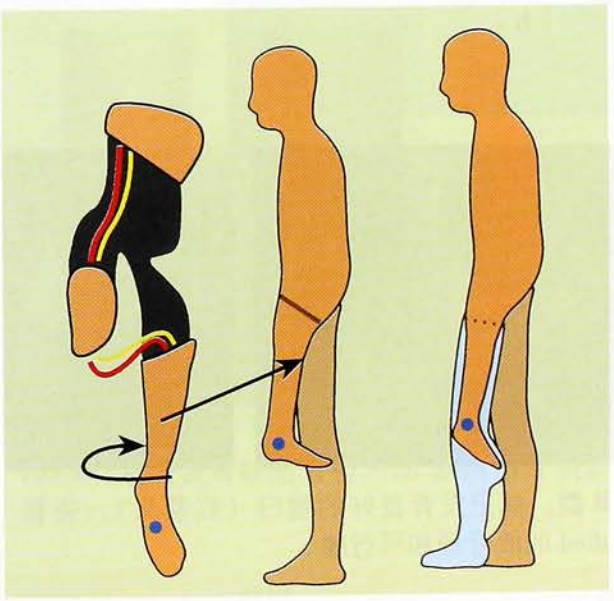

101-D　改良 Van Nes 旋转成型术。股骨切除用于肿瘤根治，踝关节（蓝点）旋转180°在假肢内替代膝关节

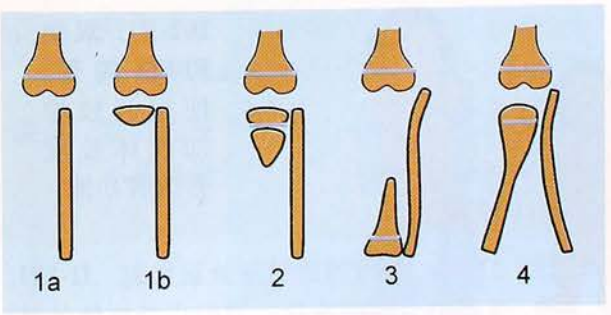

101-E　胫骨缺陷分型

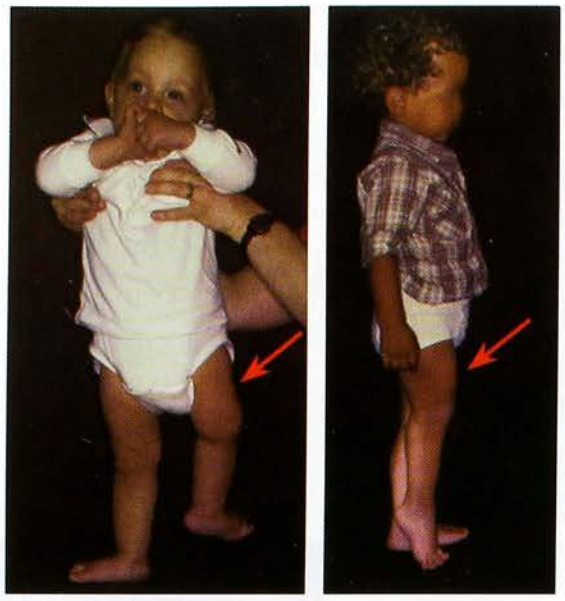

102-A 先天性股骨发育缺陷。标记短缩及旋转

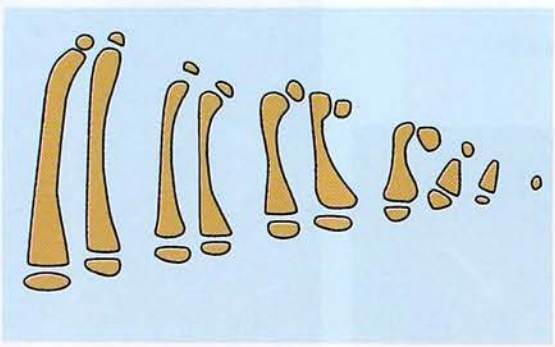

102-B 先天性短股骨型谱。这些图像显示各种各样的股骨发育缺陷

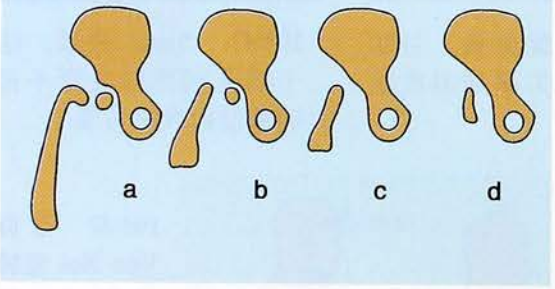

102-C Aiken分型。接近股骨焦点不足 PFFD



102-D PFFD B型。标记发育良好的髋臼（红箭头）。关节造影显示 unossified 的股骨颈和弓行腿

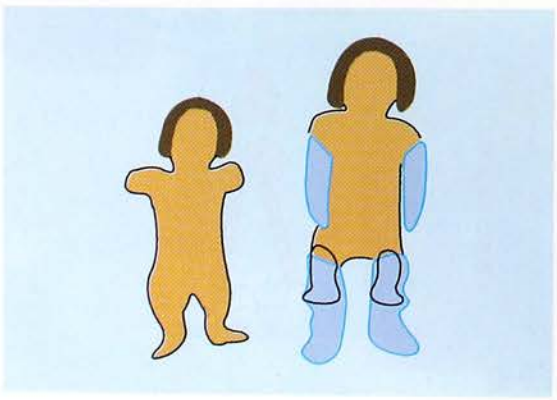

102-E 双侧PFFD畸形。使用假肢增加肢体长度并改善功能

4. 股骨发育缺陷

先天性股骨发育缺陷包括一系列畸形并可能并发腓骨发育缺陷（102-A）。有人将其分为近端缺陷（股骨近端局部缺陷）和股骨干缺陷（102-B）。

（1）自然病程

在生长过程中正常侧和异常侧的比例保持一致。最大的问题是肢体外观不等长。其次为髋关节和膝关节不稳定。再次为股骨外旋畸形。

（2）评估

检查髋臼形状，股骨近端骨骺的形状、股骨长度。按传统分类分为一般短缩或过度短缩（102-C）。

（3）畸形

股骨近端局部缺陷包括一系列肢体畸形。治疗时对每个问题均需加以考虑。

长度 长度是主要问题。计算成熟后的肢体不等长以指导治疗。依据严重程度制定治疗计划。

髋关节 依据髋臼容积预测髋关节状况。髋臼发育不良提示延长过程中髋关节会发生不稳定。轻度发育不良可矫正。需注意不稳定的髋关节会妨碍股骨延长能否成功。

股骨近端 股骨近端呈球状提示股骨近端完整，但存在内翻畸形和骨化延迟。相反，若股骨近端硬化变尖提示缺陷严重。早期关节造影以确定病理变化（102-D）。早期矫正内翻畸形以促进骨化。先天性交叉韧带缺如常见，在行股骨延长时需要稳定膝关节。

（4）矫正时间

在1岁时矫正股骨近端畸形。2岁时佩戴暂时假肢。可在第2年开始分期延长。4岁后再行旋转成型术。

（5）方法

髋关节融合 对股骨近端局部发育缺陷行髋关节融合术存在争议，它可提供稳定性便于行走和延长。但与未融合、能活动而不稳定的髋关节相比，使假肢安装困难。

转子下截骨术 用来矫正内翻畸形。若伴发股骨近端骨化延迟，融合和矫形更为困难。

旋转成型术 包括切除膝关节，旋转肢体180°，使患儿的踝关节在假体内成为膝关节。此手术改善了功能，但损害了外观，更适合于男性，因为衣服可以更好的掩盖畸形。

Syme 和 Boyd 截肢 通常联合 Syme 截肢术可为膝关节离断的病儿的假肢更为稳定。

膝关节融合 常与对侧膝关节稍高的 Syme 截肢的残端联合以增强稳定性，以利假肢安装。

股骨延长术 适用于先天性股骨短缩，预计生长结束后比对侧短缩5~20cm者。随延长增加长度，并发症发生率和关节受损的风险加大。将来随技术的改进，可使延长更安全，延长得更多。

（6）其他可用的方法

特殊的情况如双侧畸形可直接安装假肢（102-E）。

5. 腓骨发育缺陷

腓骨发育缺陷是最常见的下肢发育缺陷畸形（103-A）。此病为散发，很少有遗传问题。

（1）病理

腓骨可有部分或完全缺如（103-B）。纤维性的始基可取代骨性腓骨。腓骨短缩导致踝关节外侧不稳定。胫骨畸形包括短缩、向前弓形、外翻畸形。足部畸形包括足外侧部分缺如，距跟融合、踝关节马蹄畸形。

（2）自然病程

肢体的短缩进行性加重，但与对侧的比例保持一致，10 岁后踝关节不稳定会导致畸形和疼痛。膝关节外翻导致功能障碍。短缩导致的功能障碍与短缩程度有关。

（3）处理

将畸形分类。粗略计算成熟后短缩的程度。手术治疗主要取决于足缺陷和踝关节不稳定的程度（103-C、103-D）。处理畸形常比有效的应对家属容易些。

与家属交流　家属通常不接受 Syme 截肢术和假肢治疗，即使畸形非常严重，家属通常希望推迟决断，幻想出现新的技术而无需截肢，或希望等到患儿能参与决定。家属通常彼此电话联系，并会到提供复杂重建手术的医疗中心就诊。若家属不能作决定，在等待的过程中安装特殊包括足在内的假肢。

手术治疗　在 1 岁末患儿开始站立和行走时佩戴截肢。行 Syme 和 Boyd 截直术。是否切除纤维性的始基存在争议。矫正明显的胫骨内翻畸形以便安装假肢和行走。最好到儿童中期再行延长术。在延长前可垫鞋。鞋垫要轻、小巧，比使骨盆保持水平位的高度低 2.54cm。

膝外翻是常见的并发畸形。若明显，在儿童晚期行股骨远端内侧 U 形钉阻滞或股骨远端截骨术治疗。



103-A　腓骨缺陷导致的足部畸形。足部畸形不能矫正

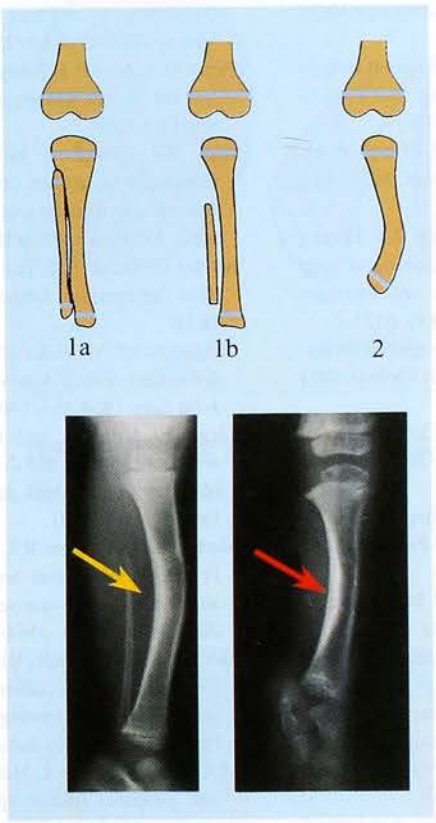

103-B　腓骨发育缺陷分型。1B 型病历（黄箭头）2 型（红箭头）

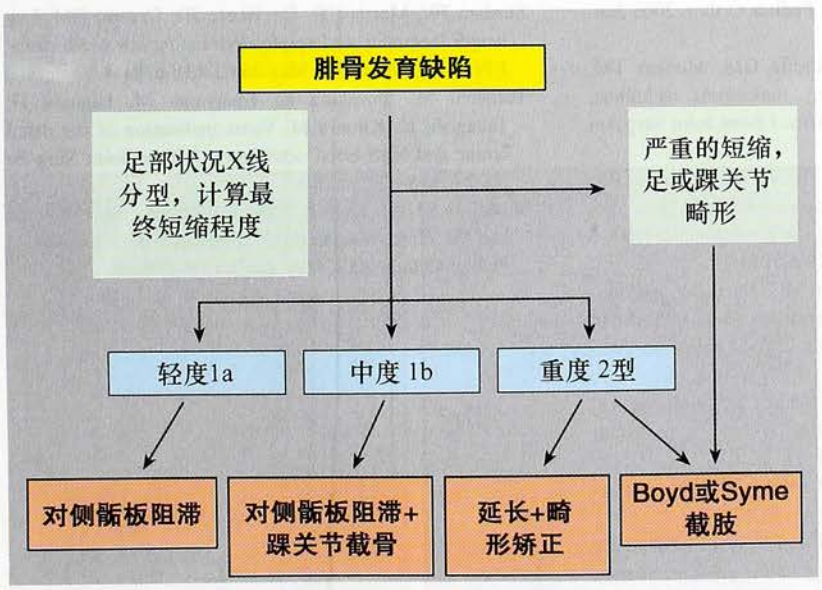

103-C　治疗腓骨缺陷的流程图

	截肢	延长
优点	最佳方案、并发症少、解决长度和膝关节问题	对家属易于接受 恢复肢体成像感
缺点	需要假肢 不易接受	很多并发症、操作复杂、偶尔妨碍胫骨生长、有损膝踝关节

103-D　决定延长或截肢的因素。在 1B 型与 2 型之间截肢与延长很难做出选择，应考虑到这些因素

（杨建平　任秀智 译）

参考文献

Anderson M, Green WT, Messner MB. Growth and predictions of growth in lower extremities. J Bone Joint Surg 1963:45A:1-4.

Arai K, Haga N, Taniguchi K, Nakamura K. Magnetic resonance imaging findings and treatment outcome in late-onset tibia vara. J Pediatr Orthop 2001 Nov-Dec;21(6): p808-11.

Arazi M, Ogun TC, Memik R. Normal development of the tibiofemoral angle in children: a clinical study of 590 normal subjects from 3 to 17 years of age. J Pediatr Orthop 2001 Mar-Apr;21(2): p264-7.

Auerbach JD, Radomisli TE, Simoncini J, Ulin RI. Variability of the metaphyseal-diaphyseal angle in tibia vara: a comparison of two methods. J Pediatr Orthop 2004 Jan-Feb;24(1): p75-8.

Bowen JR, Leahey JL, Zhang ZH et al. Partial epiphysiodesis at the knee to correct angular deformity. Clin Orthop 1985:198:184-190.

Bowen RE, Dorey FJ, Moseley CF. Relative tibial and femoral varus as a predictor of progression of varus deformities of the lower limbs in young children. J Pediatr Orthop 2002 Jan-Feb;22(1): p105-11.

Bramer JA, Maas M, Dallinga RJ, te Slaa RL, Vergroesen DA. Increased external tibial torsion and osteochondritis dissecans of the knee. Clin Orthop 2004 May;(422): p175-9.

Bressers MM, Castelein RM. Anterolateral tibial bowing and duplication of the hallux: a rare but distinct entity with good prognosis. J Pediatr Orthop B 2001 Apr;10(2): p153-7.

Broughton NS, Dickens DRV, Cole WG, et al. Epiphysiolysis for partial growth plate arrest: Results after four years or at maturity. J Bone Joint Surg 1989:71B: 13-16.

Brougton NS, Olney BW, Menelaus MB. Tibial shortening for leg length discrepancy. J Bone Joint Surg 1989:71B:242-245.

Choi IH, Kim CJ, Cho TJ, Chung CY, Song KS, Hwang JK, Sohn YJ. Focal fibrocartilaginous dysplasia of long bones: report of eight additional cases and literature review. J Pediatr Orthop 2000 Jul-Aug;20(4): p421-7.

Davids JR, Blackhurst DW, Allen BL. Radiographic evaluation of bowed legs in children. J Pediatr Orthop 2001 Mar-Apr;21(2): p257-63.

Davids JR, Blackhurst DW, Allen Jr BL. Clinical evaluation of bowed legs in children. J Pediatr Orthop B 2000 Oct;9(4): p278-84.

Devitt AT, O'Donnell T, Fogarty EE, Dowling FE, Moore DP. Tibial hemimelia of a different class. J Pediatr Orthop 2000 Sep-Oct;20(5): p616-22.

Dora C, Buhler M, Stover MD, Mahomed MN, Ganz R. Morphologic characteristics of acetabular dysplasia in proximal femoral focal deficiency. J Pediatr Orthop B 2004 Mar;13(2): p81-7.

Dunteman RC, Vankoski SJ, Dias LS. Internal derotation osteotomy of the tibia: pre- and postoperative gait analysis in persons with high sacral myelomeningocele. J Pediatr Orthop 2000 Sep-Oct;20(5): p623-8.

Exner GU. Bending osteotomy through the distal tibial physis in fibular hemimelia for stable reduction of the hindfoot. J Pediatr Orthop B 2003 Jan;12(1): p27-32.

Fabry G, Macwen GD, Shands AR Jr. Torsion of the femur-A followup study in normal and abnormal conditions. J Bone Joint Surg 1973:55A:1726.

Fabry G. Femoral anteversion and neck shaft angle in children with cerebral palsy. Clin Orthop 2000 Dec;(381): p295-6.

Ferrick MR; Birch JG; Albright M. Correction of non-Blount's angular knee deformity by permanent hemiepiphyseodesis. J Pediatr Orthop 2004 Jul-Aug;24(4): p397-402.

Fonseca AS, Bassett GS. Valgus deformity following derotation osteotomy to correct medial femoral torsion. J Pediatr Orthop 1988:8:295-299.

Giori NJ, Trousdale RT. Acetabular retroversion is associated with osteoarthritis of the hip. Clin Orthop 2003 Dec;(417): p263-9.

Givon U, Schindler A, Ganel A. Hemichondrodiastasis for the treatment of genu varum deformity associated with bone dysplasias. J Pediatr Orthop 2001 Mar-Apr;21(2): p238-41.

Gordon JE, Luhmann SJ, Dobbs MB, Szymanski DA, Rich MM, Anderson DJ, Schoenecker PL. Combined midfoot osteotomy for severe forefoot adductus. J Pediatr Orthop 2003 Jan-Feb;23(1): p74-8.

Green WT, Wyatt GM, Anderson M. Orthoentgenography as a method of measuring the bones of the lower extremities. J Bone Joint Surg 1977: 59A174-179.

Gurney B, Mermier C, Robergs R, Gibson A, Rivero D. Effects of limb-length discrepancy on gait economy and lower-extremity muscle activity in older adults. J Bone Joint Surg Am 2001 Jun;83-A(6): p907-15.

Hernigou P, Duparc F, Hernigou A. Determining humeral retroversion with computed tomography. J Bone Joint Surg Am 2002 Oct;84-A(10): p1753-62.

Kant P, Koh SH, Neumann V, Elliot C, Cotter D. Treatment of longitudinal deficiency affecting the femur: comparing patient mobility and satisfaction outcomes of Syme amputation against extension prosthesis. J Pediatr Orthop 2003 Mar-Apr;23(2): p236-42.

Karol LA, Halliday SE, Gourineni P. Gait and function after intra-articular arthrodesis of the hip in adolescents. J Bone Joint Surg Am 2000 Apr;82(4): p561-9.

Kay RM, Rethlefsen SA, Hale JM, Skaggs DL, Tolo VT. Comparison of proximal and distal rotational femoral osteotomy in children with cerebral palsy. J Pediatr Orthop 2003 Mar-Apr;23(2): p150-4.

Kemnitz S, Moens P, Fabry G. Percutaneous epiphysiodesis for leg length discrepancy. J Pediatr Orthop B 2003 Jan;12(1): p69-71.

Kim HT, Chambers HG, Mubarak SJ, Wenger DR. Congenital coxa vara: computed tomographic analysis of femoral retroversion and the triangular metaphyseal fragment. J Pediatr Orthop 2000 Sep-Oct;20(5): p551-6.

Knittel G, Staheli LT. The effectiveness of shoe modifications for intoeing. Orthop Clin North Am 1976:7:1019-1025.

Langenskiold A, Riska EB. Tibia vara (osteochondrosis deformans tibiae): A survey of seventy-one cases. J Bone Joint Surg 1964;46A:1405-1420.

Liggio FJ, Kruse R. Split tibialis posterior tendon transfer with concomitant distal tibial derotational osteotomy in children with cerebral palsy. J Pediatr Orthop 2001 Jan-Feb;21(1): p95-101.

Marti RK, Verhagen RA, Kerkhoffs GM, Moojen TM. Proximal tibial varus osteotomy. Indications, technique, and five to twenty-one-year results. J Bone Joint Surg Am 2001 Feb;83-A(2): p164-70.

McCarthy JJ, Betz RR, Kim A, Davids JR, Davidson RS. Early radiographic differentiation of infantile tibia vara from physiologic bowing using the femoral-tibial ratio. J Pediatr Orthop 2001 Jul-Aug;21(4): p545-8.

McCarthy JJ, Burke T, McCarthy MC. Need for concomitant proximal fibular epiphysiodesis when performing a proximal tibial epiphysiodesis. J Pediatr Orthop 2003 Jan-Feb;23(1): p52-4.

McCarthy JJ, Kim H, Saluan P, Karsky D, Davidson RS. The effects of limb lengthening on growth. J Pediatr Orthop B 2003 Sep;12(5): p328-31.

Moseley CF. A straight-line graph for leg-length discrepancies. J Bone Joint Surg 1977;59A:174-179.

Mukai S, Suzuki S, Seto Y, Kashiwagi N, Hwang ES. Early characteristic findings in bowleg deformities: evaluation using magnetic resonance imaging. J Pediatr Orthop 2000 Sep-Oct;20(5): p611-5.

Nagamine R, Miyanishi K, Miura H, Urabe K, Matsuda S, Iwamoto Y. Medial torsion of the tibia in Japanese patients with osteoarthritis of the knee. Clin Orthop 2003 Mar;(408): p218-24.

Oginni LM, Badru OS, Sharp CA, Davie MW, Worsfold M. Knee angles and rickets in nigerian children. J Pediatr Orthop 2004 Jul-Aug;24(4): p403-7.

Paley D, Bhave A, Herzenberg JE, Bowen JR. Multiplier method for predicting limb-length discrepancy. J Bone Joint Surg Am 2000 Oct;82-A(10): p1432-46.

Paley D. Current techniques in limb lengthening. J Pediatr Orthop 1988;8:73-92.

Paley D. Modern techniques in limb lengthening: Section I: Symposium. Clin Orthop 1990;250:2-159.

Ruchelsman DE, Madan SS, Feldman DS. Genu valgum secondary to focal fibrocartilaginous dysplasia of the distal femur. J Pediatr Orthop 2004 Jul-Aug;24(4): p408-13.

Santos M, Valente E, Almada A;,Neves J. Tibia valga due to focal fibrocartilaginous dysplasia: case report. J Pediatr Orthop B 2002 Apr;11(2): p167-71.

Schaefer D, Hefti. Combined cuboid/cuneiform osteotomy for correction of residual adductus deformity in idiopathic and secondary club feet. J Bone Joint Surg Br 2000 Aug;82(6): p881-4.

Searle CP, Hildebrand RK, Lester EL, Caskey PM. Findings of fibular hemimelia syndrome with radiographically normal fibulae. J Pediatr Orthop B 2004 May;13(3): p184-8.

Selber P, Filho ER, Dallalana R, Pirpiris M, Nattrass GR, Graham HK. Supramalleolar derotation osteotomy of the tibia, with T plate fixation. Technique and results in patients with neuromuscular disease. J Bone Joint Surg Br 2004 Nov;86(8): p1170-5.

Shilt JS, Deeney VF, Quinn CO. The effect of increased distraction frequency on soft tissues during limb lengthening in an animal model. J Pediatr Orthop 2000 Mar-Apr;20(2): p146-50.

Shinohara Y, Kamegaya M, Kuniyoshi K, Moriya H. Natural history of infantile tibia vara. J Bone Joint Surg Br 2002 Mar;84(2): p263-8.

Song KM, Concha MC, Haideri NF. Effects of lower limb torsion on ankle kinematic data during gait analysis. J Pediatr Orthop 2001 Nov-Dec;21(6): p792-7.

Staheli LT, Corbett M, Wyss C, et al. Lower-extremity rotational problems in children. Normal values to guide management. J Bone Joint Surg 1985:67A:39-47.

Staheli LT. Lower positional deformity in infants and children: A review. J Pediatr Orthop 1990:10:559-563.

Stevens PM, MacWilliams B, Mohr RA. Gait analysis of stapling for genu valgum. J Pediatr Orthop 2004 Jan-Feb;24(1): p70-4.

Surdam JW, Morris CD, De Weese JD, Drvaric DM. Leg length inequality and epiphysiodesis: review of 96 cases. J Pediatr Orthop 2003 May-Jun;23(3): p381-4.

Terauchi M, Shirakura K, Katayama M, Higuchi H; Takagishi K; Kimura M. Varus inclination of the distal femur and high tibial osteotomy. J Bone Joint Surg Br 2002 Mar;84(2): p223-6.

Vankoski SJ, Michaud S, Dias L. External tibial torsion and the effectiveness of the solid ankle-foot orthoses. J Pediatr Orthop 2000 May-Jun;20(3): p349-55.

第5章 足

一、引言 …… 105
二、评估 …… 106
三、足部疼痛 …… 108
四、足趾畸形 …… 112
五、前足内收 …… 114
六、踝囊炎 …… 116
七、踝囊炎的矫治 …… 117
八、垂直距骨 …… 119
九、马蹄内翻足 …… 120
十、Ponseti 方法治疗畸形足 …… 124
十一、胫前肌转移 …… 126
十二、后内外侧软组织松解术 …… 128
十三、足趾行走 …… 131
十四、扁平足 …… 132
十五、跟骨延长 …… 134
十六、小腿三头肌延长术 …… 135
十七、跗骨融合 …… 136
十八、跗骨融合切除术 …… 137
十九、高弓足畸形 …… 138
二十、距骨剥脱性骨软骨炎 …… 140
二十一、杵白样踝关节 …… 141
二十二、足部肿瘤 …… 141

一、引言

足的各种发育变异是常见的，这常引起家长的关注，也是到骨科医师那里就诊的常见原因。

1. 生长

下肢肢芽大约形成于妊娠 4 周，在以后的 4 周里足形成（105-A），足发育至成人大小要早于躯体的其他部分（105-B）。生后 12 ~ 18 个月可长至成人足的长度的 1/2。相比之下，身高 2 岁时才能长至成人身高的 1/2，下肢 3 ~ 4 岁始能长至成人的 1/2。足生长快速，在婴儿期和儿童期需频繁换鞋。

2. 足弓发育

足纵弓随年龄的增长而发育（105-C），婴儿足的扁平是由于皮下脂肪组织丰富和在婴儿期常见的关节松弛造成的。当婴儿站立时，这种关节松弛造成足弓扁平，同时胖的足部使足纵弓更不清楚。

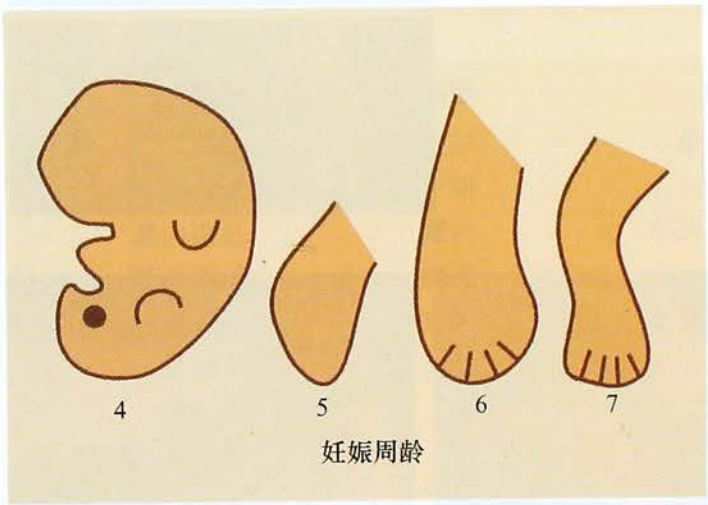

105-A 胎儿足发育。下肢肢芽大约于妊娠 4 周出现，足大约形成于妊娠 7 周

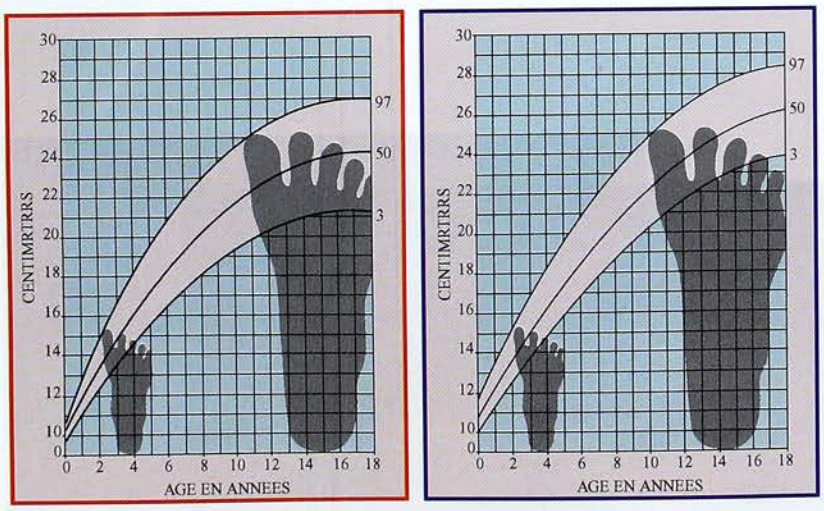

105-B 足的生长 Dimeglio 图。显示女孩（左）和男孩（右）足的发育情况，可注意足的发育较身材发育较早变缓

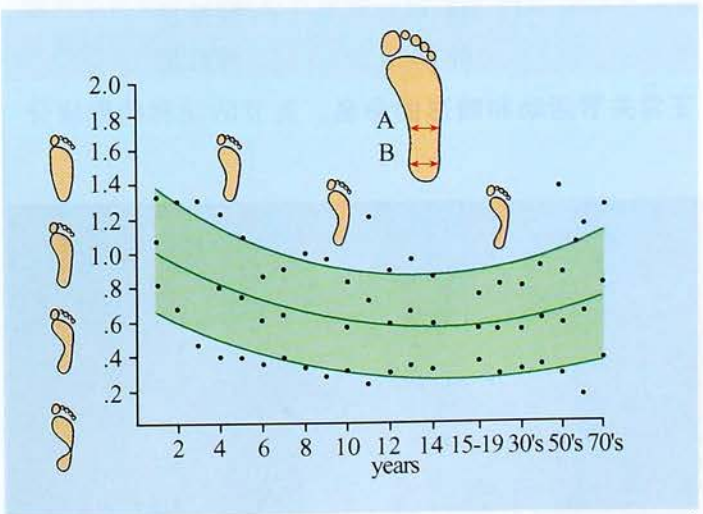

105-C 足弓发育。小儿足的纵弓随儿童发育而变化，其足弓正常值范围大，扁平足在正常足弓范围内





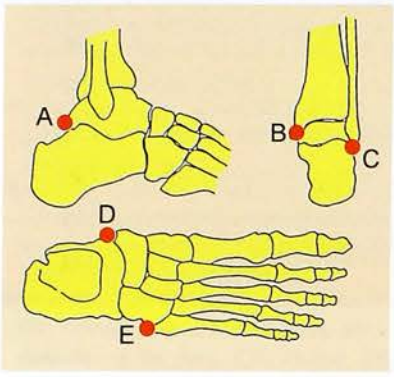

106-A 足部常见的副骨化中心。(A)距骨后三角形骨(白箭头);(B)内踝小骨;(C)外踝小骨;(D)副舟骨(常引起疼痛);(E)第五跖骨基底部籽骨(黄箭头)

部位	运动	畸形
踝关节	屈	马蹄
	伸	跟行足
距下关节	内翻	足跟内翻
	外翻	足跟外翻
跗间关节	内收	内收足
	外展	外展足
	屈	高弓足
	伸	摇椅足
	旋前	旋前足
	旋后	旋后足
跨趾	外展	跨内翻
	内收	跨外翻
	屈	屈趾足
	伸	伸趾足
足趾	屈	屈趾足
	伸	伸趾足

106-B 正常关节活动和畸形的命名。关节活动和畸形应分开描写



106-C 家族性跨内翻畸形。同样的足畸形可在母亲和女儿出现

3. 正常变异

副骨的骨化中心通常出现在足部(106-A),由大多数和主要的骨化中心融合在一起,成为主要的骨化中心的一部分,其他的则成为独立的小骨,通常由软骨和纤维组织附于主要的骨化中心。这些籽骨有临床重要性,因其可能与骨折相混淆,当韧带软骨在附着处断裂时,可引起疼痛,这种断裂常累及副舟状骨和外踝下方的小骨。

4. 全身性疾病所致的足部变化

对足的评价有助于原发疾病的诊断。例如,多趾畸形见于软骨外胚层的发育异常,发育不良的趾甲见于指(趾)甲-髌骨综合征。

5. 命名

为了讨论清楚,描写关节活动的术语与描写畸形的术语应分别定义(106-B),解剖位置应作为中立位。畸形常常以简单指定的动作描写而在后面加上畸形一词来命名。这样,距下关节固定在内翻位,就描述为内翻畸形。需要注意的是,踇趾的位置描述和标准术语是不一致的。参考点是足的中心而不是躯体的中心。因此踇趾朝向身体的中轴线,则描述为足外展。

骨和关节都可发生畸形,如发生在畸形足的距骨颈向内偏斜,这属于内收畸形。关节畸形通常是由于关节僵硬并固定于非功能位。要限制用内翻和外翻这样的术语来描述畸形。

二、评估

1. 家族史

足的形状通常源于家族遗传(106-C),如果畸形出现在成人,调查功能障碍情况有助于对孩子问题的处理。

2. 筛查

开展筛查工作。检查一下腰背部,脊柱裂可伴有高弓足畸形。判定关节松弛程度(106-D),因可以是引起柔韧性扁平足的一个原因。



106-D 全身性关节松弛。这个孩子的拇指很容易抵到前臂。这个孩子同时也有柔韧性扁平足

3. 足的检查

大多数足部疾病的诊断可通过体检得出，足的骨和关节表面覆盖的软组织较少，因此畸形和肿胀易发现，而且最大压痛点易确定。

4. 观察

观察足底部皮肤可发现过度负重的体征（107-A 和 107-B）。过度负重可引起胼胝，这在儿童是不正常的。过度负重常见的部位包括跖骨头、第五跖骨基底部、距骨头下。造成胼胝畸形，在青少年期很可能会引起疼痛。

儿童站立时观察足的情况。要注意足跟轴线。足跟外翻是常见的。要注意足弓的高度，接着要求孩子用足趾站立，柔软的扁平足的孩子可出现足弓（107-C）。坐位，足不负重，在柔韧扁平足的儿童，足弓也可出现。

5. 活动范围

评估足趾、距下关节和踝关节的活动范围。通过内外翻活动度来评估距下关节活动范围。在膝关节伸和屈的位置以及距下关节处于中立位的情况下判定踝关节的活动范围（107-D）。屈膝时踝关节背伸至少能达到 20°，伸膝时背伸可达 10°。

6. 触诊

是否有压痛靠触诊。足的大部分是在皮下，确定最大压痛点特别有用，最大压痛点对诊断是有价值的，至少对影像学的诊断有帮助。

7. 影像检查

只要有可能都应拍摄足站立位 X 线片（107-E），包括正位片和侧位片。如果距下关节活动受限，应拍足的斜位片以排除跟舟融合。踝关节情况可根据正侧位片评估。如果怀疑有距骨剥脱性骨软骨炎，要拍摄“踝穴位”片。其他特殊的摄片，如屈伸位摄片也是有用的。将所摄 X 线片与已公布的标准进行比较。正常活动范围是比较大的而且随年龄而有变化（107-F）。CT 有助于距下关节情况的判断，了解是否存在距跟融合。骨扫描有助于骨软骨炎的诊断，如 Freiberg 病。骨扫描可在 X 线片出现变化前提示异常。MRI 对评估肿瘤有帮助。



107-A 足底接触范围。注意正常足底的重力分布范围宽而均匀，孩子是站在反映在的玻璃表面



107-B 检查足底过度负重的体征。先天性足趾畸形患儿双足跖骨头下有胼胝

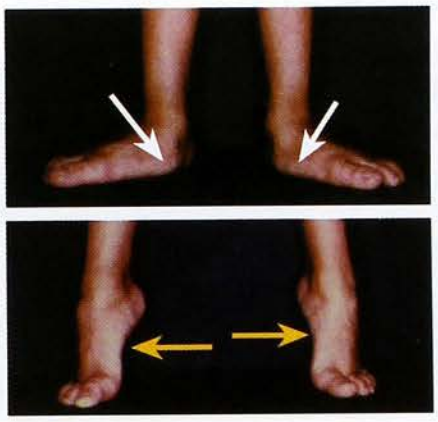

107-C 柔韧性扁平足。站立时足弓消失（白箭头）踮脚站立时出现（黄箭头）

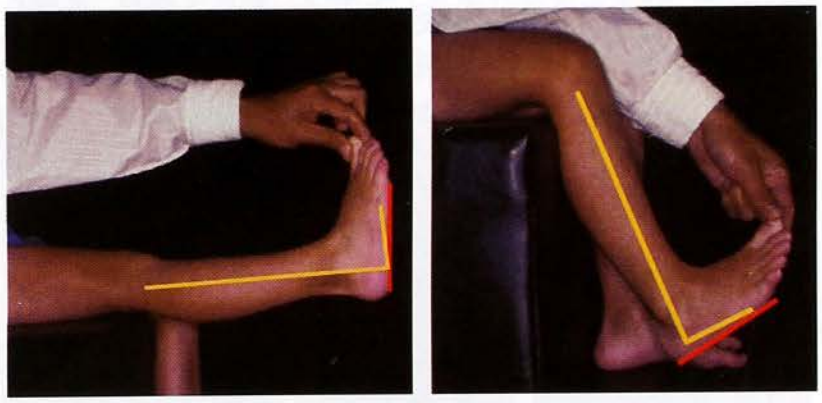

107-D 判定踝关节背伸活动。直角是中立位（黄色），通过膝关节伸屈时的踝关节背伸的情况来确定小腿三头肌挛缩的位置和严重程度

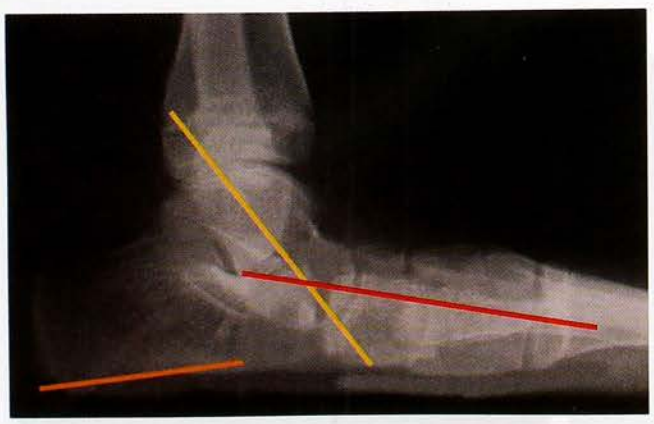

107-E 站立位 X 线片。站立位 X 线片所可提供的评估最为肯定。对于青少年的足内收内翻跖屈畸形，距骨倾斜（黄线）、跖骨轴线（红线）和跟骨向下倾斜（橙色线）都可快捷测量

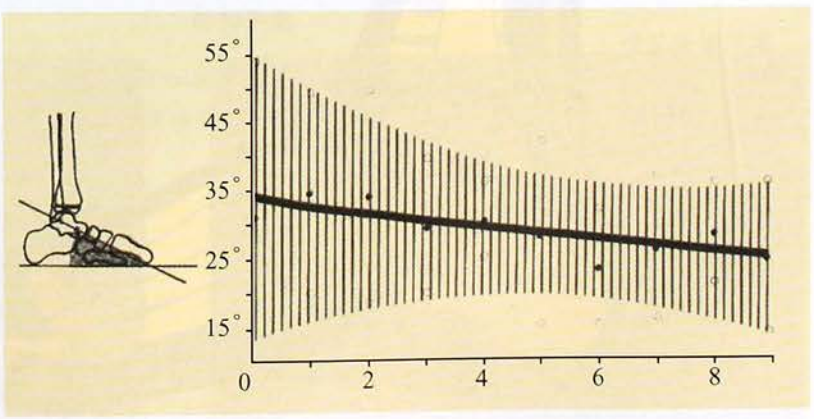

107-F 距骨的倾斜度随年龄的变化。阴影区表示平均值（粗线）上下二个标准差。注意到数值随年龄发生变化，正常值范围很大

类别	疾病
损伤	骨折 扭伤 软组织损伤 劳损综合征
感染	骨髓炎 化脓性关节炎 钉刺伤 嵌甲
关节炎	退行性变 少年类风湿病 单发关节炎
骨软骨炎	Freiberg 病 Köhler 病 Sever 病
撞击痛	三角骨综合征 前跗骨压缩骨折
韧带联合断裂	副舟骨 外踝小骨 内踝小骨
特发性疾患	剥脱性骨软骨炎 跗管综合征 反射性交感神经营养障碍
畸形	囊炎 小趾囊炎 跗骨融合 蚊形足 扁平足伴跟腱挛缩 跟骨隆起 高弓足 复发性马蹄足

108-A 足部疼痛分类。按足部疼痛的原因进行分类和诊断



108-B 足痛的定位。因为足的大部分位于皮下，疼痛的定位常有助于诊断

三、足部疼痛

儿童足部疼痛常见且表现各异（108-A 和 108-B）。在出生后头十年，足部疼痛通常是由于外伤和炎症，如损伤和感染，很少是由畸形引起的。在随后的十年中，足部疼痛是继发于畸形。

足部疼痛的病因常可通过病史和体检确定，判定最大压痛点是特别有用的，因为足的结构就在皮下，容易检查（108-C）疼痛的定位可得出初步的诊断。

1. 外伤

（1）应力隐匿性骨折　在婴儿和小年龄儿童中，骨折没有外伤史的并不少见。有的属于学步儿童的骨折，骰骨、跟骨和跖骨骨折，通过骨扫描，最易确定。

（2）肌腱炎和筋膜炎　反复的轻微外伤是引起儿童足跟疼痛的常见原因，最常见是跟骨结节部位的跟腱或跖底筋膜附着处。

2. 感染

足部感染相对常见。化脓性关节炎常累及踝关节，偶尔也影响其他关节。骨髓炎可发生在跟骨，也可发生在其他跗骨。感染可能是血源性的、医源性的（足跟部穿刺采血）或贯穿损伤的结果。

（1）钉刺伤　钉刺伤是常见的损伤（109-A 和 109-B），可并发骨髓炎（109-C），大约5%的钉刺伤能引起感染，但可发展为骨髓炎的不到1%。跖骨下的刺伤，更可能引起假单胞菌属化脓性关节炎，足跟部感染通常是由葡萄球菌或链球菌引起。

（2）初期的处理　检查足部去除任何突出的异物，探查伤口可能难过且徒劳，要给予最新的破伤风免疫，告知家属感染的风险和如果出现感染症状需复诊，通常感染出现的症状是损伤后数天，包括不适加重、足背肿胀、发热。

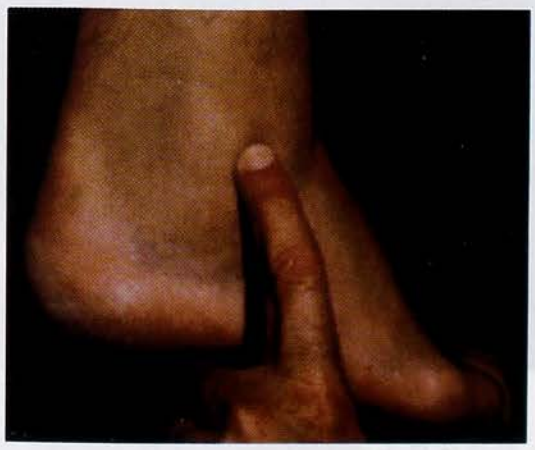

108-C 最大压痛点。典型的踝关节扭伤：踝关节肿胀，触疼出现在腓骨远端的前方，属典型的扭伤

（3）感染的处理　伤口的细菌培养，足部的X线摄片都是必须要做的基本检查。感染症状出现的间隔可提示感染菌种，如果穿透伤和感染相隔一天，致病菌可能是链球菌，如果间隔3～4天，最有可能是葡萄球菌，如果隔一周，为假单胞菌。假单胞菌感染患儿时均是在穿着鞋受伤的，假单胞菌感染必须做清创引流，抗感染治疗失败的也需做引流，这可提高抗感染疗效。

（4）嵌甲　嵌甲（109-D）常引起感染与其易感的解剖结构、不适当的修剪趾甲和外伤等因素联合因素所致。损伤、穿过紧的鞋或长筒袜，均可引起感染。趾甲畸形、趾甲侧面弯曲度大使趾甲深入甲床的儿童易发生。

早期感染的治疗　根据炎症的严重程度选择治疗方法，轻度疼痛的只需适当的修剪趾甲、穿合适的鞋。趾甲应修成直角，避免修出凸起的趾甲端。嘱咐家长：把趾甲端修剪成凹形，让趾甲缘超出皮肤，以避免再发生趾甲内生。用一小束棉花抬起软组织，使其离开趾甲表面，避免用力包扎。如果需要，让发炎的软组织与趾甲分离，这样的操作可重复几次。如果炎症加重，可休息、抬高患肢、避免损伤、湿敷清洗和引流，抗生素的应用是必要的。

晚期感染的治疗　持续严重的感染需要手术治疗。必须切除增生性的慢性肉芽组织，连同部分甲床去除侧面部分趾甲，以防复发。

3. 单一关节的关节炎

单一关节的关节炎（pauciarticular arthritis）在婴儿和小年龄儿童可出现足痛，如果跛行、踝、距下关节活动受限，肿胀持续超过6周，可考虑本病诊断（109-E），相比化脓性关节炎，单一关节的关节炎的损害比孩子主诉严重，疼痛常是轻微的。



109-A　钉刺伤。皮肤发红和贯穿伤。（箭头所示）显示钉进入的部位，最肿的部位在足背



109-B　针刺入足跟。X线片（左图）显示一断针，右图显示针进入部位和周围炎症

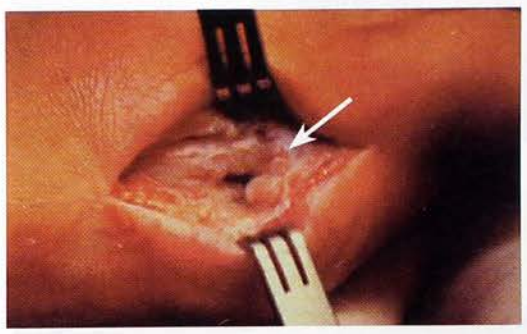

109-C　慢性骨髓炎。一个穿透鞋子的穿透伤，出现骨和关节感染（白箭头）关节破坏，X线片示第一跖骨慢性骨髓炎（黄箭头）

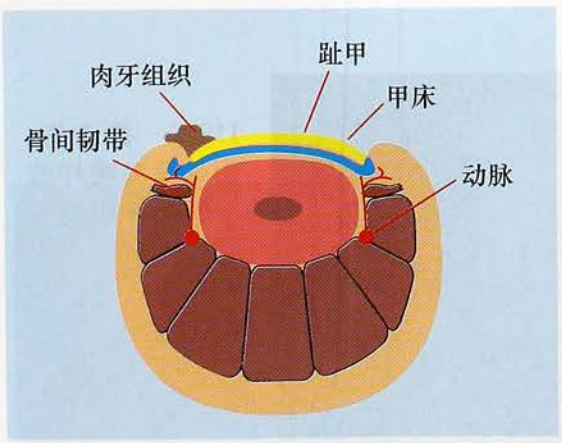

109-D　嵌甲。嵌甲周围软组织发炎（红箭头）照片显示典型的临床表现





109-E　踝关节炎。该患儿为单发关节炎影响到踝关节



110-A 5岁男孩的Köhler病。左足舟状骨硬化（箭头示），也是有压痛的部位

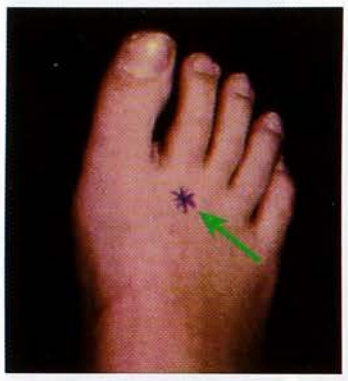

110-B Freiberg病。Freiberg病通常压痛在第二跖骨头上，X线片上有轻微的改变（黄箭头），骨扫描示第二跖骨头摄取增加（红箭头），照片显示最明显的压疼点（绿箭头）





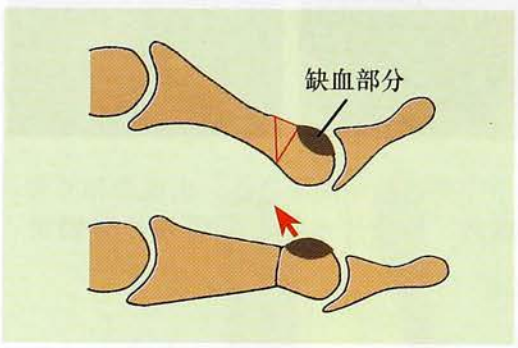

110-C 跖骨截骨治疗Freiberg畸形引起的足痛。这个手术是将跖骨头的缺血部分离开关节



110-D 跟骨骨突。在正常儿童，跟骨结节常表现为硬化、碎裂



110-E 撞击伤。距骨呈鸟嘴样改变，伴有跟腱紧张和影响

4. 骨软骨炎

（1）Köhler病　舟状骨骨软骨炎，也就是众所周知的Köhler病，是一种缺血性坏死，最常见于2～10岁男孩（110-A），也偶发于2～4岁女孩。此病产生炎症，有局部压痛、疼痛和跛行情况，X线片改变随疾病不同阶段有各种表现，舟状骨先表现为塌陷以及密度增高，接着是片状的脱钙表现，最后舟骨修复原状。因为该病有自愈倾向，所以只需对症治疗。如果疼痛严重，可以用短腿行走石膏制动6～8周，以减轻炎症，缓解疼痛，长期随访显示没有后遗症。

（2）Freiberg病　跖骨头骨软骨炎，也就是众所周知的Freiberg病或梗煞费苦心，是一个特发性节段的跖骨头缺血坏死，最常见于13～18岁的女孩，累及第二跖骨。疼痛和局限性压痛是常见的（110-B），如果病人就诊早骨扫描显示摄取增加，这就可确诊。后期X线片显示关节面不平整、硬化节裂、最后修复。但增生、关节面不平可引起关节退变和持续疼痛。休息制动可减少炎症，治疗包括受累的跖骨头不负重，鞋底加硬减少关节活动，短腿行走石膏也是有用的。严重的持续疼痛，手术矫正是必要的，包括关节清创术，切除性关节成形术（近节趾骨）、趾长伸肌间置关节成形术和跖骨背伸截骨术（常是最好的选择）。

（3）Sever病　也叫跟骨结节骨突骨软骨炎，常诊断为足跟部疼痛，X线表现为跟骨结节碎裂、硬化。这些X线变化常发生在无症状的儿童，大多数孩子的足跟疼痛是由于足底筋膜和跟腱附着处的炎症引起的。

5. 撞击痛

（1）骨三角区综合征　跳舞者的小骨受压常引起足痛。

（2）中足跗骨的撞击痛　中足疼痛有时是由于关节边缘受压引起的，常继发于跗骨融合或跟腱挛缩（110-E）。

6. 韧带联合部的断裂

初级骨化中心和次级的骨化中心之间的韧带断裂是造成青少年及儿童足部疼痛的常见原因。这种断裂相当于一种软骨性或者纤维附丽的应力性损伤。除非完全愈合，否则会疼痛和触痛（111-A）。这种情况常会复发。

（1）副舟骨　是存在于足舟骨内侧的一个副骨化中心，它在人群中大概占 10%，并且有 2% 的人会留下一个独立的骨化中心。可分为三种类型（111-B）。第一种没有明显的症状。第二种很可能会由于软骨结合部断裂而产生疼痛。断裂在大龄儿童和青春期较为常见，而且大多可能是由于反复受损。第三种会形成一种突起，这种突起如果大的话会刺触到表层皮肤。

处理这种疼痛需用短腿石膏或者是夹板。如果仍然疼痛，可能需要切除副舟骨。通过纵向劈开胫后肌的纵向纤维，就可以切掉副舟骨和一段过长的舟骨（111-C）。避免创伤大手术，如 Kidner 手术。该术式需要肌腱转移，但并不能改善预后。

（2）踝部的小骨　骨化中心位于内踝和外踝的下方。外踝下面的小骨持续存在可能会导致疼痛（111-D）。处理上首先考虑用石膏固定。通常情况下，没必要行切除术或内固定术。

7. 特发性疾患

（1）跗管综合征　足痛，跗管处 Tinel 征阳性，感觉迟钝和神经传导延迟等情况应考虑该诊断。这一综合征在儿童中会有不同表现。典型表现包括：女孩儿，行路时足内翻，可能需选用拐杖，这种情况常需手术松解。

（2）反射性交感营养不良　这种综合征在女孩儿中经常会影响到其下肢（111-E）。如果足部有肿胀，僵硬，冰冷和普遍的疼痛时要考虑这一诊断。通常都有创伤病史。从小孩描述的疼痛感会被夸大，这种疼痛感并不与其受伤史和体检所见相符。处理方法见第 3 章。

8. 足畸形

足畸形可造成疼痛，这可由于骨隆凸的压力（111-F）或者足部力学结构的改变。由于足畸形造成的疼痛通常不难辨别。



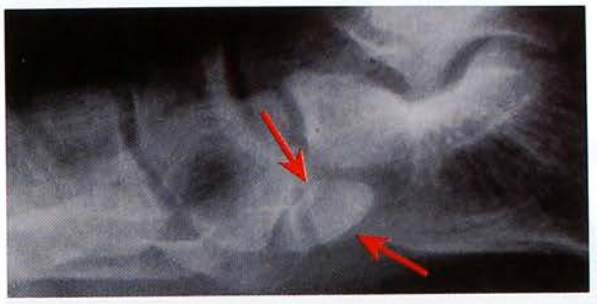

111-A　副舟骨。副舟骨位于足部的内侧面（箭头所示）。常产生一个突起，并且有时候会疼痛

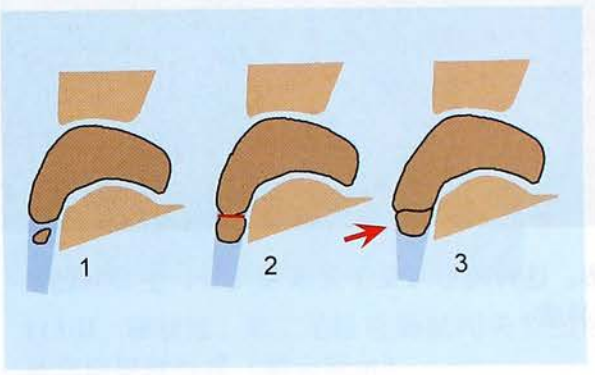

111-B　副舟骨的分类。Ⅱ型副舟骨有软骨结合部位的断裂（红色圆弧部分），Ⅲ型产生一个突起（箭头所示）

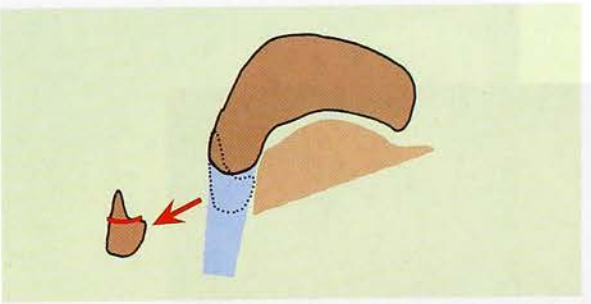

111-C　副舟骨的切除。伴有疼痛的Ⅱ型副舟骨切除后，留下的胫后肌腱性部分附丽在舟骨上（箭头所示）

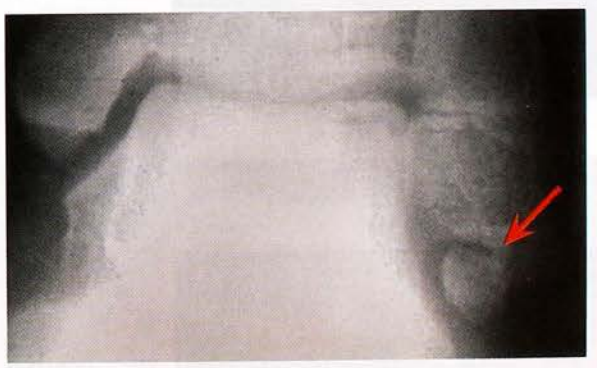

111-D　外踝小骨。此小骨伴有疼痛，石膏固定不能改善症状，最终需要螺丝钉固定融合



111-E　反射性交感神经营养不良。是由于反射性交感神经营养不良所致左脚的内翻畸形



111-F　脊柱裂儿童的足部畸形。距骨头的突起会造成足部皮肤的破溃和足部感觉的减弱

足趾畸形	疾患
多趾畸形	软骨性外胚层发育不良 Carpenter 综合征 耳-腭-指（趾）症候群
并趾（指）	Apert 综合征
跖骨发育不全	成软骨不全 短趾综合征
巨趾	肢端及中部肥大性的发育不良

112-A 与足趾畸形相关的综合征



112-B 裂足畸形。这种畸形可见于父亲和儿子，主要问题是穿鞋困难和外观异常



112-C 小足趾

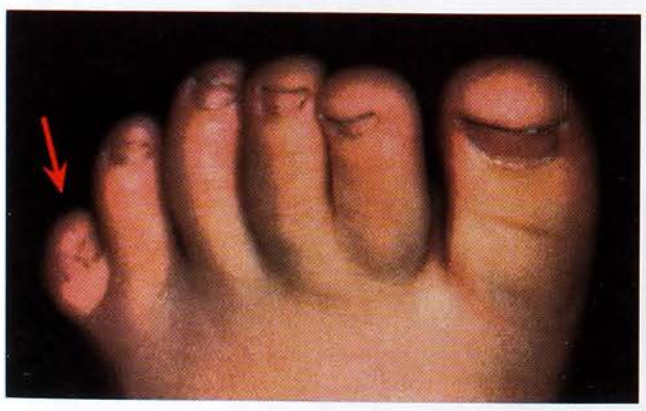

112-E 多趾。多趾会产生外观及穿鞋问题。适宜在近一岁时切除赘生趾

四、足趾畸形

1. 全身性疾患

如果发现小孩有足趾畸形，那么需要仔细地检查其父母及孩子的手和足。这些畸形有时是全身性疾患的表现（112-A）。

2. 裂足畸形

这种罕见的畸形属于常染色体显性遗传病，通常累及双侧，手和足均有表现（112-B）。非遗传性的原因比较少见，而且通常表现为单侧受累。如果穿鞋出现问题，可以在婴儿晚期或孩童时期采用截骨术和软组织成形术使之靠拢。

3. 小足趾

小足趾通常见于 Streeter 发育不良，可能系继发于子宫内血压过低而引起足趾血循环不足（112-C）。不需要治疗。

4. 并趾

并趾常于第二和第三趾之间，而且通常是双侧的和有家族遗传性的。足趾的融合不产生功能障碍，没有必要进行治疗。如果涉及的部位多于两个，则要注意一些潜在的问题。

5. 多趾

多趾畸形或赘生趾很常见（112-D）。最多见于女孩和黑人，有时表现为常染色体显性遗传。多累及小趾，表现为近侧跖骨的重复畸形伴有跖骨或者跖骨头变宽。切除多趾应选择在孩子接近一岁的时候，此时足已经足够大，切除多趾比较简单，而且孩子小还没有意识到这个问题。对手术操作做个计划，使疤痕尽量小，恢复正常足的外形，避免干扰生长。位于中部的重复趾畸形常会引起足的增宽。有持续踇内翻的踇趾重复畸形和复杂畸形的疗效会较差（112-E、112-F）。

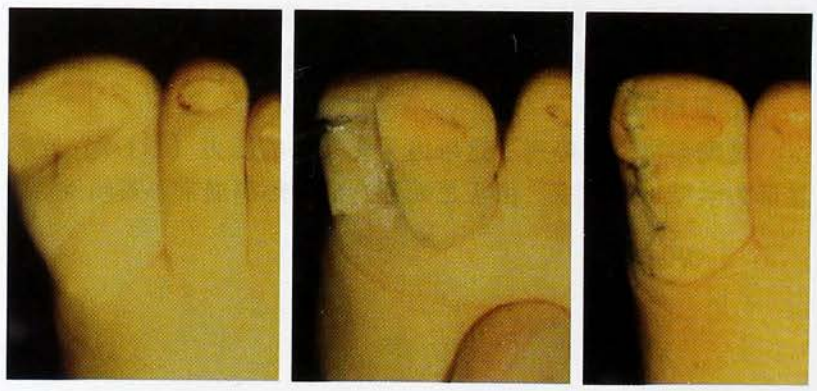

112-D 分歧踇趾切除术。切除足趾的一半。复杂的多趾畸形切除有时困难



112-F 括号形骨骺。足趾畸形可能是复杂的。该病例中，跖骨骨骺（黄色弧）为两个足趾共用。切除多余趾和部分的生长板

6. 弯曲趾

弯曲趾（113-A）通常发生在婴儿期产生小趾的弯曲旋转畸形。这种畸形通常自然的消失。超过4岁罕见持续畸形需屈肌腱切断术。

7. 爪形趾

爪形趾通常伴有高弓足，常继发于神经系统的问题。矫形通常是处理高弓足复杂畸形的一个部分。

8. 锤状趾

锤状趾继发于近侧趾间关节固定性屈曲畸形（113-B）。远侧趾间关节可以是固定的或是柔韧的。常是双侧的，有家族性，大多累及第二足趾，而第三和四趾受累相对较少。如果畸形部位出现疼痛或穿鞋困难的问题，应该在青少年时期进行手术矫正。矫正包括松解屈趾肌腱以及融合近侧趾间关节。

9. 槌状趾

槌状趾是由于远侧趾间关节固定屈曲畸形。这种畸形并不常见的。

10. 重叠趾

重叠趾畸形是很常见的。第二、三和四足趾重叠畸形通常随着时间而消失。第五足趾重叠畸形则更有可能是永久性的（113-C），并引起穿鞋困难的问题。第五足趾重叠畸形经常双侧出现并且具有家族性特点。如果重叠趾成为固定畸形并持续存在，并引起穿鞋困难，则应采取手术矫正。可采用Butler软组织成形的方法矫正（113-D）。这需要一个双球拍柄样的切口，延长伸趾肌腱，松解关节挛缩，并缝合皮肤，使足趾转向到跖侧和外侧。

11. 足趾肥大

足趾肥大（113-E）常见于Proteus综合征、神经纤维瘤病或者血管形成异常的儿童，也可以作为一个孤立的畸形存在。大多表现为异常的脂肪组织堆积，有些表现为神经内膜和神经外膜的纤维化以及局灶性的神经和血管增生。治疗困难。骨骺融合术、减容术、单趾切除术以及经关节截肢术是常需要的。复发常见，在儿童时期有几种治疗方法常用以使足适应穿鞋。



113-A 弯曲趾。这种畸形可包括一个或多个足趾，并会自然缓解



113-B 锤状趾。第二足趾近侧趾间关节固定屈曲畸形导致足趾表面胼胝形成（箭头所示）



113-C 重叠趾。第五足趾重叠趾畸形持续存在，需要手术矫正

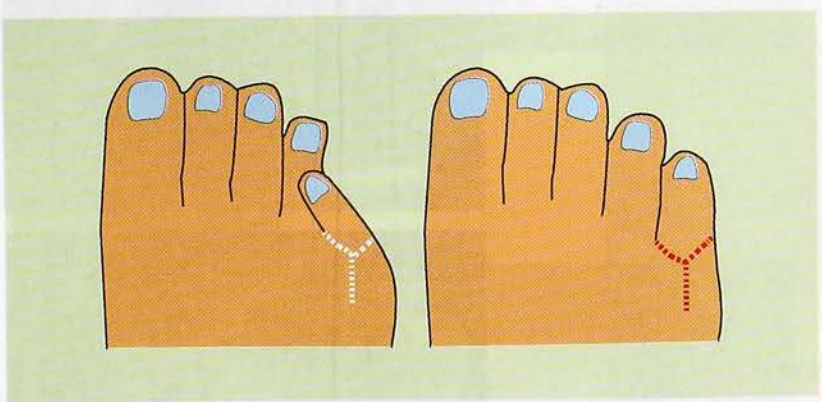

113-D 手术矫正重叠趾畸形。通过一个桶柄状的切口（白线），延长伸肌腱和关节囊，矫正畸形，然后缝合皮肤，保持矫正（红线）

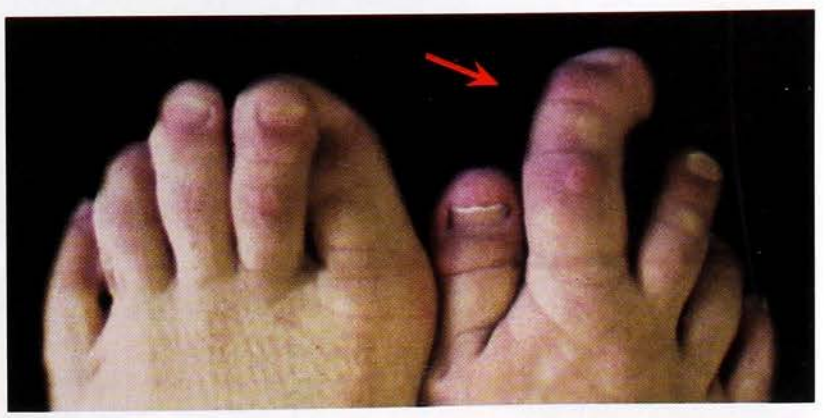

113-E 足趾肥大。过度生长会引起严重的穿鞋问题，需要行切除术、骨骺融合术、或者截肢术

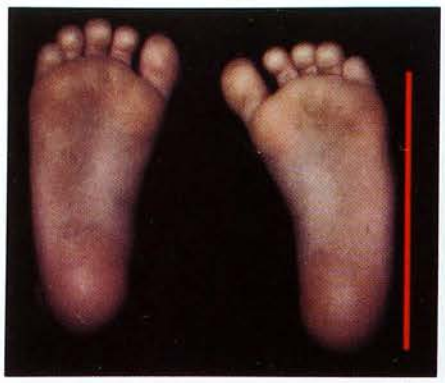

114-A 跖内收足外侧缘(红线所示)**凸出,是此类畸形一贯的表现**



114-B 跨指外展动态畸形。随时间可自行恢复

类型	病因	注解
跖内收	晚期的 子宫内体位畸形	常见 90% 可自行恢复正常
跖内翻	较早出现 子宫内体位	通常为僵直型 有必要用石膏矫正
内收内翻跖	家族性 全身性的关节松弛	后足外翻 中足外展 前足内收 治疗困难
跨指外展	尚未明确	动态畸形 可自行恢复

114-C 前足内收和内翻畸形的类型。跖内收的诊断应包括僵直性,不可自行恢复和蚊形足

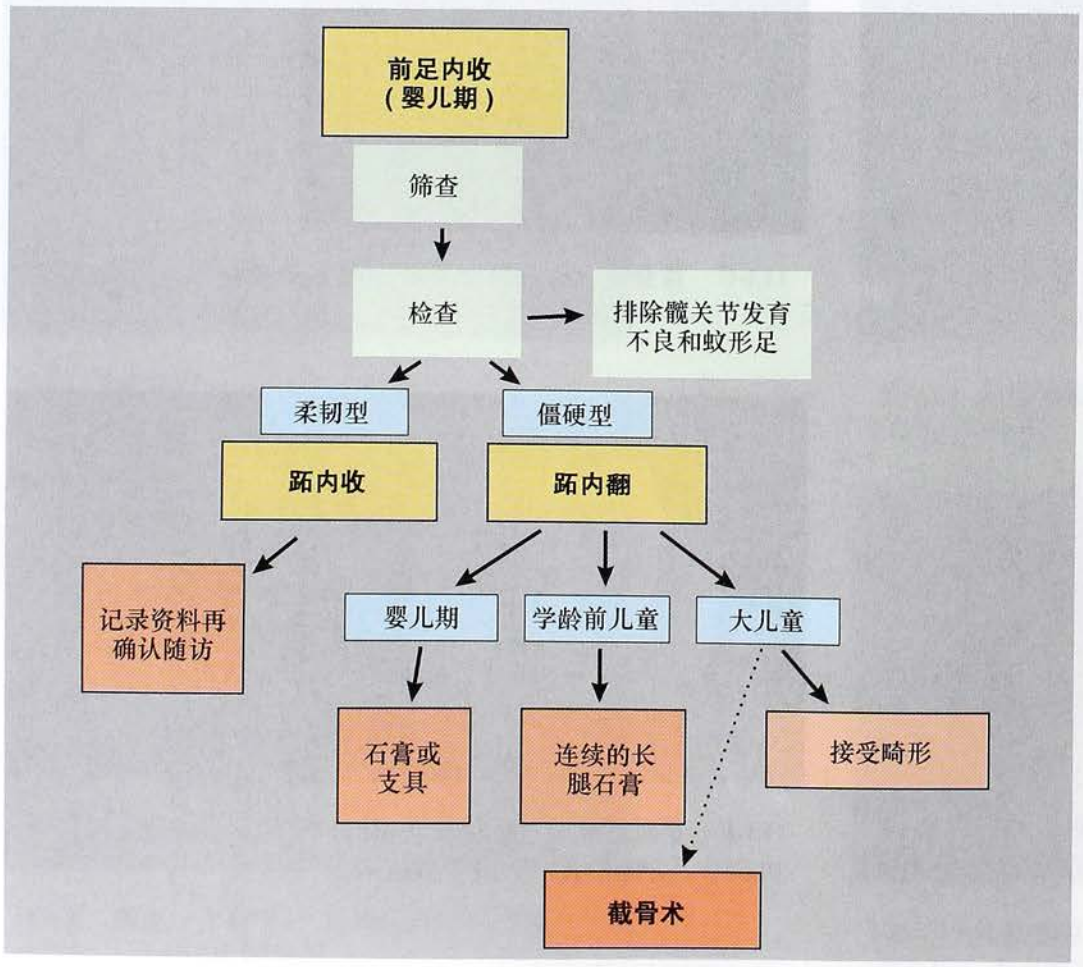

114-D 治疗前足内收的步骤

五、前足内收

1. 跖内收和跖内翻

前足内收是最常见的足部畸形。表现为足外侧缘凸出(114-A)或跨指动态的外展(114-B)。此种畸形分为四种类型(114-C)。

(1) 跖内收 是一种常见的子宫内体位畸形。由于其伴随2%的髋关节发育不良,因此仔细检查髋关节是必要的。跖内收是常见的柔软的、良性的足部畸形,可自行恢复正常。

(2) 跖内翻 属僵硬型足部畸形,并不常见,常持续存在,需要石膏矫正。跖内翻不会导致残疾和引起跨囊炎,但它会带来美观上的问题,偶有穿鞋困难的问题。

(3) 蛇形足 将在下一页讨论到。

(4) 跨指外展 属动态畸形,是由于跨外展肌过度活跃造成的。有时候也被称为“搜索趾”。这种情况可自行改善,不需要治疗。

2. 处理方法

通过筛查对患者进行评价,检查足部僵硬程度,也要考虑患儿年龄的大小(114-D)。处理跖内收要凭借记录和观查的资料(114-E)。

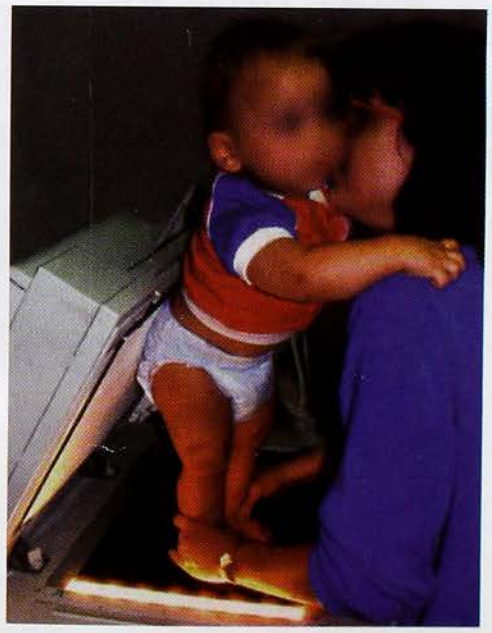



114-E 足内收的影像检查。婴儿的足形复制在复印机上,复印机输出的打印图与外观照片对比

用系列石膏（115-A、115-B）或者支具治疗跖内翻。对于学走路的孩子可以采用长腿支具。系列石膏矫形最有效。当支具超过屈曲的膝关节时，畸形的发展更加迅速。

下面介绍的技术对5岁左右的孩子是有用的。首先应用短腿石膏。石膏硬结过程中，将前足塑形到外展位、后足轻度的内收内翻位。最后，保持短腿石膏在旋转中立位的同时膝屈曲约30°，石膏向近侧包住大腿。这种长腿石膏既允许步行也能实现有效的畸形矫正。

年龄较大的孩子，最好接受畸形这个事实，因为这并不造成残疾。如果选择手术校正，可用开放式楔状骨楔形截骨术和闭合式骰状骨楔形截骨矫正。避免试图用关节囊切开术或者跖骨截骨术来矫正畸形，因为早期和晚期的并发症均常发生。

3. 蛇形足（serpentine foot）

蛇形足或Z形足这些术语都被用于复杂的畸形系列的描述。这种畸形包括后足跖屈、中足外展和前足内收（115-D）。跟腱较紧通常出现在有症状的病例。内收内翻跖可见于脊髓发育不良的儿童；他们有时会有家族史，但大多是单独出现的畸形。严重程度表现不同。一些医务工作者把过度矫正的马蹄足描述成蛇形足。在青少年和成人中，特发性蛟形足可能持续存在并造成残疾。

用初期系列石膏治疗青少年特发性蛇形足，矫正前足内收畸形同时要小心地避免任何外翻的应力作用在足后部。观察记录生长对畸形的影响。大多数将会持续存在。在儿童期晚些时候对矫形治疗做个计划，包括行跟腱延长术和截骨术。通过开放式的楔形截骨术延长跟骨和内侧楔状骨（115-C）。

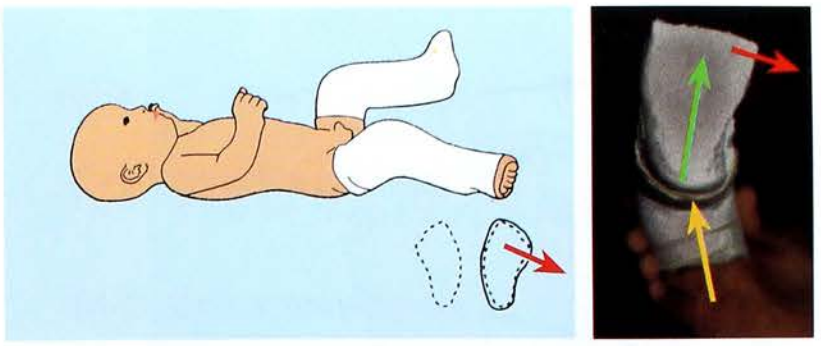

115-A 跖内翻的长腿石膏。这种治疗跖内翻的方法是最有效果的，因为膝关节屈曲控制了胫骨旋转。用石膏的大腿部分作为一个固定点（黄箭头所示），足向外侧旋转（绿箭头所示）和外展（红箭头所示）来实现最有效的矫正



115-B 跖内翻的石膏疗法。这个持续僵硬畸形的孩子使用系列长腿石膏矫正。膝关节屈曲30°以控制旋转。足在石膏内处于外展位。石膏每2～3周更换一次，直到完成畸形矫正



115-C 蛇形足矫正的顺序。跟骨和楔状骨截骨术以及跟腱延长术依次完成。注意距骨轴线在手术前（红箭头）和手术后（黄箭头）X线片上的变化



115-D 蛇形足。注意照片中前足的内收，距骨的跖屈（红箭头），以及Z形的对线情况（白线）

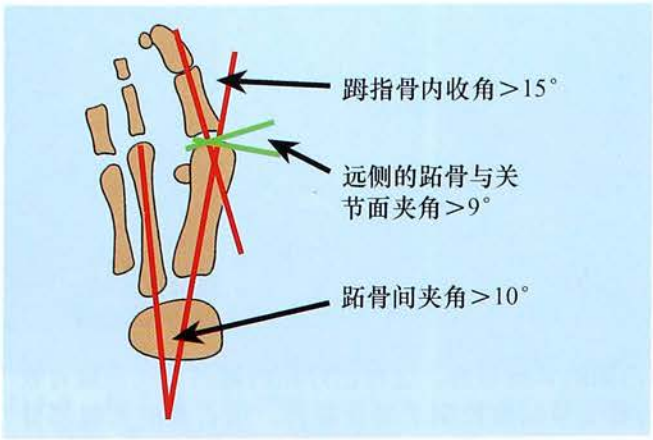

116-A 跨囊炎的判定方法。跨囊炎常用的数据



116-B 中度跨囊炎畸形。跨囊炎是指第一跖骨头部位的隆起。图片中左侧的跨囊炎（箭头所示）最明显，两侧相对而言均为中度畸形。通常这种程度的跨囊炎不需要采取积极治疗

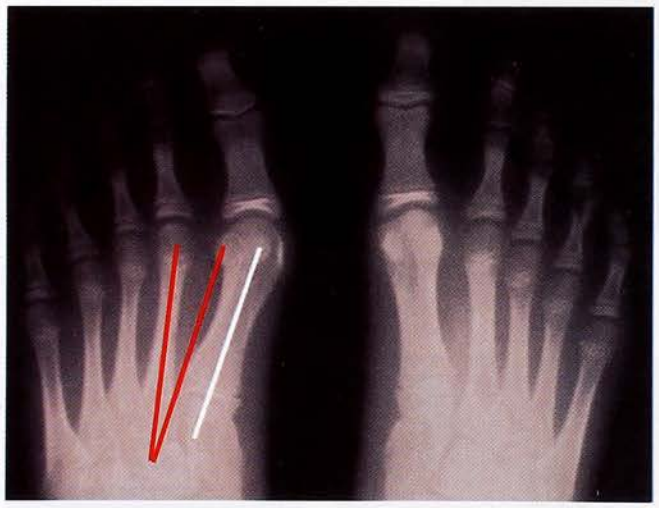

116-C 第一跖骨内翻。跖骨间角增加（两条红线间）见于第一跖骨的内翻。跨外翻是继发畸形



116-D 家族性跨囊炎。妈妈和女儿都有跨囊炎

六、跨囊炎

跨囊炎是指第一跖骨头部位的隆起（116-A）。女孩发生率高。小儿常是由于第一跖骨内翻，即以跖骨间角不断增大为突出特征的发育性畸形（116-B），如图 116-B 所示足第一和第二列的夹角超过 9°。时间一长，内侧的楔状骨形状变得越来越不规则，而且跖趾关节发生半脱位。因为在鞋内跨趾呈外翻的位置，造成跨外翻这样的继发畸形。正常的跨外翻角 <15°。原始的畸形加上继发性的畸形共同作用导致典型的青少年的跨囊炎（116-C）。

跨囊炎常有家族性（116-D），而且常发生在有神经肌肉疾病的孩子（116-E）。其他可能的因素包括：前足的旋前、关节松弛以及尖头的鞋子。这种病在赤脚的人群中不常见。

1. 评价

查找有无关节松弛、跟腱挛缩、扁平足或者其他骨骼缺陷。跨趾是否有旋转？有没有跨囊炎的家族史？如果考虑手术矫形，需要站立位的前后位和侧位 X 线片。测量跖骨间角。测量远端的跖骨与关节面夹角（DMAA），正常情况下小于 8°。跖趾关节是否有半脱位？跖楔关节是不是倾斜？注意第一列和第二列跖骨的相对长度。

2. 处理

尽量延迟到生长发育期结束后进行手术矫形以减少复发的风险。

（1）鞋　鼓励女孩子不要穿尖头和高跟鞋，因为这会加重畸形和足的不适。

（2）夹板　夹板夜间使用比较有效，但是需要长期治疗，有一定的难度。

（3）手术矫形　跨囊炎矫形适用于症状非常严重者，或保守治疗失败者。值得注意的是，儿童期跨囊炎的矫形术会受到足生长以及各种各样的病理情况的影响而显得比较复杂。



116-E 脑瘫病例中严重的跨外翻。注意不存在第一跖骨内翻及跖骨头的隆起

七、踇囊炎的矫治

1. 术前计划

首先，需要测量跖骨与趾骨的角度（117-A），其正常值通常为5°～15°，严重的畸形需要进行双平面截骨的手术。同时，我们要测量跖骨远端和关节面夹角（DMAA），其正常值通常小于8°（117-B），注意第一跖趾关节是否匹配。如果第一跖趾关节匹配好但有明显地成角移位，可作远端截骨矫形以维持其匹配。要注意第一趾骨和第二趾骨的相对长度（117-C）。同时要注意楔跖关节的倾斜度（117-D），以及测定跖骨间的夹角（117-E），通常为小于10°。更有价值的描述是第一跖骨的内翻，可造成青少年期典型的踇囊炎。如果第一跖骨比较短，可设计作撑开的楔形截骨来维持或增加跖骨的长度。根据病理解剖的异常选择不同的手术方案，设计充足的矫正，但不要过度矫正。需要矫正趾骨间和跖趾关节的排列情况，同时要保留跖骨的正常长度以及跖趾关节的匹配。要注意避免矢状面的畸形，否则将导致跖骨负重面的不平坦。

2. Peterson 和 Newman 的手术方法

手术指征是适用于中度和重度畸形而跖趾关节匹配的（117-F）。暴露跖骨远端，切除踇囊炎的骨突起的部分。于跖骨远端干骺部作楔形截骨，切除楔形骨块，通常楔形骨块约20°，矫正旋转畸形。于跖骨基底部作另一内侧切口，暴露跖骨近端干骺部，作楔形截骨，保持外侧部皮质完整，作撑开楔形截骨，将第一截骨部位的骨块插入撑开部位予以植骨，用3/16英寸的光滑克氏针纵行贯穿固定。最后予以关闭切口，加压包扎。出院前，用免负重的短腿石膏固定。6周后，拔除克氏针，用负重石膏继续固定5～6周。

3. Weiner 等的手术方法

这种手术方法是 Mitchell 踇囊炎切除术的改良方法（117-G）。这种方法适用于第一跖骨轻度内翻。所做的改良包括应用了光滑的克氏针固定以及利用多角的阶梯样截骨来维持跖骨的长度。

4. 其他手术方法

其他手术方法包括单纯切除踇囊炎的突起部位，楔状骨楔形撑开截骨矫正过度的倾斜畸形，趾骨近端基底部位的楔形截骨来矫治复杂的踇囊炎，这类畸形通常见于患有神经肌肉性疾病的儿童（117-H）。

5. 并发症

（1）跖骨短缩　导致跖骨头负重不均匀。

（2）跖骨头的抬高或塌陷　跖骨头塌陷将导致负重增加；跖骨头抬高，导致将负重转移到邻近的跖骨头。

（3）复发　大龄儿童的踇囊炎矫正通常容易复发。这是由于骨骼的塑形重建原本的畸形。

（4）过度矫正　可能由于过度软组织的松解（117-I）。

（5）半脱位　跖趾关节的半脱位可能导致骨关节炎。

（6）第一跖骨头的缺血性坏死　通常发生于第一跖骨远端截骨矫形合并进行第一跖趾关节外侧软组织松解的手术。

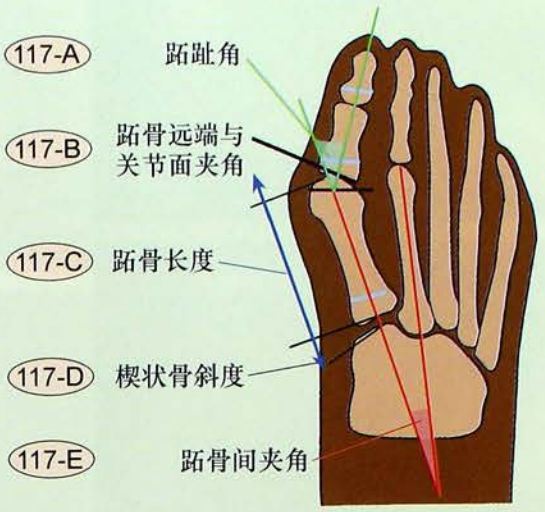



按Peterson重新描绘(1993)

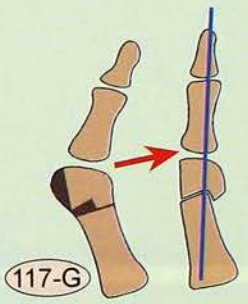

按Weiner重新描绘(1997)







118-A 足背踇囊炎。这是一例儿童踇囊炎的发展过程。14 岁时表现（黄箭头）和 18 岁时的表现（白箭头）。采用跖侧闭合的楔形截骨（红箭头）矫正此畸形，并将胫前肌向外侧转移，踇长屈肌腱转移至第一跖骨

6. 足背踇囊炎

这是一种不常见的踇囊炎（118-A），主要是由于第一跖骨的抬高而造成的。抬高的原因是胫前肌较强，与腓骨长肌之间产生肌力不平衡。多见于手术治疗后的马蹄内翻足。可以通过内侧楔状骨和跖骨的跖屈截骨和平衡肌力的手术予以矫正。

7. 小踇囊炎

小踇囊炎是第五跖骨头外侧疼痛的骨性突起，通常伴有炎性增厚的滑囊和胼胝的形成。这些畸形通常是进展的，涉及到第五趾的跖趾角的增加以及 4、5 趾间的跖骨夹角的增加。通常都需要跖骨截骨来矫正畸形。

8. 踇僵硬

这是一种由于反复创伤所引起的第一跖趾关节的退行性骨性关节炎，其造成踇趾僵硬，背伸活动受限和疼痛。可用硬底鞋保护跖趾关节。如果疼痛加重或持续疼痛，可采用背伸截骨矫形予以矫正（118-B）。把运动弧度转向更多的背伸，从而改善功能活动和减少不适感。

9. 跖骨短缩

一根或多根跖骨的短缩是全身性畸形一部分，作为发育性畸形的表现，也可能是由于创伤、感染或肿瘤所致。可能是生长板过早闭合的结果，通常是双侧和家族性的。严重的短缩可导致跖骨疼痛和外观畸形。这种畸形严重到需要手术矫形的病例很少。手术可采用一期骨延长方式（118-C），或者采用逐步骨延长的技术。

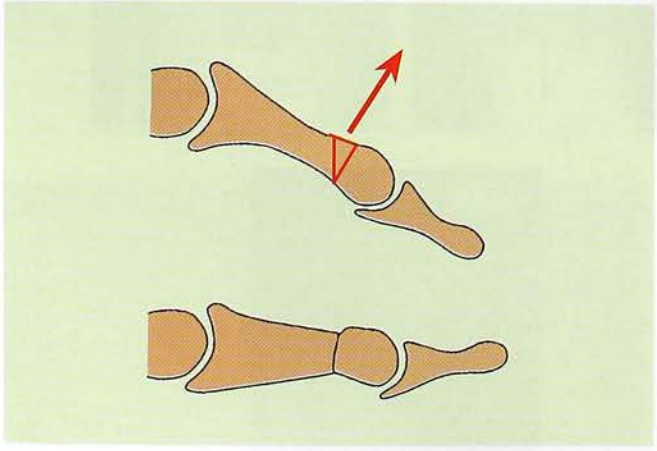

118-B 踇趾僵硬的背侧截骨方法。背侧闭合楔形截骨是改变跖趾关节的运动弧面从而达到改善功能

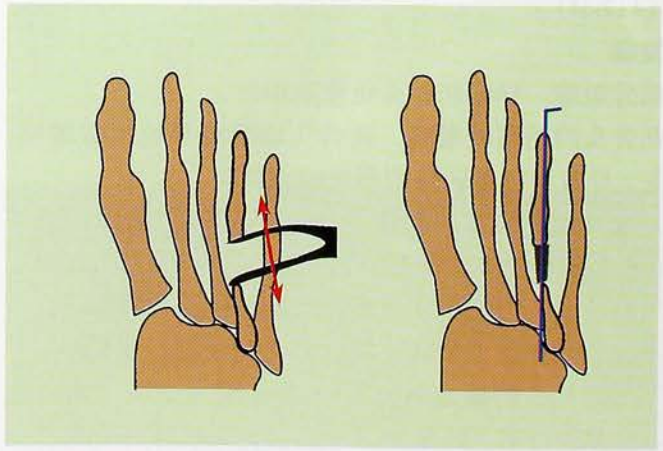

118-C 跖骨延长的手术方法。这是 Baek 和 Chung（1998）描述的一期骨延长技术

八、垂直距骨

垂直距骨是最严重的和重度病理改变的扁平足。它是一种先天性畸形，足底不仅扁平，而且实际上足底形成凸起（119-A）。

1. 病因

垂直距骨通常伴有其他疾病，如脊髓发育不良和关节弯曲弯缩（119-B）。

2. 评估

将僵硬型的垂直距骨从由于可过度活动的良性距骨跖屈鉴别出来。

（1）临床表现　此类足是僵硬的，常常伴有背伸肌腱和跖屈肌腱的挛缩。距骨头突向足的跖面，从而形成足底的凸出。检查其父母的足部情况，了解其遗传病因的证据（119-C）。

（2）影像学表现　通过足的侧位 X 线片，可以看到垂直的距骨，很容易得出该病的诊断（119-A）。其跟骨也是跖屈的。垂直距骨可能会与另一种疾病——柔韧性的斜形距骨相混淆。通过测量足的跖屈和背伸相的侧位 X 线片，可加以区分（119-D）。垂直距骨为僵硬和固定的，相反，柔韧性的斜形距骨常显示中后足可自由活动。尤其需要注意跟骨的活动性。如果跟骨在两张 X 线片上均显示固定于跖屈位，可诊断为垂直距骨。

3. 治疗

出生至 1 岁内予以矫形。

（1）系列石膏　应用一系列石膏牵动皮肤和前侧的软组织。

（2）前侧松解　通过一横形切口（119-E）松解挛缩的踝关节囊以及距舟和跟骰关节，用一枚克氏针以确保舟状骨复位。

（3）后侧松解　通过另一横形切口，延长跟腱，松解踝关节囊，背伸足至中和位，用长腿石膏固定。

（4）严重畸形　未经治疗的大儿童或复发病例所造成的严重畸形，可能需要切除舟状骨和施行距下关节融合。

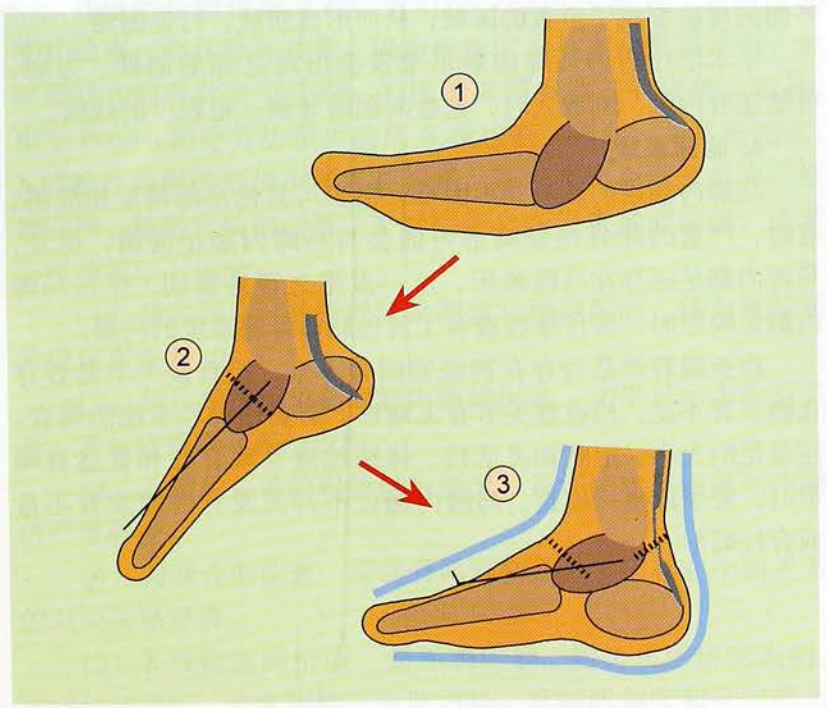

119-E　手术矫形。（1）手术前的舟状骨是跖屈位的。（2）前侧松解距骨复位。（3）后侧松解使足可背伸至中立位





119-A　垂直距骨。显示足底凸起（红箭头），X 线片显示接近垂直方向的距骨（白线）和跖屈的跟骨（黄线）

类型	注解
远端关节屈曲挛缩	轻度
肌发育不全	僵硬
脊髓发育不良	僵硬
综合征	僵硬
遗传性疾病	可变的

119-B　垂直距骨的伴发疾病。这种畸形通常为全身性疾病的局部表现



119-C　成年人的垂直距骨。足底的突起部产生胼胝，行走时出现疼痛

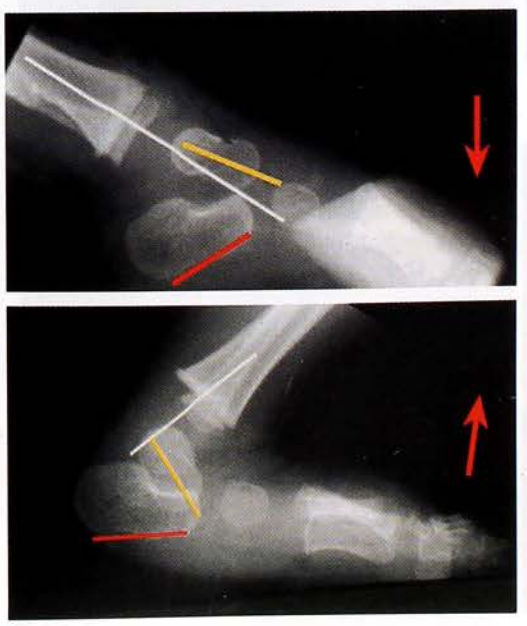

119-D　跖屈的距骨。在踝关节跖屈（上方）和背伸（下方）位拍 X 线片。可以看到，在跖屈位距骨（黄线）沿着第一列跖骨排列。跖屈位像显示跟骨背伸。这项研究显示，该足是柔韧的，因距骨的过度活动与的畸形一致，而不像在垂直距骨中所见足是僵硬的



120-A 双侧马蹄内翻足的典型表现。畸形包括马蹄、高弓、内收、内翻和内旋畸形



120-B 16 周时马蹄内翻足的超声波表现



120-C 严重的马蹄内翻足。可以看到内侧明显的皮肤皱折（箭头所示）



120-D 下肢细小。左图所示双侧马蹄内翻足的女孩表现为双侧小腿发育不良。下图示：红箭头所指的左侧马蹄内翻足畸形更加严重，较畸形轻的右侧足明显短小。因此，小腿发育不良的程度与马蹄内翻足畸形的严重性是一致的





120-E 未经过治疗的马蹄内翻足。这是一张13岁柬埔寨男孩未经治疗的马蹄内翻足照片。可以看到在每只足的背侧负重部位形成了巨大的胼胝和滑囊

九、马蹄内翻足

畸形足（CF）是一种先天性的复杂畸形，包括马蹄、弓状足、内收、内翻和内旋畸形（120-A）。畸形足又被称为马蹄内翻足（TEV）。其发病率约为1‰，其中一半为双侧发病，通常男性居多。

1. 病因学

马蹄内翻足的病因是多方面的。患有马蹄内翻足的家族，其子代发病率是正常人群的30倍。在胎儿最初3个月时，超声波可以显示此畸形（120-B）。马蹄内翻足可并发其他先天性畸形，如神经管的缺陷，泌尿和消化系统的畸形以及其他肌肉骨骼的畸形。马蹄内翻足畸形有许多不同的原因，就如其表现形式不同，对治疗的反应也不同。

轻度或姿势性马蹄内翻足是一种晚期子宫内的畸形（参见第1章），经过石膏矫形能很快地恢复。而其他严重的马蹄内翻足，在胚胎早期就已经形成，其结构受到严重的破坏，往往需要手术治疗。严重的马蹄内翻足畸形常见于其他疾病，如关节挛缩症（120-C）。典型的或特发的马蹄内翻足是一种多因素疾病，相当常见，其严重程度通常表现为中等。

2. 病理

马蹄内翻足的病理表现是一种典型的发育不良。足部的跗骨是发育不全的，距骨受累最多，其表现为体积减小，距骨颈短，轴线偏向内侧和跖侧。由于距骨形态的畸形，舟状骨与距骨颈的内侧部分形成关节。跗骨间的排列关系也存在异常。距骨与跟骨在三个平面上均显示为平行关系。中足向内侧移位，跖骨内收且跖屈。不仅仅存在软骨与骨骼的畸形，其韧带也有增厚，肌肉有发育不良。这些畸形导致肢体广泛的发育不良，表现为足的短小，小腿变细（120-D）。由于发育不良主要累及足部，肢体不等长通常小于1cm。由于足部变小，二足通常需要不同尺码的鞋。足部短小的程度与马蹄内翻足的畸形严重程度相关。

3. 自然病程

不治疗的马蹄内翻足可以产生严重的残疾（120-E）。足背外侧的皮肤变成了负重的区域，从而形成胼胝，行走困难。

手术治疗后的马蹄内翻足常常会出现足部的僵硬、力弱，可能还有内翻。到成人时，这些问题将导致一定程度的残疾。

4. 临床表现

马蹄内翻足的诊断并不困难，很少与其他足部畸形相混淆。有时，严重的跖骨内翻畸形可能会与马蹄内翻足混淆，但是，马蹄内翻足还存在马蹄畸形，这一点使之容易鉴别。存在马蹄内翻足畸形时，要仔细检查有无其他肌肉骨骼系统的问题。

检查腰背部是否存在神经管闭合不全，检查髋关节是否存在髋发育不良，检查膝关节有无畸形。需要作神经系统的筛查。注意足的大小，形状和灵活性。体格检查发现脊柱和骨盆有畸形时，要予以摄片检查。马蹄内翻足不并发发育性髋发育不良或脊柱畸形。

注意足部的僵硬程度（121-A），并且与未受累侧足相比较。足的长度有明显差异的，提示此畸形是严重的，预知畸形需要手术矫正。要记录马蹄内翻足的畸形包括马蹄、高弓、足骨内翻、前足内收和内旋。

（1）马蹄畸形　是由于距骨的跖屈，后踝关节囊的挛缩和三头肌的短缩。

（2）高弓　是由于跖筋膜的挛缩，伴有在后足的向前足跖屈。

（3）内翻　是由于距下关节的内翻。

（4）内收和内旋　是由于距骨颈向内偏移，距舟关节向内侧移位，以及跖骨的内收。通常还有胫骨的内旋。

5. 分类

关于马蹄内翻足已经有许多分类方法。

（1）病因学分类　这种分类是基于马蹄内翻足可能的病因，包括几种类型。

姿势性马蹄内翻足　是柔韧的，是由于怀孕后期子宫内的胎位所造成的。经过系列石膏矫形，该畸形能很快恢复。

特发性马蹄内翻足　是一种典型的类型，其僵硬程度为中等，其病因是多因素的。

畸形性马蹄内翻足　通常伴有关节挛缩、脊髓脊膜膨出和其他全身性疾病。这类足非常僵硬，且很难治疗。

（2）Pirani 分类　这种分类已经被广泛地应用。基于三个中足特征和三个后足特征，此分类法提供了数字化的评分标准。每个特征包括正常、中度异常和重度异常。在治疗过程中定期地予以评分，以了解进展。

中足的评分　是基于足外侧边缘的情况、内侧皮肤皱折和距骨头的覆盖情况。

后足的评分　是基于后侧皮肤皱折，马蹄的僵硬程度和足跟的形状。

（3）Dimeglio 分类　这是根据足的僵硬程度来分类的。根据马蹄、内收、内翻和内旋运动的范围予以评分，用评分总和来评估其严重程度（121-B）。

6. 影像学研究

在评估马蹄内翻足时，我们很少应用 X 线片、超声波和 MRI 检查，而且没有必要。因为积极的治疗多在早期进行，此时婴幼儿的骨化尚不完全，X 线检查的价值是有限的。而且，由于 Ponseti 治疗方法很少应用 X 线检查，因此，与从前相比，X 线检查应用得更加少了。在将来，超声波检查可能更为广泛地应用。随着年龄的增加，X 线检查会变得更加有价值，通常需要测量以下指标：

（1）最大背伸时的胫跟角是测量马蹄情况的　该角度的正常值比直角大 10°。

（2）侧位像跟距角是测量内翻情况的　如果显示为平行关系，表示还残留足跟的内翻。

（3）足前后位像的跟骰排列情况　是评估中足内收和内翻的严重程度。

（4）舟状骨的位置　舟状骨向背侧移位表示存在中跗关节的对应关系异常。

（5）X 线检查的价值　是不确定的。因为长期研究表明，在评估结果时，临床测量三头肌力量、足的活动度和足底的负重情况比静态的 X 线检查测量更加有意义。

患有马蹄内翻足的儿童作常规骨盆 X 线检查是没有必要的，只需提供像正常儿童一样的常规筛查。

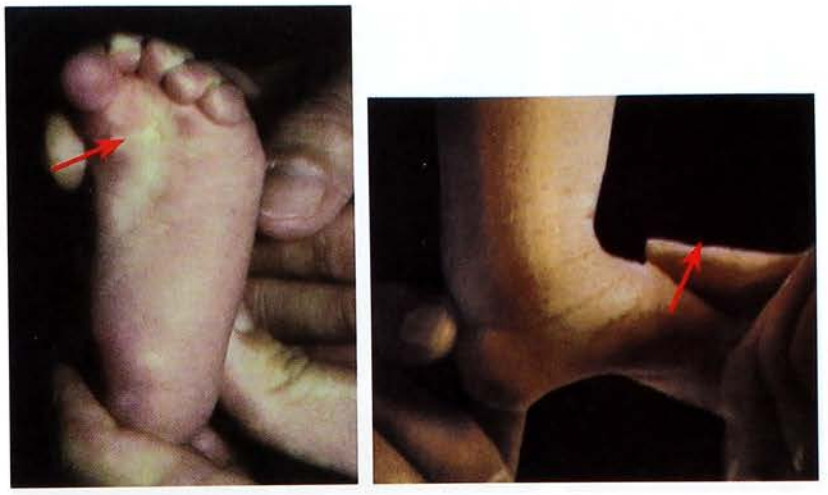

121-A　评估柔韧程度。是一种评定畸形足严重程度的很好方法

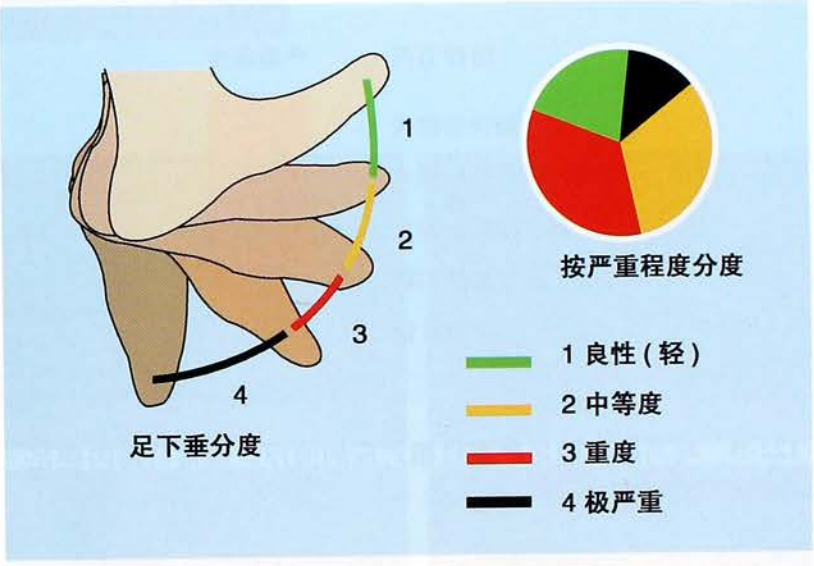

121-B　Dimeglio 分类。评估马蹄、内翻、内旋和内收的僵硬程度。这些分数的总和代表其严重程度。四种不同程度的马蹄内翻足的分布状况如图所示

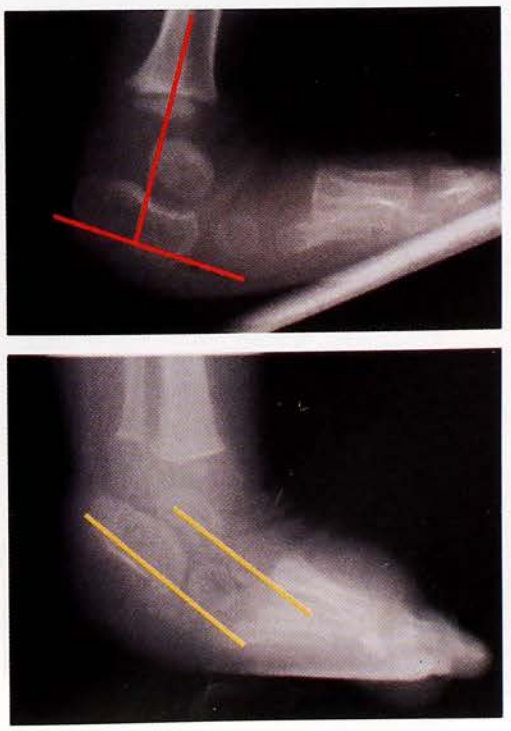

121-C　马蹄内翻足的 X 线检查评估。在最大背伸时的 X 线像：红线显示测量胫跟角。在休息或站立位的 X 线像：黄线显示距骨轴线和跟骨轴线为平行关系

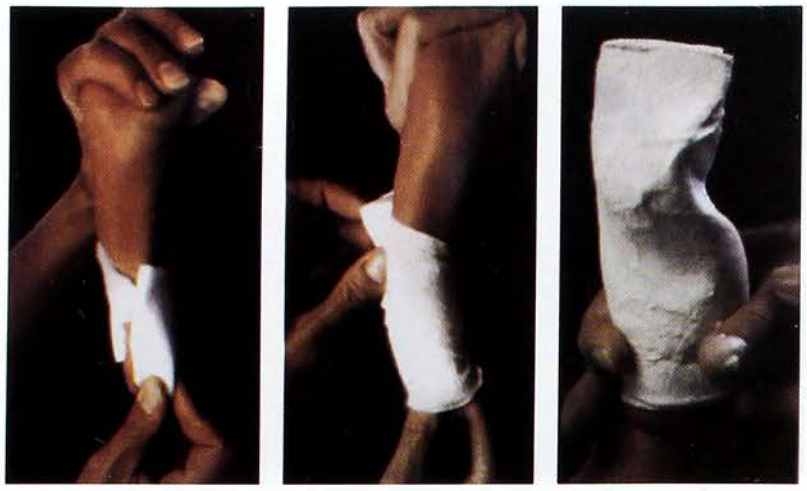

122-A 用矫形石膏开始治疗。矫形石膏对于矫正或减少马蹄内翻足畸形是有效的。先缠上纸棉，如图所示先缠小腿部分，然后延伸至大腿部分，成为长腿石膏固定，使治疗更加有效

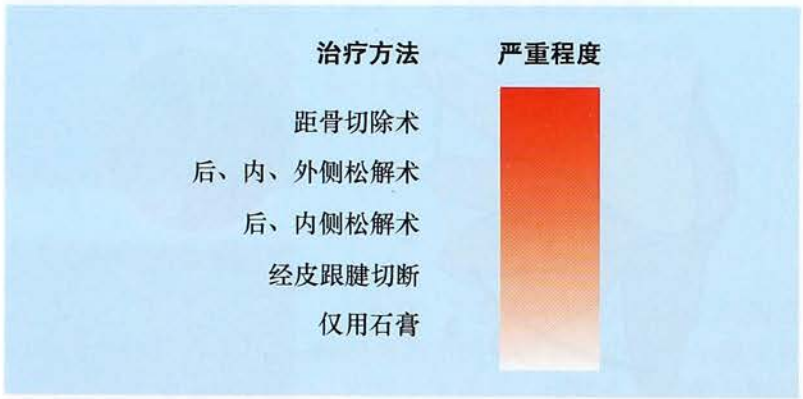

122-B 与马蹄内翻足严重性相对应的治疗。通常马蹄内翻足的治疗与疾病的严重程度相关

7. 治疗

马蹄内翻足治疗的目的是矫正畸形，并且保留其活动度和肌力。足应该是跖行的，有正常的负重区。其次的治疗目的包括能穿正常的鞋，有满意的外观，以及避免不必要的复杂或拖延的治疗。马蹄内翻足不可能完全矫正，与正常足相比较，所有的马蹄内翻足均可能残留少量的僵硬、短小或畸形。

（1）治疗趋势　受研究资料的影响，有数据表明，在评定结果时，保持足的灵活性和三头肌力量比 X 线片的评判标准更加重要。目前的治疗趋势更加趋于早期石膏治疗（122-A），Ponseti 治疗方法（122-C），按需要规定的操作（122-B）。现在我们更加关注足部的功能，而较少关注足的畸形。

（2）特发性马蹄内翻足　出生后就应该尽早予以治疗，我们可以应用许多方法（122-C）。

Ponseti 治疗方法　目前，在许多国家，这种方法已经成为了一种标准的治疗方法。这种方法包括按照一定的顺序用手法和石膏来矫正此类畸形。首先矫正高弓，从距骨下旋转足，最后矫正马蹄畸形（参见第 124 页）。通常还需要作经皮跟腱切断术以有利于马蹄畸形的矫正（参见第 125 页）。有时在儿童早期需要作胫前肌的转移（参见第 126 页）。旋转支具是治疗中的重要组成部分。通过该方法可保留其灵活性和足部的力量。

法国治疗方法　强调长期细致的手法和支具治疗。

传统的治疗方法　常包括最初应用石膏矫形，以后选用一种手术方法予以矫正。通常在出生后的 1 年内予以矫正。并且根据畸形的严重程度来决定手术松解的范围。夜间应用支具来防止畸形的复发。

多关节挛缩并发马蹄内翻足　应用 Ponseti 方法开始石膏矫形来减小畸形的程度，并且根据个体的反应情况予以个性化的治疗。可能还需要进行经皮延长踇长屈肌、胫后肌和跟腱，然后再进行系列石膏矫形。有些患儿，石膏未能矫正的畸形需要通过后、内、外侧松解才能达到矫形。

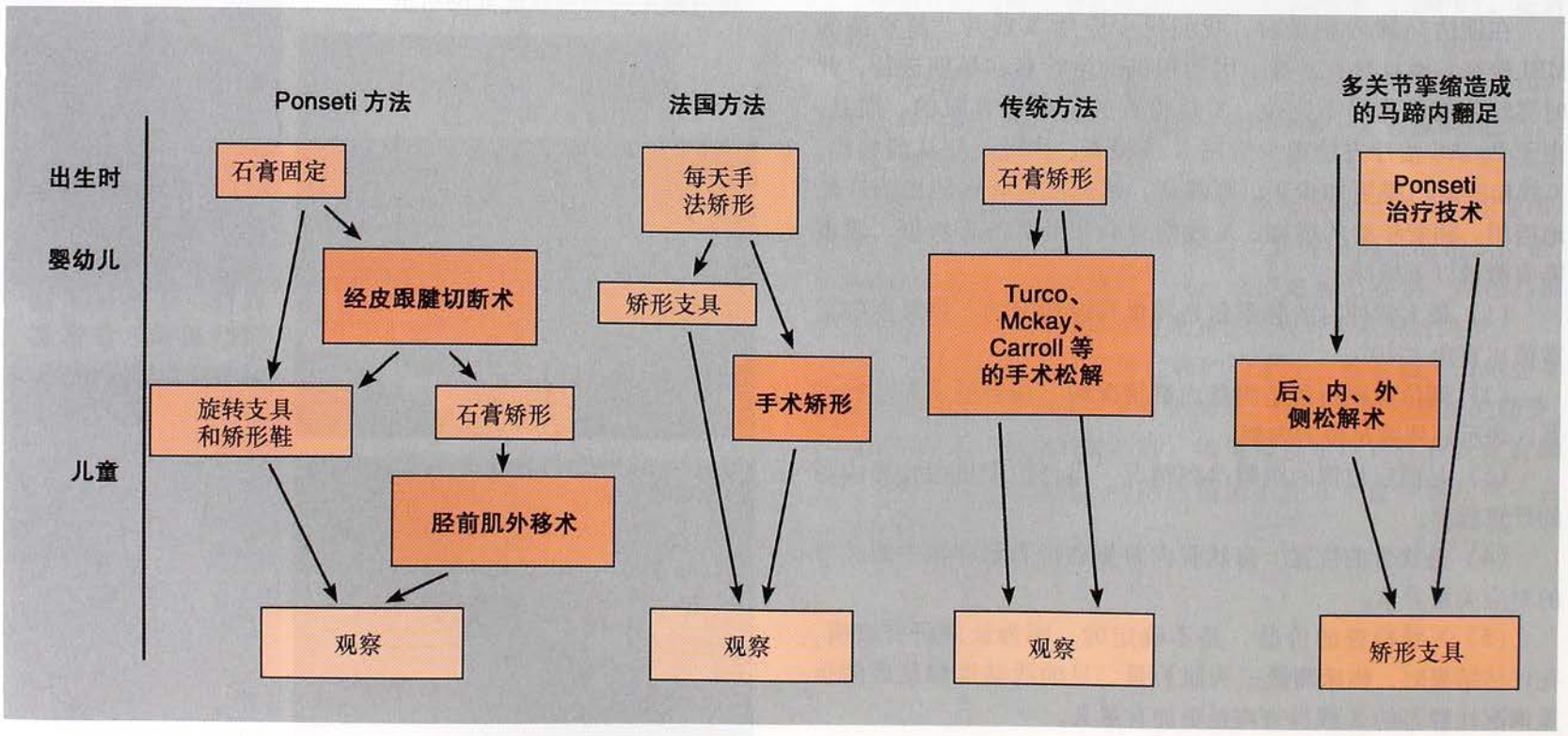

122-C 马蹄内翻足的治疗方法

（3）少见的畸形足　见于有潜在问题的婴幼儿。

非特发性畸形足　这类马蹄足常发生于看似正常但有不同表现的婴儿，这些患儿因活动过度，传统治疗可出现过度矫正表现，如跟骨外翻。这种过度矫正很少在 Ponseti 治疗中出现（123-A），而多见于传统治疗。

综合征并发的畸形足　这类马蹄足畸形见于多关节挛缩和脑脊髓脊膜膨出。通常这种畸形矫正困难并很容易复发。要个体化治疗。首先应用 Ponseti 治疗方法，如果治疗矫形不满意，那么需要考虑运用有限的内后路松解手术（参见第 130 页），经皮松解后石膏固定，通过内后外侧软组织松解在近一岁时完成畸形矫正（123-B）。应当注意这种畸形比特发性马蹄足容易复发并更难于控制。

（4）并发症　在畸形足治疗中常见。分早期并发症和晚期并发症，复发是最常见的早期并发症。

复发　近半数的马蹄足病人经手术治疗后复发需进一步的治疗。石膏矫正复发畸形可避免重复大的手术操作。在生长停止阶段最后运用骨性矫形手术。这种方法常也有并发症出现。

僵硬　僵硬可能由于治疗过程中关节压力大、手术后筋膜间隔综合征，内固定材料、距骨缺血坏死及手术疤痕等原因引起。

无力　三头肌无力影响活动功能，过度延长及反复行延长肌腱手术都会增加三头肌无力的危险。

内翻畸形　常引起第五跖骨基底部跖侧压力过大。

过度矫形　后足外翻常出现在手术后，多为关节过度松弛的患儿，矫正有挑战性。

（5）挽救手术　以下手术治疗适用于一些特殊情况的畸形足。

距骨切除术　一些外科医师把距骨切除作为治疗畸形型马蹄足的基本方法，更多是在其他治疗方法无效时作为挽救手术。

外固定器　大年龄的严重的畸形足有时最好应用 Ilizarov 外固定器治疗（123-C）。运用外固定器牵伸软组织以达到逐渐矫形目的。值得注意的是复发仍是常见的并发症并且治疗困难，术后应用小腿足踝支具将足保持在背伸位可以预防复发。应用支具是很重要的，但还是常复发。

骨性矫形　对于畸形严重的复发的畸形足，到生长发育停止后可进行矫形治疗。尽可能行截骨手术而不行关节融合手术，以便保留哪怕是很小的关节活动。生长停止后行骨性手术是一种永久性的矫形手术。

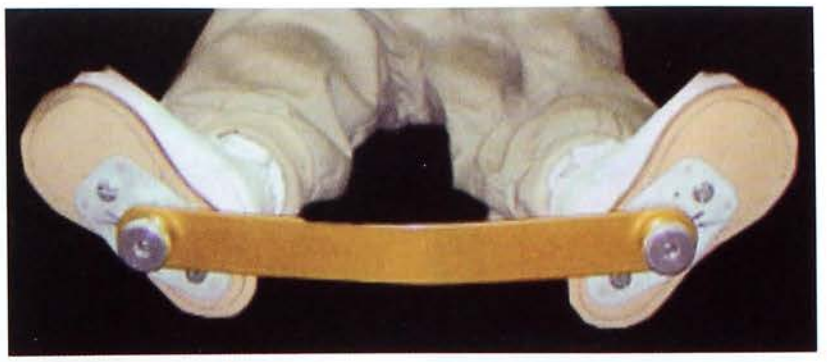



123-A　Ponseti 治疗方法。该患儿经过系列石膏治疗，经皮跟腱切断（箭头所示），治疗结果优，足柔韧、有力、跖面落地负重

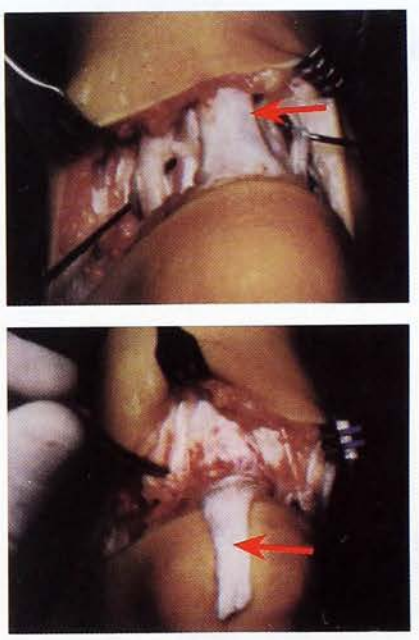





123-B　手术矫形。后路松解包括跟腱延长（箭头所示），和关节囊切开。长腿管型石膏固定

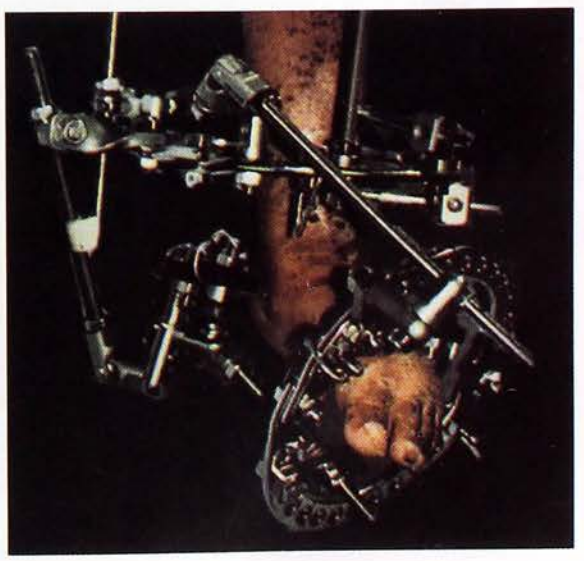

123-C　Ilizarov 外固定器。该方法在矫正大年龄严重畸形方面有效



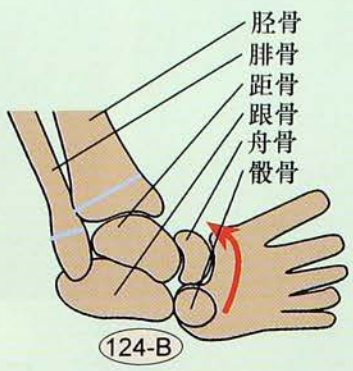

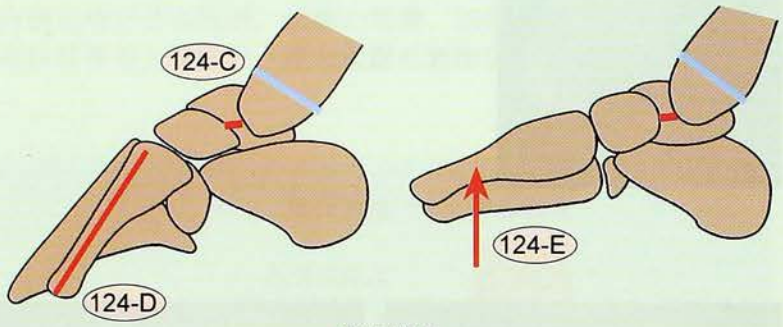

矫正高弓

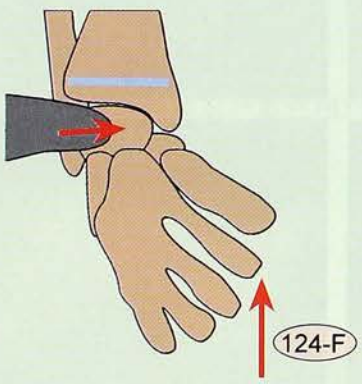

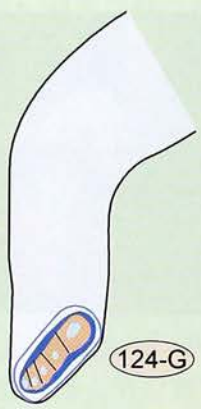

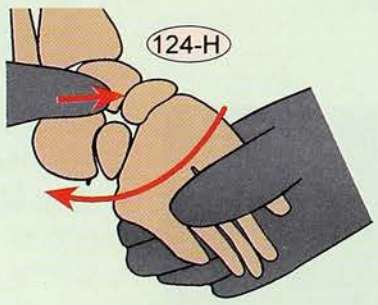

矫正内收内翻

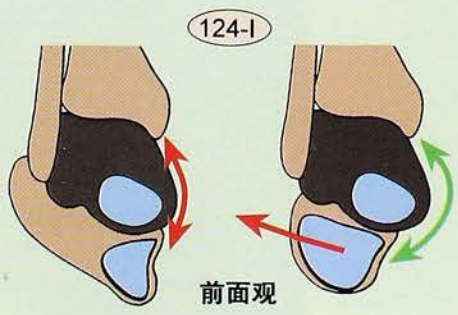

前面观

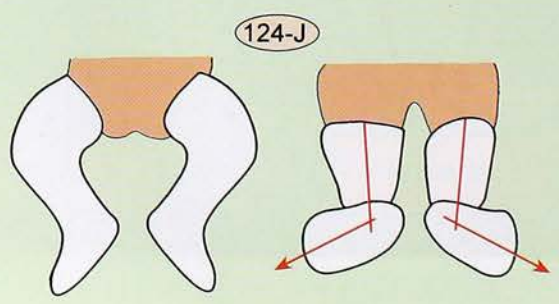

十、Ponseti 方法治疗畸形足

Ponseti 方法治疗畸形足畸形已有 50 余年历史，并且已经证明有很好的远期效果，正成为全世界治疗畸形足的标准方法。在治疗特发性畸形足中成功率在 90% 以上（124-A）。Ponseti 方法也是其他类型畸形足畸形治疗的很好的选择。

矫形是通过运用手法及系列矫形石膏来完成的。通常要进行 5～8 周的石膏矫形，然后行经皮跟腱切断来更好地矫正马蹄畸形。许多病人在儿童期需行胫前肌外移手术。矫形机制用骨骼模型能得到最好的演示。

1. 原理

（1）病理学　相对于距骨来说，跟骨、舟骨、和骰骨表现为内收内翻，并被挛缩的韧带和肌腱固定在内收内翻位（124-B）。

（2）严重程度　严重的畸形足内踝与舟骨结节距离缩短。（124-C）

（3）早期治疗　出生后尽早开始治疗可利用该年龄段纤维弹性的特点。

（4）手法按摩　石膏固定前手法按摩数分钟。

（5）石膏固定　长腿石膏固定能控制各种畸形包括旋转。每周更换长腿石膏，多数畸形足患儿需每周更换一次石膏，共需 4～6 周时间。

（6）技术学习　在运用这项技术之前最好由有经验的专家指导，错误的石膏固定可引起以后难以纠正的畸形。

2. 手法按摩和连续石膏固定（Ponseti 方法）

（1）矫正高弓足　背伸第一跖骨使处于旋前位的前足旋后（124-E），另一手手指置于距骨头外侧面固定足（124-F）。这一步骤用于矫正第一跖骨的跖屈畸形，将足置于旋后位石膏固定（124-G）。

（2）矫正内收内翻　术者用一手拇指于距骨头对抗加压（124-H），同时外展处于旋后位的前足。允许跟骨通过距下关节在距骨下外翻。充分外展前足和中足以便克服紧张挛缩的内侧跗骨间韧带（124-I），这样手法矫正允许跟骨于距下关节外展、背伸和外翻从而纠正跟骨内翻。注意这种矫正发生在距下关节而不是在踝关节。在距骨下旋转、滑动跟骨的过程中，逐渐使大腿-足的夹角加大直至达到 70°（124-J）。

（3）矫正马蹄　在将足背伸之前，要确定足已能充分外展并且内侧紧张的韧带在石膏固定矫形时得到牵伸（125-A）。通过已充分外展的足背来矫正马蹄畸形，出现摇椅足畸形时要停止矫形。大约90%病例须行经皮跟腱切断手术。

（4）经皮跟腱切断术（125-B）　在其他畸形都得到纠正后要行经皮跟腱切断手术，可以在门诊或在手术室进行，在全身麻醉下或注射小剂量的局部麻药（0.1ml以免给确认肌腱位置带来困难）或在手术前一小时局部涂抹EMLA乳剂（2.5%利多卡因+2.5%普鲁卡因）。用一把小的肌腱刀于跟骨结节上1cm处进入，另刀片触感跟腱，从前往后切断跟腱，保护腱鞘（125-C），长腿石膏固定足于外展背伸位3周（125-D），足底石膏塑形时要避免摇椅足畸形。足底石膏要超出足趾以便牵伸趾长屈肌，去除足趾背侧的石膏，以保证足趾背伸活动和观察足趾的血循环。

3. 矫形后的处理

（1）支具运用　全天佩戴外展支具3个月（125-E），支具间横档要与患儿双肩同宽，连在横档两端的鞋要坚韧、足趾前方暴露，在足跟后上方垫一软垫以防足跟滑出，患足置于外展70°（向外旋转），正常足置于外展45°。夜间佩戴支具3~5年是这种治疗过程中关键的一部分（125-F）。

（2）复发　畸形足复发通常经过再次长腿石膏矫正2~3次，每次石膏固定2周可得到矫正。

（3）肌腱转移　在佩戴支具时又两次复发，并且胫前肌有力，幼儿期可将胫前肌转移至第三楔状骨上（125-G）。通过一系列石膏矫正固定的复发畸形（有30%的足需行肌腱转移手术）。在楔状骨骨化前，避免进行肌腱转移手术。通常开放的跟腱延长术应与胫前肌转移术同步进行。这样会保持足的平衡、防止复发，而且手术操作相对简单。

4. 治疗中常见的错误

（1）旋前　避免前足旋前，因为这会加重足的高弓畸形。尽管整个足旋后了，但是前足相对旋前从而引起足的高弓。

（2）足外展　在跟骨处于内翻位时避免将足外展，以避免外踝向后侧移位—属医源性畸形。

（3）迷恋摄片　好的远期疗效是足活动度好、有力而并非影像学的表现。

（4）只依靠物理治疗　而不用一段时间的石膏治疗，可在治疗期间出现复发且延迟矫正。

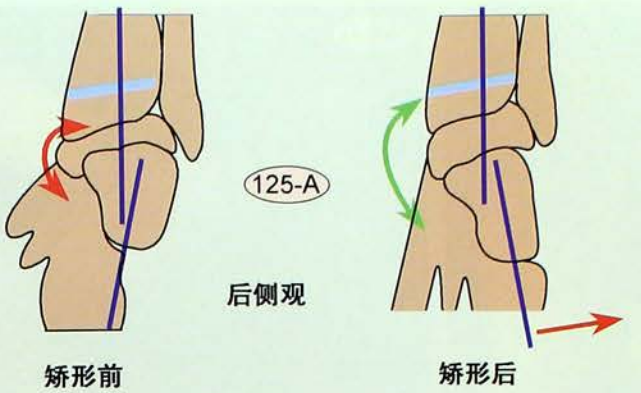

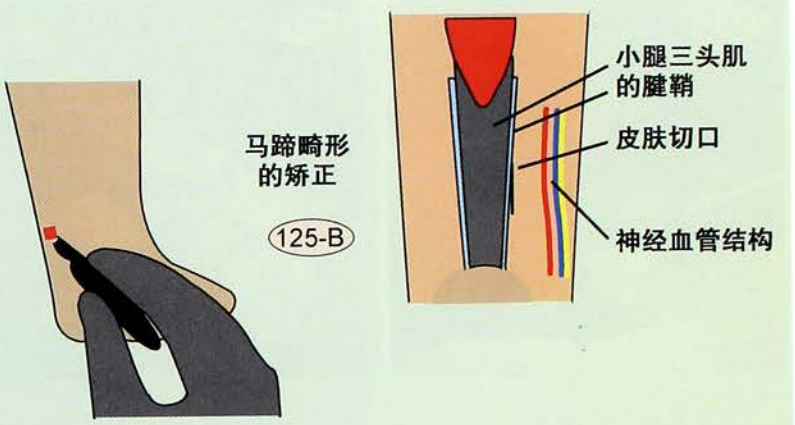

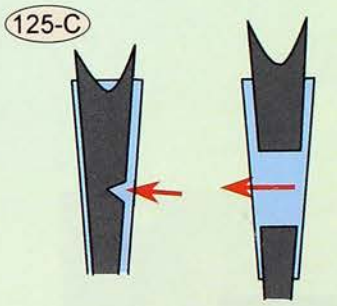

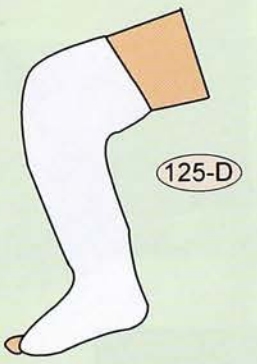

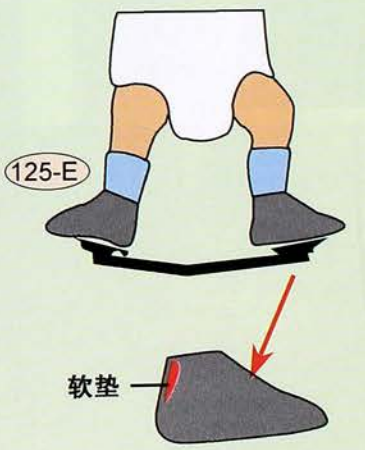






126-A

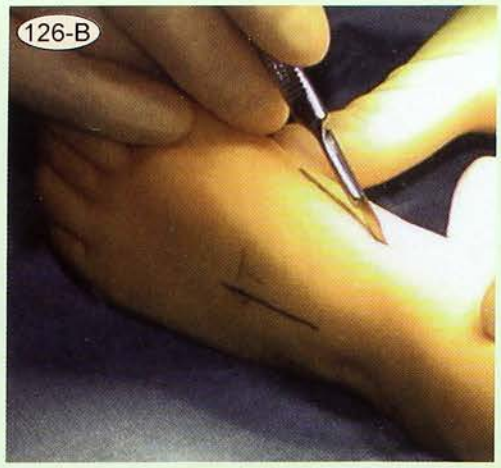
126-B

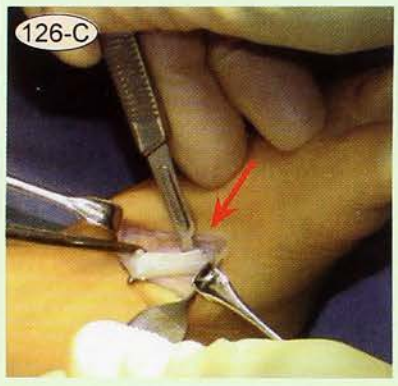
126-C

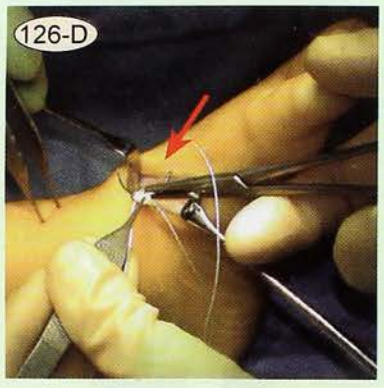
126-D

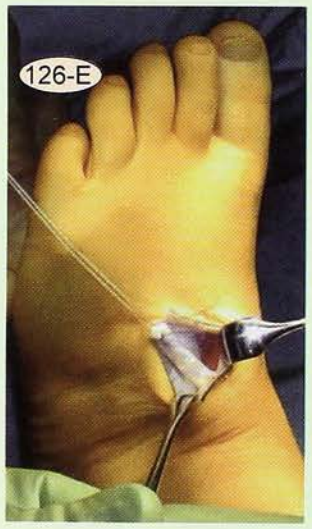
126-E


126-F

十一、胫前肌转移

1. 指征

如果患儿行走时持续有内翻和旋后畸形的可行胫前肌转移。足底可见外侧皮肤增厚。肌腱转移手术前要用 2 ~ 3 次的石膏以矫正固定性畸形。肌腱转移手术最好在孩子 3 ~ 5 岁期间进行。

通常，肌腱转移手术是针对支具顺从性差的病例。

2. 标记切口部位

在足背侧中份做标记，以便做背外侧切口（126-A）。

3. 做内侧切口

在胫前肌附丽部位做背内侧切口（126-B）。

4. 暴露胫前肌

胫前肌止点处显露并切断胫前肌（126-C），避免切口过度向远侧延伸，以防损伤第一跖骨的生长板。

5. 贯穿缝合固定

采用#0 号可吸收的固定缝线（126-D），多股丝线贯穿肌腱，以确保固定牢靠。

6. 转移肌腱

将肌腱转移至背外侧切口（126-E），肌腱位于伸肌支持带和伸肌腱深面，游离皮下软组织将肌腱径直转移至外侧。

7. 选择：肌腱附丽处的定位

用一枚针作标记，在 X 线透视下准确定位在第三楔状骨需转移肌腱的部位（126-F）。注意 X 线透视下孔洞的位置（箭头所示）。

8. 明确转移的部位

应该在足背中部，理想的是在第三楔状骨的体部，用钻头钻一个的孔洞大小足以容纳肌腱（126-G）。

9. 缝合肌腱

在每个固定缝线上穿一直针。在穿第二根针时将第一根针留于孔洞内，以防针穿透第一根缝线（126-H）。注意针应穿透足底。




126-G


126-H

10. 穿过两枚针

将针穿过棉垫，然后穿过纽扣上的不同的孔，将肌腱固定于纽扣上（127-A）。

11. 固定肌腱

足置于背伸位，用固定缝线将肌腱拉到已钻好的孔洞，拉紧固定缝线后打多个结固定（127-B）。

12. 补充的固定

用一粗的可吸收缝线，将肌腱与其进入楔状骨部位的骨膜缝合，以加强纽扣部位的固定（127-C）。

13. 保持中立位

无外力的情况下，足处于休息状态，可保持近10°的跖屈和内外翻的中立位（127-D）。

14. 局部麻醉

切口内注射长效的局麻药以减轻术后疼痛（127-E）。

15. 关闭皮肤切口

可吸收线皮内缝合切口（127-F），用胶带拉合加强。

16. 石膏固定

先放无菌敷料（127-G），然后长腿石膏固定（127-G）。

17. 术后护理

病人可在手术当天出院。通常病人住院观察一夜。缝线可以吸收。6周去除石膏。术后无需戴支具。6个月后评价肌腱转移效果。





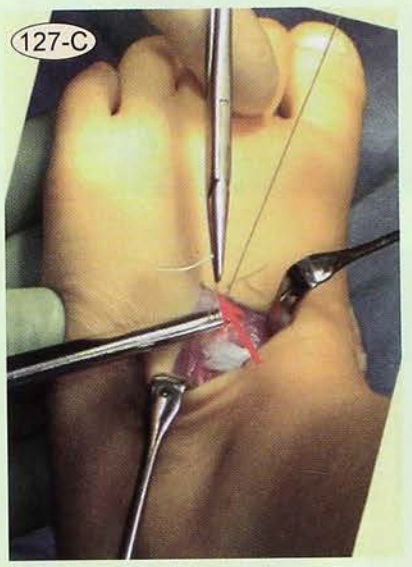





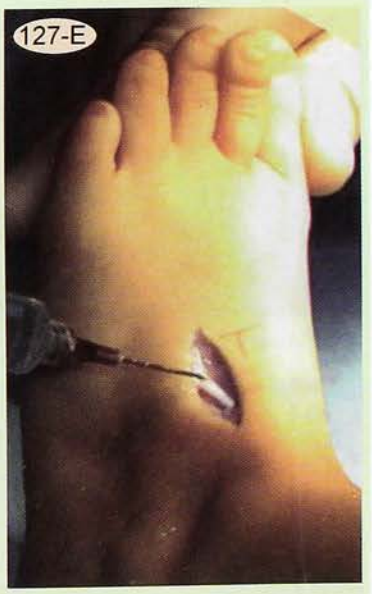













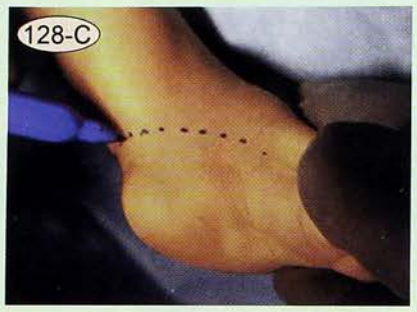





十二、后内外侧软组织松解术

内后外侧松解手术过程复杂且有许多重要步骤详细叙述如下。

1. 术前准备

婴儿需要气管内插管，也可选择骶管麻醉。俯卧位，上止血带，准备皮肤（128-A）。标记横行切口的位置（128-B、128-C）。切口在后跟皮纹上 1cm 水平。驱血（128-D），止血带压力 200mmHg。

2. 内侧显露和初步松解

（1）切口　依据皮肤标记做横切口，从中足内侧到足后外侧，切开皮肤，达到皮下脂肪，显露足内后侧。

（2）游离神经血管束　显露内踝后侧神经血管束，用一根橡皮带保护，以便识别和牵拉神经血管束。（128-E）

（3）松解外展肌止点　进一步分离显露肌肉止点和神经之间的层次（128-F），松解外展跨肌的三个止点，保护内外侧足底的神经血管束（128-G）。在外侧足底的神经血管束水平松解跖筋膜（128-H）。

（4）切开屈趾肌腱鞘　在神经表面做仔细分离，向深部达胫后肌腱，显露并切开屈趾肌和屈跨肌腱鞘（128-I）。将神经血管束向后方牵拉（128-I）。

3. 后侧松解

在轻的畸形足，可单独行后侧软组织松解。

（1）跟腱延长　显露跟腱（128-J）并行 Z 字形跟腱延长，跟骨内侧要做松解。要确保 Z 字形延长的长度要达到足够实际延长的长度，向近侧牵开皮肤（128-K）以显露肌腱近侧部分。

（2）后关节囊松解　显露屈跨长肌腱，沿着屈跨长肌向远侧显露距下关节囊后方。活动踝关节确定关节的位置。环形切开关节囊。保留跟距骨间韧带和深层的三角韧带（128-L）。

（3）切断跟腓韧带　跟腓韧带恰位于腓骨肌腱内侧。切断此肌腱保证畸形充分纠正。

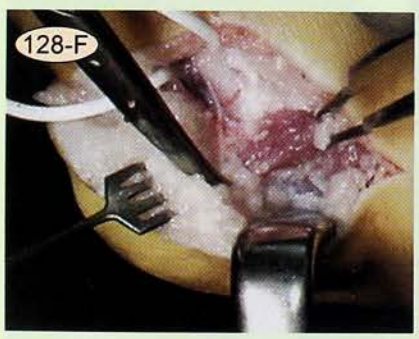

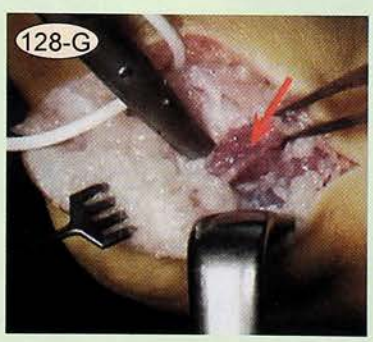

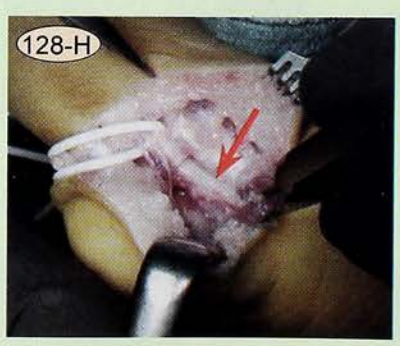

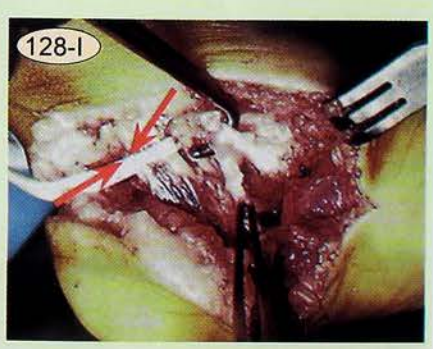





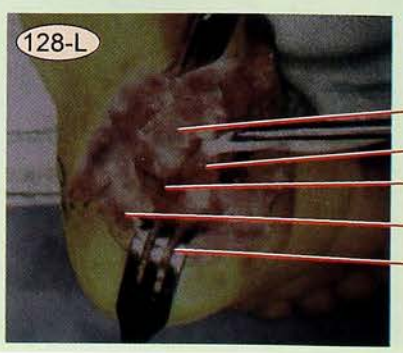

4. 深部的内侧松解

回到切口的内侧部分进行第二部分的内侧松解

（1）胫后肌延长　分辨胫后肌腱鞘，打开腱鞘，进行长“Z”形延长

（2）打开距舟关节　通过活动中足分辨关节水平，打开关节内侧（129-A），并向关节上下延伸切开关节囊，达到足够但不是过度的活动（129-B）。

5. 分离屈趾肌腱

伸展每个趾，以使屈趾肌腱易于辨别，用#11 号刀片在中线戳刺—2～3mm 的切口（129-C）切开屈趾肌腱，在该平面分离时保护肌腱的腱鞘，这有利于肌腱快速再生而没有粘连形成。

6. 影像学检查

这时应做足部摄片以确定畸形纠正是否充分（129-D）。跟骨应能背伸至 20°～30°，距骨和跟骨不应再是平行的。

7. 可选择的操作步骤

这时，要考虑是否有必要松解跖筋膜和/或跟骰关节。决定是否需要做这些松解的操作在于畸形是否得到足够的矫正，这要通过足的外观和 X 线表现来判断。这些松解的操作通过内侧切口进行。

8. 伸展皮肤

将足固定于外展位，以牵伸皮肤，为石膏固定做准备。（129-E）

9. 缝合皮肤切口

使用弹性绷带（129-F）并放松止血带，几分钟后去除绷带，电凝主要出血点，分两层缝合皮肤切口，主要的在于缝合皮下组织（129-G），辅助采用可吸收缝线进行皮内缝合（129-H）。

10. 石膏固定

应用消毒的敷料和衬垫。足部应显示良好的矫正位置（129-I）。术者握持足于外旋位和背伸中立位，打一个短腿的、塑形良好的石膏（129-J），然后将石膏延伸至膝关节以上（129-K）。石膏固定后，应表现为外旋的大腿-足夹角（129-L）（箭头所示），及踝关节背伸中立位。

11. 术后护理

两周后更换石膏，第二个石膏背伸踝关节 10°～15°，6 周后更换第三个石膏，第 9 周去除石膏，然后夜间使用 Denis-Browne 支具，放置于外旋 45°。如果可能的话，使用夜间支具至 2～3 岁。石膏去除后白天可穿正常的鞋。

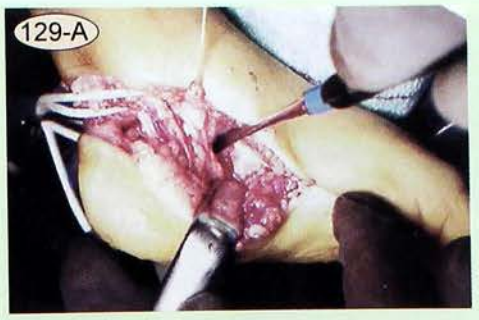

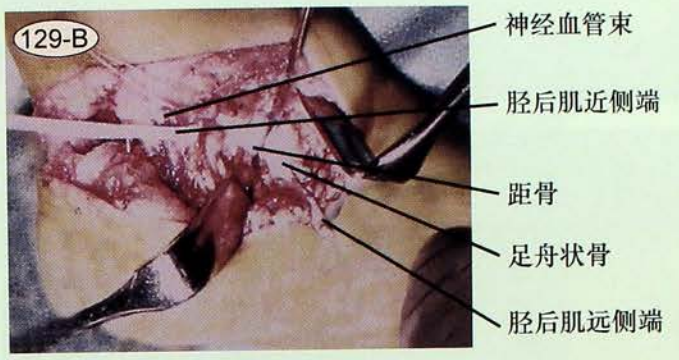



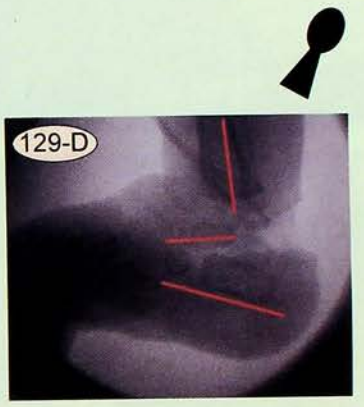



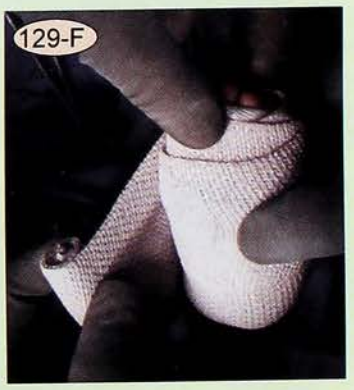











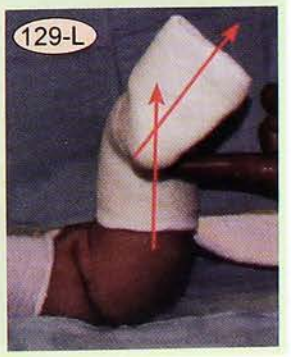

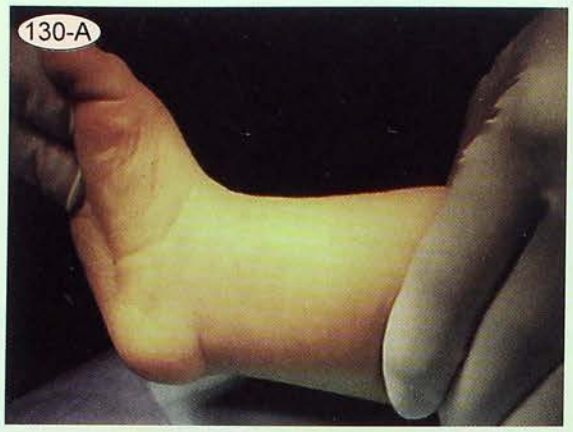

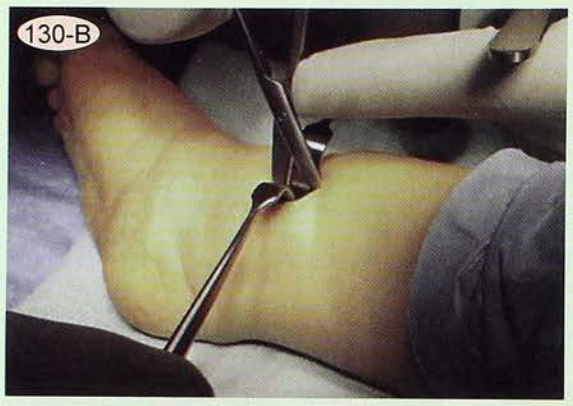

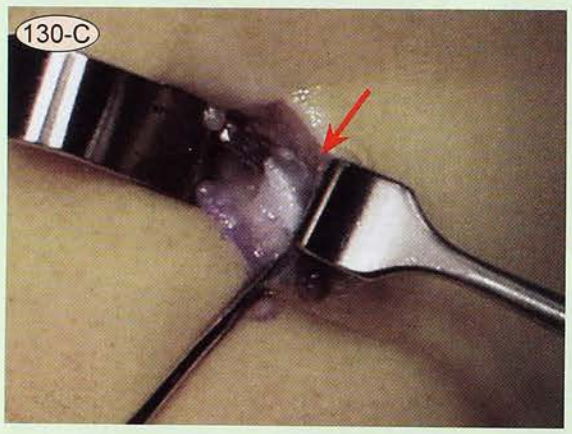

12. 畸形足有限的后内侧松解术

这个手术对于畸形很严重的或者年龄较大不适于用 Ponseti 方法治疗的病例是一种可供选择的方法。术前和术后均应采用石膏治疗。该手术也可用于治疗多关节挛缩所造成的畸形足，因这种有限的手术可与髋关节切开复位联合应用，通过每周更换髋人字石膏和中足部的石膏来继续进行系列的足部畸形石膏矫形治疗。

13. Mosca 方法

准备皮肤和铺巾，使下肢暴露，并且抬高对侧骨盆以便显露足和腿的内侧面（130-A）。在小腿远端内侧的中部做 1.5cm 切口，行胫后肌腱切断术（130-B），辨别并切开远端胫后肌中的腱性部分（130-C）。行经皮跟腱切断术。将踝关节做背伸，于跟腱附丽点上方用手术刀从前向后切断跟腱，注意避免损伤神经血管束（130-D）。经皮做踇长屈肌腱延长。背伸踇趾，用手术刀在踇趾基底的中线部位切断屈踇肌腱（130-E）。如果屈趾肌腱仍然很紧，用类似的方式予以切断。用简单的皮内缝合做开放式肌腱切断的切口（130-F）。使用长腿石膏固定足于一个良好的矫正位置（130-G）。

14. 随访处理

1～3 周后，恢复每周一次的或两周一次的系列石膏矫正，一旦矫正完成，摄片确认矫形情况，包括最大背伸时的侧位片，胫-跟角应该 > 15°。应用外展外旋的夜用支具维持矫形（130-H），方法与 Ponseti 治疗方法类似，参见第 125 页。



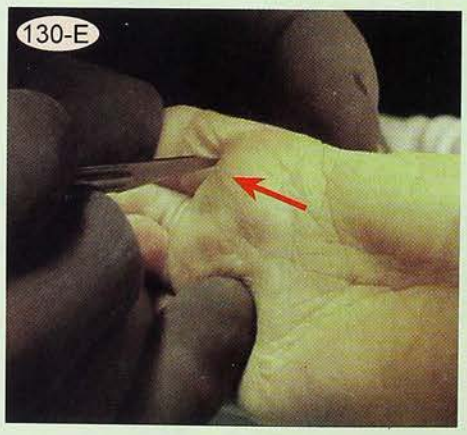

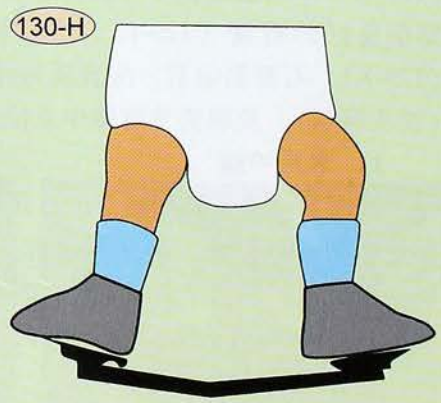

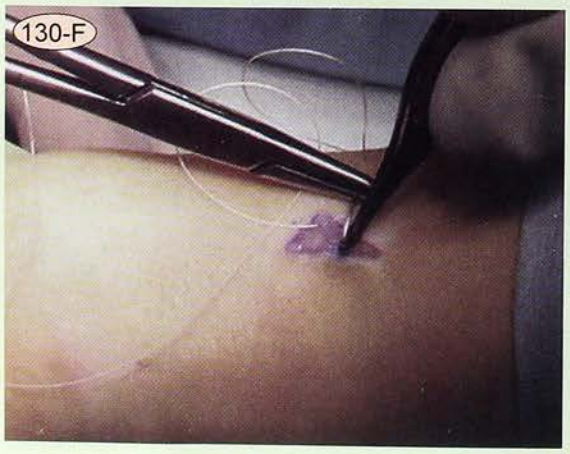



十三、足趾行走

足趾行走或马蹄步态，可以发生于除此之外的正常儿童（131-A）或有潜在疾病的儿童（131-B）。

1. 继发的足趾行走

马蹄足在各类其他原发疾病的儿童中是常见的（131-B）。足趾行走常见于患孤独症或发育延迟的儿童。

副比目鱼肌是一个罕见的先天性畸形，比目鱼肌的肌腹可延伸至踝关节水平。这会引起马蹄足和踝关节内侧饱满，可能需要延长手术。

2. 特发的足趾行走

特发的踮趾行走（ITW）在婴儿及学龄前儿童是不常见的，常是由于三头肌缩短。

（1）病因　病因不明，但显然有家族性，对父母的检查可发现某种无症状的跟腱紧张。

（2）自然史　多数是双侧受累，开始学走路时即有表现。挛缩发生在最初几年，限制踝关节背伸。稍大以后，情况自然改善。跟腱挛缩加大劳损综合征的风险，也可引起伴有跟骨外翻的有症状的扁平足。足外侧柱的短缩可以在十几岁的时候出现。

（3）临床表现　开始行走就有表现、足趾行走不尽相同、鞋有不同磨损（131-D）、踝关节背伸减少，但神经系统检查正常。诊断依靠病史和体检（131-C）。很少需要实验室检查。诊断靠排除法。

（4）治疗有争议

非手术治疗　从传统来看，曾推荐物理治疗、石膏、支具、肉毒素注射。病情暂时改善，畸形经常复发。这些治疗措施不能保证远期的疗效。如果采用非手术治疗，损害最小的治疗措施是有关节和跖屈锁定的踝-足矫形支具（AFO）（131-E）。

跟腱延长　在4岁以后可通过跟腱延长纠正持续存在的畸形，经皮或开放式的手术都是有效的。术后用短腿行走石膏固定4周，复发的罕见。



131-A　特发性的足趾行走。此女孩有腓肠肌挛缩，引起马蹄步态

类型	诊断
先天性	马蹄内翻足
特发性	腓肠肌挛缩 副比目鱼肌 广泛的小腿三头肌挛缩
神经性	脑瘫 脊髓灰质炎
肌源性	肌营养不良
功能性	习惯性足趾行走
前庭功能障碍?	孤独症

131-B　足趾行走分类。这个分类包括马蹄步态的常见原因

特点	ITW	其他原因
范围	局部	广泛
开始行走时间	18个月以前	经常延迟
部位	双侧	可能单侧
起病	行走后即有	任何时间
自然史	儿童期改善	多数有进展
发育迟缓	有时	经常

131-C　鉴别诊断的特点。这些特点有利于将特发性的足趾行走（ITW）从其他疾病中区分出来

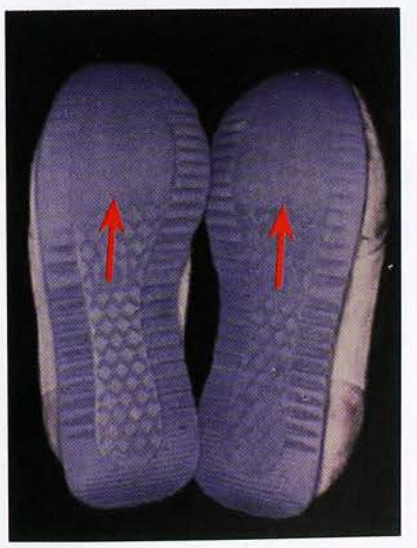

131-D　鞋只在足跟部磨损。鞋显示了典型磨损模式，跖侧无踩踏痕迹，磨损仅局限在足趾的部位（箭头所示）

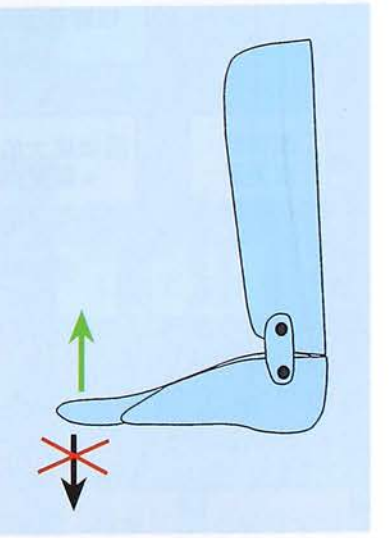

131-E　跖屈锁定的支具。这一塑型良好的、带关节的踝足矫形支具（AFO）允许自如的背伸但俑阻止跖屈运动



132-A 家族性扁平足。每个家庭成员都有柔韧的扁平足。没有人出现症状。证明无症状的成人扁平足来自父母

十四、扁平足

扁平足是指足底接触面积大。扁平足常并发足跟外翻和足纵弓的高度降低。

扁平足分为生理性和病理性的。生理性扁平足是柔韧的、常见的、良性的，是正常的变异。病理性扁平足表现为一定程度的僵硬，常引起残疾，多需要治疗。在脊髓发育不良和脊髓灰质炎病例中所见的踝关节外翻可能与扁平足畸形发生混淆。足外翻发生在距下关节部位。可以通过拍X线片做鉴别诊断。

1. 柔韧的扁平足

柔韧的扁平足或生理性扁平足几乎见于所有的婴儿、不少的儿童和15%的成人。扁平足常有家族性（132-A），扁平足最常见于常穿鞋、肥大或有全身性关节松弛的人群（132-B）。有两个基本的形式。发育性扁平足见于婴儿和儿童，作为成长过程中的一个正常状态（132-C）。活动度较大的扁平足是正常变异的持续。对军事人员的两项研究表明柔韧的扁平足不引起残疾，实际上这与降低应力骨折有联系。

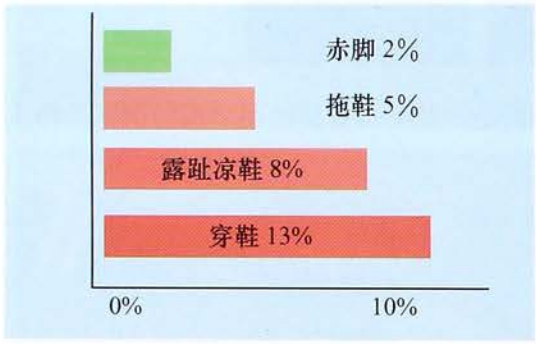

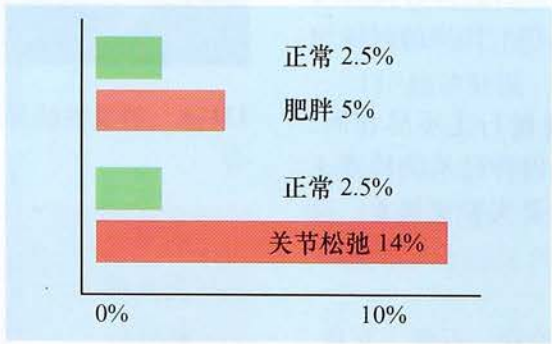

132-B 柔韧性扁平足的相关性。这项来自印度的研究表明扁平足在儿童时期总穿鞋肥胖和有关节松弛的成年人群中更常见



132-C 发育性扁平足。大多数新生儿和许多儿童有扁平足。婴儿的扁平足多由于跖侧皮下脂肪垫厚和关节松弛所致

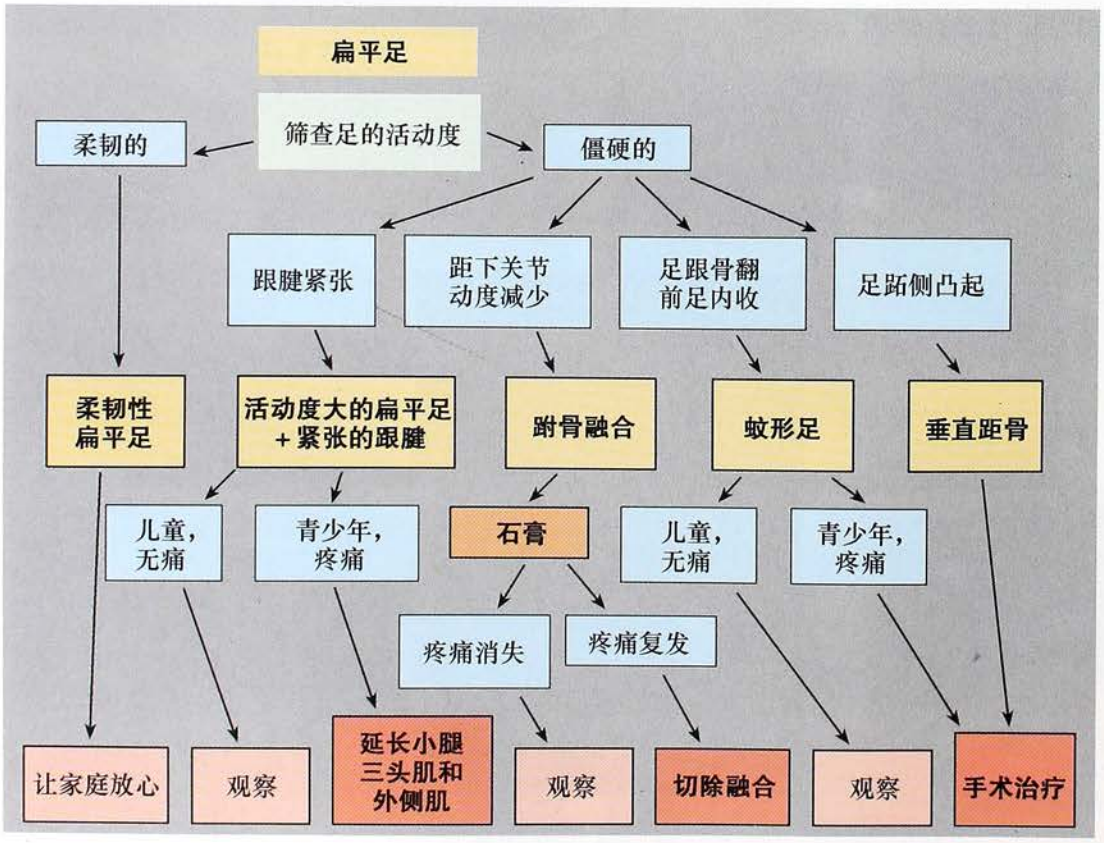

132-D 扁平足的处理。这个流程图概要描述了扁平足的评估和治疗

类型	异常
柔韧性扁平足	发育性扁平足　活动度大的扁平足 跟骨外翻足
病理性扁平足	活动度大的扁平足+跟腱紧张+胫骨向外侧扭转+肥胖 跗骨融合　距跟骨或跟舟骨融合 神经性扁平足 胫后肌腱断裂 垂直距骨

132-E 扁平足分类。扁平足分为柔韧型（或生理型）和病理型

（1）评估　评估以确定诊断（132-D）。全面检查可以提示是否存在全身性关节松弛。站立时，足看似扁平，跟骨可见轻度外翻，但儿童用足趾站立或足不负重时足弓重现（133-A）。距下和踝关节活动度良好。X线检查是不必要的。

（2）治疗　柔韧性扁平足在没有造成功能障碍时不需要治疗。修改鞋子或加鞋垫是无效的、昂贵的（133-B、133-C），这对孩子来说只是感受不适，并可能对自身形象产生负面的影响。手术通过阻挡距下关节活动可能再建一个足弓，但这使儿童面临手术的风险（133-D），可能有术后数月的不适，也可能由于距下关节的破坏造成在成人时距下关节发生退行性关节炎。

（3）干预　不要强行干预以取悦家长。要让家长消除疑虑并把教育家长的资料复印件展示给祖父母和其他家庭成员。如果家里人坚持要做些处理，鼓励穿柔软的鞋子，限制体重，倡导孩子健康的生活方式。

2. 仰趾外翻畸形

这种先天性畸形是由于子宫过于聚拢造成的，既有仰趾又有外翻畸形（133-E）。本畸形可能与垂直距骨相混淆。不同点在于僵硬的程度。跟骨外翻足是非常柔韧的。跟骨位于背伸位。这可能并发髋关节发育不良。需要仔细检查髋关节加以排除。由于跟骨外翻性扁平足是姿势性畸形，能自行纠正，不需要处理。

3. 活动度大的扁平足和跟腱挛缩

跟腱挛缩肯定会引起足跟外翻、改变跗骨活动度、足的外侧柱缩短和有疼痛表现的病理性扁平足。

（1）评估　患者通常年龄在十几岁，有说不清的与运动关联的足部疼痛。足在站立时扁平、跟腱挛缩。伸直膝关节和内翻距下关节至中立位时足不能背伸超过中立位（133-F）。X线常显示距骨的过度跖屈。这种畸形易与单纯活动度大的扁平足混淆，并且称为症状性、柔韧的扁平足是不恰当的。

（2）处理　延长挛缩的三头肌，如果比目鱼肌挛缩，则延长跟腱。如果仅是腓肠肌挛缩，可做松解手术。多数病例有继发的足外侧柱缩短，需要跟骨延长。



133-A　足趾站立时足弓出现。这个特征出现于柔软性扁平足



133-B　矫形鞋在治疗扁平足中的作用。这个前瞻性、设有对照组的研究比较了针对足弓发育的多种治疗方法。没有统计学差异。治疗前（淡的阴影）和治疗后（深的阴影）的跗跖夹角



133-C　可放弃矫正支具。这个女孩当被告知可以不用矫正支具时很开心。塑料的垫子很不舒服并且使孩子感到不正常



133-D　硅胶植入物被挤出。这种植入物放置于柔韧性扁平足孩子体内



133-E　仰趾外翻畸形。这是姿势性畸形，不需要处理

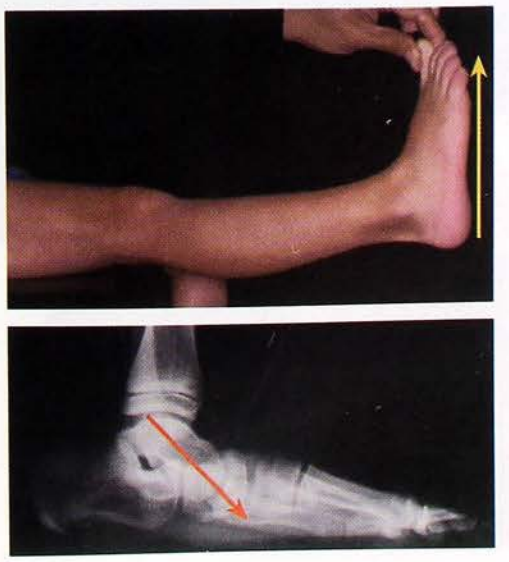

133-F　柔韧性扁平足的跟腱挛缩。这个患儿的柔韧性扁平足，也有跟腱挛缩。注意当膝关节伸展和距下关节处于中立位时（黄箭头所示）足不能背伸超过中立位。该足有距骨的跖屈畸形（红箭头所示）

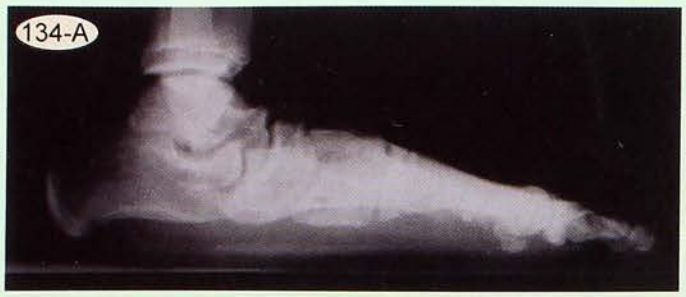



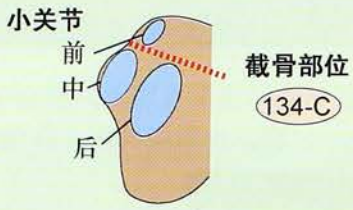



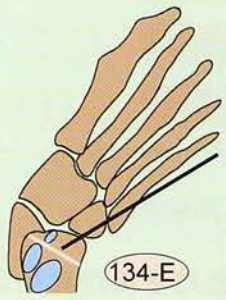

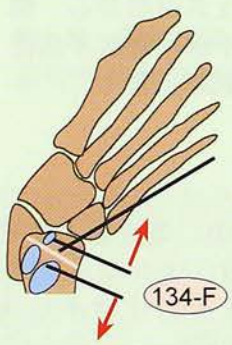

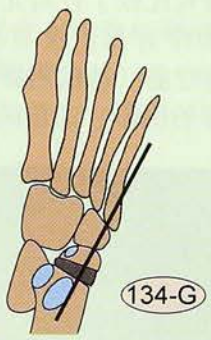







十五、跟骨延长

跟骨延长是纠正大多数病理性扁平足畸形的好方法。该操作不影响关节，避免了晚期发生退行性改变而且常需行关节固定术。该操作首先由 Evan 介绍，最近又由 Mosca 详述。

1. 适应证

严重的有症状的扁平足常与脑瘫、脊髓发育不良、蚊形足或三头肌挛缩有关。

2. 术前计划

判定三头肌挛缩情况，拍摄足的正、侧（134-A）站立位 X 线片（X 线片显示 14 岁扁平足伴有跟腱挛缩）。足外侧柱短（134-B）和跟腱挛缩是本病的典型特征。

3. Mosca 方法

患者仰卧位，手术侧垫高，附骨窦上方做斜切口，暴露远端跟骨背侧，保持跟骰关节囊完整。延长腓骨短肌，而不是长肌。松解外展小趾肌腱腱膜。在前方和中部跟骨小关节之间选定截骨部位（134-C）。暴露跟骨跖侧面，剥离骨膜。使用骨刀或往复锯截断跟骨（134-D）。用一枚光滑的斯氏针逆行穿过跟骰关节以保持其正常位置关系（134-E）。准备一个多角形的植骨块。可以使同种骨或自体髂骨的皮质骨和松质骨。植骨块外侧长度应为 10～14mm，内侧长度应 4～6mm。用穿在各骨块内的斯氏针协助牵开（134-F），当用斯氏针将截骨部位牵开时，置入植骨块。将钢针穿过截骨端及植骨块，打入跟骨。去除牵引的钢针（134-G），距舟关节囊和胫后肌肌腱重叠缝紧。做膝关节屈曲和伸展动作，检测跟腱的紧张程度。如果膝关节伸直时踝关节不能背伸超过中立位 100，则行三头肌延长术。根据挛缩的部位选择延长跟腱或三头肌腱膜松解。对于多数病例，需要做腓肠肌筋膜延长。有些扁平足，需要行内侧楔状骨的跖屈闭合楔形截骨，以纠正前足的旋后畸形。对于蚊形足，需要行内侧楔状骨的张开楔形截骨。术后短腿石膏固定，戴石膏拍摄前后位及侧位 X 线片（134-H）。此 X 线片显示，手术是针对扁平足畸形，同时行内侧楔状骨的闭合楔形截骨，用 U 形钉固定。

4. 术后处理

免负重 8 周，在第 6 周时在门诊去除原来的石膏和钢针（134-I），更换石膏继续固定 2 周。以后在日常穿的鞋子中应用随时可买到的足弓垫。

5. 并发症

最常见的并发症是跟骰关节半脱位。在置入植骨块前用经皮钢针穿过跟骰关节固定，可以避免该并发症发生。

十六、小腿三头肌延长术

小腿三头肌延长包括跟腱延长或选择性腓肠肌筋膜延长。依据术前检查进行选择。距下关节置于中立位，做屈膝和伸膝动作，来评估踝关节的背伸活动（135-A）。挛缩仅累及腓肠肌时，屈膝时踝关节背曲就可能超过 90°（135-B）。挛缩仅累及比目鱼肌或同时累及腓肠肌时，踝关节背曲活动受限与膝关节的位置无关（135-C）。

1. 腓肠肌松解术

俯卧位准备皮肤并铺巾（135-D）。以小腿中下 1/3 交点为中心，沿中线做一 3cm 的纵行切口（135-E）。分辨腓肠神经并牵开。切断跖肌腱。完全切开内外侧的腓肠肌筋膜。可以在一个或多个平面切开腓肠肌筋膜。伸膝时踝关节背伸应 >20°（135-F）。仅缝合皮肤，并于踝关节轻度背伸位用短腿行走石膏固定。4 周后门诊拆除石膏。

2. 跟腱延长术

依据外科医生的培训情况和个人喜好，可以有多种延长方法可供选择。经皮手术，疤痕小，操作快，但难于控制延长的长度。不论采取什么方法，延长后都要用短腿行走石膏制动 6 周。石膏在门诊拆除。

（1）开放式跟腱延长术　在小腿远端内侧，正对跟腱前缘做一纵向切口（135-G，虚线）。暴露跟腱并阶梯状切开延长。确保切开的长度足够需要延长的长度和重叠缝合。踝关节背伸约 10°，间断缝合跟腱（135-H）。分别缝合皮下组织和皮肤。

（2）White 跟腱滑行延长术　第一个切口位于远端，在跟腱附丽的上方做一 2cm 的后内侧切口（135-I）。通过这一切口，分辨跟腱并切断内侧大约 60% 的纤维。在该切口近侧 5cm 处做第二个切口。通过被动背伸踝关节拉伸跟腱，切断后外侧大约 60% 的纤维，直至踝关节可背伸约 10°。

（3）经皮跟腱延长术　患儿俯卧位，背伸踝关节绷紧跟腱（135-K）。通过三个不同水平面的戳刺的小切口，在跟腱的不同侧边切断大约 60% ~70% 的跟腱（135-L）。最远端切断处须在外侧，以远离血管神经束。背伸踝关节获取期望的矫正效果。

3. 并发症

（1）过度矫正　多发生于痉挛性双下肢瘫痪的儿童。通过正确选择病人和避免过度延长可以防止该并发症的发生。

（2）复发　发生在年幼时进行延长术的脑瘫儿童。

（3）疤痕刺激　可以通过在跟腱旁做切口来防止。避免在跟腱表面的正中做切口。



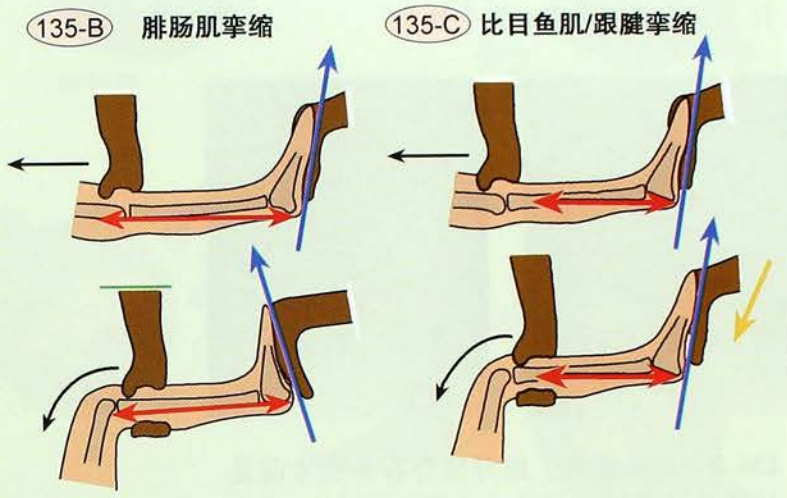

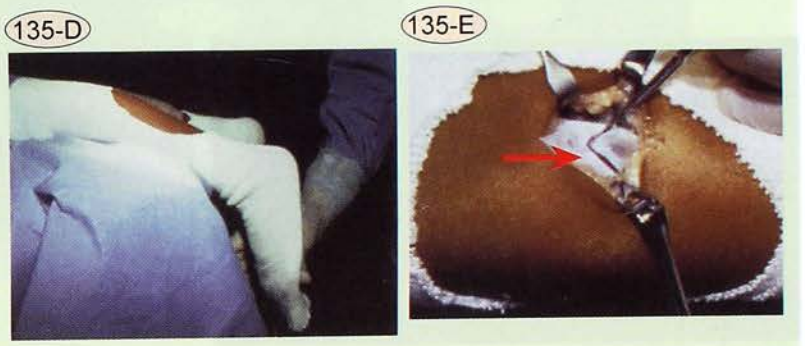



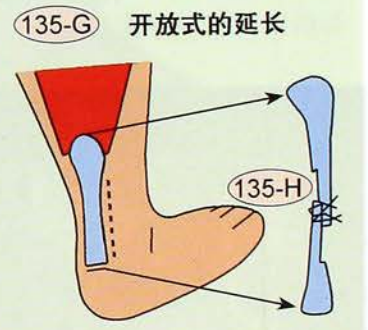

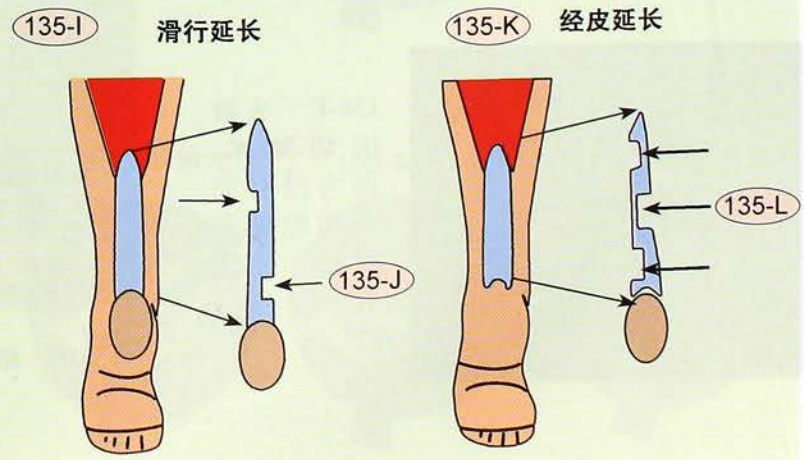



136-A “食蚁兽征”。跟舟融合在侧位 X 线片上的特征性表现（箭头所示）



136-B 跟舟融合。跟舟融合容易在术前足的斜位 X 线片上显示（红箭头所示）。手术切除（橙箭头所示）减轻不适并恢复活动



136-C Lateur C 形征。Lateur C 形征（箭头所示）常见于距跟融合



136-D 距下融合。距下关节中部融合（箭头所示）通过 CT 图像容易确诊



136-E 失败的切除术。因为没有完全切除融合导致手术失败

十七、跗骨融合

跗骨融合就是跗骨之间发生融合，造成足内翻和外翻活动丧失。通常是家族性的，可以是单侧也可以是双侧的，发病上没有性别差异。融合可以累及一个以上的关节。融合会增加邻近关节的压力，有时会引起退行性关节炎、疼痛和腓骨肌痉挛。这些症状通常出现在青春期早期。融合经常是没有症状的。治疗只是针对顽固性疼痛而不是单纯为了融合。有两种常见的形式。

1. 跟舟（C-N）融合

跟舟融合最为常见，通常可以在侧位 X 线片（136-A）上显示，但在足斜位 X 线片（136-B）更容易看到。融合可以由骨、软骨或纤维组织组成。不完全的融合只表现为跟舟关节间隙变窄或不规则。

对于有症状的融合可尝试制动（136-F）。采用短腿行走石膏 4 周。疼痛应该消失。如果去除石膏后疼痛很快复发则需手术矫正。切除融合（参见下页），并置入伸趾趾短肌防止复发。

2. 距跟（T-C）融合

距跟融合通常累及距下关节的中部。常规 X 线片常为正常所见，但时常有 Lateur C 形征的表现（136-C）。特殊的跟骨位或 Harris 位摄片可以显示融合。融合的最佳确诊方法是足部的 CT 扫描（136-D）。

对于有症状的融合可尝试用短腿行走石膏制动。如果疼痛复发，考虑手术切除。通过 CT 图像评估融合的大小。如果融合范围超过关节的 50%，切除术往往会失败。技术性的问题是常见的（136-E）。融合切除后足跟外翻可能会增加。有时要通过跟骨延长来纠正。距跟融合切除术的预后要比更常见的跟舟融合的切除术差得多。要告知家里人手术可能效果不满意和需要进一步手术治疗的可能性。

3. 其他融合

其他融合可发生于距舟关节和楔舟关节。更广泛的融合可能存在于畸形足、腓侧半肢畸形和股骨近端局部发育不良的儿童。跟距关节疼痛和僵硬可见于关节炎、肿瘤和关节内骨折。如果影像学排除了跟舟融合和距跟融合后，就需要考虑这些不常见的疼痛原因。

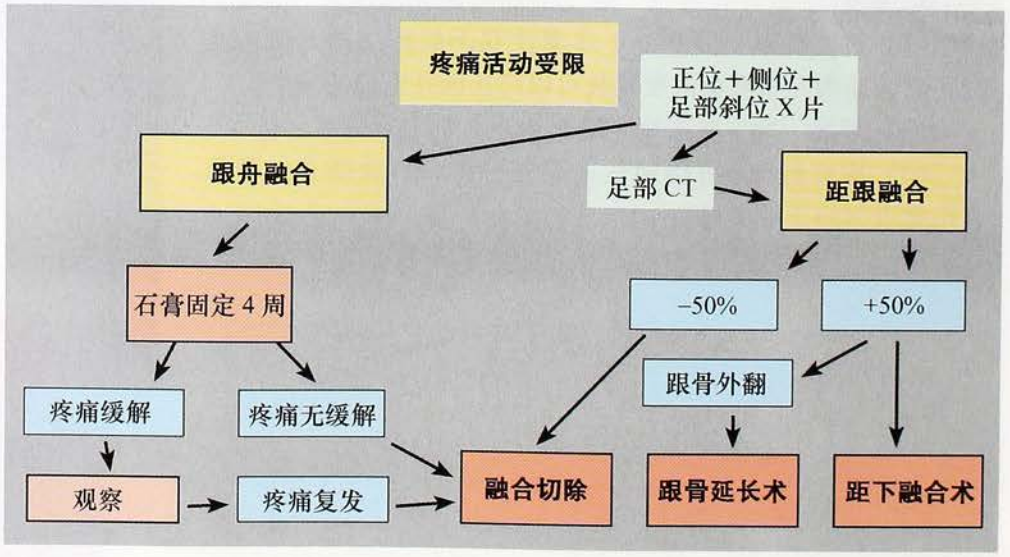

136-F 跗骨融合治疗的流程图

十八、跗骨融合切除术

跗骨融合切除术对于难治的、有症状的融合是最佳的治疗方法。跟舟融合切除术比距下融合切除术要简单的多，效果始终令人满意。距下融合经常因为持续疼痛、过度外翻或复发需要二次手术。

1. 跟舟融合切除术

该切除术是基于 Cowell 方法（1970），如 Gonzalez 和 Kumar（1990）的描述。上止血带（137-A），在跗骨窦表面做一4cm 的切口。避免切口下方的腓肠神经和腓骨肌腱。向深部暴露趾短伸肌（137-B）。剥离跟骨上的肌肉附丽，也将其与下方的融合部分剥离开，将肌肉向远端反转（137-C）。用骨膜剥离器确定融合部位。如果融合的位置和范围不能明确，可借助影像学的方法来帮助确定。用骨刀将融合整块切除（137-D）。切除的骨块应该是四边形的，而不是三角形的。切除融合两侧跟骨和舟骨上的所有残余软骨。通过足斜位 X 线片确认切除的效果（137-G）。用骨蜡涂封切骨的表面，将粗的可吸收线缝在伸趾短肌的附丽部。缝线穿在直针上，将直针穿过足纵弓中间部的皮肤。牵拉缝线使伸趾短肌进入原融合的部位。将缝线固定在纱布垫和纽扣上（137-E）。用足够的张力打结来维持间置组织的位置，但要避免过紧而导致皮肤坏死。肌肉间置于舟骨和跟骨之间以防止融合复发（137-F）。短腿石膏固定，避免负重 3 周。即使患儿恢复关节动度、日常活动亦无不适症状，仍要继续避免负重 3 周。

2. 距跟融合切除术

这里描述的是 Olney 和 Asher（1987）报道的关于中间部分小关节融合的切除。通过 CT 扫描（137-H）确定融合。确认融合的范围，因为手术成功与否与融合的大小范围有关。在载距突表面做一 5 ~ 6cm 切口（137-I）。将踇趾外展肌切开并翻向跖侧，切开屈肌支持带。牵开屈趾肌和血管神经束（137-J）。在这些结构之间，做骨膜剥离，确定融合部位，用 keith 针确认距下关节前后缘（137-K）。如果不能确定融合的部位，可借助影像学手段。用电动磨钻、骨凿或咬骨钳切除融合。切除 5 ~ 7mm 宽。通过直视下看到切除区域周围的关节软骨以及增加距下关节活动来确认融合是否完整切除（137-L）。用骨蜡涂封切骨面，自臀部取自体脂肪组织。将脂肪置入缺损处（137-M）。用缝线将移植物固定在下方的骨膜边缘。修复屈肌支持带，将外展肌缝回原处，逐层缝合。短腿不负重石膏固定。3 周后在门诊拆石膏。开始关节动度训练时，继续保持不负重状态 4 ~ 6 周。



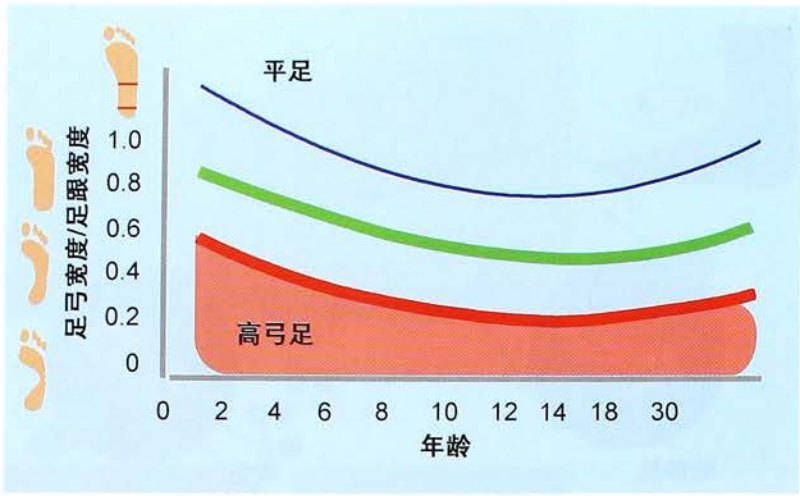

138-A 足部接触面的正常值。接触面被描述为足弓宽度与足跟宽度的比值。图中显示了平均值（绿线所示），两个标准差水平的低足弓（蓝线所示）和高足弓（红线所示）。如果足弓接触面积超出两个标准差（SD）水平（淡红色区域）就可以诊断为高弓足

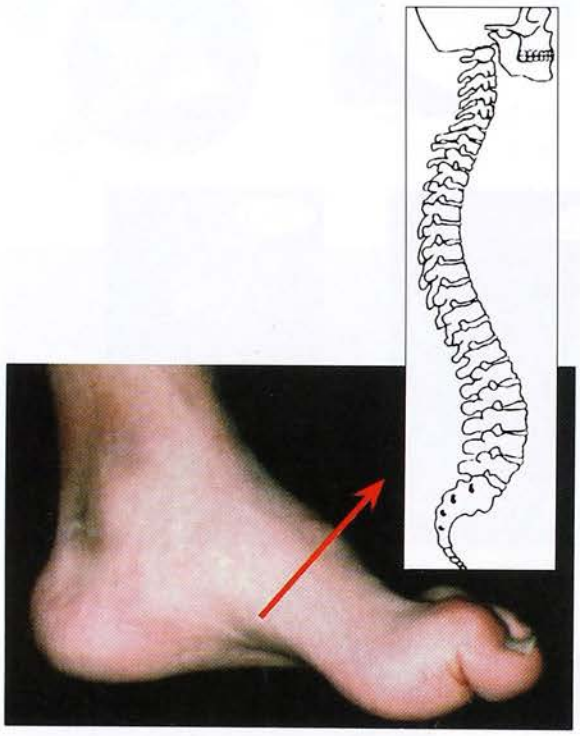

138-B 高弓足—要考虑脊柱疾患。有高弓就须进行脊柱的评估

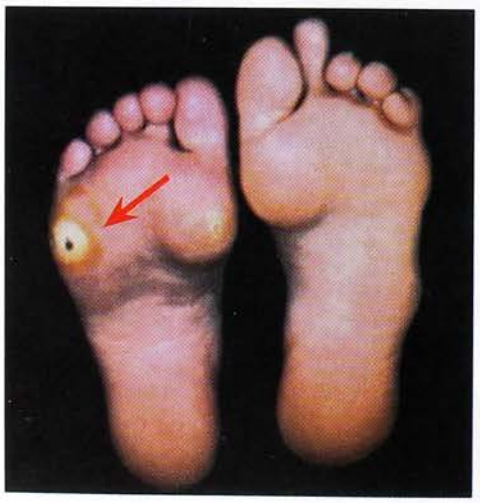

138-C 高弓足畸形的皮肤炎症。高弓足畸形增加跖骨头的负重。如果有感觉障碍，比如在脊柱裂的患儿，皮肤破溃（箭头所示）就很常见

十九、高弓足畸形

高弓足的特征是足纵弓增高，经常伴有爪形趾畸形和足跟内翻（138-B）。高弓足大多是生理性的。简单地说，就是正常足纵弓形状变异的一个极限情况。这种生理性类型常是家族性的。病理性高弓足畸形常是神经源性的或肌病性的。

1. 生理性高弓足

这种畸形的足弓高度超出正常值 ± 2SD 的范围（138-A）。通常父母都有高弓足。父母常自认为有一个“好的”（高的）足弓。事实上，这些人较正常足弓或低足弓的人更容易发生足部疼痛。高弓足通常双侧都有，婴儿期即出现。在跖骨头下方可能有胼胝。儿童时期肌肉骨骼系统和神经系统检查正常，没有爪形趾畸形，可以排除诊断。偶尔青少年会感到跖部疼痛。最好的治疗是穿减震鞋，如有必要可用软鞋垫使跖骨头避免负重。

2. 病理性高弓足

病理性高弓足常继发于神经肌肉疾病引起的肌力不平衡。治疗的主要目的是确定导致畸形的潜在原因。

（1）评估 神经肌肉疾病造成的高弓足畸形通常是家族性的，因此家族史很重要。检查父母的足，有时即便他们足部已有明显的变形，但仍声称他们的足很正常。仔细检查患儿。检查肌肉骨骼系统有无其他问题。检查脊柱中线皮肤（138-B）。仔细的神经系统检查是必要的。测试肌力。检查足部，注意高弓足的严重程度、僵硬程度和有无爪形趾状畸形的存在以及跖骨头下方皮肤的变化（138-C）。站立位足部 X 线片用以确定畸形的分型和严重程度。特殊检查是必要的，例如脊柱摄片了解有无椎管发育异常，肌电图（EMG）、血 DNA 检查有无进行性神经性腓骨肌萎缩（CMT），神经传导速度测试和磷酸肌酸激酶（CPK）测定明确有无肌营养不良。请神经科专家会诊是需要的。明确高弓足畸形的病因（138-D）。

（2）自然史 因为足底接触面减小、畸形和僵硬，高弓足常造成明显的功能障碍。

分类	分型	病因学
生理性	高弓内翻足	家族性
病理性	高弓内翻足	畸形足残余高弓足
		特发性
		神经肌肉疾病
		Friedreicht 共济失调
		进行性神经性腓骨肌萎缩（CMT）
	仰趾高弓足	脊柱闭合不全
		脊柱裂
		脊髓灰质炎
		跟腱延长过度

138-D 高弓足畸形分类。这一分类包括高弓足的主要原因。病理性高弓足通常与神经性疾病有关

3. 高弓足分型

（1）先天性高弓足　是一种少见畸形，由于子宫内压迫或固定畸形引起（139-A）。需评估生长发育对其的影响。

（2）仰趾高弓足　由于小腿三头肌肌力减弱引起。有跟骨的倾斜度增加和高弓足畸形。如果可能，需纠正肌力不平衡。这一畸形可见于脊髓灰质炎（139-B），脊柱裂以及继发于小腿三头肌的过度延长。

（3）高弓内翻足　是常见的类型。肌力不平衡导致前足跖屈、后足内翻和跟骨倾斜轻度加大。这一畸形见于进行性神经性腓骨肌萎缩。爪形趾常见。

4. 治疗

根据流程图选择治疗方法（139-D）。青少年常主诉穿鞋困难、爪形趾的上面及跖骨头下方有胼胝、疼痛及足不稳定造成的踝关节反复扭伤。

（1）轻度畸形　穿减震鞋和用柔软的鞋垫来增加足的负重区域。

（2）中度或重度畸形　需要手术矫正。手术改善肌力平衡，降低足弓使负重区增宽，以及矫正足趾畸形。

柔韧的畸形或者在幼儿期间发生的畸形最好进行跖内侧松解和适当的肌腱转移。如果在儿童期手术，畸形可能会复发。

固定性畸形　需要分两步矫正。首先，进行软组织松解，如上所述。然后，进行骨性手术矫正骨的畸形并行肌腱转移以平衡足部的肌力。多数病例需要跟骨截骨（139-C）矫正仰趾高弓足，内侧楔状骨的背伸截骨矫正高弓内翻。只要有可能保持活动性并减少邻近关节退行性关节炎的风险时，应避免做关节固定术。



139-A　先天性高弓足。这类畸形可在出生后两年间逐渐自行缓解。注意跟骨斜度（红线）和第一跖骨（黄线）的排列

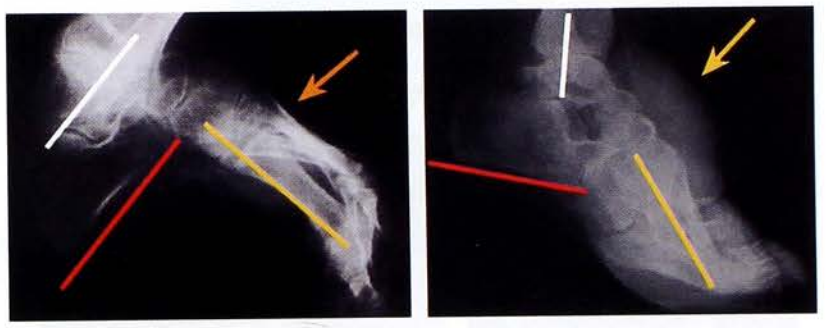

139-B　后足和前足的弓状畸形。注意由脊髓灰质炎导致小腿三头肌肌力减弱引起的严重后足弓状畸形（橙箭头）。注意前足高弓畸形（黄箭头）。白线显示的是胫骨的轴线，红线为跟骨轴线，黄线为第一跖骨轴线

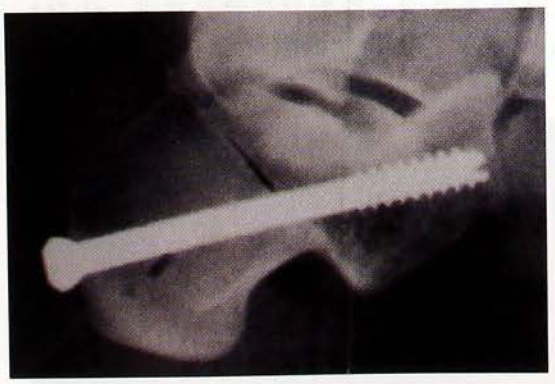

139-C　仰趾高弓足畸形。这一患儿经过跟骨向背侧滑移截骨术，有效减轻了高弓足畸形

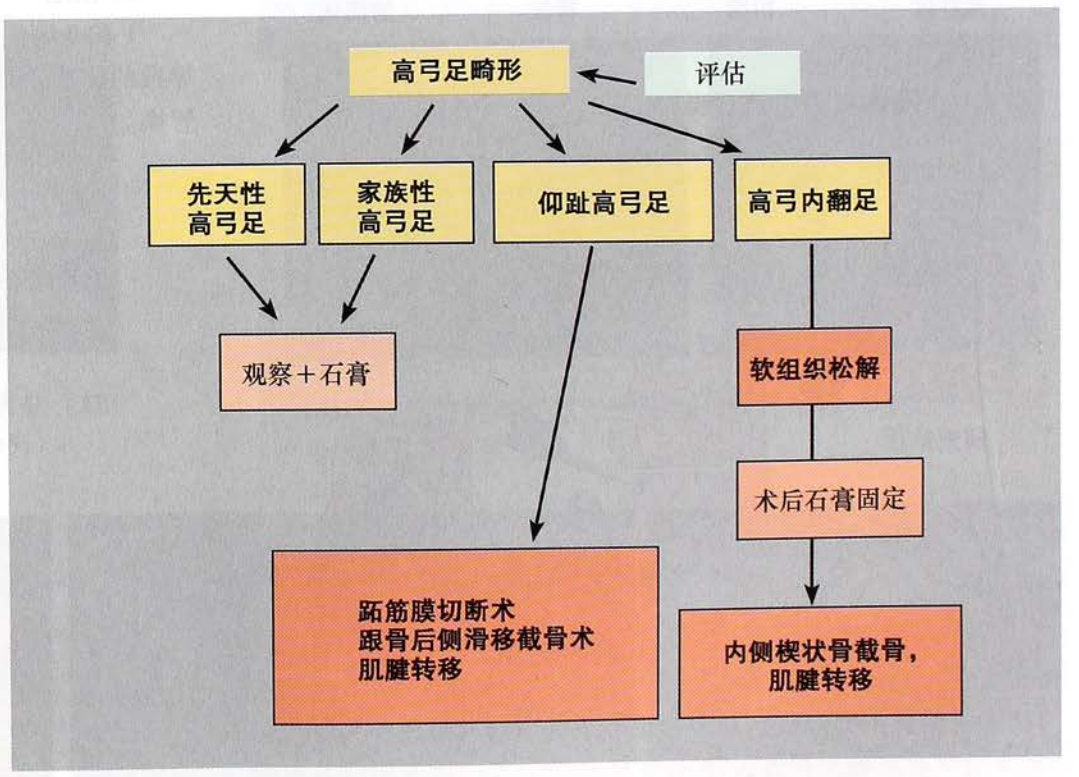

139-D　高弓足治疗流程图



140-A 距骨剥脱性骨软骨炎。多数病例可通过常规摄片诊断。病变在踝穴位摄片最易显现（红箭头）。移位程度可通过 CT 或 MRI 证实

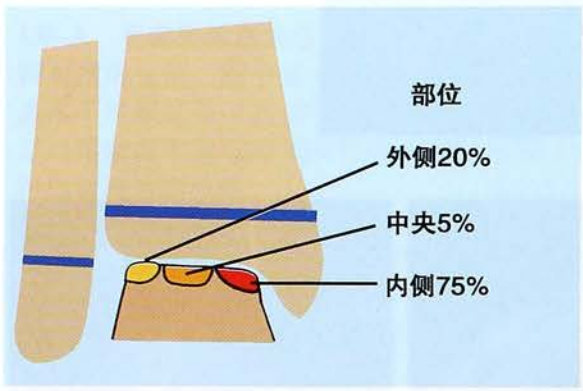

140-B 距骨剥脱性骨软骨炎的部位。这是在儿童时期的分布情况

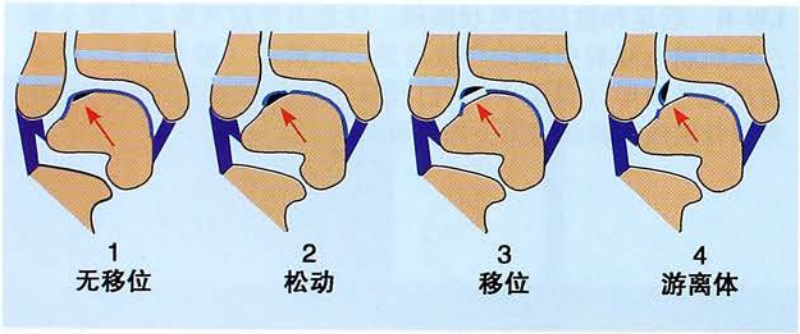

140-C 距骨剥脱性骨软骨炎分型

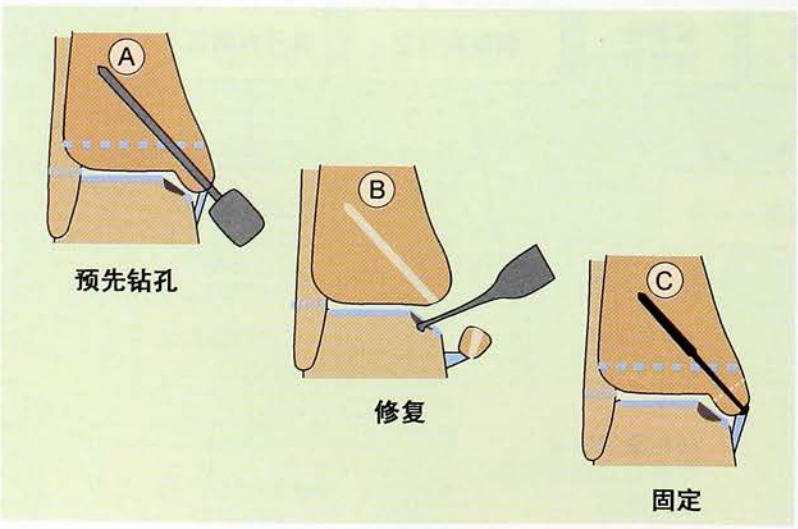

140-D 为显露而截骨。在多数情况下，可能通过屈伸距骨来显露病变部位进行修复。如果病变范围很大，进入困难，可用这种方法。（A）固定部位预先钻孔，（B）内踝截骨并修复病变，（C）胫骨骨块复位并用螺丝钉固定

二十、距骨剥脱性骨软骨炎

这类病变是无血管的骨组织片，最常发生在距骨顶的前外侧和后内侧部分。距骨是继膝关节和肘关节之后第三个最多的发病部位，占所有病变的4%。这类病变被认为源于创伤，也可能与血管变异和遗传因素有关。这类病变常无外伤史。在儿童无性别差异。可以在近十岁时起病，但大多数在十几岁时发病。

1. 临床特征

踝关节疼痛、肿胀、僵硬和外伤史可帮助诊断。

（1）影像学　申请踝关节标准摄片，辅以跖屈和背伸位的侧位片。踝穴位片能最好显示病变（140-A）。如果需要手术，CT 和 MRI 可以帮助评估病变范围和软骨的状况。多数病变位于内侧（140-B）。

（2）分类　病变可分成四类（140-C）。

1 期　软骨下的骨坏死。病变无移位且稳定

2 期　病变与距骨分离，分界清晰，但被关节软骨固定

3 期　病变游离，与关节软骨分离，但无大的移位

4 期　骨块成为关节内游离体

2. 治疗

儿童的多数病变通过限制活动和固定来治疗。而位于侧方的、已经游离的硬化病变很可能需要手术治疗。

1、2 期病变　治疗需要限制活动，非甾体类消炎药（NSAIDs）和观察。短腿石膏制动 4～6 周。逆向钻孔可用于治疗持续性 2 型病变。

3 期病变　通过骨块复位和固定进行治疗。固定的方法包括生物可吸收植入物、骨钉、钢丝或螺丝钉。

4 期病变　通过关节镜或辅助经踝截骨治疗（140-D）。切除小的碎骨。较大的碎骨可行切除、刮除及松质骨移植术。对于非常大的骨块，考虑取同侧膝关节非负重区软骨的自体骨软骨移植，进行镶嵌成形术。

3. 预后

1 和 2 型病变预后较好。内侧病变较外侧病变预后差。病变导致的关节软骨缺损常引起骨关节炎，需要踝关节融合或关节置换。

二十一、杵臼样踝关节

杵臼样踝关节是一种罕见的畸形，与许多疾病相关，如广泛的距骨融合（141-A）、先天性下肢短缩、足趾缺失、腓骨发育不全。认为这一畸形是继发于距跟关节和跗间关节活动受限的后天性畸形。畸形常在5岁左右完全形成。很少或不造成残疾，不需要治疗。



141-A 杵臼样踝关节。注意距下融合（红箭头）和球形踝关节（黄箭头）

二十二、足部肿瘤

足部肿瘤也会发生在其他典型部位（141-B）。主要为骨囊肿（141-C）。一些肿瘤只发生在四肢，如半肢骨骺发育异常（141-D）。恶性肿瘤十分罕见（141-E）。

良性肿瘤	恶性肿瘤
骨软骨瘤病	成骨肉瘤
内生软骨瘤	尤文肉瘤
单纯骨囊肿	滑膜肉瘤
	纤维瘤病

141-B 足部肿瘤。这些是常见肿瘤，但不只发生于足部

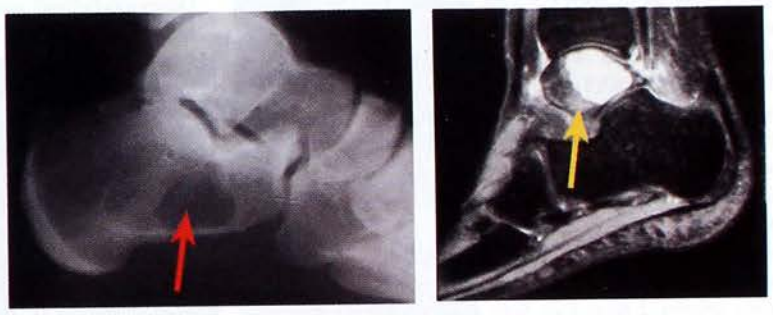

141-C 骨囊肿。多数骨囊肿发生在跟骨（红箭头），常可通过侧位X线片证实。而像这样的位于距骨的囊肿（黄箭头）MRI和CT显示更清楚

1. 跟骨隆起

这一畸形发生在青春期，经常是双侧性的，认为与穿鞋刺激有关（141-F）。处理方法是穿适合的鞋子。很少需要做切除术。手术效果常常是不好的。

2. 副比目鱼肌

这是一种很少见的比目鱼肌变异，造成跟腱内侧肿胀。肿块光滑、圆形、无触痛，与足成比例地生长。不需要手术。

3. 跖侧纤维瘤病

是一种很少见肿瘤，好发于足底跟骨前内侧（141-G）。由于手术切除后易复发，并且很多能自行缓解，通常只需观察。

4. 甲下外生骨疣

这是一种趾骨远端的良性肿瘤，发生于甲下或紧邻趾甲（141-H）。这种少见肿瘤发生于儿童期晚期或青春期，通常发生于踇趾。依据它的发生位置特点与X线片表现能获得诊断。通过仔细、完整的切除来防止复发。

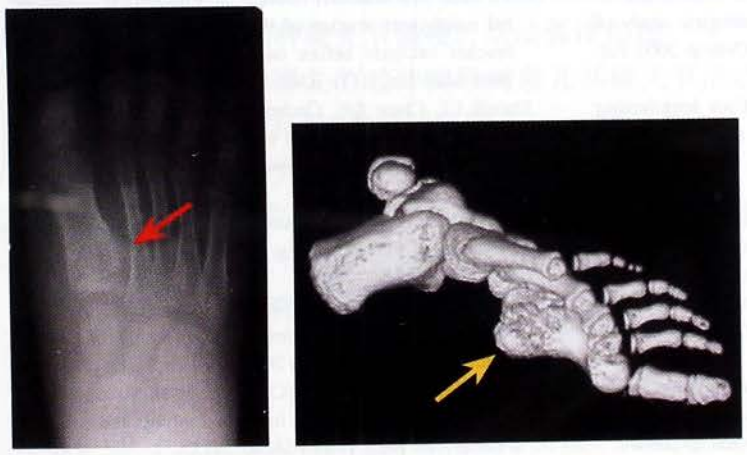

141-D 半肢骨骺异样增殖。注意X线片上的病灶（红箭头），在CT重建图像上可以很好显示（黄箭头）



141-E 恶性肿瘤。这些病变例如硬纤维瘤（黄箭头）和骨样肉瘤（红箭头）



141-F 跟骨骨疣。这个十多岁的女孩有双侧骨疣伴不适



141-G 跖腱膜纤维瘤病



141-H 甲下外生骨疣

（赵 黎 译）

参考文献

Abdel-Wanis ME, Tsuchiya H, Uehara K, Tomita K. Minimal curettage, multiple drilling, and continuous decompression through a cannulated screw for treatment of calcaneal simple bone cysts in children. J Pediatr Orthop 2002 Jul-Aug;22(4): p540-3.

Andreacchio A, Orellana CA, Miller F, Bowen TR. Lateral column lengthening as treatment for planovalgus foot deformity in ambulatory children with spastic cerebral palsy. J Pediatr Orthop 2000 Jul-Aug;20(4): p501-5.

Beyaert C, Henry S, Dautel G, Martinet N, Beltramo F, Lascombes P, Andre JM. Effect on balance and gait secondary to removal of the second toe for digital reconstruction: 5-year follow-up. J Pediatr Orthop 2003 Jan-Feb;23(1): p60-4.

Cassis N, Capdevila R. Talectomy for clubfoot in arthrogryposis. J Pediatr Orthop 2000 Sep-Oct;20(5): p652-5.

Chang CH, Albarracin JP, Lipton GE, Miller F. Long-term follow-up of surgery for equinovarus foot deformity in children with cerebral palsy. J Pediatr Orthop 2002 Nov-Dec;22(6): p792-9.

Chang CH, Kumar SJ, Riddle EC, Glutting J. Macrodactyly of the foot. J Bone Joint Surg Am 2002 Jul;84-A(7): p1189-94.

Chang CH, Miller F, Schuyler J. Dynamic pedobarograph in evaluation of varus and valgus foot deformities. J Pediatr Orthop 2002 Nov-Dec;22(6): p813-8.

Choi IH, Yang MS, Chung CY, Cho TJ, Sohn YJ. The treatment of recurrent arthrogrypotic club foot in children by the Ilizarov method. A preliminary report. J Bone Joint Surg Br 2001 Jul;83(5): p731-7.

Choi IH, Yoo JH, Chung CY, Cho TJ, Yoo WJ. Congenital diastasis of the inferior tibiofibular joint: report of three additional cases treated by the Ilizarov method and literature review. J Pediatr Orthop 2004 May-Jun;24(3): p304-11.

Coester LM, Saltzman CL, Leupold J, Pontarelli W. Long-term results following ankle arthrodesis for post-traumatic arthritis. J Bone Joint Surg Am 2001 Feb;83-A(2): p219-28.

Cottalorda J, Gautheron V, Metton G, Charmet E, Chavrier Y. Toe-walking in children younger than six years with cerebral palsy. The contribution of serial corrective casts. J Bone Joint Surg Br 2000 May;82(4): p541-4.

Davidson RS. Clubfoot salvage: a review of the past decade's contributions. J Pediatr Orthop 2003 May-Jun;23(3): p410-8.

Davitt JS, MacWilliams BA, Armstrong PF. Plantar pressure and radiographic changes after distal calcaneal lengthening in children and adolescents. J Pediatr Orthop 2001 Jan-Feb;21(1): p70-5.

Dhillon MS, Nagi ON. Tuberculosis of the foot and ankle. Clin Orthop 2002 May;(398): p107-13.

Dobbs MB, Gordon JE, Walton T, Schoenecker PL. Bleeding complications following percutaneous tendo-achilles tenotomy in the treatment of clubfoot deformity. J Pediatr Orthop 2004 Jul-Aug;24(4): p353-7.

Dobbs MB, Rudzki JR, Purcell DB, Walton T, Porter KR, Gurnett CA. Factors predictive of outcome after use of the Ponseti method for the treatment of idiopathic clubfeet. J Bone Joint Surg Am 2004 Jan;86-A(1): p22-7.

Duffy CM, Graham HK, Cosgrove AP. The influence of ankle-foot orthoses on gait and energy expenditure in spina bifida. J Pediatr Orthop 2000 May-Jun;20(3): p356-61.

Eastwood DM, Menelaus MB, Dickens DR, Broughton NS, Cole WG. Idiopathic toe-walking: does treatment alter the natural history?. J Pediatr Orthop B 2000 Jan;9(1): p47-9.

Echarri JJ, Forriol F. The development in footprint morphology in 1851 Congolese children from urban and rural areas, and the relationship between this and wearing shoes. J Pediatr Orthop B 2003 Mar;12(2): p141-6.

Evans D. Calcaneo-valgus deformity. J Bone Joint Surg 1975;57B:270-278.

Ezra E, Hayek S, Gilai AN, Khermosh O, Wientroub S. Tibialis anterior tendon transfer for residual dynamic supination deformity in treated club feet. J Pediatr Orthop B 2000 Jun;9(3): p207-11.

Frischhut B, Stockl B, Landauer F, Krismer M, Menardi G. Foot deformities in adolescents and young adults with spina bifida. J Pediatr Orthop B 2000 Jun;9(3): p161-9.

Giannini S, Ceccarelli F, Vannini F, Baldi E. Operative treatment of flatfoot with talocalcaneal coalition. Clin Orthop 2003 Jun;(411): p178-87.

Gordon JE, Luhmann SJ, Dobbs MB, Szymanski DA, Rich MM, Anderson DJ, Schoenecker P. Combined midfoot osteotomy for severe forefoot adductus. J Pediatr Orthop 2003 Jan-Feb;23(1): p74-8.

Guichet JM, Javed A, Russell J, Saleh M. Effect of the foot on the mechanical alignment of the lower limbs. Clin Orthop 2003 Oct;(415): p193-201.

Harris RI, Beath T. Etiology of peroneal spastic flat foot. J Bone Joint Surg 1948;30B:624-634.

Harris RI, Beath T. Etiology of peroneal spastic flat foot. J Bone Joint Surg 1948 30B:624-634.

Harris RI, Beath T. Hypermobile flat-foot with short tendo achillis. J Bone Joint Surg 1948;30A:116-140.

Hennigan SP, Kuo KN. Resistant talipes equinovarus associated with congenital constriction band syndrome. J Pediatr Orthop 2000 Mar-Apr;20(2): p240-5.

Herzenberg JE, Radler C, Bor N. Ponseti versus traditional methods of casting for idiopathic clubfoot. J Pediatr Orthop 2002 Jul-Aug;22(4): p517-21.

Hosny GA, Fabry G. Avascular necrosis of the talus after Dennyson-Fulford subtalar arthrodesis. J Pediatr Orthop B 2000 Jan;9(1): p50-1.

Hosny GA. Correction of foot deformities by the Ilizarov method without corrective osteotomies or soft tissue release. J Pediatr Orthop B 2002 Apr;11(2): p121-8.

Ippolito E, Fraracci L, Farsetti P, Di Mario M, Caterini R. The influence of treatment on the pathology of club foot. CT study at maturity. J Bone Joint Surg Br 2004 May;86(4): p574-80.

Joseph B, Bhatia M, Nair NS. Talo-calcaneal relationship in clubfoot. J Pediatr Orthop 2001 Jan-Feb;21(1): p60-4.

Kanatli U, Yetkin H, Cila E. Footprint and radiographic analysis of the feet. J Pediatr Orthop 2001 Mar-Apr;21(2): p225-8.

Kesemenli CC, Kapukaya A, Subasi M, Necmioglu S, Arslan H, Ozbag D, Celik Y. Anthropometric study of patients treated for clubfoot. J Pediatr Orthop 2003 Jul-Aug;23(4): p498-502.

Koczewski P, Shadi M, Napiontek M. Foot lengthening using the Ilizarov device: the transverse tarsal joint resection versus osteotomy. J Pediatr Orthop B 2002 Jan;11(1): p68-72.

Kogan M, Smith J. Simplified approach to idiopathic toe-walking. J Pediatr Orthop 2001 Nov-Dec;21(6): p790-1.

Kuhns CA, Zeegen EN, Kono M, Green T, Moseley CF, Otsuka NY. Growth rates in skeletally immature feet after triple arthrodesis. J Pediatr Orthop 2003 Jul-Aug;23(4): p488-92.

Legaspi J, Li YH, Chow W, Leong JC. Talectomy in patients with recurrent deformity in club foot. A long-term follow-up study. J Bone Joint Surg Br 2001 Apr;83(3): p384-7.

Lehman WB, Mohaideen A, Madan S, Scher DM, Van Bosse HJ, Iannacone M, Bazzi JS, Feldman DS. A method for the early evaluation of the Ponseti (Iowa) technique for the treatment of idiopathic clubfoot. J Pediatr Orthop B 2003 Mar;12(2): p133-40.

Leibner ED, Simanovsky N, Abu-Sneinah K, Nyska M, Porat S. Fractures of the lateral process of the talus in children. J Pediatr Orthop B 2001 Jan;10(1): p68-72.

Mazzocca AD, Thomson JD, Deluca PA, Romness MJ. Comparison of the posterior approach versus the dorsal approach in the treatment of congenital vertical talus. J Pediatr Orthop 2001 Mar-Apr;21(2): p212-7.

Metaxiotis D, Siebel A, Doederlein L. Repeated botulinum toxin A injections in the treatment of spastic equinus foot. Clin Orthop 2002 Jan;(394): p177-85.

Minguella J, Cabrera M, Escola J. Techniques for small-bone lengthening in congenital anomalies of the hand and foot. J Pediatr Orthop B 2001 Oct;10(4): p355-9.

Mosca VS. Calcaneal lengthening for valgus deformity of the hindfoot. Results in children who had severe, symptomatic flatfoot and skewfoot. J Bone Joint Surg 1995 77A:500.

Mosca VS. The cavus foot. J Pediatr Orthop 2001 Jul-Aug;21(4): p423-4.

Napiontek M, Kotwicki T, Tomaszewski M. Opening wedge osteotomy of the medial cuneiform before age 4 years in the treatment of forefoot adduction. J Pediatr Orthop 2003 Jan-Feb;23(1): p65-9.

Napiontek M. Muscular strength after extensive operative treatment of congenital talipes equinovarus. J Pediatr Orthop B 2000 Apr;9(2): p128-36.

Peterson HA. Skewfoot (forefoot adduction with heel valgus). J Pediatr Orthop 1986;6:24-30.

Piqueres X, de Zabala S, Torrens C, Marin M. Cubonavicular coalition: a case report and literature review. Clin Orthop 2002 Mar;(396): p112-4.

Pohl M, Nicol RO. Transcuneiform and opening wedge medial cuneiform osteotomy with closing wedge cuboid osteotomy in relapsed clubfoot. J Pediatr Orthop 2003 Jan-Feb;23(1): p70-3.

Ponseti IV. Congenital club foot: the results of treatment. J Bone Joint Surg 1963;45A:26120

Ragab AA, Stewart SL, Cooperman DR. Implications of subtalar joint anatomic variation in calcaneal lengthening osteotomy. J Pediatr Orthop 2003 Jan-Feb;23(1): p79-83.

Rasool MN. Hematogenous osteomyelitis of the calcaneus in children. J Pediatr Orthop 2001 Nov-Dec;21(6): p738-43.

Sakellariou A, Sallomi D, Janzen DL, Munk PL, Claridge RJ, Kiri VA. Talocalcaneal coalition. Diagnosis with the C-sign on lateral radiographs of the ankle. J Bone Joint Surg Br 2000 May;82(4): p574-8.

Scher DM, Feldman DS, van Bosse HJ, Sala DA, Lehman WB. Predicting the need for tenotomy in the Ponseti method for correction of clubfeet. J Pediatr Orthop 2004 Jul-Aug;24(4): p349-52.

Selber P, Filho ER, Dallalana R, Pirpiris M, Nattrass GR, Graham HK. Supramalleolar derotation osteotomy of the tibia, with T plate fixation. Technique and results in patients with neuromuscular disease. J Bone Joint Surg Br 2004 Nov;86(8): p1170-5.

Shea KG, Mubarak SJ, Alamin T. Preossified longitudinal epiphyseal bracket of the foot: treatment by partial bracket excision before ossification. J Pediatr Orthop 2001 May-Jun;21(3): p360-5.

Staheli LT, Chew DE, Corbett M. The longitudinal arch: A survey of eight hundred and eighty-two feet in normal children and adults. J Bone Joint Surg 1987;69A:426-428.

Stevens PM, Arms D. Postaxial hypoplasia of the lower extremity. J Pediatr Orthop 2000 Mar-Apr;20(2): p166-72.

Stott NS, Walt SE, Lobb GA, Reynolds N, Nicol RO. Treatment for idiopathic toe-walking: results at skeletal maturity. J Pediatr Orthop 2004 Jan-Feb;24(1): p63-9.

Vander Wilde R, Staheli LT, Chew DE, et al. Measurements on radiographs of the foot in normal infants and children. J Bone Joint Surg 1988;70A:407-415.

Wenger DR, et al. Corrective shoes and inserts as treatment for flexible flatfoot in infants and children. J Bone Joint Surg 1989 71A:800.

Westberry DE, Davids JR, Oros W. Surgical management of symptomatic talocalcaneal coalitions by resection of the sustentaculum tali. J Pediatr Orthop 2003 Jul-Aug;23(4): p493-7.

Zorer G, Bagatur AE, Dogan A. Single stage surgical correction of congenital vertical talus by complete subtalar release and peritalar reduction by using the Cincinnati incision. J Pediatr Orthop B 2002 Jan;11(1): p60-7.

第 6 章　膝关节和胫骨

一、导言 …… 143
二、评估 …… 144
三、膝关节痛 …… 146
四、胫骨结节软骨炎 …… 147
五、剥离性骨软骨炎 …… 148
六、膝前方疼痛 …… 149
七、髌股疾患 …… 150
八、调整髌骨力线 …… 151
九、关节内疾患 …… 152
十、膝部肿瘤 …… 153
十一、膝屈曲和伸直畸形 …… 154
十二、胫骨弯曲 …… 156
十三、胫骨假关节 …… 157

本章阐述膝部和胫骨的疾病。在各年龄组的肌肉骨疾病中，膝关节问题超过 1/4。真正的膝关节疾病在儿童并不常见，但青少年阶段的膝部疼痛有上升趋势。膝部的骨髓炎和成骨肉瘤较其他部位多发，认为是由股骨远端和胫骨上端生长速率较快所致。

一、导言

1. 专门术语

膝关节完全伸直为中立位或 0°位置。正常活动范围为 0°～140°，膝关节大多数活动介于 0°～65°范围之间。儿童膝关节有 10°～15°度的过伸是正常的（143-A）。膝关节主动活动和被动活动之差称为滞后。

过伸：膝关节过伸同时有关节僵硬，称之为膝反曲畸形。膝关节活动受限要具体描述其活动度的范围。如：可以用活动度 20°～50°来描述某种膝关节僵硬。活动弧度前加“－”号可用来表示过伸活动。膝关节过伸畸形的患儿其膝关节活动范围介于－20°～30°，即有 50°的活动范围。

膝关节角：是指大腿和小腿之间的角或股骨胫骨角（参见第 4 章）。膝关节角在正常范围内的变化可形成生理性弓形腿或生理性碰膝症。膝关节角的变化超出正常范围（±2.5D）和疾病所致膝关节角度畸形称为膝内翻或膝外翻。

2. 正常发育

胎儿期最初的两个月膝关节发育成典型的滑膜关节。在胎儿期 6～9 个月股骨远端的二次骨化中心出现。胫骨近端二次骨化中心在胎儿期第 8 个月至生后第 1 月出现。髌骨骨化中心男孩出现的年龄阶段为 3～5 岁，女孩 2～4 岁。

3. 发育变异

发育和骨化的变异可造成 X 线片读片时的混淆。

双髌骨：髌骨的副骨化中心可呈现双髌骨，副骨化中心常出现于髌骨的外上角（143-B）。

纤维骨皮质缺损：纤维骨皮质缺损是膝关节最多见的轻微的发育变异。X 线片显示为骨干偏心性透亮区，周边硬化。纤维骨皮质缺损可自愈（143-C）。



143-A　膝关节过伸畸形。男患儿全身关节松弛致膝关节过伸畸形。女患儿由于外伤致膝关节过伸屈曲受限

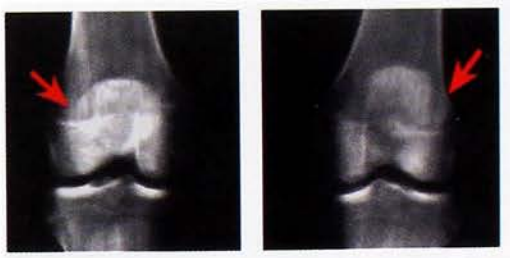

143-B　双侧双髌骨。双髌骨可为双侧，多无症状



143-C　纤维骨皮质缺损。图示为典型股骨远端大的纤维骨皮质缺损（红箭头）两年后缺损自愈（黄箭头）

临床特点	疾 患
髌骨发育不良	指甲-髌骨综合征（挛缩细长趾综合征） 弯曲变形改良不良 神经纤维瘤病
膝内翻	佝偻病 软骨发良不全 TAR 综合征（血小板减少桡骨缺如综合征） 干骺端发育不良
膝外翻	佝偻病 粘多糖病Ⅳ型 脊髓灰质类 Ellis-Van Creveld 综合征(软骨外胚层发育不良综合征)
膝反曲	脊髓发育不良 先天性多发性关节挛缩 Larsen 综合征（先天性多关节脱位）
膝屈曲挛缩	先天性多发性关节挛缩 Pterygivm 综合征翼状胬肉 脊髓发育不良
髌股疾患	指甲-髌骨综合征 Rubinstein-Taybi 综合征
关节过度松弛	Ehlers-Danlos 综合征（先天性结缔组织发育不良综合征）

144-A 膝关节畸形有关综合征。这些综合征表明膝关节畸形与不同的全身疾病的关系





144-B 指甲髌骨综合征。图示指甲发育不良和髌骨缺如



144-C 观察。筛查图中站立的患儿显示左侧胫骨短缩前弓（黄箭头）和神经纤维瘤病的咖啡牛奶色素斑。腘窝的翼状胬肉综合征所表现的严重屈曲挛缩（红箭头）





144-D 股四头肌发育不全。儿童和青少年髌股疾患中发育不全是常见特点







144-E 髌骨轨迹。当患儿缓慢伸膝时髌骨轨迹正常为垂直方向移动。髌骨外侧脱位在完全伸膝时髌骨轨迹为“J”形

二、评估

儿童膝关节评估与成人不同，因为儿童膝关节疾患多为全身性发育不良、局限性先天性或发育性畸形所致。

1. 全面筛查

对一些潜在的畸形要做全面筛查（144-A），如指甲-髌骨综合征（144-B）。无症状的髌骨脱位常见于先天愚型。先天性多发性关节挛缩膝前方常有小凹陷。膝反曲可见于脊柱裂和先天性多关节挛缩。膝内翻或膝外翻常见于佝偻病。膝外翻常见于软骨外胚层发育不全综合征（Ellis-Van Creveld syndrome）。

2. 体检

体格检查常能做出诊断，至少可为下一步检查找到根据。

检查：通过整体视诊查找明显畸形（144-C）测膝关节角并行转位观察。

膝：患儿站立，注意观察双侧是否对称，膝关节角、髌骨位置、肌肉量，关节周围有无肿块，关节有无肿胀积液，肌肉轮廓的清晰度和有无萎缩（144-D），有无感染的体征。关节是否可完全伸直或存在过伸。

髌骨轨迹：要求患儿在坐位下缓慢屈伸膝关节。观察髌骨的运动轨迹，髌骨是否以直线方式活动？当膝关节伸直时髌骨是否滑向外侧（144-E）？在主动和被动屈曲膝关节时将手置于髌骨上面反复检查，检查髌骨滑动是否流畅和是否一直在中线滑动，膝关节是否能充分屈曲和完全伸直。

Q 角：髂前上棘-髌骨中心点连线与髌骨中心点-胫骨结节的中心的连线相交即为 Q 角。正常 Q 角在 15°以内。Q 角的异常并不一定与膝关节痛和髌骨不稳直接有关。

最大的压痛点：系统检查膝关节和髌骨，确定触痛最明显的部位常可得出初步诊断（145-A）。

触诊：判定温度、肿胀程度和触痛，确定受累膝关节的温度是否高于对侧？膝关节是否有积液（145-B）？髌骨周围饱满表明膝关节有积液。检查膝关节是否饱满要伸膝并挤压髌上区域，然后检查膝关节有无波动感。外伤后膝关节积液是半月板周边撕裂、前交叉韧带损伤或膝关节内骨软骨骨折的重要征象。不要混淆髌前软组织肿与膝关节内积液。

手法检查：推挤髌骨判断髌骨是否易被推移。关节松弛症的患儿，髌骨活动度大，常经推移使髌骨脱位。

髌骨忧惧征：在伸膝状况下医生试图向外推移髌骨时可引出（145-B）。反复髌骨脱位的患儿觉得医生的检查有可能造成髌骨脱位，从而情绪紧张，因此会伸手去阻止医生的检查动作。

膝关节的活动：检查膝关节是否活动自如和有无保护性动作，有无关节弹响和关节摩擦音。

Lachman 试验：此项试验可检查膝关节前后方向有无松弛。先屈膝 15°～20°，然后向前拉动胫骨使其在股骨下端滑动，正常会感到胫骨到某一点固定不动。用内翻和外翻应力检查膝关节的稳定性（145-C）。屈膝 90°做膝关节向前向后的抽屉试验。

旋转不稳定性试验：膝关节前交叉韧带损伤和关节囊松弛的患儿，在伸膝位下，通过施加外翻和内旋的应力以判定有无轴向移动以查出胫骨有无前外侧半脱位。

做反向膝关节轴向旋转试验，先屈膝然后再外旋伸直，检查膝关节有无后外侧膝关节囊松弛及后交叉韧带损伤。

3. 影像检查

特殊体位投照 X 线片，如关节球面或髁间凹切线位投照（145-D），有助于显示关节病变。如常规位置摄片不能满足要求时可申请特殊体位 X 线片（145-E）。

骨扫描：有助于确定病变位置和活动程度，骨扫描检查较敏感但无特异性。

磁共振检查：应避免滥用此项检查，也不可作为疾病的筛查手段。正常膝关节的磁共振检查有时可有过度判断。磁共振检查对韧带和半月板损伤有帮助。特别是临床检查所见与之相符时尤甚。

超声检查：对囊肿和髌前肿胀的检查有用。

4. 关节镜

关节镜检查对确诊儿童膝关节半月板、韧带或关节软骨损伤十分重要。对单纯膝关节痛的患儿此项检查意义不大。



箭头	最显著的压痛点	疾　病
红色	胫骨结节	胫骨结节软骨炎（Osgood-schlatter disease）
橙色	髌骨下极	Sinding-Larsen-Johansson 综合征
绿色	髌骨内缘	髌骨不稳定
蓝色	内侧关节线	半月板病变
白色	内侧副韧带	韧带损伤

145-A　最显著的压痛点。据此可判断膝关节常见的疼痛性疾病



145-B　膝部试验。挤压髌上囊（红箭头）使渗液聚于关节内，以显示积液。外侧推移髌骨（黄箭头）可引出髌骨“忧惧”征



145-C　膝稳定性。在膝屈曲 30°检查内外侧稳定性，检查对侧或正常膝，对比患膝是否正常



145-D　关节面凹侧切线位投照。髁部骨折仅可在切线位投照显示

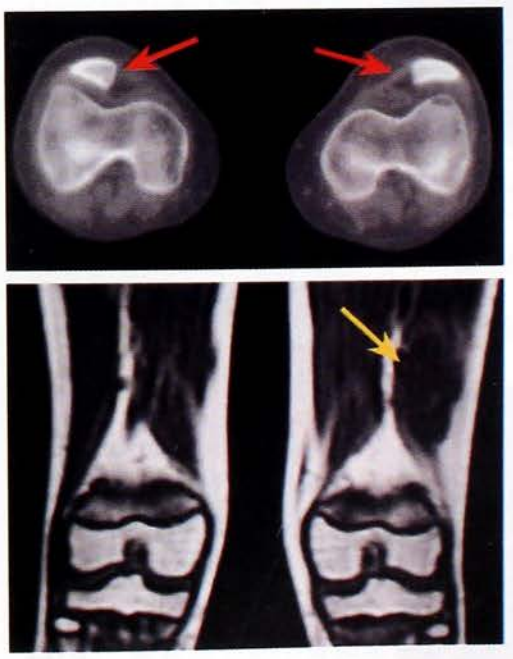

145-E　特殊影像检查。这些特殊检查可显示侧位髌骨的位置（红箭头）和 MRI 检查显示的血管瘤（黄箭头）

分类	疾　病
牵涉痛	股骨头骨骺滑脱其他髋关节疾病 脊柱疾病 肿瘤
应力	髌骨结节软骨炎（Osgood-Schlatter disease） Sinding-Larsen-Tohansson 综合征 应力骨折 髌骨近端 髌骨 股骨远端 内侧副韧带
滑囊炎	髌上滑囊炎 鹅足滑囊炎
关节内	半月板 韧带 剥离性骨软骨炎
肿瘤	腘窝囊肿 多种畸形混杂
关节囊	细菌性关节炎 单关节炎 青少年儿童类风湿性关节炎 类风湿脊柱炎

146-A　膝痛的分类。膝痛原因很多上表所列为部分病因



146-B　膝关节痛误诊。股骨头骨滑移可发生膝关节牵涉痛。图示股骨近端干骺端轻微改变，同时有骨骺早期滑移



146-C　Sinding-Larson-Tohanlson 综合征。图示髌骨下极牵拉性损伤，需与少见的位于髌骨下极的髌骨分裂鉴别

三、膝关节痛

主诉膝关节痛是常见的（146-A）

1. 牵涉痛

首先要考虑股骨头骨骺滑移所致的膝关节牵涉性疼痛（146-B），其次还有脊柱疾病和肿瘤所致牵涉痛。

2. Sinding-larsen-Johansson 病

此综合征即髌骨下极的牵拉性骨突炎（146-C）。此病多发生在青春期或青春期前的男性青少年。6～12 周可恢复。膝关节制动以减轻疼痛和压痛。同时要求患者做股四头肌收缩运动。此病未见有后遗症的报道。

3. 鹅足滑囊炎

鹅足滑囊炎可引起胫骨上方干骺端后内侧腘绳肌止点处疼痛或压痛。本疾病患儿要注意检查下肢力线是否正常。鹅足滑囊炎是一种少见的疾病，多发于青少年。可采用休息和服用非甾体抗炎药治疗。

4. 内侧副韧带疼痛

过度牵拉内侧副带可导致内侧副韧带疼痛和局部触痛。此韧带位于膝关节后内侧，止点位于或略高于膝关节的关节线。

5. 双髌骨

髌骨出现副骨化中心（146-D）可致双髌骨。这种变异可分为三型（146-E）。分离的小骨与髌骨体之间由纤维或软骨组织连接，外伤可使连接中断，导致小骨疼痛，休息后可痊愈。有的病例不愈合，小骨可致慢性疼痛。手术切除小的小骨可治愈疼痛。大的副骨要用螺钉将副骨固定于髌骨体上并植骨以促进愈合。



146-D　髌骨分裂。显示髌骨上外侧分离的小骨，同时合并有Ⅲ型损伤。这种损伤可引起膝部疼痛

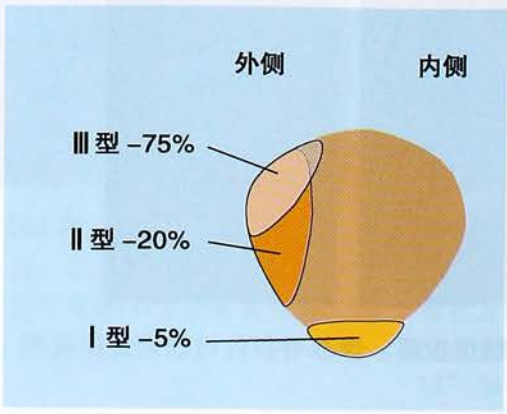

146-E　双髌骨的分类。这些变异发生于髌骨外侧和下极。图示髌骨上外侧Ⅲ型损伤

四、胫骨结节软骨炎

胫骨结节软骨炎（Osgood-Schlatter disease OSD）是由于髌骨结节反复受牵拉的微创损伤所致的骨突炎，常发生于10～15岁患儿，女性发病较男性提早2年。OSD常单侧发病，参加体育活动的儿童发病的约为10%～20%。OSD常并发高位髌骨畸形。

1. 病因

本病可能是由于骨组织和软骨组织生长比例不相称所致，这种生长比例不相称是本病的病因或结果尚不清楚，无症状的一侧胫骨结节也可增大。OSD常并发高位髌骨。

2. 临床表现

临床检查除可见胫骨结节肿胀和局部触痛外（147-A），并无其他异常。如为单侧发病或症状不典型的拍X线片检查，X线片常显示软组织肿胀和胫骨结节前方的骨突有节裂现象。

3. 自然病程

OSD患儿大多数随时间而自愈（147-B）。10%患膝有胫骨结节突起或胫骨结节小骨引发的持续疼痛。

4. 治疗

治疗取决于临床不适的严重程度。可通过调整运动方式、服用非甾体抗炎药和膝部衬垫来改善症状状。OSD局部症状严重或持续存在时，可制动膝关节7～10天以减轻炎症。不推荐局部皮质激素注射治疗，股四头肌和腘绳肌柔韧性训练是最有效的治疗方法。

安慰患儿家属：为减轻患儿及其家属的担忧，在讨论病情时可将OSD解释为一种功能失常或发育紊乱，而不将其视为疾病，并告知家属OSD恢复较慢，常需12～18个月。

持续功能障碍：胫骨结节触痛和突起导致的持续功能障碍的，可行手术切除胫骨结节的突起和胫骨结节下方的小骨（147-C）。

并发症：罕见，可发生胫骨结节生长停滞造成的膝反曲、髌韧带断裂和胫骨结节撕脱。



147-A 胫骨结节软骨炎。图示胫骨结节表面隆起和骨化（红箭头）。膝关节发育成熟后，胫骨结节处的小骨持久压痛是手术切除的指征

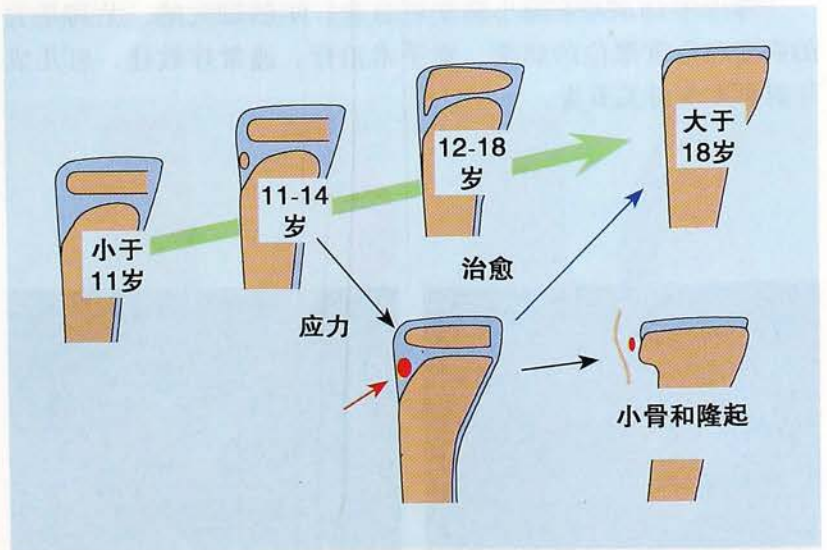

147-B 胫骨结节软骨炎的自然病史。绿箭头显示骨突正常发育。髌腱过度牵拉（红）导致局部发炎。炎症常可愈合（蓝箭头）。一些病例炎症和分离的小骨持续存在（红）

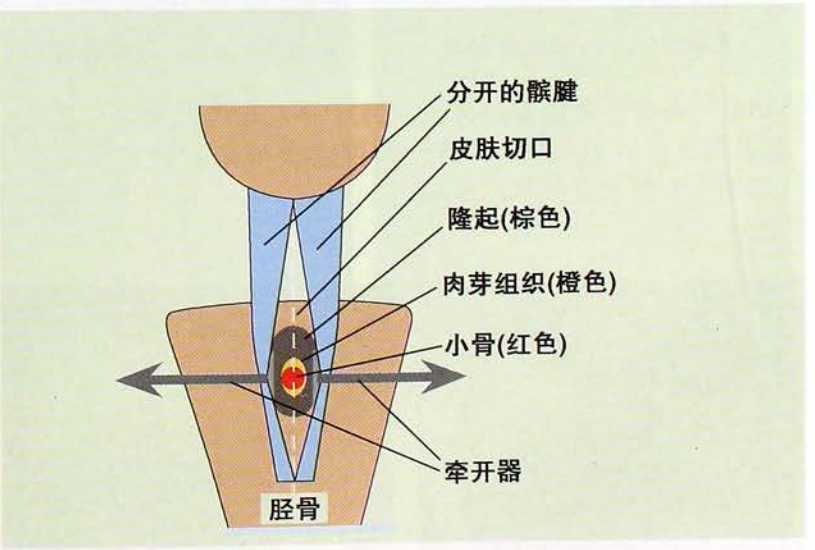

147-C 胫骨结节处小骨和隆起切除。手术通过正中切口显示小骨和隆起，有时可见活动性病变中的炎性肉芽

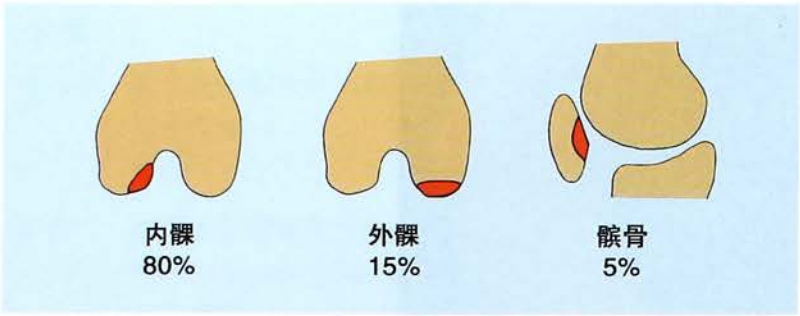

148-A 剥离性骨软骨炎发病部位。病变最多发生于股骨内髁后外侧

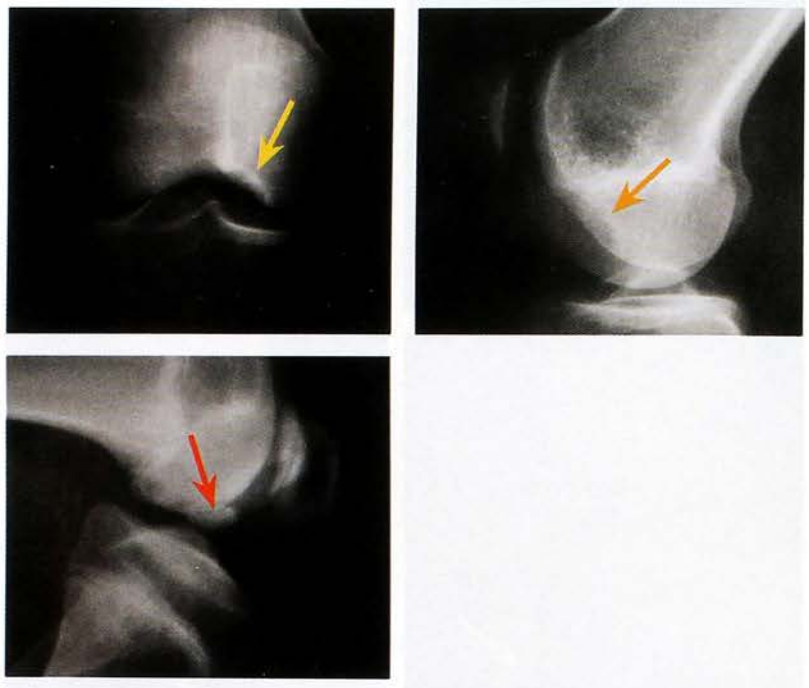

148-B X线片显示病灶影像。标准前后位摄片显示病变影像模糊（黄箭头）侧位摄片显示病灶无移位（橙箭头）或显示骨块边界清晰，即将移位

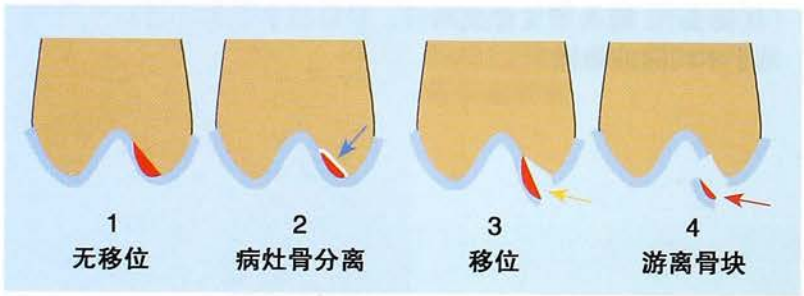

148-C 剥离性骨软骨炎分类。病灶（红）可以无移位或分离但无移位（蓝箭头）。部分移位（黄箭头）或完全移位（红箭头）骨块在关节内游离

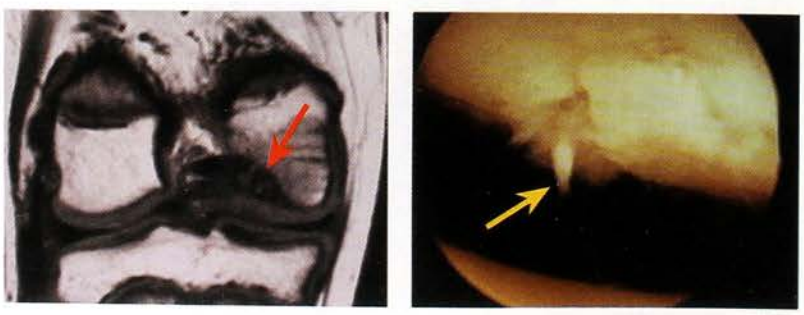

148-D 影像。MRI显示大的骨质缺损（红箭头）而软骨正常。关节镜检查示病灶骨软骨不规则（黄箭头）

五、剥离性骨软骨炎

剥离性骨软骨炎（Osteochondritis Dissecans，OCD）：是一种不明原因的软骨下骨病变，可自愈。病变加剧可波及表面的关节软骨。这种病变以膝关节最多见，也常累及股骨内髁的外侧（148-A）。髌骨发病多晚于股骨髁。

1. 病因

剥离性骨软骨炎的病因：多种因素如外伤、局部血供不足和遗传因素。OCD损害常并发胫骨外旋、膝内翻或外翻和半月板损伤。

2. 临床表现

青少年OCD发生于5～15岁小儿。平均发病年龄介于11～14岁之间。男性患儿多见。症状包括疼痛，轻度关节积液，后期有时有运动障碍。由于多数病灶发生在股骨内髁的后外侧，因此股骨髁间窝位投照可显示病灶（148-B）。根据病变骨块的移位程度进行分类（148-C）。有时病灶骨的移位只能通过MRI或关节镜检查显示（148-D）。

股骨外髁的不规则骨化可能是骨化过程中的正常变异，而并非剥离性骨软骨炎。这种变异常在双侧同时出现，在拍照膝关节X线片时偶然发现，局部无痛，也无压痛和关节积液。

3. 自然史

小儿和青少年如病变小，治疗后常可治愈。大的病变，年龄大的或病变处于负重部位的，剥离下的骨块常有移位，进一步造成关节的损伤，最终引发骨性关节炎。对此应积极治疗。

4. 治疗

应根据病灶部位、大小、患儿的年龄以及病灶的分类决定治疗措施。

1型和2型病变：治疗需行静止性肌力训练和用膝关节制动支具。选择治疗措施取决于局部症状而非X线片的表现。X线显示病灶愈合需半年以上。

3型病变：可用钻孔和克氏针（148-E）或可吸收钉固定。

4型病变：病变小的可切除。较大的或负重部位的病变应当复位。如病灶中含有较大的软骨下骨块还要做内固定。

5. 预后

青少年OCD90%的小病变可自愈。年龄较大的，尤其是大的病变和负重部位的病变，要手术治疗。通常疗效佳，患儿成年时可发生骨关节炎。

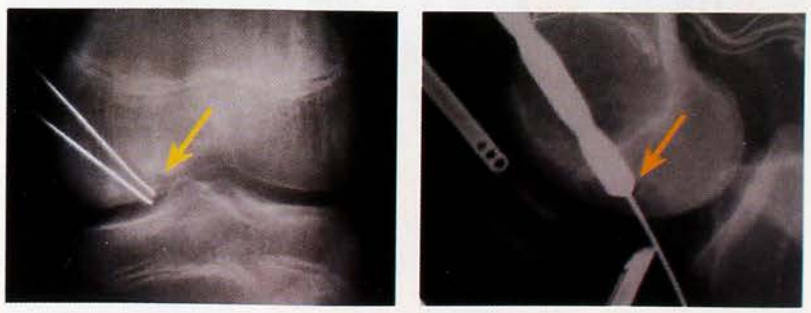

148-E 手术治疗。病骨可经钻孔和克氏针固定（黄箭头）大的病灶需用粗钻（橙箭头）

六、膝前方疼痛

青少年发生膝前方疼痛的很多见，可能超过 1/3 的青少年都曾发生过这种症状。疼痛多并发不明显的髌股力线排列紊乱。但正常青少年也可发生原因不明的膝前方疼痛。

1. 结构性膝前方疼痛

膝关节发育不良所致的膝前方疼痛较严重，常需手术治疗。

评估：明确膝部有无不明显的发育不良，如胫骨外旋、膝外翻、高位髌骨、股四头肌发育不良、外侧活动受限、髁间窝浅或关节过度松弛。怀疑髌骨脱位要做髌股关节 CT 扫描（149-A）。

治疗：可首选非甾体抗炎药治疗，并做肌肉静力收缩锻炼。首诊时要向患者说明可能需要手术纠正下肢力线（149-B）。要查明发育不良的具体表现，并要尽量对每种发育不良的严重程度进行分类，易于处理的畸形要尽早纠正，另一些病例难于决定，例如双侧严重的旋转力线紊乱需做多水平截骨矫形，手术切口的选择要深思熟虑（149-C）。

2. 特发性膝前方疼痛

原因不明的膝前方疼痛常见于青少年，特别是女性。患者常有一段时间生长较快。疼痛常由运动诱发，定位不明确，并可致下肢运动功能障碍。这种疼痛也被形容为膝部头痛。这些病人中 1/3 有“明尼苏达性格表”中的非器质性背痛的特点。原因不明膝前方疼痛常于数年内自愈。

诊断：原因不明膝前方疼痛常有落座后不适的病史，锻炼，下楼梯或坐蹲后有疼痛；上楼时关节内有声响；和/或跑跳时可有膝部打软无力感。疼痛常在早晨或落座后最明显，活动一段时间和热身后症状改善。若让患儿指出疼痛的部位，患儿常抓住整个膝部前方（抓握征）。

病因：病因很多，常有肌力失衡。可因锻炼方法不当和鞋子不适而加重症状。

治疗：可服用非甾体抗炎药、进行肌肉静力收缩训练、调整运动方式，并安慰患儿。有时局部冷敷可减轻不适，佩戴露髌的护膝有助于病情改善。避免做关节镜检查和外侧组织松解手术。

康复：急性期过后，在逐渐恢复全范围活动之前，患者可做柔软的肌力训练。牵拉活动应不引起疼痛。

预防：建议患者在活动前做热身和关节伸展训练，并避免导致疼痛的运动，要求患者改变运动方式，减轻膝关节应力负担。

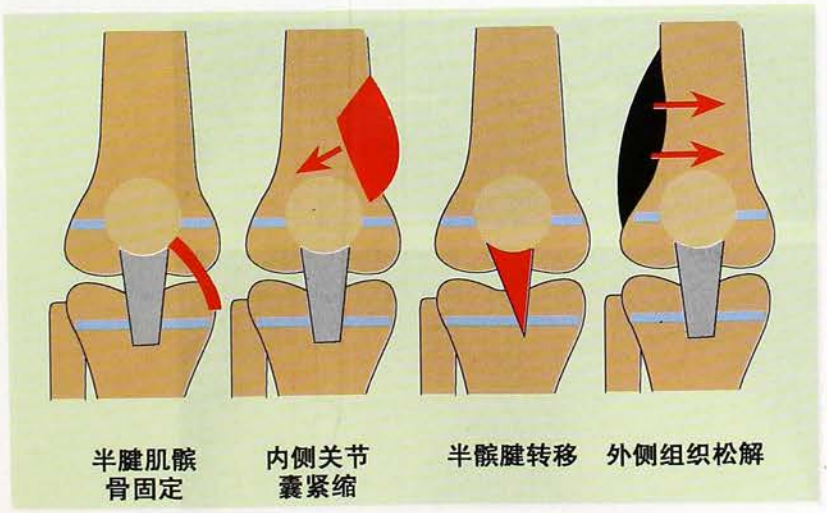

149-B　手术修复的结构成分。修复这些结构需与纠正发育不良的病理变化结合。单纯外侧组织的松解多难奏效

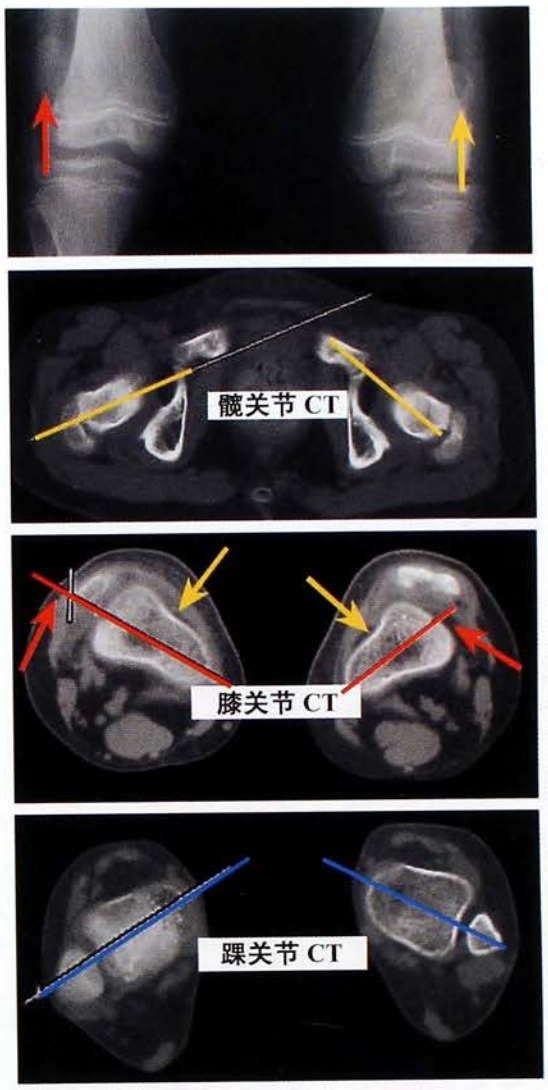

149-A　严重旋转力线紊乱综合征。此患儿 5 岁时患习惯性髌骨脱位，症状较严重的左侧行髌骨力线重排术，至 10 岁前未能随访。检查时患儿无症状，其左侧髌骨半脱位，右侧全脱位。CT 证实有严重的旋转力线紊乱。图示双侧股骨髁横轴内旋 30°（黄线），从而导致股骨颈前倾角增大为 60°（红线）和胫骨外旋 75°（蓝线）。图示髌骨脱位（红箭头）股骨髁间沟变浅（黄箭头）。由于患儿需要做双侧股骨和胫骨的旋转截骨，所以不推荐做髌骨手术复位。这种手术成功的可能性有限，所以是否有必要施行手术尚难确定。一些先天性发育性髌股疾病的复杂病理变化在此患儿身上均有体现



149-C　膝部手术疤痕。膝部手术疤痕可致功能障碍（红箭头）。中线纵行切口，对广泛调整力线手术最适宜（黄箭头）

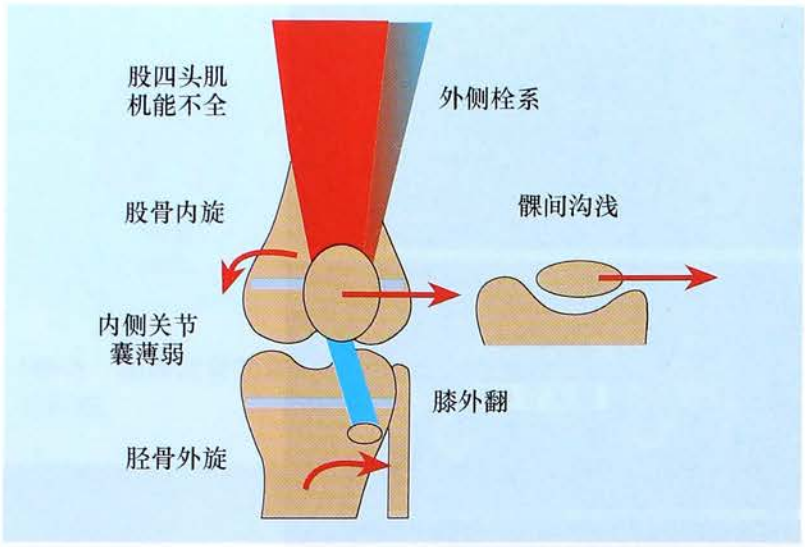

病　情	后　果
股骨胫骨扭转	Q角增加 整个下肢均需治疗
膝外翻	Q角增加
髁发育不全	促发外侧脱位或半脱位
高位髌骨	导致髌骨外方不稳定
股四头肌机能不全	引发股四头肌肌力不平衡
内侧关节囊薄弱	内侧支持带缺陷
股外侧肌挛缩	髌骨向外侧的约束

150-A　易发生髌骨不稳定的因素。这些病理因素会增加髌骨脱位或半脱位的危险性

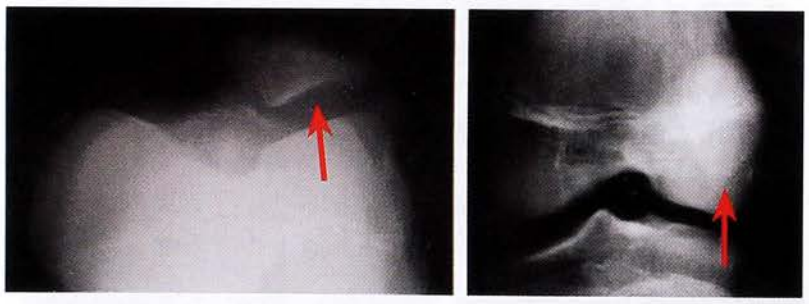

150-B　髌骨发育不良。这一畸形是指甲-髌骨综合征的一部分



150-C　股四头肌发育不良。图示股内侧斜行组织轮廓不清。股内斜肌腹发育不良或肌力弱易发生髌骨不稳

七、髌股疾患

许多因素可致髌股不稳定（150-A）。

1. 全身性疾病

髌股不稳更多见于膝关节发育不良，如指甲-髌骨综合征（nail-patella syndrome）（150-B）、巨指趾综合征（Rubinstein-Taybi syndrom）和性染色体异常综合征（Turner）；关节松弛的疾病如先天愚型（Down syndrome）。这些潜在的病情使治疗更为复杂。

2. 先天性髌骨脱位

先天性髌骨脱位为一种少见的疾病，可导致膝关节进行性屈曲、外翻和胫骨外旋畸形，应在一岁后使髌骨复位，并做股四头肌的力线重排。常需行外侧软组织广泛松解。

3. 儿童髌骨半脱位或全脱位

所谓的习惯性髌骨脱位或半脱位常由于膝关节发育不良并有股四头肌外侧挛缩。导致屈膝时髌骨向外侧移位。合理的治疗措施是早期手术纠正股四头肌力线，但严重膝关节发育不良的，术后复发也很常见。

4. 外伤性髌骨脱位或半脱位

外伤性髌骨脱位可致关节内骨折。如果损伤较重，并有张力较高的关节内积血，常需做关节镜检查明确伤情（参见第10章）。

5. 青少年屡发性髌骨脱位

多数屡发性髌骨脱位患者都有膝关节发育不良。病儿可有全身性关节松弛、胫骨外旋、膝外翻、股四头肌发育不良（150-C）、内侧关节囊薄弱、髌骨向内侧移动受限和髌骨运动轨迹异常。在患者缓慢伸直膝关节时，观察髌骨的运动轨迹的变化。在膝关节接近伸直时髌骨向外侧移位，形容为“丁形轨迹”。此种异常的运动轨迹常见。有时髌骨在快速向外侧移动时发生半脱位，此时做“髌骨忧惧试验”常为阳性。当检查者向外侧推压髌骨时，病儿对即将造成的髌骨脱位有恐惧感。X线片可显示髌骨外侧脱位（150-D）。

治疗：治疗首先要做股四头肌和腘绳肌柔韧性和肌力训练。如髌骨持续不稳常需手术治疗。手术中要明确并矫正每一种发育不良的因素。处于生长发育期的儿童，常要做外侧软组织松解、内侧软组织的紧缩和半腱肌转移至髌骨。对于已完成生长发育的患儿，可做胫骨结节前内侧移位，尽可能使股四头肌力线恢复正常。

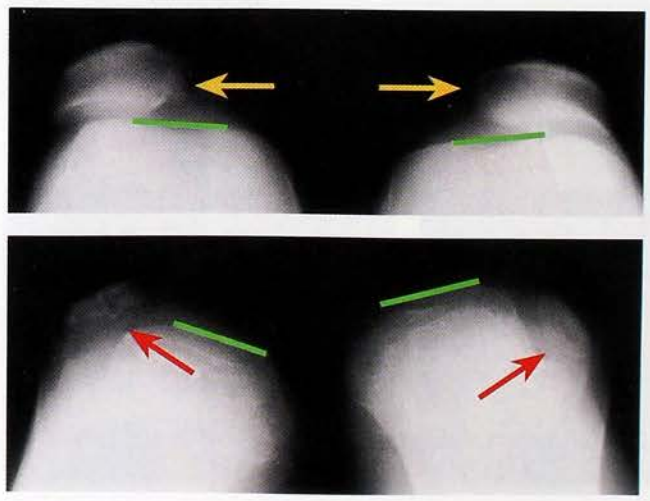

150-D　关节凸面切线位摄片。此位置投照可显示髌骨半脱位（黄箭头）和脱位（红箭头）。股骨前部关节面（绿箭头）位置

八、调整髌骨力线

调整髌骨力线目的是恢复或改善四头肌收缩的机械力线。由于导致髌骨力线紊乱的病理机制多种多样，所以调整髌骨力线较为复杂。外侧组织的挛缩、旋转和成角导致的力线紊乱、股骨髁和髌骨的发育不良、肌肉发育不良和失衡等单一因素或几种混合因素都可能导致髌骨位置和功能异常。调整髌骨力线要纠正多种病理变化（151-A），手术最好通过前正中切口。手术可以看清具体的病理变化，按不同个体的具体问题得到最好的矫正。在手术结束时做膝关节被动屈曲运动，要确保髌骨在膝关节中线上垂直滑动。除了胫骨结节移位的手术，其他手术对生长的小儿没有危险。

1. 外侧松解

先天性髌骨脱位或婴儿期髌骨脱位常有外侧组织的挛缩（151-B）。极少数病例需行外侧组织广泛或向更近端松解。通常只需有限的松解即可（151-C）。应当注意，多数髌骨不稳的病例很少需做外侧组织松解。外侧组织松解过多，失去外侧的约束会使髌骨向内侧脱位。

2. 内侧紧缩术

由于内侧关节囊和位于股内侧肌斜行纤维下方的半月板股韧带薄弱常致髌骨脱位（151-D）。因此，需首先做内侧关节囊的紧缩。然后前将股内侧肌斜行纤维固定于四头肌上（151-E）。应防止矫正过度，这是常见的并发症。

3. 腘绳肌腱固定

将半腱肌肌腱固定于髌骨上可加强髌内侧的拉紧的力量，有效地调整髌骨力线（151-F、151-G）。半腱肌肌腱固定常同外侧软组织松解和内侧关节囊紧缩联合进行。

4. 胫骨结节转移

此手术常用于治疗生长发育停止后的青少年髌骨力线异常（151-H）。通过髌前纵切口将胫骨结节转移，并能同时矫正其他问题（151-I）。

5. 半髌腱转移

半髌腱转移术可引起术后髌骨倾斜，已不再用。

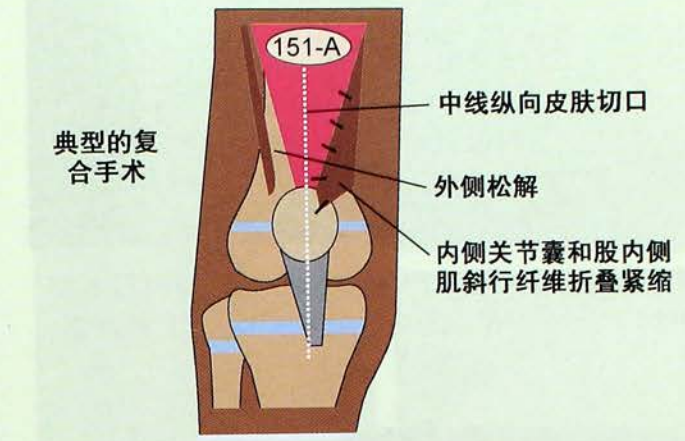

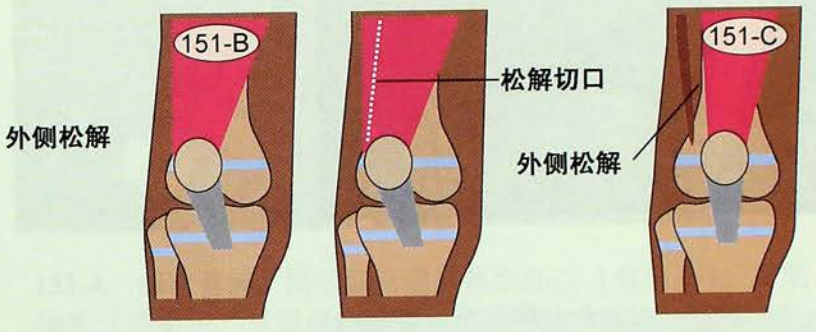

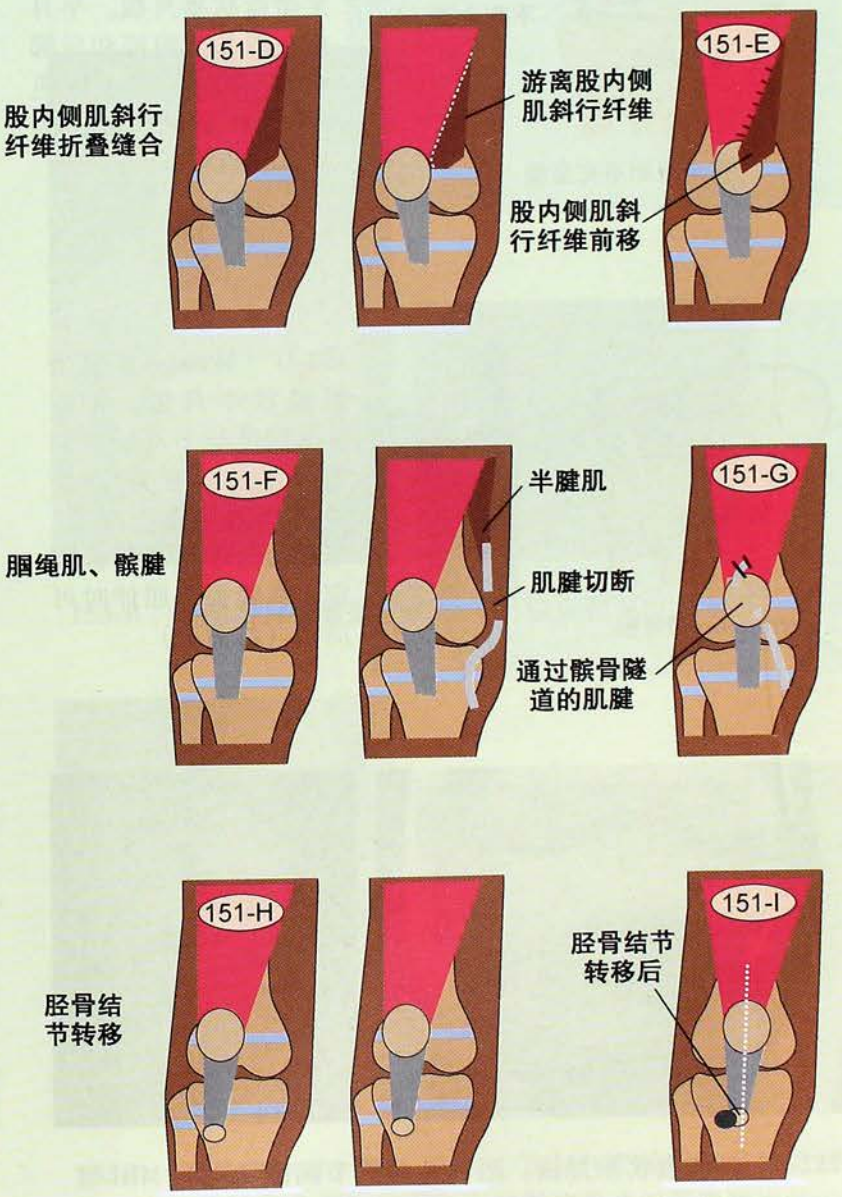

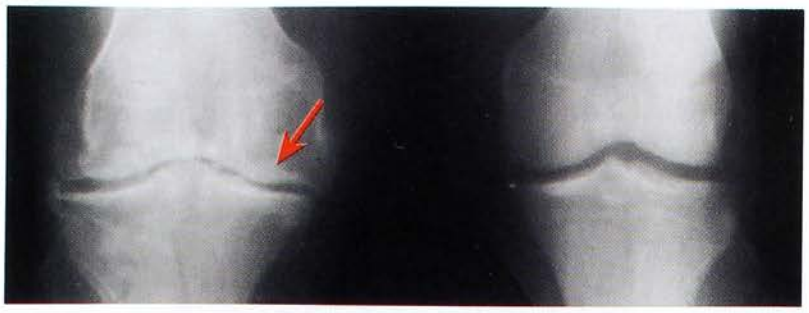

152-A 半月板切除远期效果。29岁的患儿在13岁时行右侧全半月板切除。图示手术侧与未施手术侧相比有退行性改变



152-B 半月板撕裂。图示MRI检查有半月板撕裂（箭头）



152-C 完全型和不完全型盘状半月板。半月板在膝关节前部和后部均与胫骨固定（棕色点）。最易损伤部位为后部（红点）



152-D Wrisberg韧带型盘状半月板。Wrisberg韧带与半月板股韧带相连（绿箭头）。半月板股韧带连于股骨。半月板由于不与胫骨固定，在膝关节屈伸时可活动（红箭头）

九、关节内疾患

儿童的半月板和韧带损伤少见，青少年时期渐增多，早期治疗对远期预后有重要意义（152-A）。

1. 内侧半月板撕裂

这种损伤在青少年时期变得较为常见。损伤类型类似于年轻的成人，多为外围和纵向撕裂。对可复位的外侧1/3的撕裂应行修补，尽量保存半月板的功能。内侧1/3的撕裂和半月板碎裂可行部分切除。尽量不做半月板全切，以保存其缓冲应力的作用。

2. 盘状半月板

盘状半月板可分三型。

完全型和不完全型 盘状半月板较正常半月板厚，全部（完全型）或部分（不完全型）覆盖胫骨关节面（152-C）。

瑞斯伯格韧带型（Wrisberg Ligment type）这种活动的盘状半月板后侧只连于半月板股韧带（152-D）。而无其他固定结构，因而在幼儿期就极易引起关节弹响，出现症状。因其活动度较大，有可能嵌入股骨髁间或有撕裂或毁损。

诊断：盘状半月板患儿可有膝关节疼痛、弹响或交锁，膝关节伸直受限，关节活动时有突然膝部打软无力的落空感。外侧关节间隙可有肿胀和触痛，运动时膝关节内有骨擦音。在幼儿关节弹响是惟一的主诉。X线片偶可显示外侧关节间隙增宽（152-E）。MRI检查常可区分完全型和不完全型盘状半月板，但不能够区分Wrisbeng韧带型盘半月板。确需手术的病例可做关节镜检查。

治疗：取决于损伤类型、关节症状和患儿运动受限程度。只要有可能要竭力保存半月板。半月板全切是最后的手段。全切的远期疗效很差，可提早发生骨关节炎。后角连接的半月板撕裂，可做半月板修补，要尽可能保留半月板的外围部分。

3. 交叉韧带薄弱

儿童交叉韧带机能不全可见于多种疾病。

先天性薄弱：先天性交叉韧带薄弱常见于腓侧半肢畸形和股骨近端局部缺如。由于这些缺陷使肢体矢状位和旋转时不稳定，因此肢体延长手术难以进行。孤立的前后交叉韧带缺失也有报道。

获得性缺陷：外伤性交叉韧带断裂、髁间棘骨折致交叉韧带软弱无力均可导致获得性交叉韧带缺陷。有时膝关节交叉韧带损伤可因股骨干骨折而掩盖。

治疗：外伤性前交叉韧带断裂，有功能障碍的宜行修复术。伴有半月板损伤时更是如此（参见第12章）。

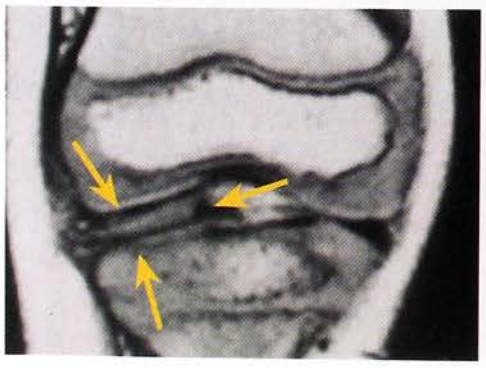



152-E 外侧盘状半月板。图示外侧关节间隙增宽和MRI显示的蝴蝶领结的盘状半月板



152-F 青少年前交叉韧带撕裂。15岁患儿前交叉韧带撕裂，MRI显示病变

十、膝部肿瘤

1. 腘窝囊肿

儿童腘窝囊肿与成人不同，囊肿很少与关节相通，也与关节内缺陷无关。儿童腘窝囊肿可自愈。

诊断：常不困难（153-A），大多数囊肿系由患儿父母发现。囊肿常无触痛，表面光滑有囊性感，位于腓肠肌内侧头和半腱肌之间，光照检查可显示肿物为囊性，超声检查能很好地显示囊肿，很少需 MRI 检查。

治疗：向患儿家属解释腘窝囊肿为良性，可自愈。如家属仍有疑虑，可做囊肿穿刺抽吸证明，并要向家属讲明囊肿穿刺只是为了证实诊断，而非治疗措施，因为抽吸后囊肿常复发。囊肿穿刺可使家属相信囊肿非恶性肿瘤。囊肿过数年后自愈，除大的可引起疼痛的囊肿，一般不需手术切除，切除后常可复发。

2. 半月板囊肿

半月板囊肿较少见，常发生于膝关节外侧，可并发半月板撕裂。超声或 MRI 检查可显示病变（153-B）。治疗可做囊肿切开减压囊腔清洗，并根据半月板撕裂的类型行半月板部分切除或修补。

3. 其他肿瘤

多发血管瘤：可浸润关节引起滑膜增厚，从而使膝关节易受损伤和出血（153-C）。关节内穿刺抽得血液并做穿刺活检可确定诊断。同时可行滑膜切除。要告知家属，生长发育期的儿童术后容易复发。

脂肪瘤：脂肪瘤位于皮下，质软，常界限不清（153-D）。如肿瘤较大，可行切除术。

色素绒毛结节性滑膜炎：这种发生于膝关节的肿瘤在儿童罕见，常需在直视下或关节镜下做滑膜切除。

滑膜软骨瘤病：儿童膝关节滑膜软骨瘤病少见，需在关节镜下或直视下做滑膜全部切除术。

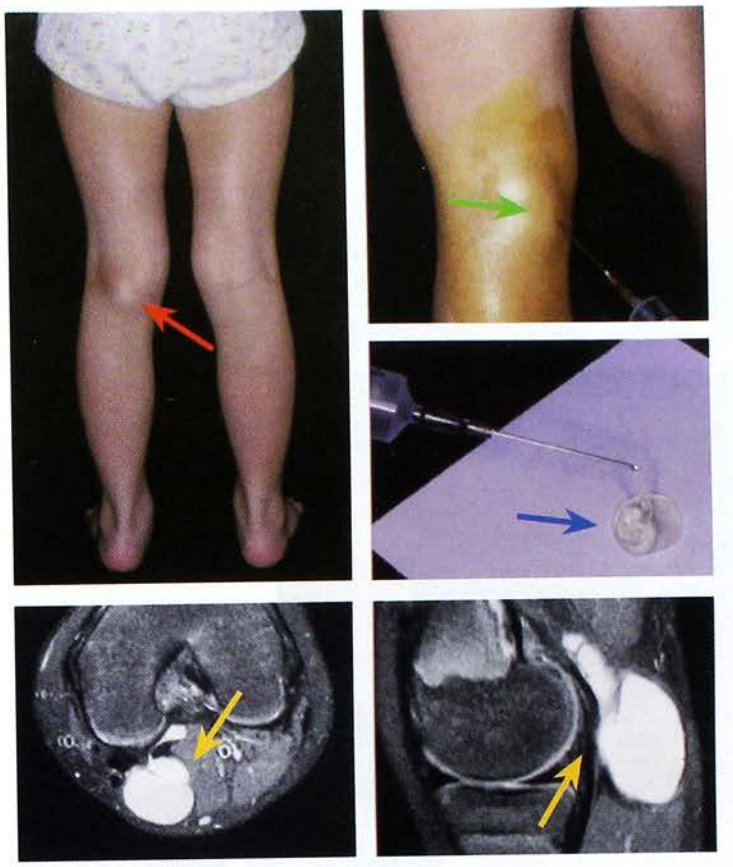

153-A　腘窝囊肿。图示腘窝囊肿典型部位（红箭头）。穿刺抽吸（绿箭头）从囊肿内抽得白色透明粘性液体（蓝箭头）。另一病例 MRI 显示囊肿影像（黄箭头）



153-B　外侧半月板囊肿。图示体格检查和 MRI 所见

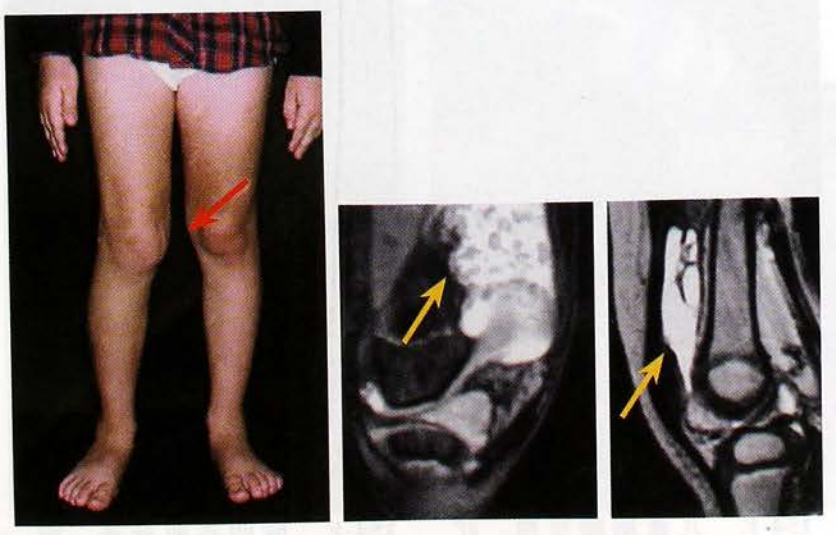

153-C　多发血管瘤。关节内病变致滑膜肿胀（红箭头）。另一例 MRI 影像显示病变侵及邻近软组织

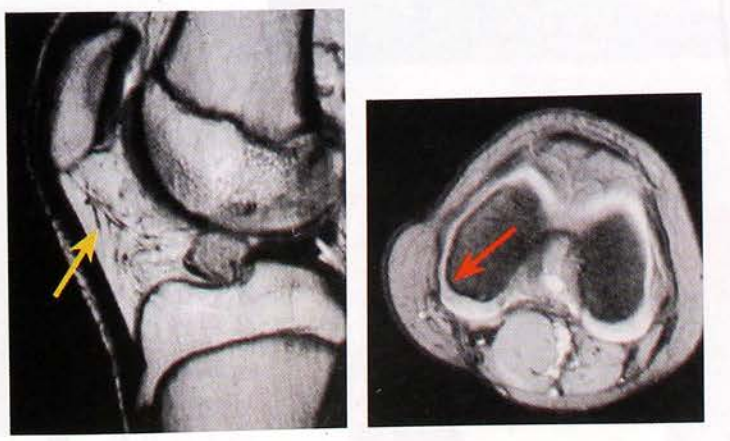

153-D　膝关节肿瘤 MRI。显示关节内色素绒毛结节性滑膜炎（黄箭头）和典型的皮下部位的脂肪瘤（红箭头）



154-A 新生儿典型膝关节过伸畸形。臀先露的病儿多见此种畸形。并可伴发其他畸形，如髋关节脱位（红箭头）和马蹄内翻足（黄箭头）

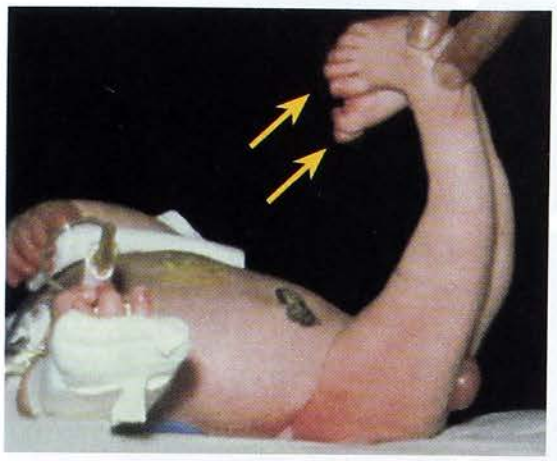

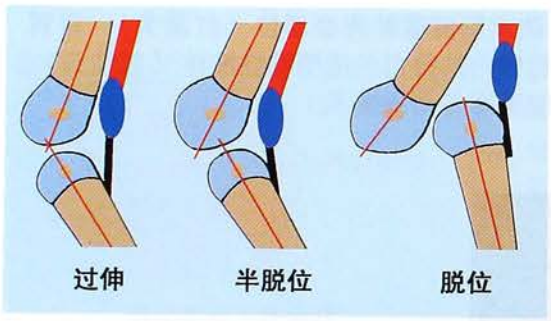

154-B 过伸畸形的分类。这种畸形可按严重程度分类



154-C 非手术治疗。膝关节过伸畸形和髋关节半脱位用系列石膏矫形常有效

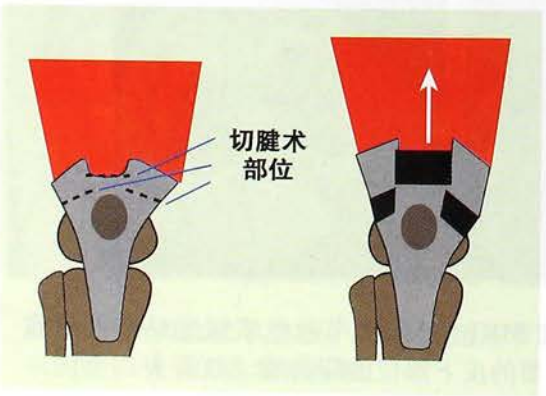

154-D 经皮股四头肌退缩手术。在婴儿早期施行经皮做股四头肌腱性部分三处切开，恢复股四头肌功能。婴儿用髋人字石膏固定4～6周

十一、膝屈曲和伸直畸形

膝关节屈曲和伸直畸形常见，并可致残。病因较多，包括先天性挛缩、神经肌肉疾病所致的畸形、损伤和感染。

1. 先天性膝关节过伸

此种畸形常并发其他疾病（154-A），如多关节挛缩、脊柱裂、发育性髋关节发育不良和畸形足。许多病例有臀位史。

病理：变化取决于畸形的严重程度。膝关节脱位的病例常有股四头肌纤维化、髌上囊缺如和膝外翻畸形。

评估：要查明有无其他畸形。摄骨盆平片检查有无髋臼发育不良或脱位，膝关节要做超声波和MRI检查。对畸形的程度进行分度（154-B）。

治疗：采用轻柔的牵引和石膏固定（154-C），如膝关节能屈曲到60°可用Pavlik吊带治疗。膝关节脱位的患儿，要在1～3月龄时做股四头肌腱延长术（154-D）。然后屈膝45°固定，避免发生皮肤并发症。做系列石膏固定使膝关节屈曲至90°并维持一个月。在矫正膝关节畸形的同时要考虑矫正其他畸形，如髋脱位、马蹄内翻足等。

延迟治疗（154-E）会给治疗带来困难。适度延长股四头肌腱使肢体的活动范围更能达到功能需要。对于年长儿和青少年的骨性畸形，可能要进行屈曲截骨改善肢体力线。

预后：治疗结果主要取决于畸形的严重程度（154-F）。单侧发病和不与其他综合征并发的膝过伸则预后较好。

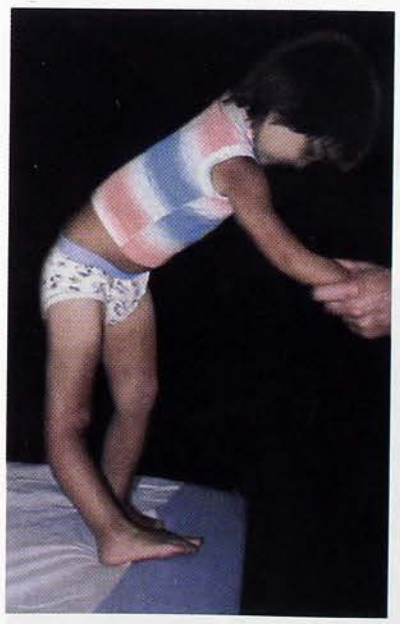

154-E 儿童期膝反曲。此畸形生后即存在，致严重功能障碍

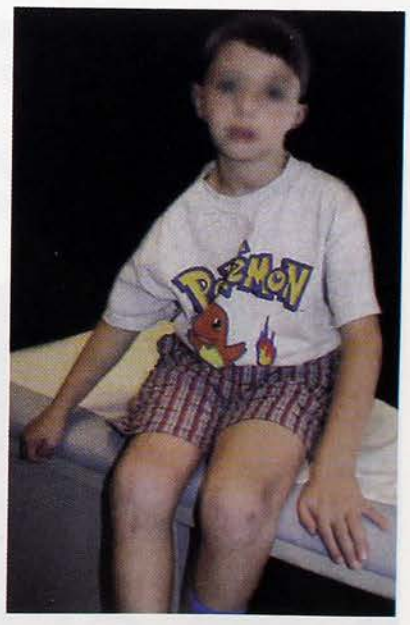

154-F 股四头肌延长。图中患儿右膝经中线纵切口做股四头肌延长

2. 获得性膝反曲

胫骨上部的骨性反曲畸形常因胫骨近端前侧的骺板损伤所致（155-A）。这个部位的骺板受损后易发生骺板生长停止。有报道在牵引、髋人字石膏固定、胫骨近端置入牵引钉、股骨干骨折和脑膜炎双球菌感染后出现膝反曲。

评估：摄胫骨上部的标准侧位片来判断胫骨关节面的倾斜程度。注意胫骨关节面通常有 9°的后倾。做 MRI 或 CT 扫描明确骺板是否闭合。

治疗：如患儿仍有二年生长潜力，可考虑切除胫前方早闭的骨桥。对生长发育已完成的患儿，可在髌韧带止点上方进行胫骨开放楔行截骨（155-B）。

3. 屈曲畸形

在患神经肌肉疾病的患儿中，先天性和获得性膝关节屈曲挛缩畸形很常见。获得性膝关节屈曲挛缩多因股四头肌（155-C）和腘绳肌（155-D）的肌力不平衡所致。膝关节屈曲多见于多关节挛缩、脑瘫和脊髓发育不良的畸形患儿。

早期做软组织手术矫正畸形，夜间佩戴伸直位支具避免复发。如术后复发，可重新做系列石膏矫形。如果疗效仍然不佳，尽量推迟到生长发育完成后再行骨性矫形手术。

在生长发育期应避免做截骨矫形，随骨塑形可致畸形复发。生长发育停止后再做截骨矫形可使手术效果稳定。

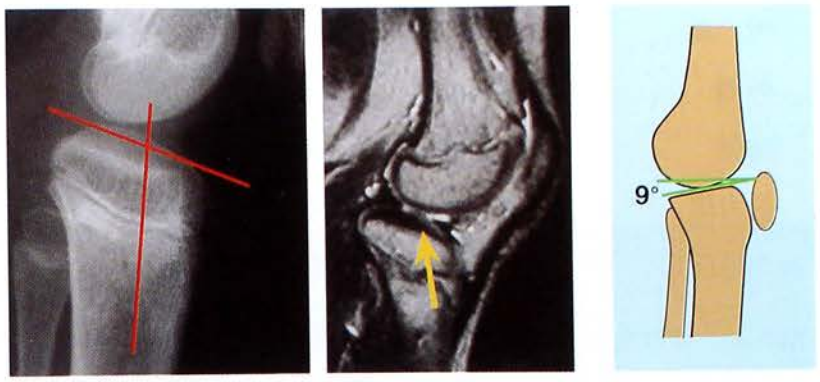

155-A　骺板损伤后膝反曲。图示胫骨近端前倾（红线）MRI 检查显示骺板不规则（黄箭头）。正常胫骨关节面后倾约 9°（绿线）



155-B　矫正骺板骨桥。患儿曾做胫骨近端穿针术致骺板骨桥（红箭头）和继发性膝反曲畸形（红线）。骨桥切除后脂肪组织填充缺损（黄箭头）。生长发育结束后的畸形可在胫骨结节上方做胫骨开放截骨矫形（绿箭头）

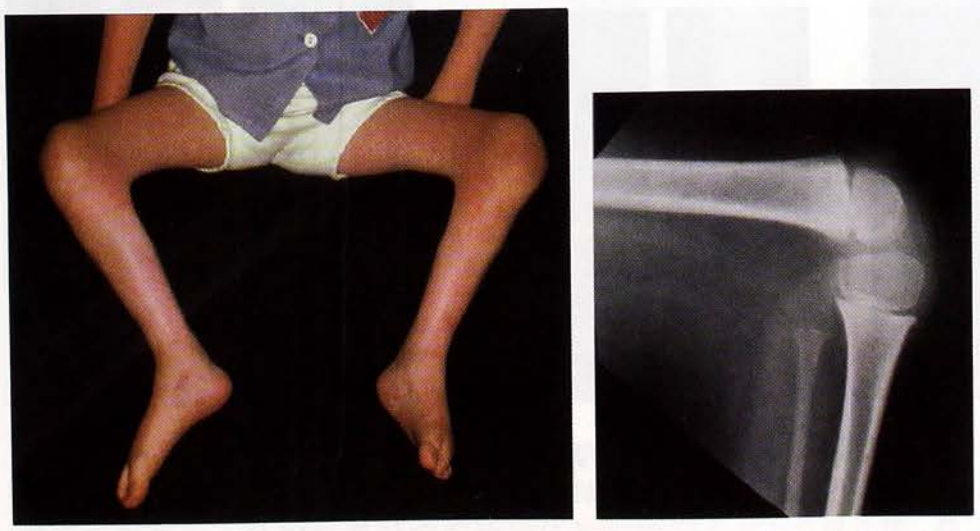

155-C　多发关节挛缩的膝节屈曲。患儿因膝节屈曲挛缩不能行走，做软组织松解和股骨短缩后患儿能够行走



155-D　脑瘫的屈曲畸形。图示轻度蹲伏步态（红箭头）

方 向	评 释	自然史
外侧	在婴儿属生理性	自愈
前侧	伴发其他畸形	持续存在
后内侧	典型模式	可有好转
前外侧	假关节前期	进行性畸形

156-A 胫骨前方的模式。胫骨弯曲顶点方向决定治疗的方法和预后。轻度外侧弯曲与前外侧弯相比，前者可不视为病变，而后者可致胫骨假关节



156-B 生理性弯曲胫骨外侧弯曲。在婴儿期后期可自愈，通常不需摄X线片



156-C 腓骨缺如。胫骨前方弯曲

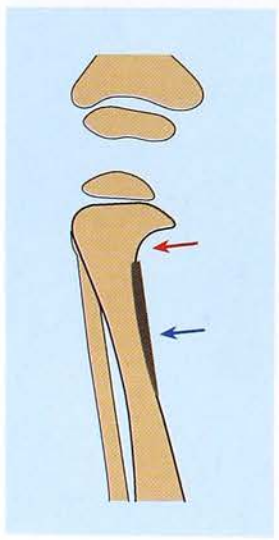

156-D 局性纤维软骨发育不良。图示透亮区（红箭头）和硬化区（蓝箭头）



156-E 胫骨后内侧弯曲。患儿胫骨向内后侧弯曲（红箭头）生后出现，儿童期畸形渐改善。如图示3岁和10岁X线片。这是不常见的严重的持续性胫骨后内侧弯曲，伴短缩4.5cm。在12岁时用经截骨环形外固定器、延长矫正

十二、胫骨弯曲

胫骨弯曲常见，特点不同。预后取决于变弯的顶点或弯曲凸侧的朝向（156-A）。

1. 胫骨向外弯曲

婴儿常见胫骨外侧弯曲，属较轻的正常变异（156-B），胫骨弯曲程度轻，双侧对称，不并发其他疾病。向家属解释病情，必要时随访，无需做X线片检查。

2. 胫骨前弯

胫骨前弯常与腓侧半肢畸形伴发（156-C）。有时弓形顶点处有一浅凹陷。胫骨前弯引起肢体短缩是主要问题。

3. 局灶性纤维软骨发育不良

这种少见的畸形有X线特征性表现（156-D）。随生长发育病灶趋于自愈。

4. 胫骨后内侧弯

胫骨后内侧弯（156-E）是一种罕见疾病。常伴发足跟骨畸形和轻微肢体短缩。在生长发育完成时肢体可短缩2~4cm。本病可能与胎儿在宫内位置异常有关。随生长发育跟足畸形可恢复正常。胫骨弯曲也会有所改善，但肢体短缩常会有所加重。多需做骺板阻滞和肢体延长来矫正肢体不等长。

5. 胫骨前外侧弯曲

胫骨前外侧弯曲是胫骨弯曲中的严重类型（157-A）。胫骨弯曲弧度常自然加重，弯曲顶点可出现骨折，骨折后会形成胫骨假关节，治疗棘手。胫骨前外侧弯曲要用石膏或支具保护，防止骨折。或手术植骨增加强度，以减少骨折的危险性。

十三、胫骨假关节

胫骨假关节（157-A）可由生前或生后的病理性骨折（157-B）所致。本病可继发于胫骨前弯，有时并发于神经纤维瘤病。胫骨假关节多发生于胫骨骨干远端，根据其严重程度分级（157-C）。

1. 治疗

根据疾病的严重程度和前期治疗的效果加以选择。

支具治疗：佩戴与肢体妥帖合适的支具：防止畸形加重和骨折。

手术矫形：有以下几种手术可供选择（157-D）。

髓内固定：先用髓内针固定并辅以局部植骨促进骨折愈合。

带血管蒂骨移植：如果髓内针固定失败，可用带血管蒂骨移植。从另一侧取带血管蒂的腓骨桥连胫骨病变处，根据情况也可选用 Ilizarov 装置外固定。

外固定：Ilizarov 外固定器，胫骨近侧骨干可向下方截断逐渐下移，将中间骨干移向远侧，使假关节处加压，近侧干骺端相应延长。如果手术成功，既能促进假关节处愈合，又不致肢体短缩。如果假关节处愈合延迟，可考虑做局部骨移植。为防止畸形复发可同时考虑髓内针固定。

截肢：无法使假关节愈合的需做截肢。例如经过数次手术，假关节处仍未连接或愈合欠佳的；胫骨发育不良造成再骨折的，肢体短缩，功能极差的。总之，后果不满意的需截肢。截肢的决定困难，无效的保肢措施常会拖延截肢的时间，对患儿反而有害。

2. 单发腓骨假关节

单发腓骨假关节罕见（157-B），为防止踝部和足外翻可佩戴支具。本病常需钢板固定腓骨、自体骨移植和矫正踝外翻。如腓骨假关节持续不愈合，可将腓骨远端与胫骨造成骨性连接以防止肢体进一步短缩。





157-A　胫骨前外侧弯曲和胫骨假关节。图中女孩患有右侧胫骨假关节



157-B　腓骨假关节

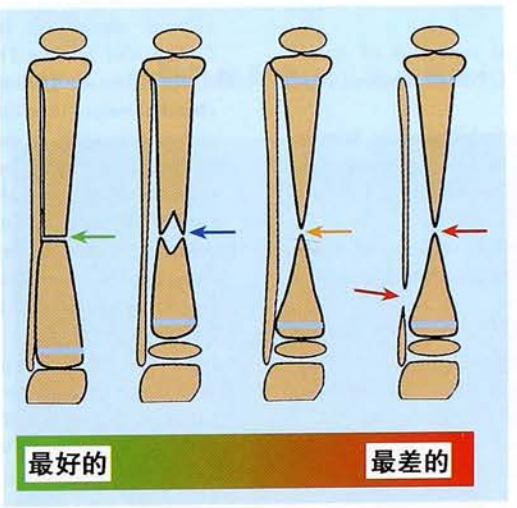

157-C　胫骨假关节的预后。单纯的胫骨假关节（绿箭头）、囊状的（蓝箭头）、硬化的（橙箭头）预后稍好。硬化性胫骨假关节并发腓骨假关节（红箭头）的预后最差

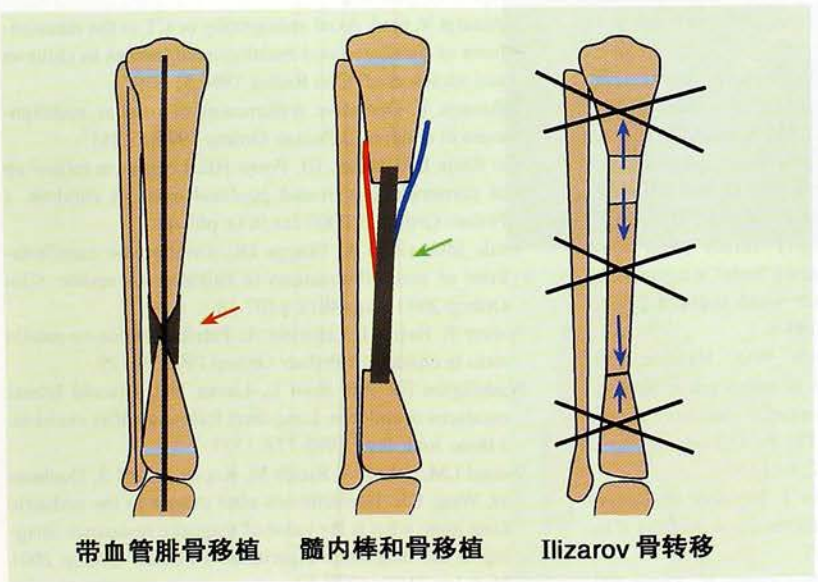

157-D　胫骨假关节治疗方法。这种缺陷有效的治疗方法是髓内针固定和自体骨移植（红箭头），带血管蒂腓骨移植（绿箭头）和 Ilizarov 外固定器对病损处加压和近端胫骨延长（蓝箭头）

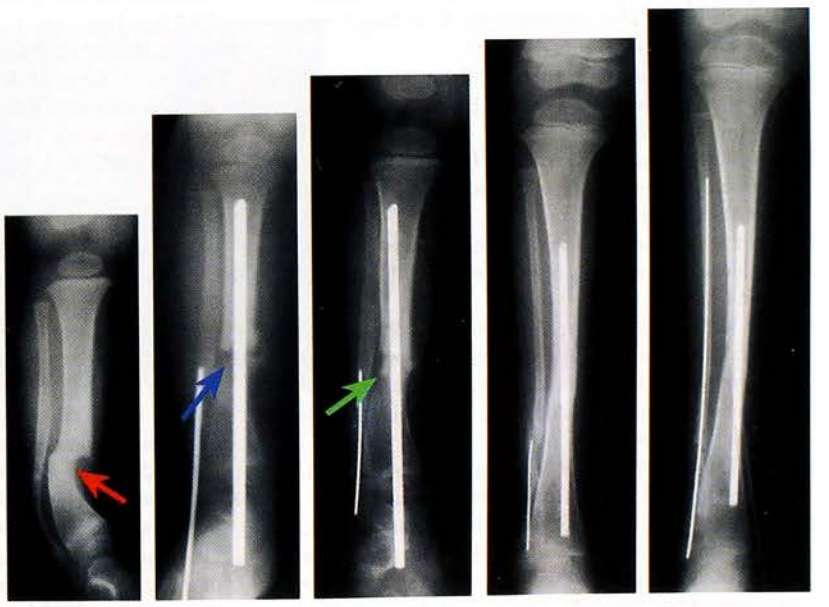

157-E　髓内针固定和骨移植。此患儿先天性胫骨前外侧弯曲，用支具治疗，洗澡时拿掉支具。患儿摔倒后致发育不良的胫骨骨折（红箭头），此患儿用髓内针固定骨移植（蓝箭头）后出现薄弱的骨连接（绿箭头）。腓骨 4 岁仍未愈合，形成踝外翻。胫腓远端融合避免随发育踝外翻加重

（王晓东　郭志雄 译）

参考文献

Ahn JH, Shim JS, Hwang CH, Oh WH. Discoid lateral meniscus in children: clinical manifestations and morphology. J Pediatr Orthop 2001 Nov-Dec;21(6): p812-6.

Anderson AF. Transepiphyseal replacement of the anterior cruciate ligament using quadruple hamstring grafts in skeletally immature patients. J Bone Joint Surg Am 2004 Sep;86-A Suppl 1(Pt 2): p201-9.

Aparicio G, et al. Radiologic study of patellar height in Osgood-Schlatter disease. J Pediatr Orthop 1997:17:63.

Beals RK, Buehler K. Treatment of patellofemoral instability in childhood with creation of a femoral sulcus. J Pediatr Orthop 1997:17:516.

Beguiristain JL, de Rada PD, Barriga A. Nail-patella syndrome: long term evolution. J Pediatr Orthop B 2003 Jan;12(1): p13-6.

Bensahel H, Souchet P, Pennecot GF, Mazda K. The unstable patella in children. J Pediatr Orthop B 2000 Oct;9(4): p265-70.

Bowen RE, Dorey FJ, Moseley C. Relative tibial and femoral varus as a predictor of progression of varus deformities of the lower limbs in young children. J Pediatr Orthop 2002 Jan-Feb;22(1): p105-11.

Bramer JA, Maas M, Dallinga RJ, te Slaa RL, Vergroesen DA. Increased external tibial torsion and osteochondritis dissecans of the knee. Clin Orthop 2004 May;(422): p175-9.

Bruce WD, Stevens PM. Surgical correction of miserable malalignment syndrome. J Pediatr Orthop 2004 Jul-Aug;24(4): p392-6.

Buckley SL, et al. Ligamentous instability of the knee in children sustaining fractures of the femur: a prospective study with knee examination under anesthesia. J Pediatr Orthop 1996:16.

Cameron JC, Saha S. External tibial torsion: an under recognized cause of recurrent patellar dislocation. Clin Orthop 1996:_328:177.

Choi IH, Kim CJ, Cho TJ, Chung CY, Song KS, Hwang JK, Sohn YJ. Focal fibrocartilaginous dysplasia of long bones: report of eight additional cases and literature review. J Pediatr Orthop 2000 Jul-Aug;20(4): p421-7.

Connolly B, et al. Discoid meniscus in children: magnetic resonance imaging characteristics. Can Assoc Radiol J 1996:47:347.

Dai L, Zhang W, Xu Y. Meniscal injury in children: long-term results after meniscectomy. Knee Surg Sports Traumatol Arthrosc 1997:5:77.

Davids JR, Blackhurst DW, Allen BL. Radiographic evaluation of bowed legs in children. J Pediatr Orthop 2001 Mar-Apr;21(2): p257-63.

Davids JR, Blackhurst DW, Allen Jr BL. Clinical evaluation of bowed legs in children. J Pediatr Orthop B 2000 Oct;9(4): p278-84.

De Greef I, Molenaers G, Fabry G. Popliteal cysts in children: a retrospective study of 62 cases. Acta Orthop Belg 1998:64:180.

Deie M, Ochi M, Sumen Y, Yasumoto M, Kobayashi K, Kimura H. Reconstruction of the medial patellofemoral ligament for the treatment of habitual or recurrent dislocation of the patella in children. J Bone Joint Surg Br 2003 Aug;85(6): p887-90.

Delgado ED, et al. Treatment of severe torsional malalignment syndrome. J Pediatr Orthop 1996:16:484.

Dobbs MB, Rich MM, Gordon JE, Szymanski DA, Schoenecker PL. Use of an intramedullary rod for treatment of congenital pseudarthrosis of the tibia. A long-term follow-up study. J Bone Joint Surg Am 2004 Jun;86-A(6): p1186-97.

Eilert RE. Congenital dislocation of the patella. Clin Orthop 2001 Aug;(389): p22-9.

Eilert RE. Dysplasia of the patellofemoral joint in children. Am J Knee Surg 1999:12:114.

Flowers MJ, Bhadreshwar DR. Tibial tuberosity excision for symptomatic Osgood-Schlatter disease. J Pediatr Orthop 1995:15:292.

Flynn JM, Kocher MS, Ganley TJ. Osteochondritis dissecans of the knee. J Pediatr Orthop 2004 Jul-Aug;24(4): p434-43.

Fraser RK, et al. Pes anserinus syndrome due to solitary tibial spurs and osteochondromas. J Pediatr Orthop 1996: 16:247

Ghanem I, Damsin JP, Carlioz H. Ilizarov technique in the treatment of congenital pseudarthrosis of the tibia. J Pediatr Orthop 1997:17:685.

Ghanem I, Wattincourt L, Seringe R. Congenital dislocation of the patella. Part II: orthopaedic management. J Pediatr Orthop 2000 Nov-Dec;20(6): p817-22.

Ghanem I, Wattincourt L, Seringe R. Congenital dislocation of the patella. Part I: pathologic anatomy.

Hallam PJ, Fazal MA, Ashwood N, Ware HE, Glasgow MM, Powell JM. An alternative to fixation of displaced fractures of the anterior intercondylar eminence in children. J Bone Joint Surg Br 2002 May;84(4): p579-82.

Hefti F, Bollini G, Dungl P, Fixsen J, Grill F, Ippolito E, Romanus B, Tudisco C, Wientroub S. Congenital pseudarthrosis of the tibia: history, etiology, classification, and epidemiologic data. J Pediatr Orthop B 2000 Jan;9(1): p11-5.

Hefti F, et al. Osteochondritis dissecans: a Mu Study of the European Pediatric Orthopedic Society. J Pediatr Orthop 1999:b 8:231.

Hirano A, Fukubayashi T, Ishii T, Ochiai N. Relationship between the patellar height and the disorder of the knee extensor mechanism in immature athletes. J Pediatr Orthop 2001 Jul-Aug;21(4): p541-4.

Hui JH, Chen F, Thambyah A, Lee EH. Treatment of chondral lesions in advanced osteochondritis dissecans: a comparative study of the efficacy of chondrocytes, mesenchymal stem cells, periosteal graft, and mosaicplasty (osteochondral autograft) in animal models. J Pediatr Orthop 2004 Jul-Aug;24(4): p427-33.

Ippolito E, Corsi A, Grill F, Wientroub S, Bianco P. Pathology of bone lesions associated with congenital pseudarthrosis of the leg. J Pediatr Orthop B 2000 Jan;9(1): p3-10.

Johnston CE. Congenital pseudarthrosis of the tibia: results of technical variations in the charnley-williams procedure. J Bone Joint Surg Am 2002 Oct;84-A(10): p1799-810.

Joseph B, Somaraju VV, Shetty SK. Management of congenital pseudarthrosis of the tibia in children under 3 years of age: effect of early surgery on union of the pseudarthrosis and growth of the limb. J Pediatr Orthop 2003 Nov-Dec;23(6): p740-6.

Keret D, Bollini G, Dungl P, Fixsen J, Grill F, Hefti F, Ippolito E, Romanus B, Tudisco C, Wientroub S. The fibula in congenital pseudarthrosis of the tibia: the EPOS multicenter study. European Paediatric Orthopaedic Society (EPOS). J Pediatr Orthop B 2000 Apr;9(2): p69-74.

King SJ, Carty HM, Brady O. Magnetic resonance imaging of knee injuries in children. Pediatr Radiol 1996:26:287.

Klingele KE, Kocher MS, Hresko MT, Gerbino P, Micheli LJ. Discoid lateral meniscus: prevalence of peripheral rim instability. J Pediatr Orthop 2004 Jan-Feb;24(1): p79-82.

Kocher MS, Mandiga R, Klingele K, Bley L, Micheli LJ. Anterior cruciate ligament injury versus tibial spine fracture in the skeletally immature knee: a comparison of skeletal maturation and notch width index. J Pediatr Orthop 2004 Mar-Apr;24(2): p185-8.

Kocher MS, Saxon HS, Hovis WD, Hawkins RJ. Management and complications of anterior cruciate ligament injuries in skeletally immature patients: survey of the Herodicus Society and The ACL Study Group. J Pediatr Orthop 2002 Jul-Aug;22(4): p452-7.

Kristiansen LP, Steen H, Terjesen T. Residual challenges after healing of congenital pseudarthrosis in the tibia. Clin Orthop 2003 Sep;(414): p228-37.

Lehman WB, Atar D, Feldman DS, Gordon JC, Grant AD. Congenital pseudarthrosis of the tibia. J Pediatr Orthop B 2000 Apr;9(2): p103-7.

Luhmann SJ. Acute traumatic knee effusions in children and adolescents. J Pediatr Orthop 2003 Mar-Apr;23(2): p199-202.

Maffulli N, et al. Knee arthroscopy in Chinese children and adolescents: an eight-year prospective study. Arthroscopy 1997:13:18.

McCall RE, Ratts V. Soft-tissue realignment for adolescent patellar instability. J Pediatr Orthop 1999:19:549.

McCarthy JJ, Betz RR, Kim A, Davids JR, Davidson RS. Early radiographic differentiation of infantile tibia vara from physiologic bowing using the femoral-tibial ratio. J Pediatr Orthop 2001 Jul-Aug;21(4): p545-8.

Mehlman CT, Rubinstein JH, Roy DR. Instability of the patellofemoral joint in Rubinstein-Taybi syndrome. J Pediatr Orthop 1998:18:508.

Meyer JS, et al. MRI of focal fibrocartilaginous dysplasia. J Pediatr Orthop 1995:15:304.

Miller TT, et al. Sonography of patellar abnormalities in children. AJR Am J Roentgenol 1998:171:739.

Muhammad KS, LA Koman, JF Mooney 3rd, BP Smith. Congenital dislocation of the knee: overview of management options. J South Orthop Assoc 1999:8:93.

Mukai S, Suzuki S, Seto Y, Kashiwagi N, Hwang ES. Early characteristic findings in bowleg deformities: evaluation using magnetic resonance imaging. J Pediatr Orthop 2000 Sep-Oct;20(5): p611-5.

O'Connor MA, Palaniappan M, Khan N, Bruce CE. Osteochondritis dissecans of the knee in children. A comparison of MRI and arthroscopic findings. J Bone Joint Surg Br 2002 Mar;84(2): p258-62.

Ogut T, Kesmezacar H, Akgun I, Cansu E. Arthroscopic meniscectomy for discoid lateral meniscus in children and adolescents: 4.5 year follow-up. J Pediatr Orthop B 2003 Nov;12(6): p390-7.

Pressman AE, Letts RM, Jarvis JG. Anterior cruciate ligament tears in children: an analysis of operative versus nonoperative treatment. J Pediatr Orthop 1997:17:505.

Romanus B, Bollini G, Dungl P, Fixsen J, Grill F, Hefti F, Ippolito E, Tudisco C, Wientroub S. Free vascular fibular transfer in congenital pseudarthrosis of the tibia: results of the EPOS multicenter study. European Paediatric Orthopaedic Society (EPOS). J Pediatr Orthop B 2000 Apr;9(2): p90-3.

Saciri V, Pavlovcic V, Zupanc O, Baebler B. Knee arthroscopy in children and adolescents. J Pediatr Orthop B 2001 Oct;10(4): p311-4.

Topoleski TA; Kurtz CA; Grogan DP. Radiographic abnormalities and clinical symptoms associated with patella alta in ambulatory children with cerebral palsy. J Pediatr Orthop 2000 Sep-Oct;20(5): p636-9.

Tudisco C, Bollini G, Dungl P, Fixen J, Grill F, Hefti F, Romanus B, Wientroub S. Functional results at the end of skeletal growth in 30 patients affected by congenital pseudarthrosis of the tibia. J Pediatr Orthop B 2000 Apr;9(2): p94-102.

Vahasarja V, et al. Axial radiography or CT in the measurement of patellofemoral malalignment indices in children and adolescents? Clin Radiol 1996:51:639.

Vahasarja V. Operative realignment of patellar malalignment in children. J Pediatr Orthop 1995:15:281.

Van Rhijn LW, Jansen EJ, Pruijs HE. Long-term follow-up of conservatively treated popliteal cysts in children. J Pediatr Orthop B 2000 Jan;9(1): p62-4.

Vitale MG; Guha A, Skaggs DL. Orthopaedic manifestations of neurofibromatosis in children: an update. Clin Orthop 2002 Aug;(401): p107-18.

Walker P, Harris I, Leicester A. Patellar tendon-to-patella ratio in children. J Pediatr Orthop 1998:18:129.

Washington ER 3rd, Root L, Liener UC. Discoid lateral meniscus in children. Long-term follow-up after excision. J Bone Joint Surg 1995:77A:1357.

Wessel LM, Scholz S, Rusch M, Kopke J, Loff S, Duchene W, Waag KL. Hemarthrosis after trauma to the pediatric knee joint: what is the value of magnetic resonance imaging in the diagnostic algorithm? J Pediatr Orthop 2001 May-Jun;21(3): p338-42.

Wessel LM, Scholz S, Rusch M. Characteristic pattern and management of intra-articular knee lesions in different pediatric age groups. J Pediatr Orthop 2001 Jan-Feb;21(1): p14-9.

Yang KY, Lee EH. Isolated congenital pseudarthrosis of the fibula. J Pediatr Orthop B 2002 Oct;11(4): p298-301.

第7章 髋 关 节

一、总论 …… 159
二、髋关节评估 …… 161
三、髋关节和骨盆疼痛 …… 164
四、发育性髋关节发育不良 …… 166
五、Legg-Calvé-Perthes 病 …… 182
六、股骨头骨骺滑脱 …… 188
七、其他髋关节疾患 …… 193

一、总论

髋关节疾病占骨科疾病的15%，许多成人髋关节问题源于发育期。

1. 髋关节的发育

坐骨、髂骨、耻骨、股骨干及股骨远端骨骺在出生前已开始骨化。股骨头于生后2～8个月开始骨化（159-A），男孩在15～21岁股骨近端骺板闭合，女孩提早1岁闭合。

股骨近端发育不仅包括股骨头和大转子骨骺，还沿股骨颈发育（159-C）。髋臼的发育主要靠Y形软骨（159-B），创伤所致畸形有部位的特异性。

髋臼发育大部分在Y形软骨，其提前闭合会导致严重的进行性发育不良。髋臼的另外的发育来自髋臼骨骺。该部位的发育在儿童晚期和青少年期尤为重要。

上述发育中心破坏，或由于创伤或是治疗的并发症，是导致畸形和功能丧失常见的原因。股骨近端极易发生骨骺损伤或缺血。



159-A 股骨近端骨化。正常儿童骨化系列图

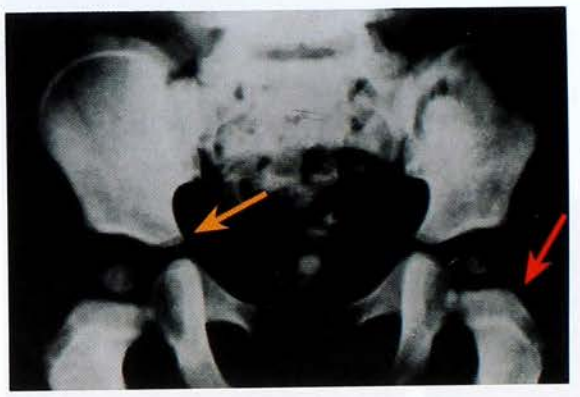

159-B 骨盆的生长。患儿食用亚磷酸化油作为食品补充，生长模式如X线片显示，注意Y形软骨处的生长（橙箭头）和股骨近端的生长（红箭头）

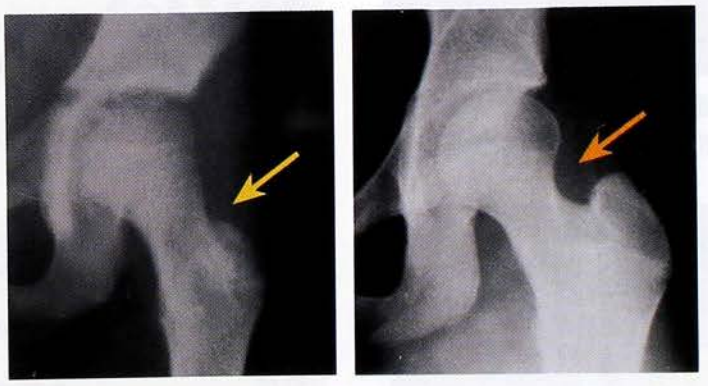

159-C 股骨近端的生长。股骨近端很多部位生长发育（红箭头），包括股骨颈的附着堆积生长。因刮除骨囊肿（黄箭头）或为置髓内钉扩髓（橙箭头）而损伤大转子骨突，会使股骨颈宽度减小，功能性过长

2. 股骨头血供

股骨近端血供的破坏是引起多种严重畸形与日后残疾的常见原因。

股骨头可以通过园韧带、骨骺血管及干骺端获得血供。在婴儿期股骨头通过骨骺血管和穿通骺板的血管获得血供（160-A）。这些穿通骺板的血管在股骨头骨化后消失。在儿童期血循环主要是通过干骺端血管，而圆韧带血管仅在儿童晚期及青少年期起较大作用。股骨近端骺板闭合后，仅由干骺端血管供血。

在儿童期股骨头血供主要来自旋股内、外侧血管构成的两支血管环（160-B）。该血供形式是多样化的，血供不足可以导致缺血性坏死。

3. 生物力学

髋关节内的载荷受负重面积的影响（160-C）。髋关节半脱位或髋臼浅的，载荷明显增加。载荷增加将导致成年期骨关节炎。

手术操作，特别是骨盆和股骨截骨会明显改变髋关节的生物力学。正常情况下，髋关节可负担体重的四倍。内翻截骨或内移，如 Chiari 截骨术减少关节载荷。当髋关节重建时要力争尽可能使解剖形态正常。

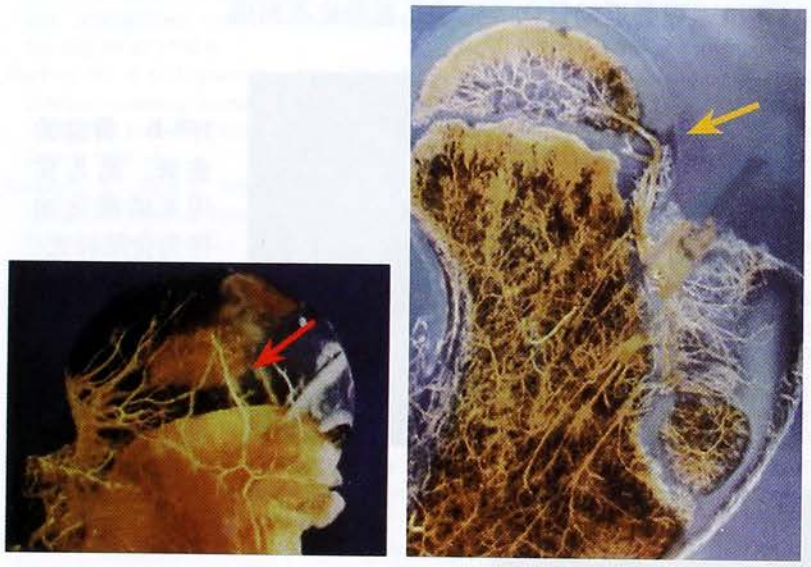

160-A 股骨头血管。在婴儿期有贯通骺板的血管（红箭头）。在儿童期股骨头血供靠跨关节的外侧支持带血管

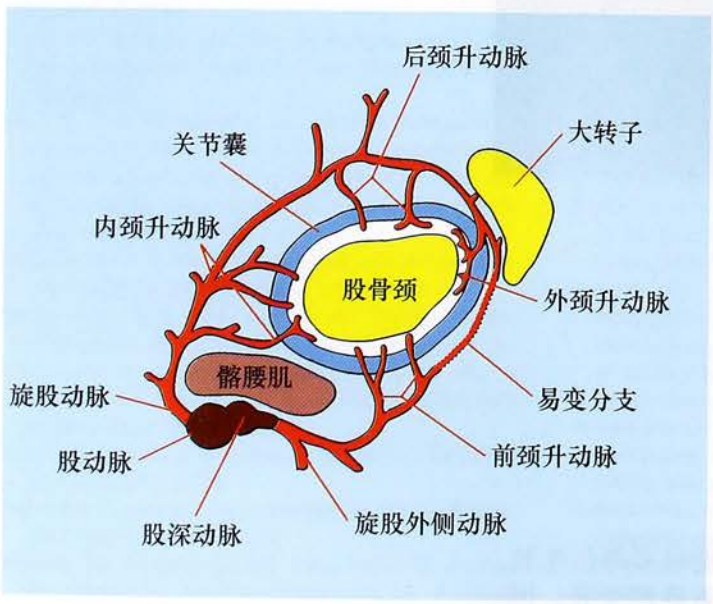

160-B 股骨头血管。股骨近端血供来自于股深动脉分出的弓状血管

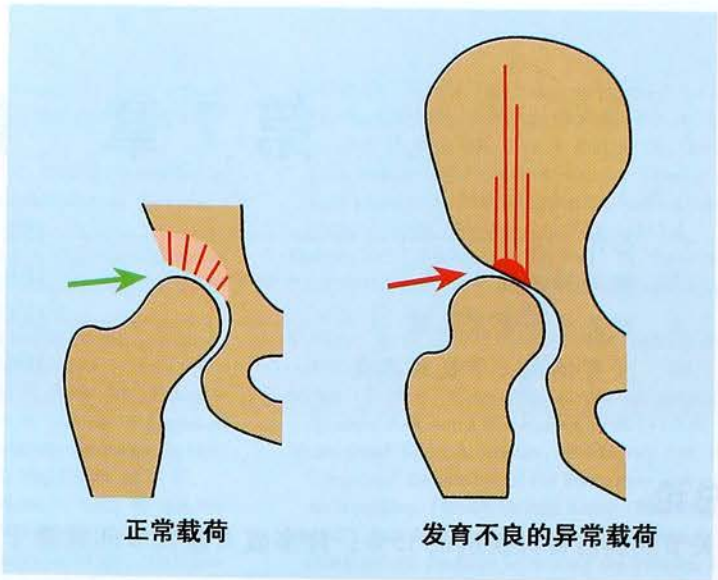

160-C 髋关节生物力学。髋关节正常，载荷（绿箭头）低并很好分散。在发育不良髋关节，载荷集中（红箭头），导致最终的关节软骨退变

术语	定义
髋	指关节
内翻	颈干角减小
外翻	颈干角增大
平	股骨头变扁
巨	股骨头变大
短	股骨颈短缩
髋关节发育不良	**髋关节的异常特征**
髋臼的	发育不良髋臼
股骨的	发育不良股骨
关节状态	**髋臼股骨关系**
匹配	同园心复位
半脱位	丧失同园心
脱位	关节成分不接触
关节适配	**关节面关系**
球形	股骨头圆
匹配	匹配适应
不匹配	不匹配
非球形	股骨头不圆
匹配	匹配适应
不匹配	不匹配

160-D 畸形术语。这些术语常用来描述各种髋关节畸形

4. 相关术语

髋关节术语的命名较为简单明了（160-D）。近来最重要的变化是将“先天性”髋关节发育不良（Congenital Dysplasia of the Hip，CDH）改为“发育性”髋关节发育不良（Developmental Dysplasia of the Hip，DDH）。神经肌肉病变所致髋关节异常被称为“神经源性”髋关节发育不良（Neurogenic Dysplasia of the Hip，NDH）。术语“发育不良”（Dysplasia）为广义，包括髋臼和股骨近端或二者的发育异常。

二、髋关节评估

对髋关节的完整评估十分重要，因为髋关节容易受损，特别是血供的障碍。发育性髋脱位、化脓性关节炎及股骨头骨骺滑移的延误诊断相当普遍，有时会导致关节的严重破坏。髋关节位于深层，比评估肢体远端的关节（如膝、踝关节）困难得多。上述问题加之其脆弱的血供，使髋关节受到特殊威胁。

1. 病史

髋关节问题有家族史吗？发育性髋脱位有；会引起疼痛吗？夜间疼痛提示是肿物所致，并要注意髋关节的病变可感到膝部疼痛（161-A）；患儿跛行吗？有全身的体征吗？问题越来越糟还是保持平稳状态？一定要排除化脓性关节炎和股骨头骨骺滑移等急性疾病，而发育性髋脱位是长期性的。

2. 体格检查

（1）望诊　患儿有病容吗？肢体有自主活动吗？假性麻痹在创伤和感染很常见。患儿有跛行吗？髋关节问题所引起的跛行通常是避痛性的或是外展肌跛行。

（2）触诊　骨性凸起有否触痛。青少年经常由于滑囊炎，肌腱炎，或过度疲劳综合征而表现为局部触痛。根据最明显压痛点的部位，常可作出初步诊断。

（3）关节活动范围　髋关节问题常导致关节活动度障碍。炎症病变在早期常引起内旋受限而晚期出现屈曲内收挛缩。

髋关节旋转　俯卧位查体。检查内旋活动度是一项很有价值的初筛试验（161-B）。如果发现不对称的旋转功能异常就有必要拍骨盆X线平片。

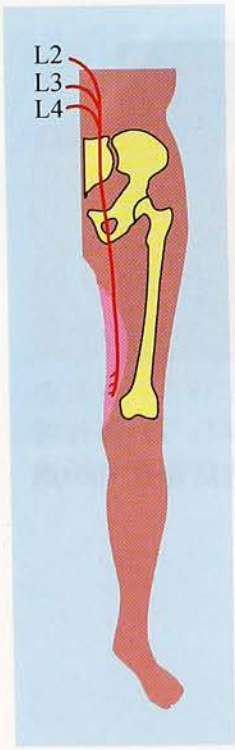

161-A　髋关节疼痛放散至膝关节。闭孔神经的关节支支配髋关节和皮支支配膝关节。髋关节病变可表现为膝部疼

屈曲：检查髋关节挛缩可以应用Thomas试验和俯卧伸展实验（161-C）。俯卧伸展试验是最准确的，特别对于神经肌肉病变更是如此。

内收-外展　检查时要用一只手固定骨盆。

3. 川德伦堡试验

对有外展肌跛行的要作川德伦堡（Trendelenburg）试验（161-D）。嘱患儿每次抬起一条腿做单腿站立，抬腿侧骨盆应升高，表明站立侧髋外展肌功能正常。骨盆降低为阳性，表明站立侧髋外展肌功能减弱。该跛行可能系股骨近端变形或髋关节炎症所致的髋外展肌无力。

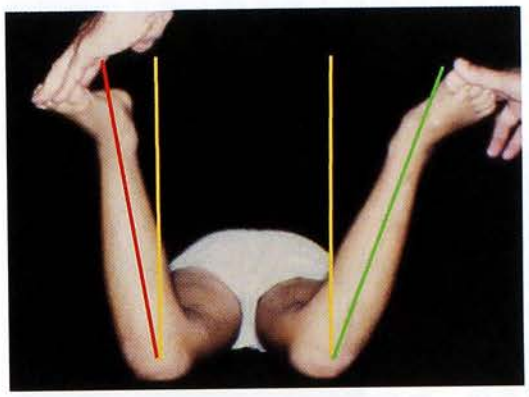

161-B　髋关节旋转试验。俯卧屈膝90°，内旋髋关节并注意有无抵抗和旋转的范围。旋转不对称常为异常。图中儿童左髋患有Legg-Calve-Perthes病，较右侧正常髋关节旋转受限

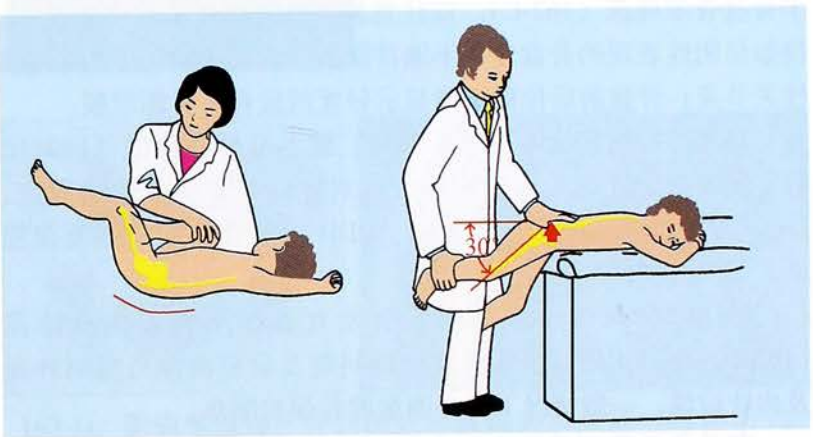

161-C　髋关节屈曲挛缩的测定。用对侧屈髋的Thomas试验检查（左），测量对侧伸髋后屈髋挛缩的角度。俯卧伸髋试验（右）：患儿俯卧，逐渐伸髋直至检查者放在骨盆上的手开始抬高。大腿与水平线的夹角即为挛缩角度



161-D　川德伦堡试验。左髋患DDH的女孩左髋外展肌乏力。右腿单独站立，右髋外展肌收缩能抬高左侧骨盆以保持头部位于躯干的中线（绿线）。左腿单独站立，左髋外展肌乏力致右侧骨盆降低（蓝箭头）。必须将重心转移至左腿上（红线）

4. 实验室检查

全血象、血沉和 C 反应蛋白对评估髋关节病变常有帮助。血沉和 C 反应蛋白对于区分化脓性关节炎和毒素性滑膜炎有益，化脓性感染血沉常高至 20～30mm/h 以上，毒素性滑膜炎仅使血沉和 C 反应蛋白轻度升高。血液系统疾病如白血病和镰状细胞病也可以引起骨盆疼痛。

（1）髋关节穿刺抽液　髋关节穿刺抽液是诊断化脓性关节炎最可靠的方法。如果在鉴别诊断时高度怀疑为化脓性关节炎就应立即行关节穿刺抽液检查。如果得到一个不是很肯定的阴性穿刺结果（特别有关节造影证实时），高度提示病变不在关节内。化脓性关节炎延误诊断的后果是灾难性的，因其会对股骨头血供及关节软骨造成损害。髋关节穿刺抽液不影响骨扫描结果，因此不应因影像检查而延误。

（2）影像学检查　评估儿童髋关节问题需要影像学检查。影像学是能提示预后的惟一办法，绝大部分小儿髋关节的诊断通过细致的查体及常规 X 线照片已足够用。

传统的放射学检查　普通 X 线片可用来评估大部分髋关节问题。除初次的检查外，均要遮蔽生殖腺。拍骨盆前后位像（162-A），从中可测量几种有用数据（162-B 及 163-A）。注意骨盆片中任何非对称性的变化。如有疼痛（如骨样骨瘤）会引起半骨盆骨质稀疏（162-C）。应注意假阴性的检查结果常会误诊。例如呈阴性表现的骨盆片并不能排除新生儿期 DDH 或早期化脓性关节炎；骨盆前后位像不能显示轻度的股骨头骨骺滑脱。

有时需加拍其他体位的 X 线片。髋关节蛙式位像可同时比较双侧股骨的近端。真正的侧位片对评估股骨头滑脱的程度、Legg-Calve-Perthes 病病变的范围、DDH 中股骨头的前方覆盖程度大有裨益（162-D）。

有用的特殊体位像如髋关节发育不良用外展内旋位像（162-E）是有用的。评估外展铰链问题及研究前倾角时用外展及内收位像。一般情况下不必测量股骨颈前倾角。

髋关节负荷面积　在很大程度上影响髋关节的寿命。负荷面积多由于以下一或多项因素而减小。

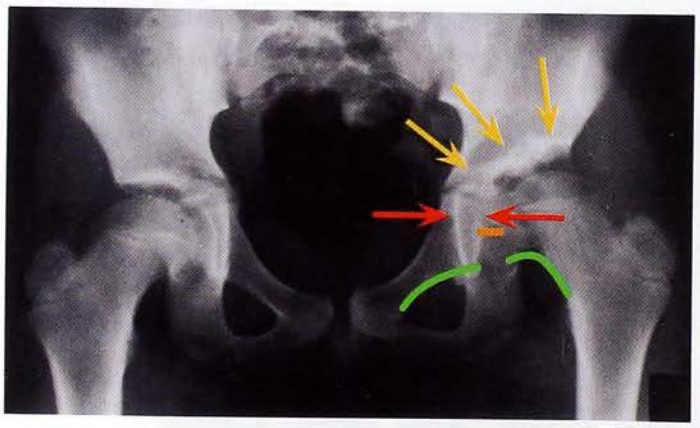

162-A　骨盆前后位 X 线片。此项简单的检查可获得很多信息。右髋正常。左侧髋臼发育不良。注意其三角形泪滴（红箭头），关节间隙增大（橙色线），沈通线不连续（绿线），髋臼顶部（黄线）硬化。左髋较正常侧轻度升高、外移



162-B　中心边缘角（CE 角）。左侧髋关节正常，CE 角 30°。右侧髋关节非球形，半脱位，CE 角 10°。测量需要骨盆水平线（白线）辅助

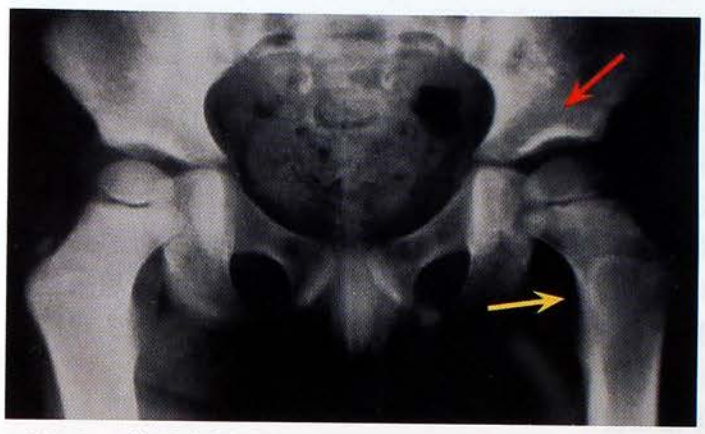

162-C　半骨盆骨质稀疏。左侧半骨盆（红箭头）由于股骨近端骨样骨瘤（黄箭头）出现骨质丢失

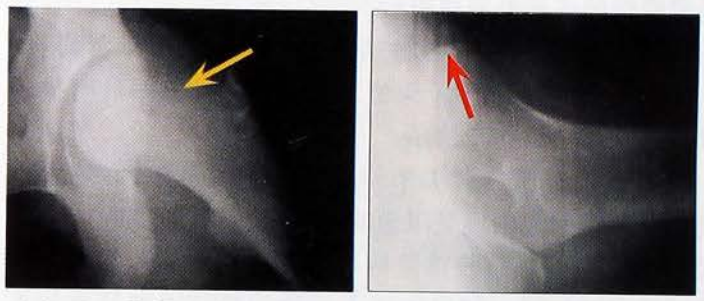

162-D　股骨近端侧位 X 线片。蛙式侧位（红箭头）其实只是斜位像。真正侧位（黄箭头）需要特殊体位，与前后位角度垂直，可提供很多信息。注意前方覆盖不足（红箭头）

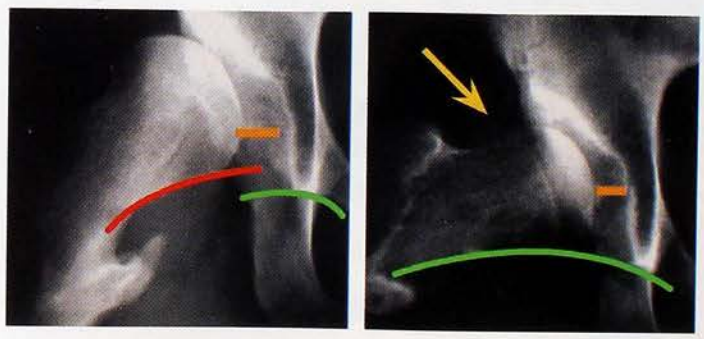

162-E　外展内旋位像。14 岁脑瘫患儿髋关节休息位（红色弓）。髋关节半脱位（橙色线），沈通线（绿色弓）不连续（红色弓）。外展内旋位像（黄箭头）显示头臼匹配有所改善，半脱位减轻，沈通线恢复连续

单纯髋关节发育不良　髋臼的方向失常或太浅都会减小接触面积。髋臼的深度可以用 CE 角来评估。该角随儿童期关节不断骨化而增大。在生长末期其作用与在成人相同，正常范围是 25°~45°。髋关节的正常表现可用来作为评估畸形（163-A）和制定重建计划的基础。

头臼不匹配减小接触面积　正常股骨头呈圆形与髋臼一致（163-B）。非球形股骨头因血供障碍。年幼儿的髋臼会不断塑形而呈球形与股骨头匹配（163-C）。如果髋臼失去塑形能力，就会形成非球形髋关节而不匹配。

股骨头移位　正常情况下，头臼相互匹配。如果股骨头移位呈半脱位。进而失去软骨接触，可形成完全脱位。

（3）超声检查　全面评估患儿时，骨科医师亲自做超声检查非常重要。费用、使用受限和操做者经验不足均影响其发挥作用。超声检查最大的用途在于对小婴儿发育性髋脱位的评估。其他的用途包括：探查关节有无积液、局限的脓肿；评估股骨头骨骺滑脱程度；Legg-Calve-Perthes 病的股骨头大小；髋内翻的股骨颈连续性等。该影像技术在北美并未得到充分利用。

（4）核素扫描　骨扫描对骨盆炎症的定位（163-D）及评估股骨头血供有帮助。评估股骨头缺血性坏死可用高分辨率或针孔准直的股骨近端正侧位扫描。骨扫描还可用于证实早期股骨头骨骺滑脱及骨肿瘤。

（5）关节造影　因属有创检查且需要镇静或麻醉使应用受限，关节造影可用来证实可疑为化脓性关节炎而关节穿刺阴性的病例。发育性髋脱位在特殊情况下也可用关节造影。对用于 Legg-Calve-Perthes 病的，争议较大。

（6）磁共振影像　费用昂贵且年幼儿需要镇静。MRI 检查对于诊断髋关节内病变最有用处，如关节软骨游离体、骨折碎片、股骨头软骨畸形、骺板的状况及股骨头缺血坏死等。

（7）CT 检查　CT 平扫可评估炎症如髂腰肌脓肿或股骨近端和髋臼的形态。CT 扫描已取代 X 线断层摄影用于评估缺血性坏死及骺板骨桥。

三维 CT 重建对观察复杂的髋关节畸形很有帮助，对制定手术计划很有必要（163-E）。

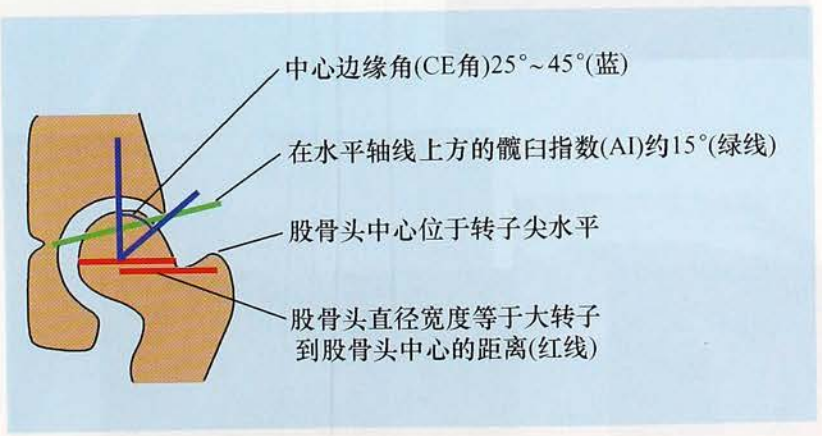

163-A　正常测量。正常青少年髋关节的测量

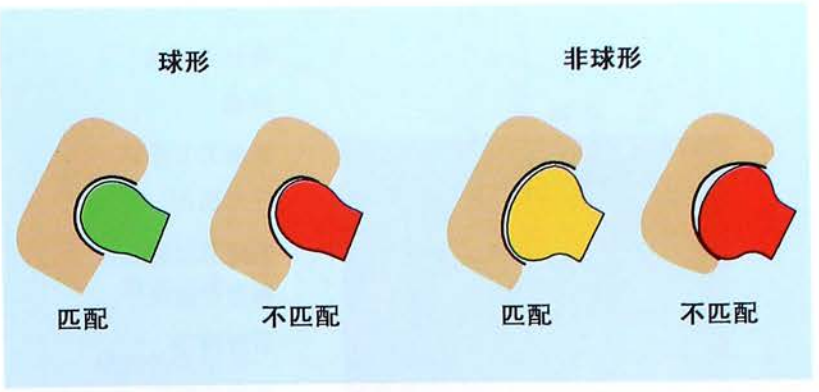

163-B　头臼匹配。髋关节可以球形（或非球形）匹配（或不匹配）。不匹配（红色）导致单位面积超负荷，引起关节软骨过度磨损，最终导致骨关节炎



163-C　非球形匹配。儿童 Legg-Calve-Perthes 病中期畸形。股骨头变平，髋臼通过塑形（红箭头）达到匹配

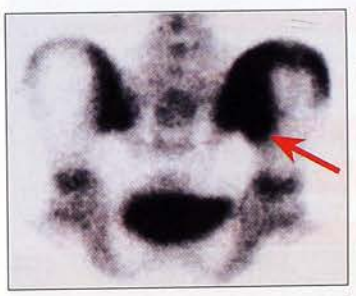



163-D　影像学选择。骨扫描显示骶髂关节炎症（红箭头），另一患者磁共振影像提示股骨头骨骺滑脱（黄箭头）



163-E　三维 CT 重建。可用于对复杂髋关节畸形的术前评估。股骨近端畸形（红箭头）继发于婴儿期 DDH 治疗后的缺血性坏死

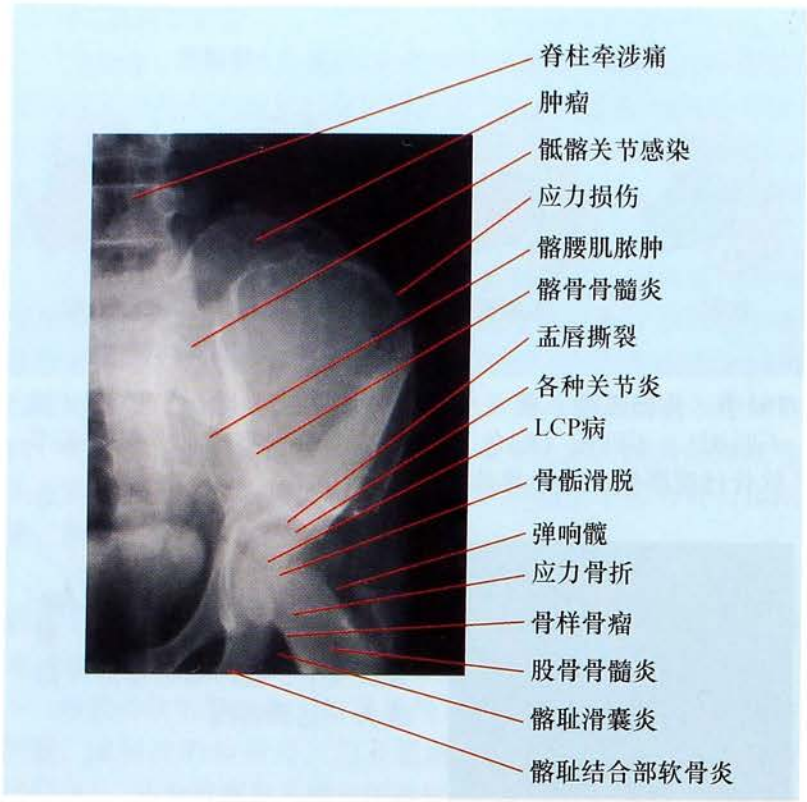

164-A 儿童髋关节痛原因。鉴别诊断的范围很广

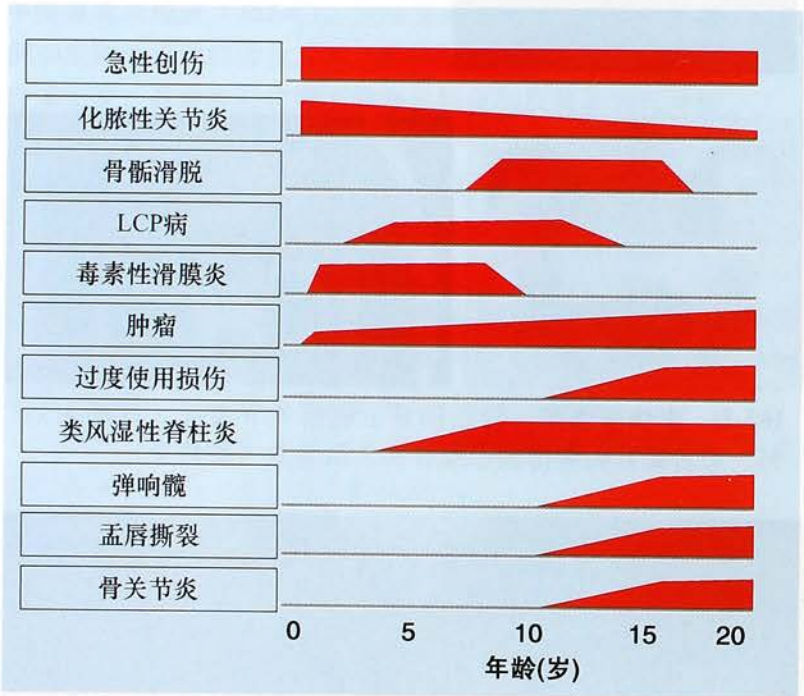

164-B 常引起关节疼痛的起病年龄。条件相同时考虑年龄因素

三、髋关节和骨盆疼痛

髋关节和骨盆疼痛的原因很多（164-A），有时诊断困难。

1. 诊断

详尽搜集以下表现有助于明确诊断。

（1）年龄　应考虑髋关节疼痛的病人年龄（164-B）。例如：Legg-Calve-Perthes 病患儿常为儿童中期的男孩（164-B）。股骨头骨骺滑移多是大龄儿童或青少年。过度使用综合征多见于青少年。

（2）起病　急性起病提示创伤或感染。股骨头骨骺滑脱可以慢性间或突然起病。急性滑移可有轻度外伤但以不能行走为特征。Legg-Calve-Perthes 病多为隐匿起病。过度使用综合征在活动时疼痛最重。

（3）自主活动　化脓性关节炎查体时最一致的表现为受累肢体无自主运动。

（4）全身症状　化脓性关节炎伴有明显病容，毒素性滑膜炎、类风湿性脊柱炎、及肿瘤患儿的全身症状比较轻。

（5）患肢的体位　关节内病变多处于轻度屈曲外旋位（164-C）。该体位会降低关节内压。

（6）压痛　触诊可定出压痛部位（164-D）。

（7）关节旋转试验　保护性的内旋受限提示关节内病变（164-E）。

（8）夜间疼痛　夜间痛提示有恶性肿瘤的可能。

（9）背部僵硬　脊柱前屈受限提示病变源于脊柱。

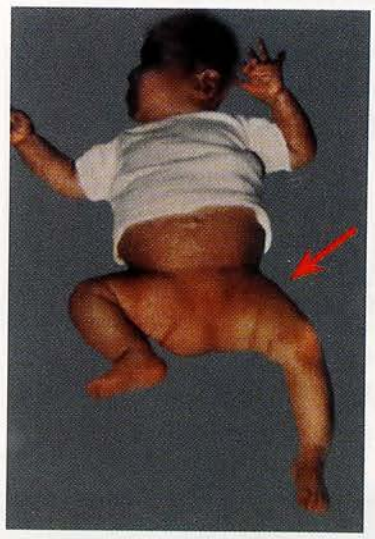

164-C 观察。观察左腿的假性麻痹，左髋处于轻度屈曲外旋位。这是化脓性髋关节炎的典型表现



164-D 大腿部触痛。触诊测定压痛部位



164-E 髋关节旋转试验。患儿由于右髋毒素性滑膜炎内旋受限



164-F 化脓关节炎致关节破坏。起病 2 周后才开始治疗，化脓关节炎导致关节严重破坏

2. 病因

应考虑到疾病的特征及常见原因来确定诊断（165-A）。

（1）感染　是引起骨盆疼痛的常见原因。及早诊断化脓性关节炎非常重要，不然会导致髋关节的严重损害或破坏（164-F，左）。因髋关节血供脆弱，髋关节感染必须尽早诊断及早引流。软组织脓肿，例如髂腰肌脓肿可通过直肠指诊检出触痛也可经骨盆正位平片显示软组织肿胀而察觉。CT 和磁共振检查可证实诊断。骶髂关节感染可通过骨扫描来辨别。

（2）应力损伤或反复的轻微创伤，会导致髋关节疼痛。这种疼痛在 10～20 岁青少年中非常普遍，多出现于激烈运动之后。该损伤累及股骨近端，但见于肌肉的起点，例如大转子和髂骨嵴。活动过多史，查体时肌肉起点处局限性压痛，X 线片阴性及骨扫描阳性可提示诊断。

（3）肿瘤　很多肿瘤可发生于髋关节和骨盆。骨样骨瘤多见于股骨近端，其疼痛性质有助于诊断：夜间疼痛和口服阿司匹林后可缓解。X 线平片显示透亮瘤穴周围有反应性成骨（165-B）。

（4）毒素性滑膜炎（也称暂时性滑膜炎）是一种儿童特发性髋关节良性炎症（165-C）。此病有与化脓性关节炎相似之处但通常不会与 Legg-Calve-Perthes 病混淆。它会引起髋关节疼痛和易激惹，几天后症状自行缓解。

（5）特发性软骨溶解　系大龄儿童和青少年的少见疾病，表现为髋关节疼痛，僵硬，关节间隙变窄（165-D）。参见第 193 页。

（6）类风湿脊柱炎　不像青少年期类风湿关节炎，髋关节受累可能是类风湿脊柱炎的首发症状。血清学检查可明确诊断。



165-A　髋关节疼痛与诊断要点。临床主要特征可区分关节疼痛的各种原因



165-B　骨样骨瘤。常见于股骨近端，引起夜间痛



165-C　毒素性滑膜炎。髋关节多处于轻度屈曲外旋位（红箭头）。超声检查显示关节积液（黄箭头）

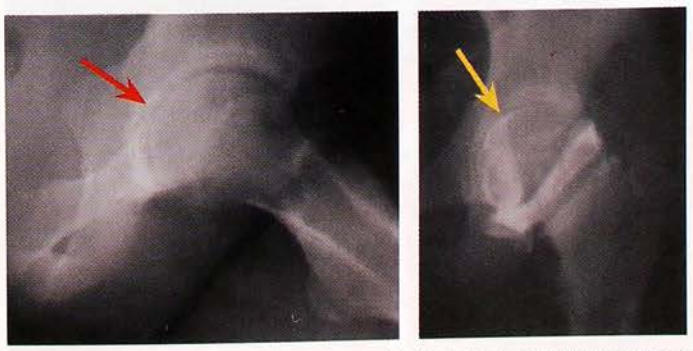

165-D　软骨溶解。普通 X 线片显示关节间隙变窄（红箭头），关节造影显示股骨头软骨变薄（黄箭头）



166-A 髋关节发育不良分布。髋关节脱位常在婴儿期诊断，但髋关节发育不良直到成人才表现明显，多已有退行性关节炎



166-B 与臀位产有关。DDH 常与臀位产有关



166-C DDH 与关节松弛。DDH 患儿常有关节过度松弛

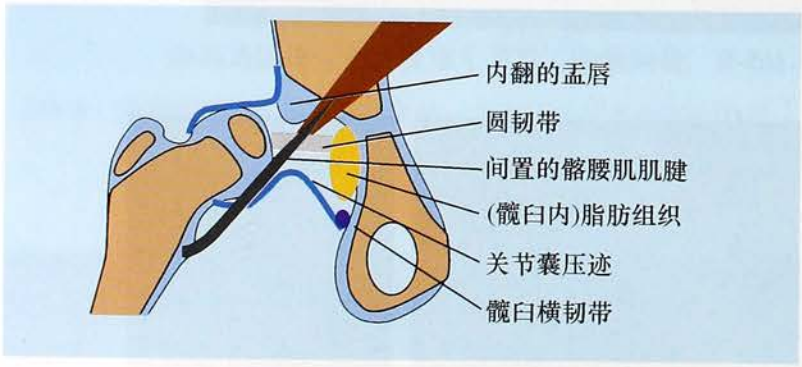

166-D 阻碍 DDH 复位的结构。这些间置结构阻碍髋关节复位

四、发育性髋关节发育不良

发育性髋关节发育不良是描述婴儿及儿童期先天性或发育性髋关节解剖结构异常的统称。这些异常包括轻度缺陷，如髋臼浅，以及严重缺陷如畸形性脱位。畸形性脱位在出生前发生，有髋臼和股骨近端严重的畸形。

1. 发病率

髋关节发育不良的发病率取决于其解剖异常的范围和程度（166-A）。出生时，髋关节不稳定的为0.5%～1%，但婴儿典型的发育性髋关节发育不良发病率约0.1%。轻度髋关节发育不良导致成年后的退行性关节炎的发病率很高。目前认为妇女退行性髋关节炎的一半既往有髋臼发育不良。

2. 病因学

髋关节发育不良是多基因遗传模式，常见于臀位产（166-B），关节松弛的儿童（166-C）及女孩。

3. 病理学

髋臼变浅且朝向异常。股骨近端的前倾角、颈干角加大。在股骨头及髋臼间常有间置性填充物（166-D）。髂腰肌卡在股骨头与髋臼之间，压迫关节囊呈沙钟样。髋臼盂唇向内翻入关节，园韧带变粗大，髋臼内填有脂肪。

4. 自然史

髋关节发育不良常有髋臼发育不良。即使早期复位的也有此表现（166-F）。发育不良所致的功能障碍与脱位程度相关（166-E）。脱位越高，关节功能障碍越重。严重的半脱位或假臼内的关节运动常会引起疼痛（166-G）。

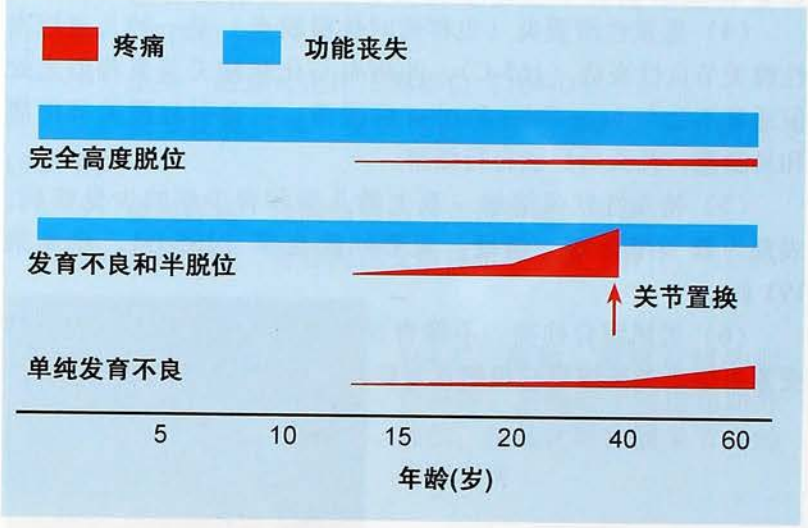

166-E DDH 致残的概念图。DDH 导致永久性髋关节畸形常会引起疼痛、功能障碍和外观问题

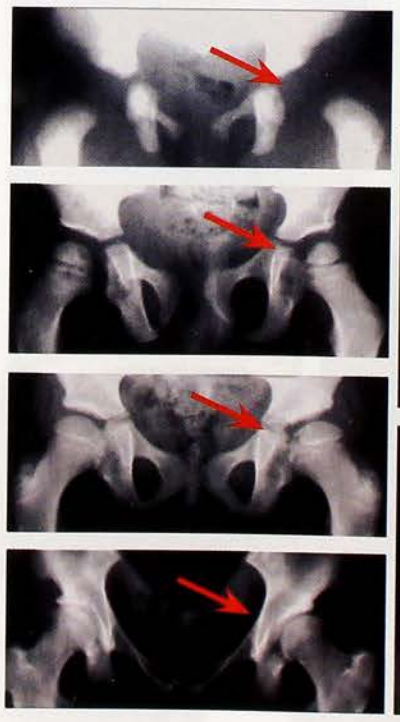

166-F DDH 残余的髋臼发育不良。出生、3 岁、10 岁和 19 岁 X 线片（从上至下）显示了永久性发育不良

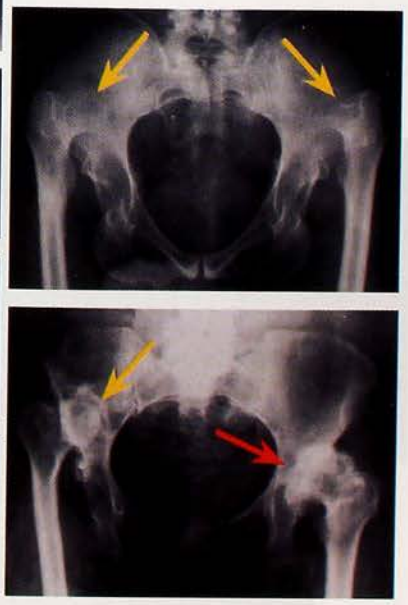

166-G 成人退行性关节炎。半脱位并发的髋关节退行性关节炎要比完全脱位的（红箭头）严重得多

5. 诊断

髋关节发育不良的早期诊断与能否取得好的疗效至关重要。有髋关节半脱位或全脱位的髋臼不可能发育正常。延误治疗会导致残余畸形和最终的退行性关节炎。

1）新生儿检查　应该筛查每个新生儿是否有髋关节不稳定征象。用 Barlow 和 Ortolani 试验（167-A 和 167-B）检查每个髋关节。应保持婴儿安静和舒适以使髋关节周围的肌肉放松。不要用大力，在多个体位检查关节的不稳定性。

2）体征的变化　发育性髋关节发育不良的体征在婴儿阶段有所变化（167-C）。如出生一周内髋关节不稳定发生率可迅速下降 50%。几周后关节不灵活及肢体短缩才会逐渐明显。大的婴儿上述表现已明显（167-D）。

3）反复检查　髋关节检查应包括在每个“健康婴儿”的查体中。在新生儿阶段，根据不同年龄检查不同体征。婴儿早期关节不稳定是最可靠的体征。以后外展受限，肢体短缩渐明显。

注意双侧脱位，双侧病例有时难于辨别（167-E）。如果双侧外展均小于 60°，须申请 X 线片检查。

4）母亲直觉　虽未证实但临床经验表明如患儿母亲感觉孩子似有问题则相当准确。应对母亲的这种直觉给予重视（167-F）。

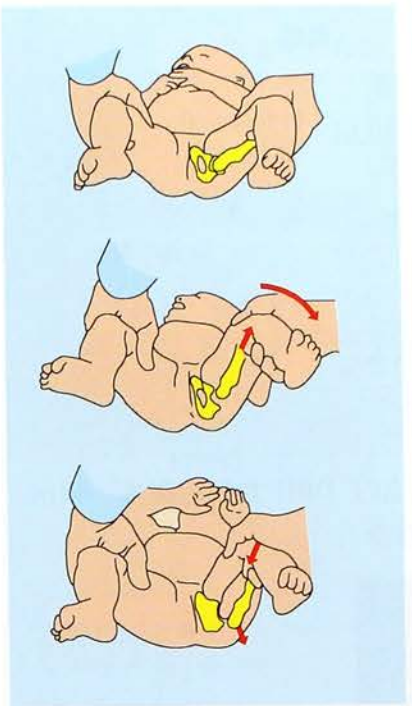

167-A　Barlow 征。可轻柔地将股骨头从髋臼后方，关节脱出可证实髋关节的不稳定性

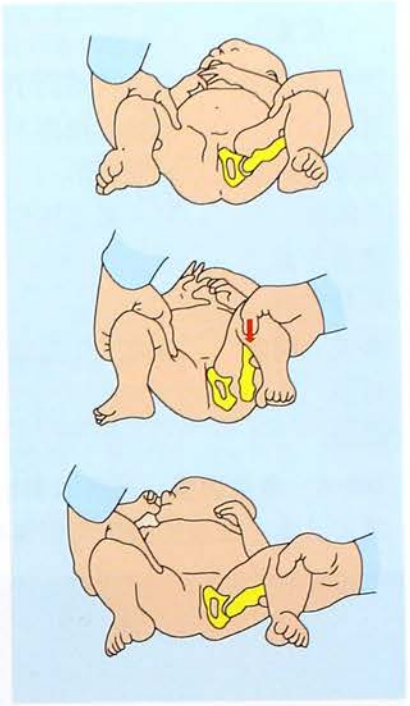

167-B　Ortolani 征。先内收大腿并下压使半脱位，再将大腿外展，髋关节复位并可感到弹响

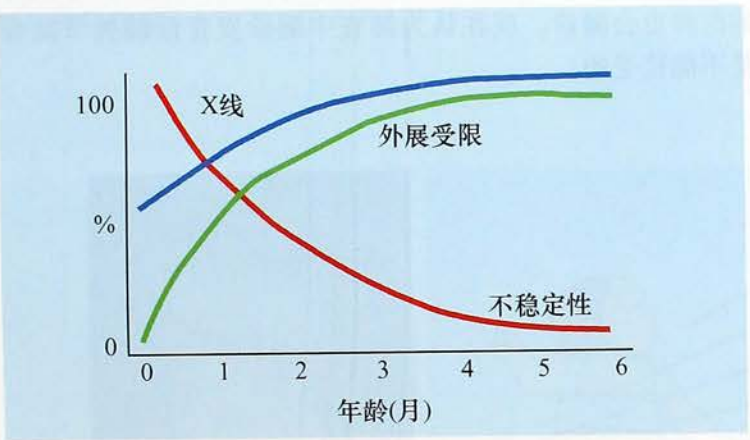

167-C　DDH 临床体征的变化。临床表现随年龄增长而有变化



167-D　大婴儿的 DDH。注意外展受限（红箭头），患侧下肢短缩（蓝箭头）





167-E　双侧 DDH。这位女孩有双侧对称性脱位。髋关节对称使早期诊断更加困难。注意典型的腰椎前突（箭头），高位脱位病儿有此表现





167-F　母亲直觉。这位母亲儿时患 DDH，她怀疑儿子髋关节异常，但基层医生查体未发现异常。她坚持要求 X 线片检查，结果发现脱位（红箭头）。此类猜测并不少见

因素	影响
阳性家族史	危险性增高 10 倍
臀位	危险性增高 5 ~ 10 倍
斜颈	相关畸形
足畸形	宫内强迫体位
跟骨外翻	
跖骨内收	
膝关节畸形	与畸形性脱位有关
过伸	
脱位	

168-A 危险因素。这些因素增加了 DDH 的危险程度，预示需要认真、反复的查体与影像检查



168-B 大腿皮纹不对称。正常婴儿发生率超过 20%

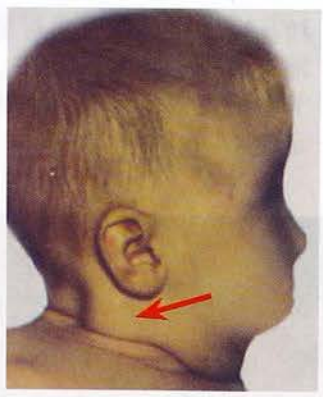

168-C DDH 肌性斜颈。此婴儿具有胸锁乳突肌肿块（红箭头），表现了典型的肌性斜颈的特征。骨盆 X 线片证实患 DDH

5）髋关节危险因素 几个因素增加了发育性髋关节发育不良的危险度（168-A、168-C）。存在危险因素时，应重复查体并行髋关节超声或放射线检查。

6）髋关节弹响及大腿皮纹不对称 正常的髋关节弹响是细微，尖而短的声音是常见，无碍的。但要与股骨头脱位至髋臼缘以上所发出的沉浊撞击音相鉴别。正常的关节弹响及大腿皮纹不对称在正常儿中也很普遍（168-B）。

7）X 线片检查 随年龄增长越来越有诊断价值。到 2 ~ 3 个月时，X 线片较为可靠，属 X 线片筛查的合适年龄。单纯骨盆前后位片就足够满足诊断需要。画出相关辅助线并测量髋臼指数。正常情况下，婴儿早期髋臼指数小于 30°，30° ~ 40° 提示有异常可能，40° 以上属异常。在半脱位或完全脱位时，股骨近侧干骺端较髋臼外缘线外移（168-D）。

8）超声检查 超声检查的有效性取决于检查者的技术与经验。技术好的超声检查是发育性髋关节发育不良一项有效的筛查手段（168-E）。主要问题是对筛查所现的解释。如果髋关节不稳定，则没有必要行超声检查。超声检查适合有髋关节危险因素时对可疑表现的评估。超声检查也可用于观察疗效。

9）必备资料 记录下对髋关节的评估。发育性髋关节发育不良的漏诊是引起医师被诉讼的常见原因。如果真的延误了诊断，对髋关节进行恰当检查的记录可作为最好的辩护。即使有经验的医师也会漏诊。现在认为筛查中漏诊发育性髋关节发育不良是不能接受的。

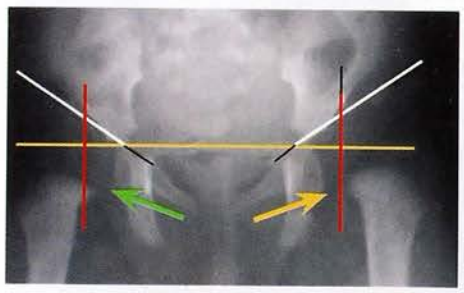

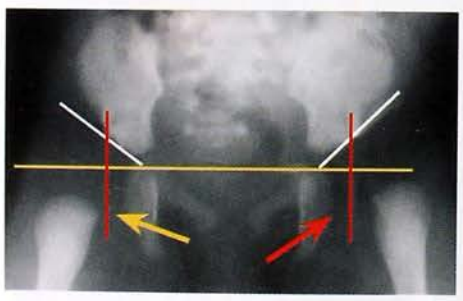

168-D 婴儿早期 X 线片评估。正常髋关节（绿箭头）股骨干骺端处于髋臼线的内侧，髋关节半脱位（黄箭头）和全脱位（红箭头）干骺端髋臼线以外且日益远离

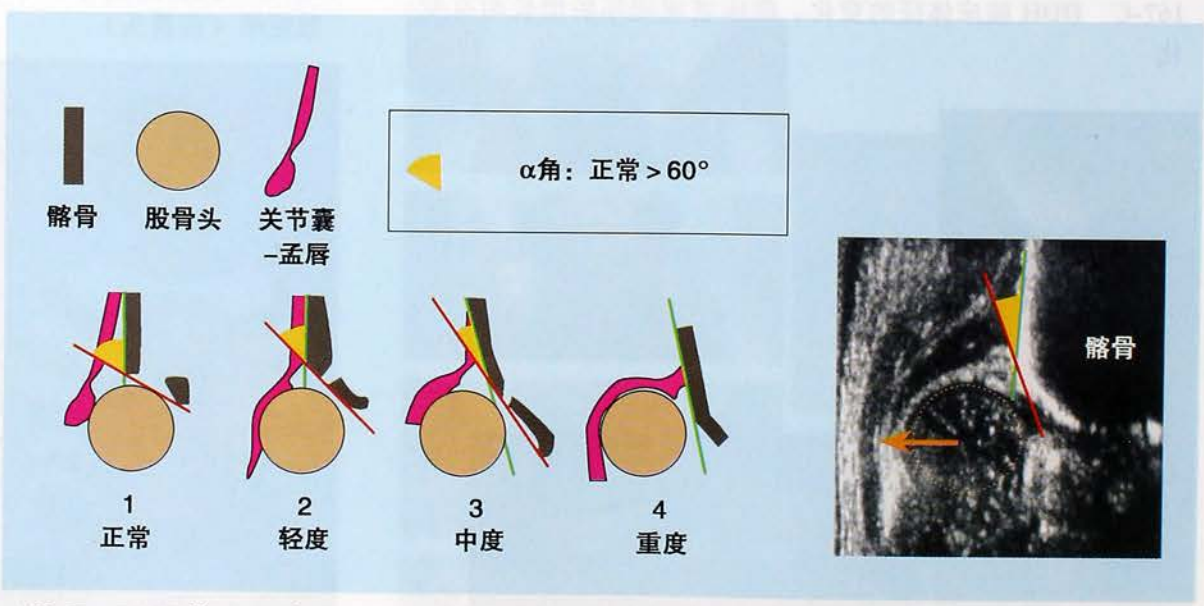

168-E DDH 的 Graf 超声分度。图示如何通过超声测量将髋关节分度。Graf 将其分为四度。每种程度还可分出亚型（未展示）。画两条辅助线分别代表髂骨边缘（绿）和关节倾斜线（红），构成 α 角（黄弧线）表示严重的程度。超声影像显示 DDH 的婴儿股骨头（褐色圆）重度移位（橙箭头）

6. 治疗

发育性髋关节发育不良的治疗是富有挑战性的。延误诊断或治疗中出现问题常会导致残留的解剖缺陷和继发退行性关节炎。治疗的目标包括：早期诊断，复位，避免缺血坏死和矫正残余畸形。

A. 出生至6个月　这是治疗的最佳时期（169-A）。本阶段的治疗主要用外展支具，例如：Pavlik 吊带。

（1）Pavlik 吊带　这种支具使用广泛能做屈髋及外展活动。父母初次穿戴时要确定保证合体（169-B）。并为搬动婴儿和旅行方式提供建议（169-C、169-E）。

佩戴支具的患儿每周复查。确保支具合体（169-D）而且保持良好，髋关节日益稳定。

如果吊带治疗成功，连续24小时佩戴支具6～8周以使髋关节稳定。约每2～4周行超声或骨盆平片检查。夜间也要佩戴直至X线片正常。

如果脱位的髋关节3～4周仍没有复位，应放弃吊带治疗。坚持该治疗会引起股骨头变形并固定于髋臼后方，多会使闭合复位困难或失败。应采用闭合或切开复位，治疗原则与6个月以上的病儿相同。

（2）夜间夹板　髋关节复位并稳定后，继续用夜间夹板固定以促进髋臼发育，直至X线片正常。单纯外展夹板费用低且患儿容易穿戴。

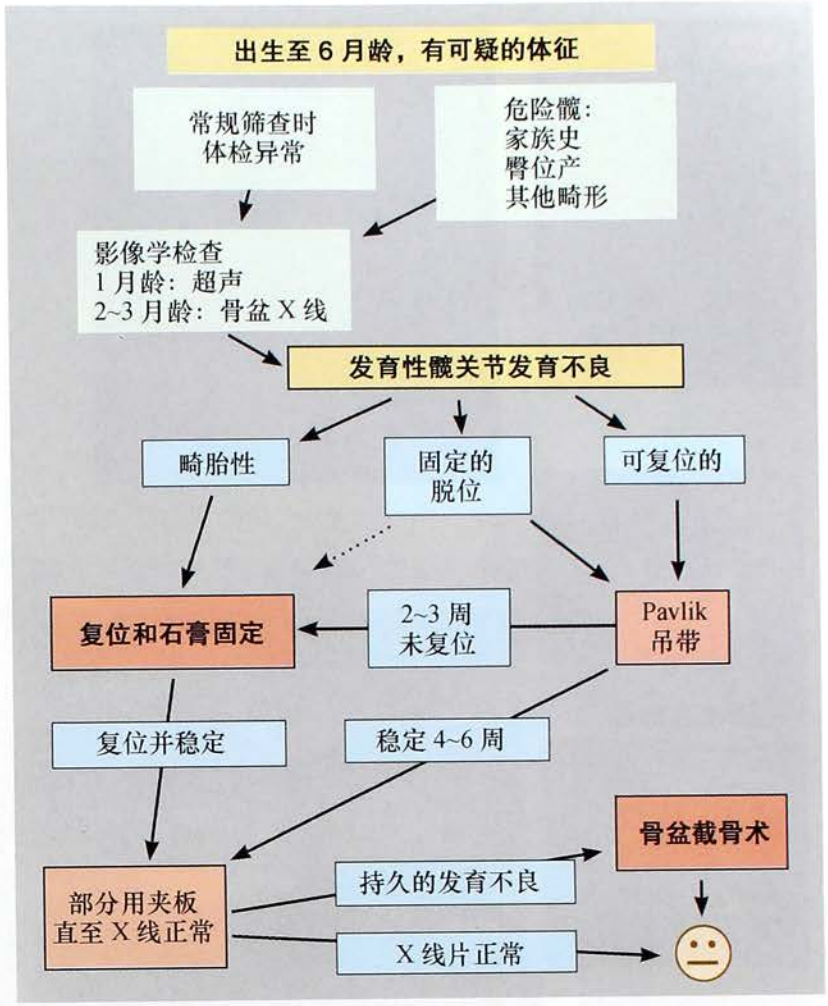

169-A　DDH 治疗流程图。出生到6个月





169-B　穿 Pavlik 吊带要合体。确保大小合适，必须舒适。在家长离开门诊前要让他们给婴儿穿好并检查是否合体



169-C　DDH 患儿的搬动。背带兜很理想，既能使髋关节外展又有移动功能，婴儿和家长都很舒适



169-D　治疗中的毛病。三层尿布治疗（橙箭头）是无效的，但给人的错觉是治疗已开始。穿 Pavlik 吊带的错误较常见。确保带子不要太紧（红箭头），小腿套不要太低（黄箭头），婴儿要舒适（白箭头）



169-E　DDH 支具和在汽车上的安置。支具应妥帖地安装在标准婴儿车的座椅上



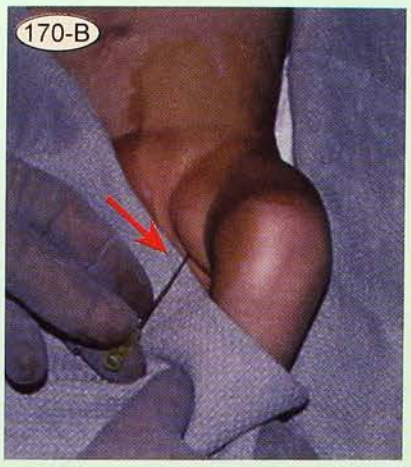







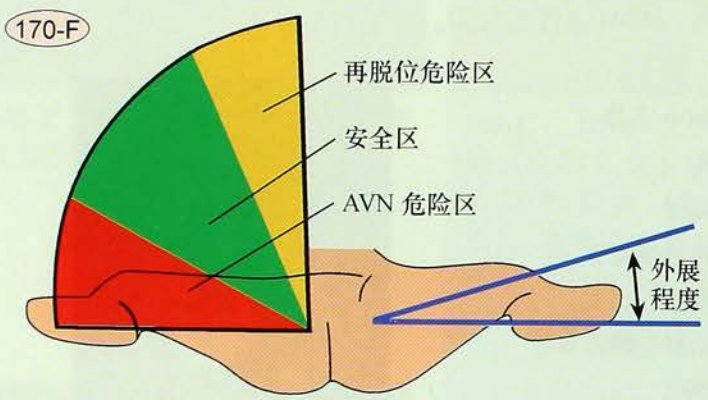

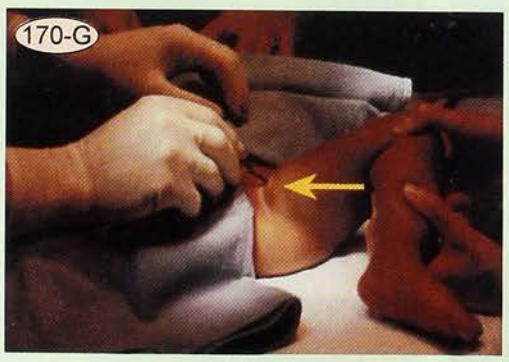



（3）发育性髋关节发育不良的闭合复位

闭合复位　是18个月以下的发育性髋关节发育不良患儿恰当的疗法。包含以下几个步骤。

关节造影　如果容易复位、稳定且复查骨盆X线片显示复位满意，本步骤可以省略。若复位及病理改变不确定，则行关节造影。将稀释造影剂装入20ml注射器（170-A），连接软导管，其中也充以造影剂，在透视引导下将20号针头通过内收肌入路刺入空髋臼（170-B）。此步可先用另一注射器，内含生理盐水。注入造影剂前可先注入生理盐水，以证实刺入关节。一旦感觉针尖刺入关节囊，先注入几毫升盐水，然后保留针头，只去除注射器并内旋下肢。如果有盐水从针尾滴出则证实穿刺成功。如果没有，可再试。一旦成功，即连接导管注入几毫升造影剂并透视。避免注入过多造影剂。脱位（170-C）及复位（170-D）的照片如图所示。注意复位过程中的任何障碍。盂唇（红箭头）内翻致内侧造影剂滞留不多（黄箭头）。除非关节不灵活，内翻的盂唇常可接受因它可以随时间而塑形。

复位的稳定性　第二步是确定复位后的稳定性。复位的髋关节试行屈髋位以确定其稳定性（170-E）。如果内收肌挛缩限制外展，使稳定区变窄（绿色区域即稳定区），可行经皮内收肌腱切断术（170-F）。

经皮内收肌腱切断术　以刀尖刺入腹股沟皮褶以远，触摸内收长肌肌腱，先将刀刃置于肌腱外侧部，然后注意远离股动脉向内侧切断肌腱（170-G）。

切开复位指征　虽盂唇边缘内翻但髋关节稳定，间置物可通过塑性而消失，可不用切开复位。

如因有间置物而使复位不稳定，或不能复位，或不过度外展无法保持稳定，均应切开复位。

髋人字石膏固定　大多数复位可以安全的保持在屈髋80°，外展45°，旋转中立位上。保持该体位，将患儿置于石膏架上，先铺衬里及衬垫（170-H），再打石膏。打石膏过程中，注意保持体位，容易出现过度外展及屈髋不够，这样会使复位不稳定并增大缺血坏死危险性。

复位后处理　拍骨盆平片证实复位。如复位情况不能确定，在出院前行CT扫描以证实复位。4～6周后可考虑在麻醉下更换石膏。如果仍存在盂唇边缘内翻，可在更换第二次石膏时再次关节造影以确定同心复位。可在门诊拆除第二次石膏。拆除后第3、6、12、18、24、36、48个月拍遮蔽（生殖腺）骨盆平片复查。有学者主张夜间夹板固定到3岁，但没有报道证实其价值。

（4）内侧入路切开复位（Ludloff 手术）

1908 年 Ludloff 描述一个内侧入路切开复位治疗发育性髋关节发育不良的术式。该术式是几个内侧入路切开复位术式之一（171-A）。

适应证　18 个月龄以下由发育性髋关节发育不良和关节挛缩症所致的髋关节脱位。

操作技术

准备　折叠巾垫高骨盆（171-B）。如需要双侧切开复位可一期完成。如有指征可先行关节造影（171-C）。皮肤消毒，无菌巾包扎下肢并能使下肢能自由活动（171-D）。外展髋关节以分辨内收长肌腱。

入路　于腹股沟皱褶以远 1cm 处，与内收长肌腱外侧缘平行 3cm 长切口。在切口外侧面注意辨认大隐静脉并避免损伤。辨认内收长肌及肌腱外侧肌间隙，通过该肌间隙可触及并显露小转子（171-E）；屈髋外旋大腿，手指钝性分离，用牵开器显露小转子，游离其表面软组织（171-F）。

髂腰肌切断　用弯止血钳游离髂腰肌腱止点（171-G）。完全切断（171-H）。游离关节囊。牵引使股骨头接近髋臼，旋转大腿可感受股骨头的旋转。

复位　切开关节囊并向内侧延伸切断髋臼横韧带。切断内收长肌腱。切除圆韧带并清除髋臼内脂肪组织以利同心圆复位。可用弯止血钳滑过髋臼内侧缘来证实圆韧带彻底切除。将脱位的髋关节复位（171-I）。

稳定性　确定稳定范围即屈曲、外展及旋转的程度以使其在稳定区内获得最好的稳定性。拍复位后骨盆正位平片。由术者保持该体位的同时，助手缝合切口并打髋人字石膏固定（171-J）。为确保未再脱位，可戴石膏复查骨盆平片。任何程度的再脱位都需要去除石膏，重新复位及石膏固定。

术后处理　行 CT 扫描证实复位。会阴部会有一定的肿胀。患儿术后第二天即可出院，6 周更换石膏，并续固定 12 周，而后可戴夜间夹板固定（171-K）。即使这样仍有约 1/3 的髋关节持续发育不良，须骨盆截骨术。

并发症　最好通过术中彻底松解、小心保持体位及戴石膏随访来避免再脱位。和其他方法复位一样，缺血性坏死是最常见的并发症。术中显露过程中要小心分离保护血运和髋关节不要过度外展固定可减少其发生。

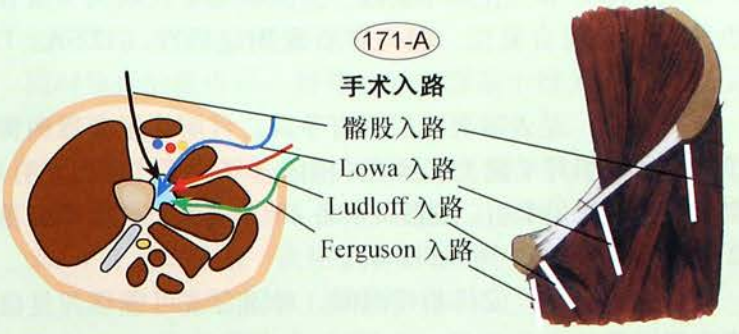









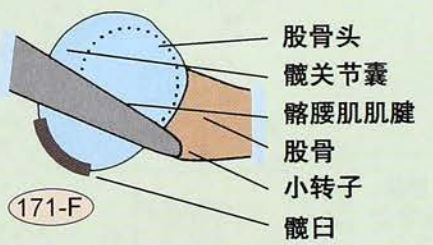

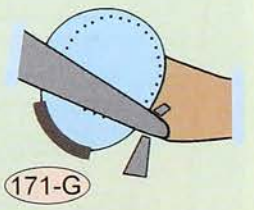

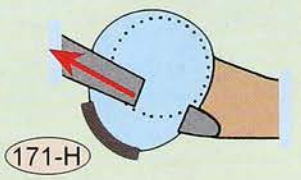

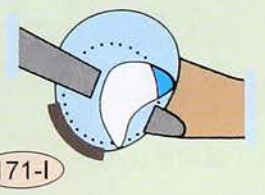





B. 6～18 月龄　在此年龄段，大多数发育性髋关节发育不良患儿可通过闭合复位、髋人字石膏固定治疗（172-A、172-C）。

（1）牵引　是否需要牵引仍有争议。目前临床多数病例不给予牵引。牵引对于髋关节僵硬并拟闭合复位治疗的患儿有用。如果可能可在家里牵引。屈髋外展各 45°，每侧下肢的牵引重量为 2～3 磅，持续约 3 周（172-B）。

（2）制定计划　安排治疗时间，对闭合或可能切开复位要征得家属同意。

（3）复位　第一次用闭合方法试行复位。如不成功行切开复位。步骤如上一页描述。

（4）关节造影　可用于复位不确定的及决定治疗方案困难的。

（5）随访　复位后应严密随访患儿时间对生长产生影响、复位情况及髋臼发育情况。婴儿期每 3 个月复查骨盆平片，儿童早期一年一次，中晚期可每 3 年一次。随访频率应该个性化，取决于残余发育不良的程度。

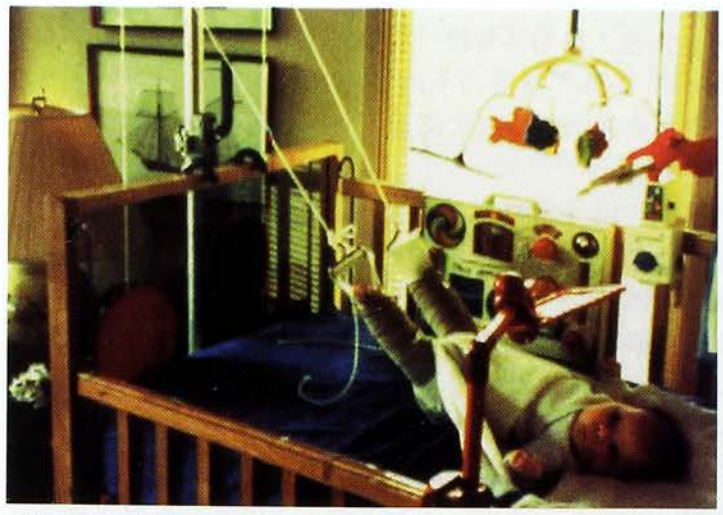

172-A　在家里牵引。在患儿家中牵引便宜、方便、患儿不紧张

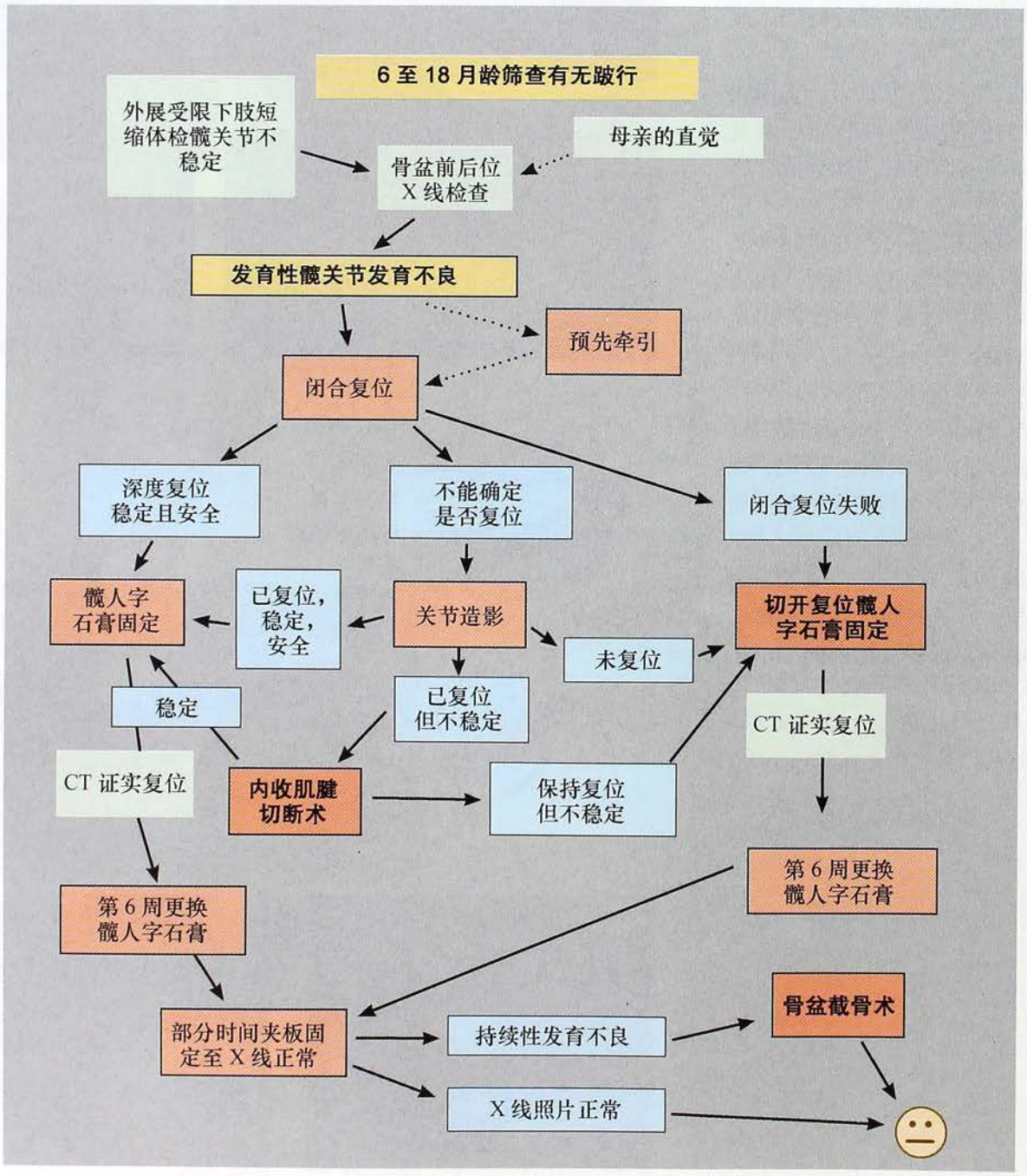

172-B　DDH 治疗流程图。6～18 个月龄



172-C　髋人字石膏固定。婴儿须要石膏固定来保持髋脱位的复位

C. 18～30月龄　此年龄段患儿通常须手术治疗（173-A）。少数“松弛脱位”婴儿可按照6～18月龄流程图来处理（172-B）。通常对髋关节僵硬的患儿要准备加行股骨短缩术，参见30月龄以上患儿的处理（参见下页）。

（1）处理　经髋关节前外侧入路切开复位同时行Salter或Pemberton骨盆截骨术。切开复位在技术方面有挑战性。附加骨盆截骨术可改善复位效果。

（2）切开复位　是手术中最难的一步，有时复位很困难，而骨盆截骨术相对简单。切开复位需注意暴露充分、小心分离减少血供破坏及同心性复位。妨碍复位的因素必须纠正（173-C）。

髂腰肌腱　压在股骨头与髋臼之间，必须切断松解。

关节囊狭窄　广泛切开关节囊充分松解。

髋臼横韧带　该结构横跨髋臼基底，应该松解否则阻碍深向同心复位。

髋臼内脂肪组织　常填充在髋臼内，使髋臼深度变浅，用咬骨钳去除。

圆韧带　常拉长，有时肥大，将其去除。经此韧带的血供是很少的。

盂唇缘　常有内翻，肥大。不要切除此结构。一旦髋关节同心性复位，该结构会塑性并形成盂唇，盂唇对保持髋关节稳定，延长关节寿命都是重要结构。

同时施行的截骨术：截骨术的选择基于髋关节病理改变及术者的经验与喜好。

股骨截骨术　股骨近端内翻截骨已很少采用，因为髋臼发育不良才是更主要的畸形。多只轻度矫正旋转。

Salter骨盆截骨术　适用于单侧轻到中度发育不良。该术式简单、风险低、结果良好（参见第181页）。

Pemberton骨盆截骨术（173-B）该术式具有多种优点：可同时行双侧手术；不需要固定骨盆；不需要内固定；有较大的矫正能力。要避免过度校正。因为手术改变了髋臼的形状，术后关节僵硬较为常见（参见第180页）。

（3）术后护理　由治疗方法决定。如果是闭合复位或伴有截骨术的切开复位，至少髋人字石膏固定12周。在此期间更换石膏1～2次。如果伴行的截骨术提高了关节稳定性，固定6周也是可以的。

（4）随访　必须连续随访直到骨骼成熟。通常拍骨盆正位平片：3年内每6个月一次，3年后一年一次，以后3年一次直至成熟。每次随访时将本次骨盆片与以前的比较以观察时间对髋关节的影响。

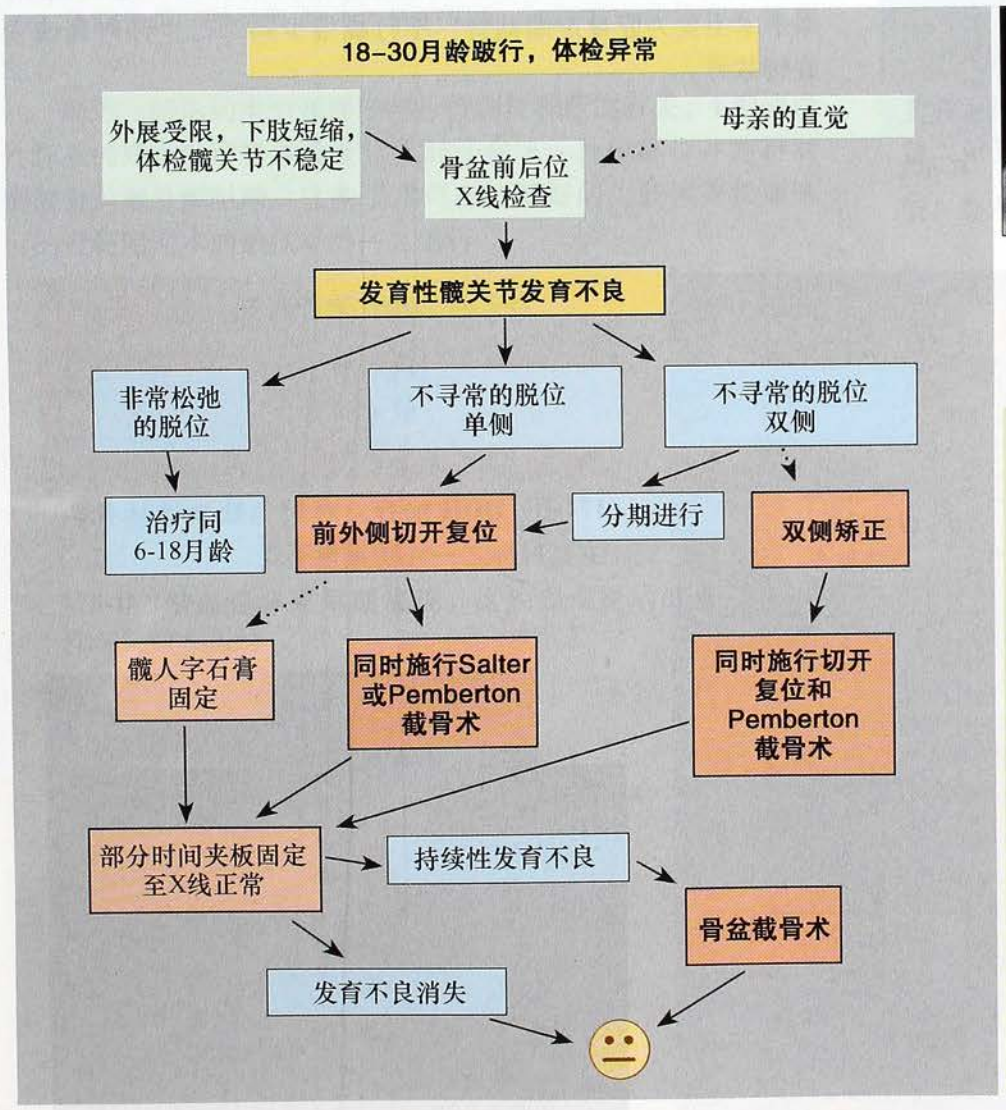

173-A　DDH治疗流程图。18～30个月龄



173-B　Pemberton骨盆截骨术。该截骨术以Y形软骨为铰链（红箭头），楔形植骨块嵌入张开式截骨的间隙内（黄箭头）

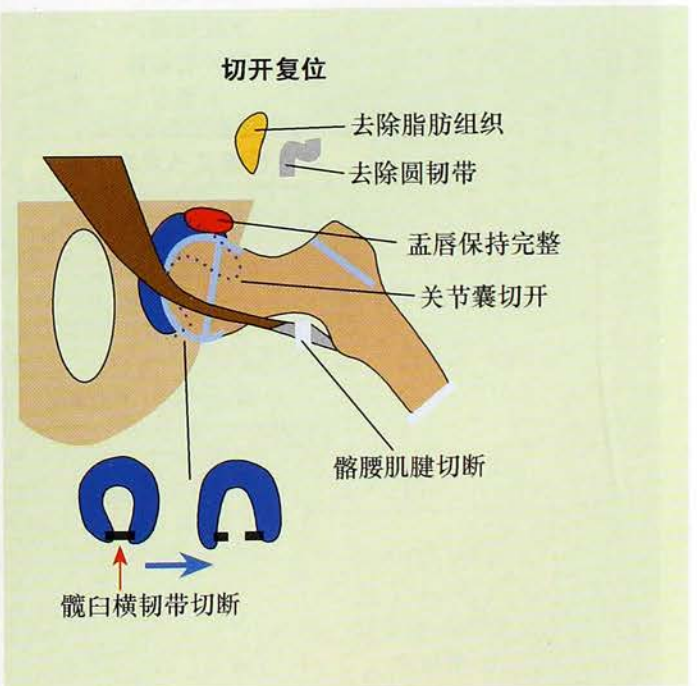

173-C　切开复位。切开复位常较困难，妨碍复位的因素必须纠正

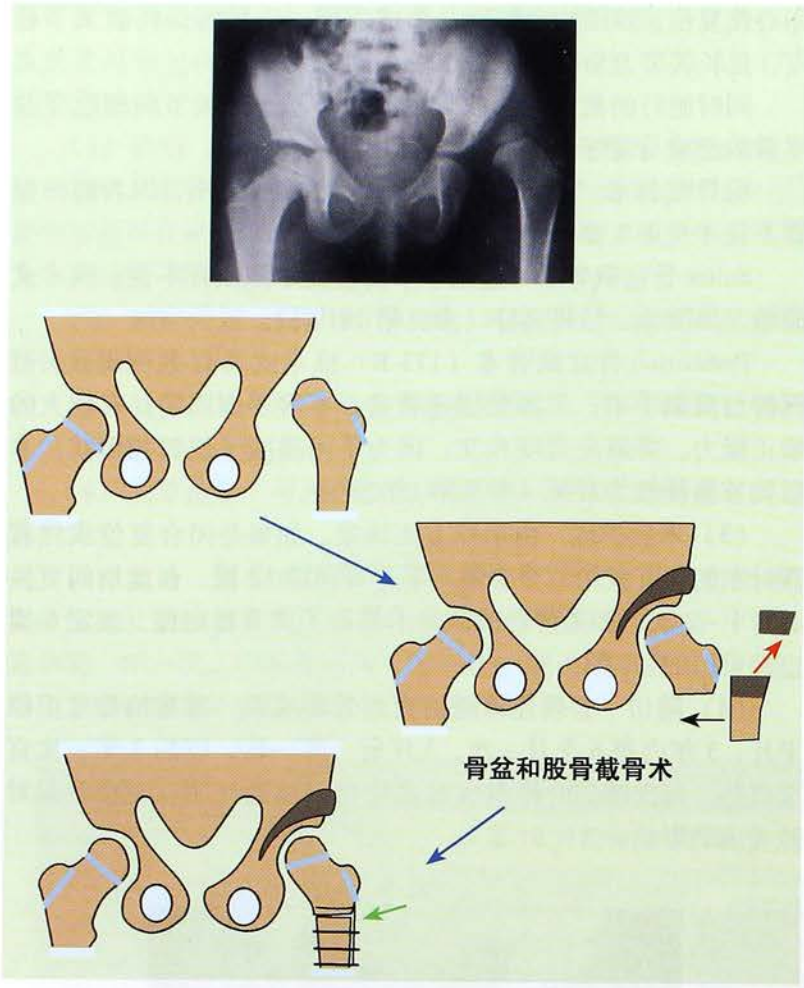

174-A 单侧切开复位附加骨盆和股骨截骨。此联合手术在儿童期是必要的。股骨短缩（红箭头）以保证无张力复位。截骨远端重新对线对位（黑箭头）并固定（绿箭头）

D. 30月龄以上 本组小儿已经错过了早期复位的时机（174-C）。缺血性坏死仍旧是个威胁（174-B），发育不良已成为必然。处理比较棘手且有争议，很有可能在成年早期出现退行性关节炎。

（1）复位指征 考虑患儿的年龄、是否为双侧、家属的意见及医生的经验（174-C）。

儿童早期 儿童早期复位是恰当的选择。在此阶段需要股骨短缩、切开复位和骨盆截骨术（174-A）。如果是双侧脱位，一次治疗一侧，两次手术间隔6个月有利于患儿恢复。复位会改善功能、减轻跛行、并使挽救性手术更有效。

儿童中、晚期 不再行复位是个合理的选择，特别是双侧脱位（174-D）。患儿跛行但不太可能引起疼痛。成年后可考虑行髋关节置换术。

骨盆截骨术 选择何种术式取决于患儿治疗时的年龄及发育不良的程度。对轻度发育不良的，可选用Salter骨盆截骨术。此术式可应用于任何年龄，但并不会改变髋臼的形状。中、重度发育不良可选用Pemberton骨盆截骨术。如患儿大于6岁或髋臼发育不良的则应放弃该术式。

股骨截骨术 股骨短缩截骨通常很有必要。如果畸形严重，先行股骨短缩，然后切开复位，再行骨盆截骨术。轻柔牵引下肢恢复股骨截骨两端轴线，测量重叠部分并将其于远端截除。本手术主要为股骨短缩截骨，不行或很少同时行少许内翻或去旋转截骨。

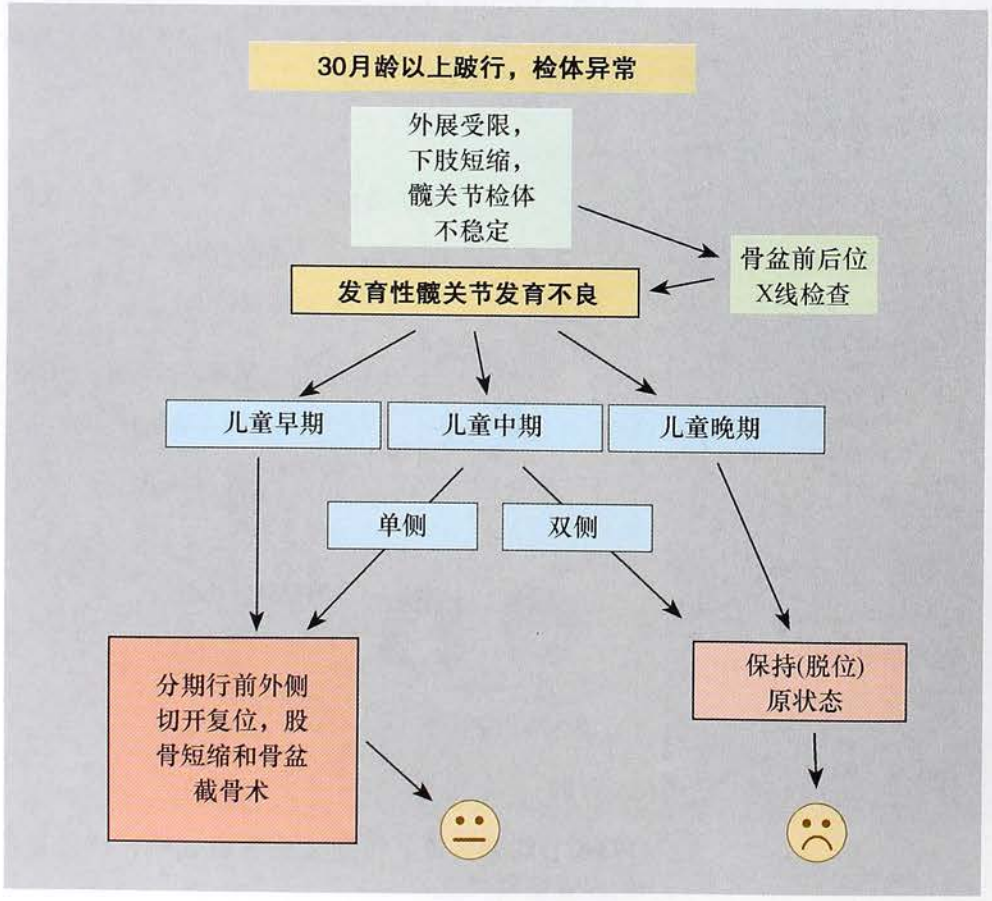

174-C DDH治疗流程图。30个月龄以上此年龄段的结果很少为优良的

DDH治疗目标
早期同心复位
避免缺血坏死
克服发育不良

174-B DDH治疗。对避免缺血性坏死为主要目标之一往往重视不足



174-D 儿童期双侧DDH。在儿童早期可分期矫正。在儿童晚期或青少年期，保持脱位状态可能是慎重而精明的

E. 缺血性坏死

除了获得同心性复位外，防止发生缺血性坏死至关重要（174-C）。除非坏死程度很轻，会影响股骨近端生长、产生畸形（175-A），并常会致提早发生退行性关节炎。

（1）分型　缺血性坏死包括严重坏死：广泛骺板骨桥（175-B），股骨颈短缩导致成年后退行性关节炎。另外，有一种轻度，自动缓解型，以不规则骨化为特征，但无骨桥形成和日后的畸形。

1型　此型常见，通常会自然消退无后遗畸形。

2型　此型骨桥常见，在儿童早期可能不会显现，在生长结束以前日益明显。骨桥会限制生长，如果为偏心的骨桥会使骺板倾斜（175-E）。

3型　此型骨桥相对少见，会产生股骨颈下方短缩和骺板向垂直变位。

4型　中心性骨桥会导致整体生长障碍致股骨颈短缩、大转子相对生长过度和股骨轻度短缩。

（2）处理　依据畸形的严重程度及分型（175-F）来处理。

预防　可以通过以下手段预防：预先牵引；对有盂唇缘阻挡的僵硬关节采用切开复位；经皮内收肌腱切断；大龄儿股骨短缩截骨；固定于安全区或人类体位。即使全都注意到仍可能发生缺血性坏死（175-C）。

早期表现　缺血性坏死的早期表现（175-D）常伴有生长紊乱。

畸形　畸形的类型和程度与骨桥部位和范围有关。4型缺血性坏死的残余畸形通常需要将大转子向下、外侧移位并施行对侧股骨远端骨骺阻滞。这些手术可在计算好的为肢体等长而施行的骨骺阻滞术的最佳年龄一并施行。

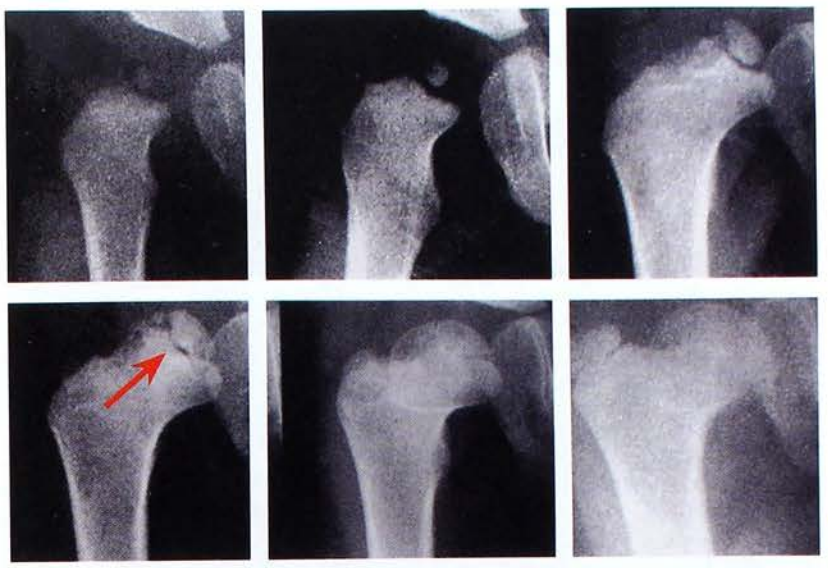

175-A　4型畸形。骺板中心性骨桥经过婴儿期和儿童期的不断进展，使得股骨颈短缩、大转子相对过度生长

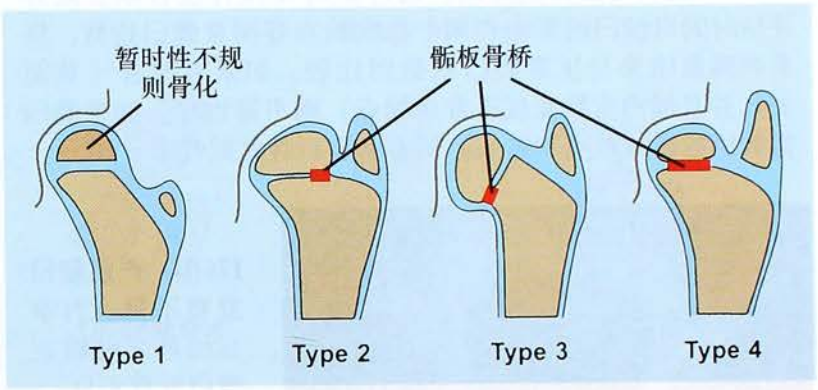

175-B　缺血性坏死分型。依靠严重程度和缺血性坏死部位分型。参考 Kalamchi 和 MacEwen 分型（1980）

缺血性坏死的早期表现
复位1年内股骨头骺核不出现
复位后化骨核碎裂
复位后化骨核不生长
股骨颈增宽

175-D　缺血性坏死早期表现。这些表现提示缺血性坏死（Salter）



175-E　2型缺血性坏死。外侧骨桥（箭头）使得股骨颈上部缩短、骺板倾斜

复位中的缺陷
过度外展
强迫性体位
预先牵引？
复位伴盂唇内翻？
切开复位入路类型？

175-C　复位中的缺陷。应考虑这些因素，其中有些存在争议

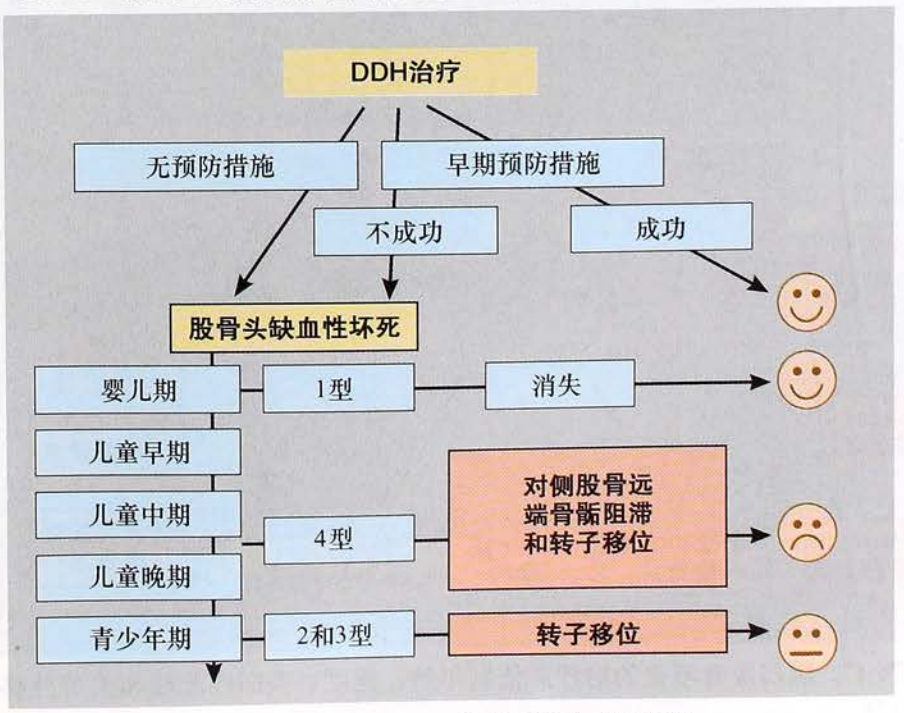

175-F　DDH治疗的并发症之一：缺血性坏死的处理

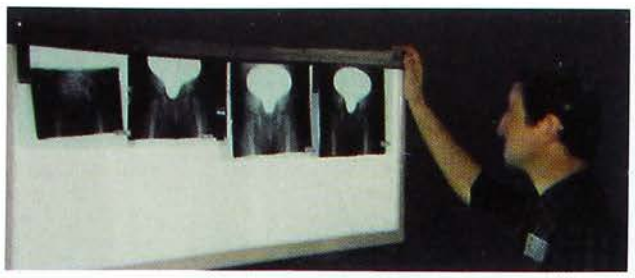

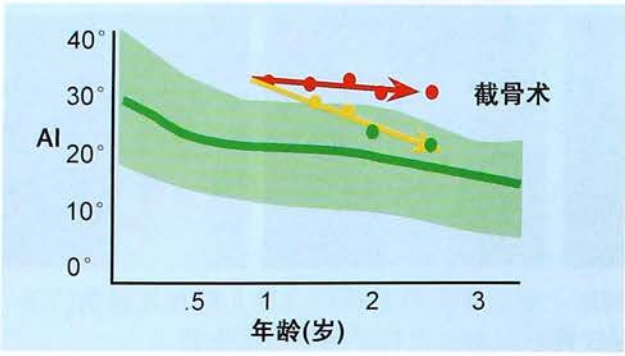

176-A 生长对髋臼的影响。通过系列 X 线片按日期安放并评估时间对髋臼的影响作用。每次检查要测量髋臼指数，将系列测量结果与正常髋臼指数图比较。如果有改善（黄箭头）并且髋臼指数变成正常（绿点）则不需治疗。如果髋臼指数仍居高（红点和箭头）则有必要行骨盆截骨术



176-B 严重髋臼发育不良。力争在加重之前矫正髋臼发育不良

F. 持续性发育不良

治疗发育性髋关节发育不良的第三个目标就是纠正持续性发育不良（176-A）。发育不良应该在成长过程中矫正以防止骨关节炎的发生。

发育不良涉及股骨、髋臼（176-B）或二者。最显著的畸形应属髋臼。最严重的发育不良包括髋关节半脱位。半脱位和发育不良可在患儿十几岁时就开始发生骨关节炎。单纯发育不良患儿晚期可致残。

（1）股骨发育不良　股骨近端前倾角增大，股骨头由于脱位而失去球形。畸形可由缺血坏死所致。

（2）髋臼发育不良　是最显著的畸形，包括髋臼变浅和朝向前外侧。

（3）头臼关系　如果头臼不同心，股骨头便会半脱位。股骨头随生长向外侧移位而半脱位。髋臼常变成盘状，导致不稳定。

股骨头可呈球形或由于缺血坏死失去球形。头臼关系可以匹配或不匹配。非球形不匹配较为常见，因为经过多年生长髋臼可以形成适应股骨头的形态。

（4）矫正的时机　自身矫正明显不满意时应尽快手术矫正，最好在 5 岁之前（176-C）。在婴儿期及儿童早期每隔 4 ~ 6 个月拍系列骨盆正位像（176-A），测量髋臼指数、注意髋臼顶的光滑程度、观察髋臼内侧（泪滴）的发育。通过系列 X 线片来评估。在观察 2 ~ 3 年后如果髋臼指数仍不正常，其他表现仍属发育不良，应行骨盆截骨术。避免延误矫正时机（176-B）。

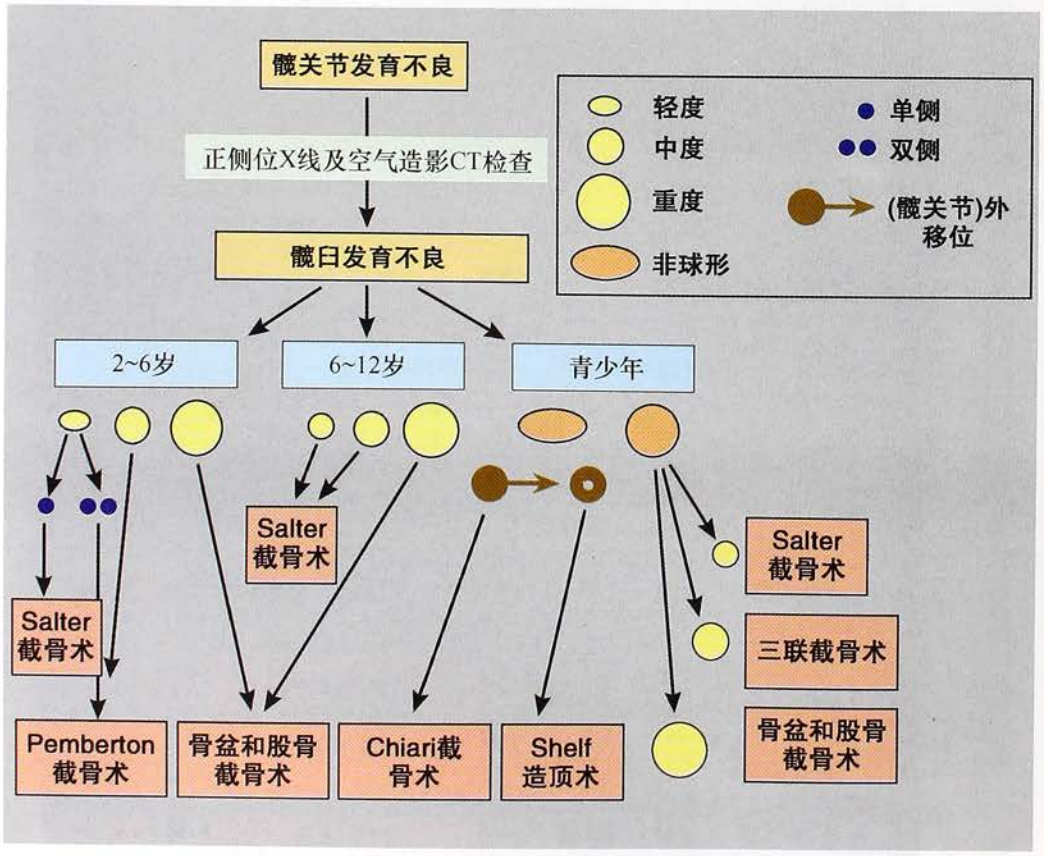

176-C 髋臼发育不良的治疗。依据年龄、程度、头臼匹配性和关节外移情况来处理



176-D Salter 截骨术。此术用于轻至中度髋臼发育不良，可用于 18 个月以上任何年龄

（5）矫正原则　正确矫正髋关节发育不良应遵循以下基本原则：

矫正原发的或最严重的畸形。这常指髋臼畸形。

矫形要充分。如果畸形严重，可联合应用骨盆和股骨截骨或施行 Shelf 造顶术。

避免产生头臼不匹配。在年长儿避免应用 Pemberton 术。如果头臼为非球形匹配可考虑应用 Shelf 造顶术或 Chiari 截骨术。

年长儿已外移的髋关节用 Chiari 截骨术内移截骨术。

关节软骨要比 Shelf 造顶术或 Chiari 截骨术所化生出的纤维软骨经久、耐用。

（6）重建术式　这些术式为负荷提供关节软骨。依据畸形部位、程度、年龄、头臼匹配程度（176-C）选择合适的术式。有很多术式可供选择（177-A）。

股骨截骨术：股骨短缩对未复位的大龄髋脱位患儿很重要。截除恰当的一段股骨保证复位；减小颈干角约 20°；限制前倾角在 20°左右（参见下页）。

Salter 截骨术　为任何年龄段矫正轻度畸形都是最佳选择（176-D）。可降低髋臼指数约 10°～15°，中心边缘角 10°（参见第 181 页）。

Pemberton 截骨术　系 6 岁以下双侧受累或中至重度发育不良（177-B）的患儿最佳选择（参见第 180 页）。

Dega 截骨术　该术式偏髂骨后方截骨，为后方及侧方提供良好覆盖，尤适于神经肌肉性发育不良的矫正。

三联截骨术：有几种形式可选择。它对于青少年头臼匹配的中度发育不良最为合适（177-C）。该术式在技术上有些困难。

Ganz 截骨术　适于骨骼成熟前后患者，髋臼周围截骨可获得较大矫正（177-C）。但技术上考验医生的能力。

Sutherland 截骨术：因为矫正能力有限，此二联截骨术很少应用。

G. 挽救性估息手术　这些手术产生提纤维软骨关节面，随时间推移易于退变。

Chiari 截骨术　对于重度发育不良和髋关节外移患者尤为适合。可用于头臼非球形匹配者。由纤维软骨覆盖。避免过度内移。

造盖术　此术式以纤维软骨增大髋臼。具有多种用途，可应用于头臼非球形匹配，没有外移的重度发育不良。此手术是上述主要术式中风险最低的（参见第 179 页）。

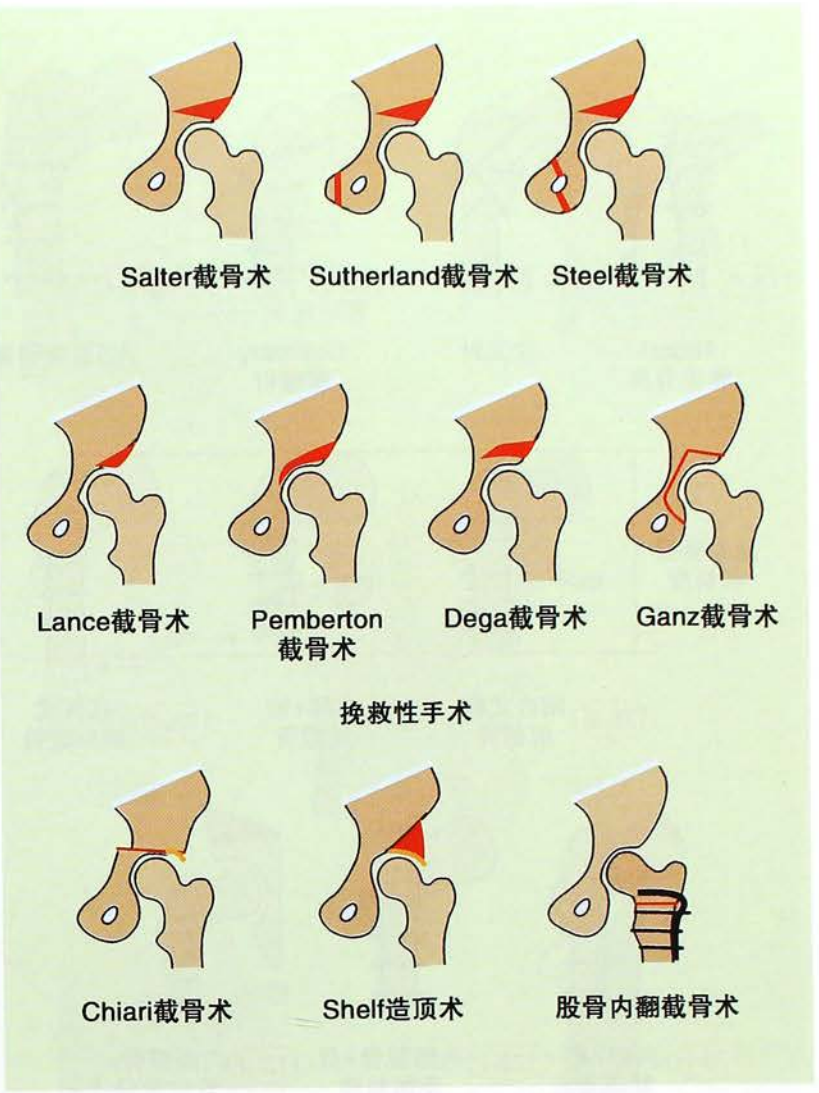

177-A　髋关节截骨术选择。术式用红色显示，黄线代表纤维软骨面



177-B　Pemberton 截骨术。此截骨延伸至 Y 形软骨，可提供优良矫正效果（红箭头）

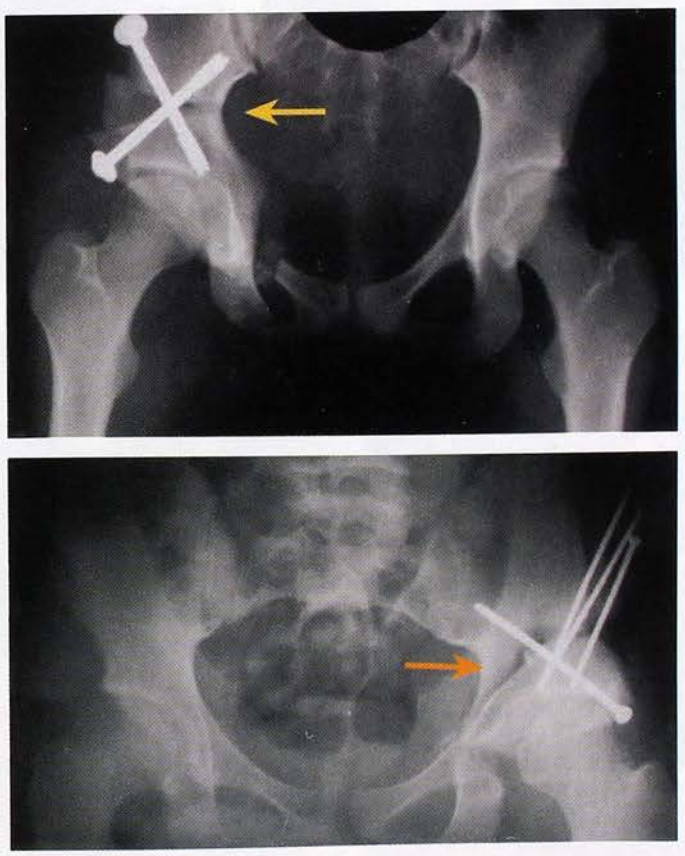

177-C　几种骨盆截骨术。这些截骨术可用于青少年患者。图示三联截骨术（黄箭头）和 Ganz 截骨术（橙箭头）

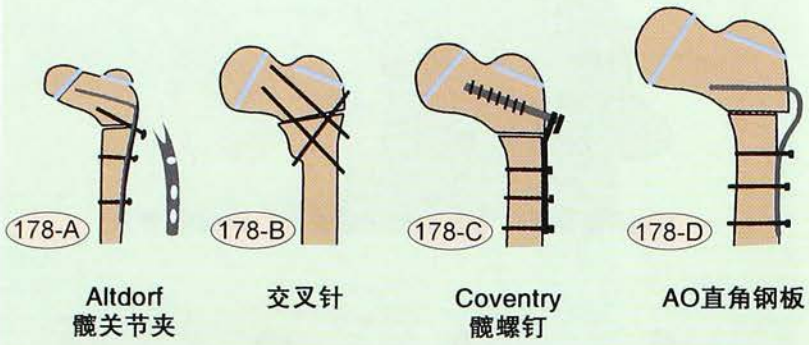

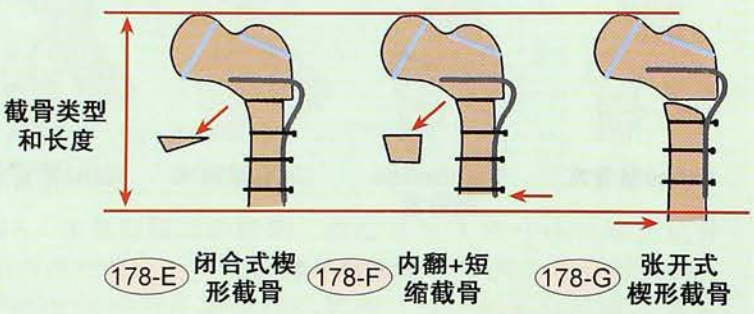

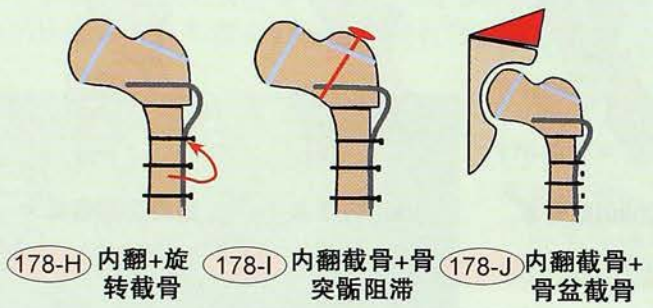

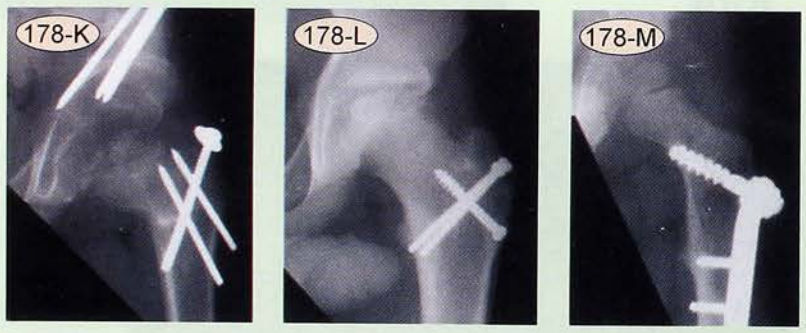

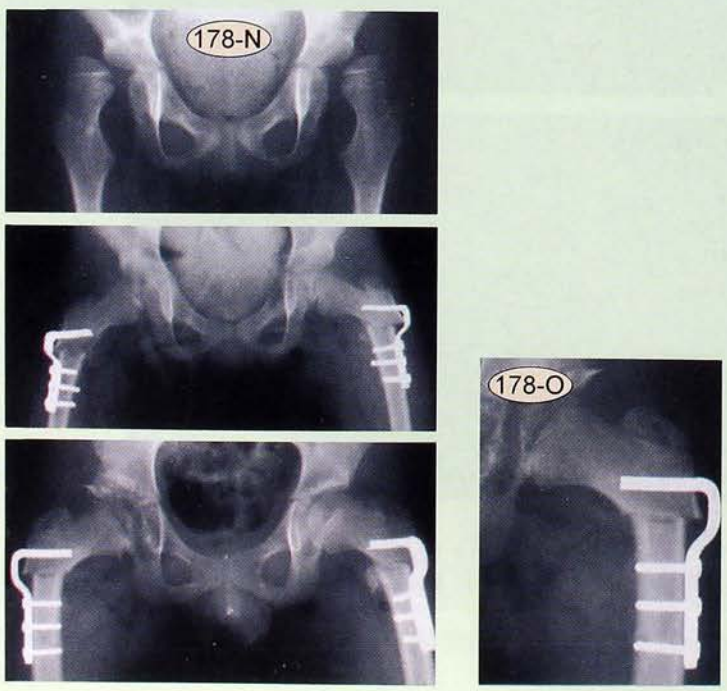

H. 股骨内翻截骨术

股骨近端截骨术可用于脑瘫、发育性髋关节发育不良、Perthes 病或其他情况引起的髋关节不稳定。为增强稳定性和提早愈合，行转子间截骨并考虑将截骨远端向内移位。

（1）固定方法　固定方法的选择根据术式、患者年龄、同时施行的手术和可找到的器械综合考虑。

Altdorf 髋关节夹（178-A）适合于婴儿及年幼儿，常用于发育性髋脱位手术。它可用标准固定钢板截成豁口制成。

交叉针或可吸收针或螺钉（178-B、178-K 和 178-L）需髋人字石膏制动来加强固定。截骨位置要高，截骨平面为宽的松质骨面以增强稳定性。多个内固定物是必要的。金属内固定物可留在原位。

Coventry 髋关节螺钉（178-C、178-M）适合儿童。

AO 直角钢板（178-D、178-O）已广泛应用，固定非常稳定。要将内固定置于大转子骨突下方。

（2）截骨后股骨长度　截骨技术影响股骨长度。产生内翻就会减少股骨的长度。髋脱位手术复位过程中有意地短缩股骨是恰当的。Perthes 病要保持股骨长度是手术目标之一。

闭合式楔形截骨　缩短少、接触面宽时常有指征多。

有计划地短缩截骨（178-F、178-N 和 178-O）在高度脱位复位时应用。

张开式楔形截骨（178-G）像对 Perthes 病，需要保持股骨长度时应用。

（3）联合术式　造成内翻以增强髋关节稳定性时与其他手术联合应用。

内翻 + 旋转截骨术（178-H）常用于脑瘫治疗。术中应用导针监测旋转量。

内翻截骨 + 大转子骨突髂阻滞术（178-I、178-K）用来治疗 Perthes 病。骨髂阻滞术可通过带垫片的螺钉穿通转子骨突来实现，或直接刮除转子骨突。

内翻截骨 + 骨盆截骨术（178-J、178-K 和 178-N）可增强稳定性。闭合式楔形截骨后的骨块可用于填充 Salter 或 Pemberton 张开式楔形截骨中及用于造盖术。

（4）应用举例　列举内翻截骨术的几个显眼的例子。

Perthes 病　两平面截骨附加大转子骨突髂阻滞（178-K）。内翻截骨以 AO 螺钉固定（178-L）。

脑瘫　系列骨盆片表现为双侧内翻 + 旋转截骨术，联合右侧有限的髋臼周围截骨术。（178-N、178-O）

I. 槽式髋臼扩大术

此术式是多种造盖术的一种。通过关节囊上方植骨造顶来增大髋臼。植骨下方关节囊通过化生转变为纤维软骨。由于是纤维软骨覆盖，此术式认为是挽救性姑息手术。造盖术易与其他术式联合应用，若 Chiari、Salter 或 Pemberton 截骨术不能提供充分的覆盖或头臼匹配，可考虑加行此造盖术增加覆盖。

（1）适应证　凡髋臼严重缺陷或头臼非球形匹配的病例均有指征。该术式的吸引力还有其他因素包括：延伸较多；双侧髋臼扩容，一次手术完成双侧矫形；可联合其他术式；在 Perthes 病可提供良好的包容等。

（2）禁忌证　适合行骨盆截骨术，移动透明软骨的手术如 Salter 或 Pemberton 截骨术是首选。如果髋关节过度外移，最好选用 Chiari 截骨术（双侧除外）。

（3）术前计划　在立位骨盆片上测量中心边缘角并画出 40°的中心边缘角。测量需要增加的宽度。将立位片与髋关节外展内旋位片作一比较，复位程度不同表明髋关节不稳定，需要石膏固定。

（4）操作

解剖　注意股直肌返折头起于髋臼上方边缘（179-A）。

入路　骨盆下垫高。无菌后用无菌巾包腿使之能自由活动。应用 bikini 切口，暴露髂骨翼。辨认缝匠肌和股直肌间隙。切开缝匠肌表面筋膜，经肌间隙分离至髋关节，不显露股外侧皮神经。切开髂骨翼骨突或外展肌在髂骨翼的肌起点，从髂骨前外侧面剥离暴露髋关节囊。

掀起肌腱　辨认股直肌反折头，于前方切断，锐性分离、从关节囊上方掀起，并保留后方相连部（179-B）。

造槽　在髂骨髋臼缘外侧造出 1cm 深，5mm 宽的槽缝（179-C）。根据覆盖的需要向前、后延伸。

取骨　从髂骨获得充足的移植用骨条（179-D）。

置放骨条　将松质骨条插入槽内，关节囊的外上方。按术前计划使新的中心边缘角达到 40°左右（179-E）。

固定植骨条　在骨条上方重新缝合股直肌返折头固定槽内骨条（179-F）。并在其的外展肌下面堆积其余的骨条使扩大部加厚（179-G）。植骨应该与髋臼缘适合一致（179-H）。重新缝合，如髋关节不稳定要用髋人字石膏固定。

（5）术后处理　如果髋关节不稳定术后石膏固定 6 周。免负重拄拐行走直到植骨坚强（通常还需另加 6 周时间）。术后 6 个月允许正常活动。

（6）应用举例

单侧髋臼扩大术　注意扩大部的植骨厚度（179-I）。

双侧髋臼扩大术　双侧手术可同时施行（179-J）。

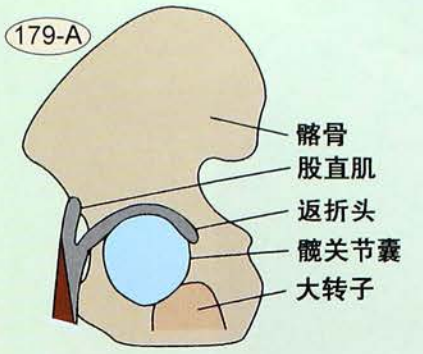

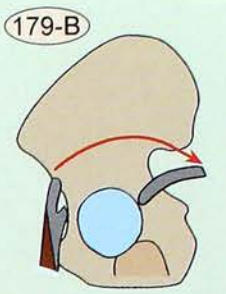

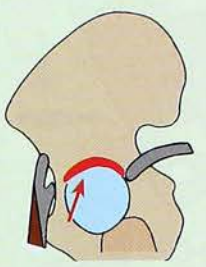

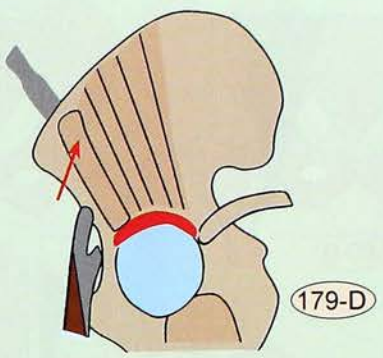

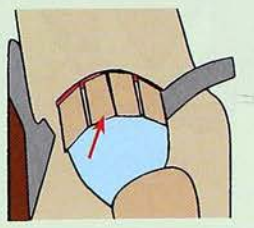



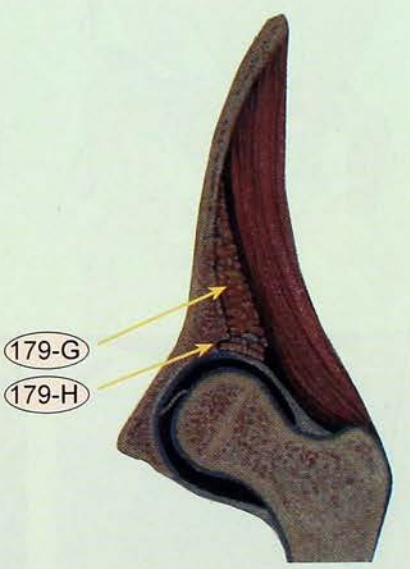











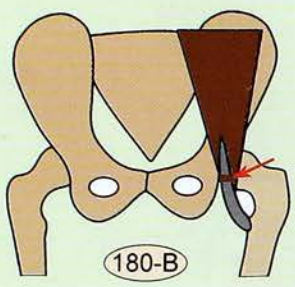

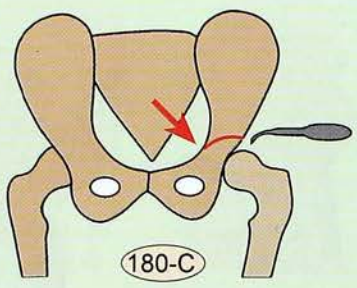

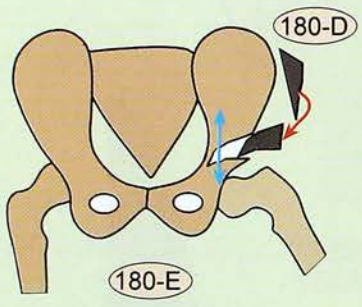

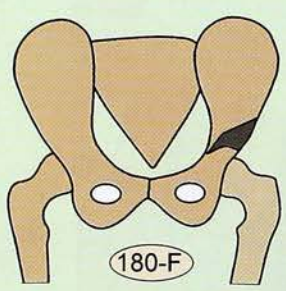

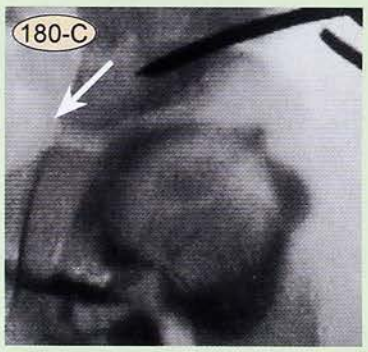

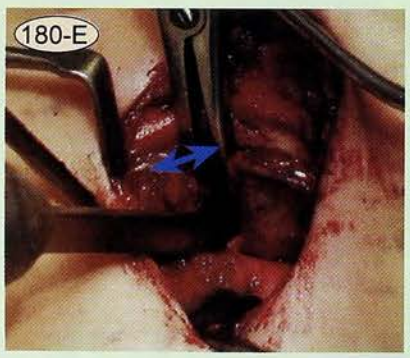

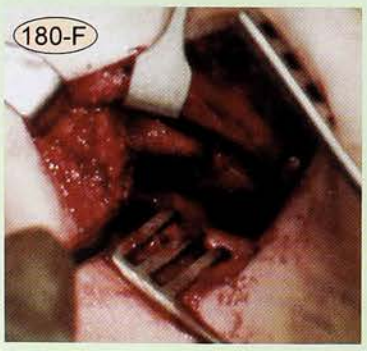





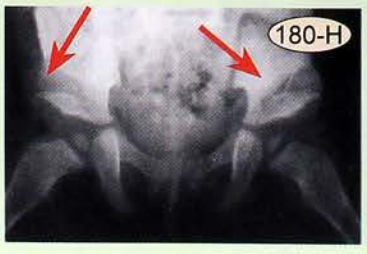



J. Pemberton 截骨术

1965 年 Pemberton 描述了这种关节囊周围的截骨术。它越来越广泛的用于矫正发育性髋脱位和神经肌肉异常所导致的髋关节发育不良。

（1）适应证　这种截骨术适用矫正 6 ~ 7 岁以下的持续性髋臼发育不良患儿和 10 ~ 12 岁左右神经发育不良患儿。截骨的枢纽部在三角软骨，手术改变了髋臼形态。

Pemberton 截骨术和 Salter 截骨术有相似的指征。Pemberton 手术的优点在于可以双侧一期进行手术、不用克氏针固定和矫正能力更大。缺点是改变了髋臼的形态，需要在儿童早期进行手术，以给髋臼足够时间塑形，达到头臼匹配。

（2）术前计划

制作弧形骨刀。特制的 Pemberton 骨刀有 90°弧度，在截骨的最后阶段需要，但不是很重要。预先通过外展内旋位 X 线片和（或）关节造影决定是否需提前先行切开复位。

（3）操作

无菌单包腿使之可自由活动，并将稍抬高同侧骨盆。平行于髂骨嵴稍下方行 bikini 泳装切口（180-A）。标准入路暴露骨盆内、外板。在坐骨切迹处放一个牵开器保护坐骨神经。松解髂腰肌（180-B），如有指征可先行切开复位。弧形截骨始于紧贴股直肌起点的上方其弧度与髋臼平行，深达 Y 形软骨、靠近坐骨切迹外侧（180-C 绘图及 X 线片）。如果不能确定截骨位置可用透视监测。从髂骨上取下底边 2 ~ 3cm 宽的三角形骨块（180-D）。用椎板撑开器把截骨处撑开，再将移植骨块压入（180-E）。改善髋臼指数到 10°左右，但避免过度矫正。修平移植骨块。移植骨块须牢固嵌入截骨处，确保没有固定也稳定（180-F 绘图及照片）。缝闭切口，打屈曲髋 30°，外展 30°，旋转中立位的髋人字石膏固定。6 周后门诊去除石膏。可能会出现关节僵硬，但一般在几周或几个月后可自行缓解。

（4）临床病例

单侧发育不良　如图（180-G）所示 12 个月大的 DDH 患儿采用了闭合复位治疗。24 个月时仍有持续性髋臼发育不良。28 个月时施行了 Pemberton 截骨术。

双侧发育不良　30 个月大的 DDH 患儿通过双侧 Pemberton 截骨术同时矫正了双侧持续性髋臼发育不良（180-H）。

K. Salter 截骨术

这是一种单一截骨术用于矫正从 18 个月龄至成人的轻至中度的髋臼发育不良。本术式已广泛应用且常有优良结果的报道。改良的术式包括骨盆下延长和用骨刀截骨，保留了内侧皮质骨的骨膜附着、增强了稳定性可不用内固定。

（1）操作技术

暴露　通过 bikini 泳装切口（181-A）和髂骨骨骺分离的髂股入路暴露髋关节。需要可先行切开复位。骨膜下剥离显露髂骨的内外板进而暴露出坐骨切迹。将牵开器放在切迹处保护坐骨神经。

腰大肌肌腱切断　绝大多数病人在截骨之前行腰大肌的肌内延长。辨认并切断肌内的腱性部分并使肌肉保留完整（181-B）。

截骨术　应用线锯截骨（181-C）。将线锯绕过坐骨切迹是整个过程中最困难的一步。可应用特殊的线锯导引器，也可用一个弯钳绕过坐骨切迹或者单纯将线锯弯曲，再以弯钳引导其通过切迹。一旦线锯通过，应用牵开器保护软组织并进行截骨。要确保截骨位置就在髂前下棘。

移植骨块　应用巾钳钳夹前方髂棘来固定要切取的移植骨块。应用骨刀或骨剪切取包含前方髂棘的三角形移植骨块。修整三角形移植骨块的底边宽 2～3cm（181-D）。

放置移植骨块　用另一把巾钳夹在髋臼上缘的髂骨上。将腿摆成 4 字位，下压弯曲的膝关节同时牵拉巾钳，将髋臼部分轻度向外侧牵开。这样向外侧牵开截骨处而能保持内侧皮质边缘靠紧（181-E），然后将移植骨块置于张开的间隙内。

固定　应用 2～3 枚克氏针固定，使其贯穿移植骨块和髂骨的上、下截骨面（181-F）。可用光滑的或有螺纹的克氏针。确保针不要穿透髋关节且要足够长以牢固固定远端髂骨。剪断针尾，保留 5～10mm 突出于骨皮质外。保留的上述针尾的长度是重要的，这样既容易取出又不会对皮肤产生刺激。

缝合　标准皮内缝合关闭切口。髋人字石膏固定 6 周。

（2）不同疾病的区别对待

DDH　如果可能要在 4 岁前施行本手术。髋人字石膏固定 6 周。对较大儿童、合作的且用牢固内固定的患儿，6 周不负重是足够的。截骨前要确保髋关节的同心复位。

Perthes 病　术前未行股骨截骨使关节减压时，要在术前恢复良好的关节活动度并考虑用 3 枚粗针固定以允许术后早期活动。

（3）应用举例

这是一例 18 个月的右侧 DDH 女孩（181-G）。行切开复位，但是髋臼发育不良持续存在（181-H），4 岁时行 Salter 截骨术（181-I）。8 岁（181-J）和 16 岁（181-K）时的 X 线片展示了良好的矫形效果。线形疤痕也不显著（181-L）。

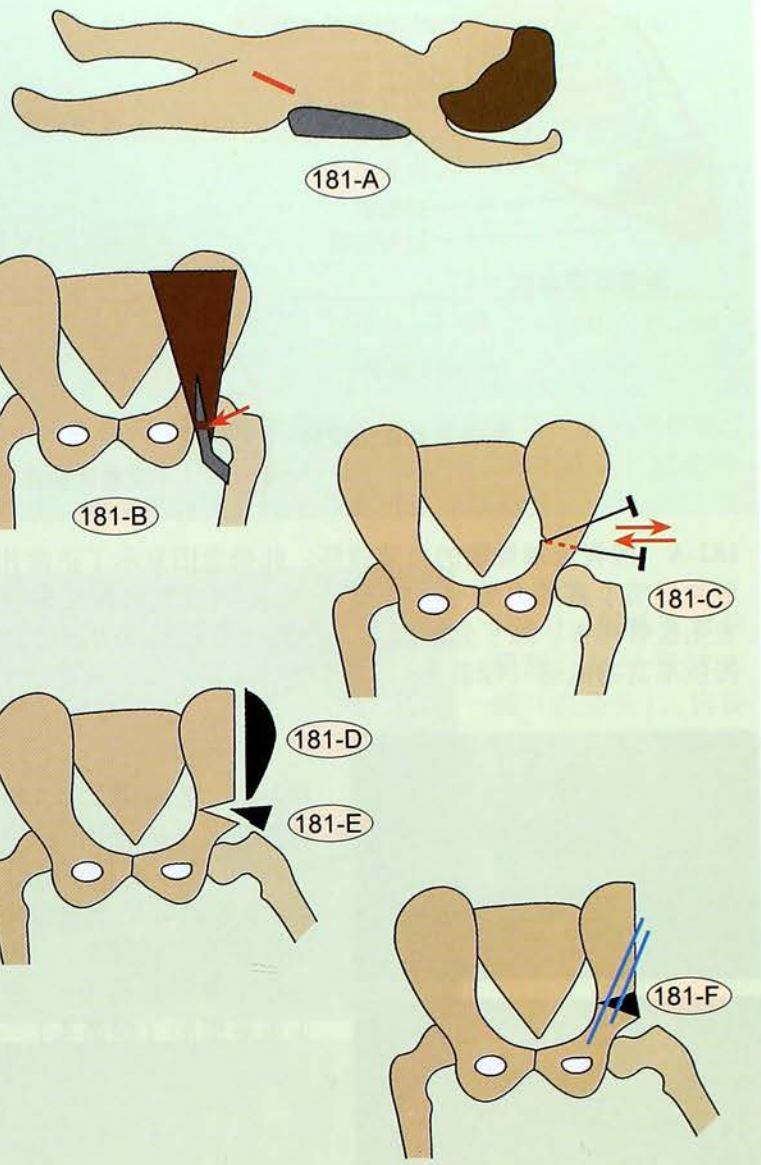













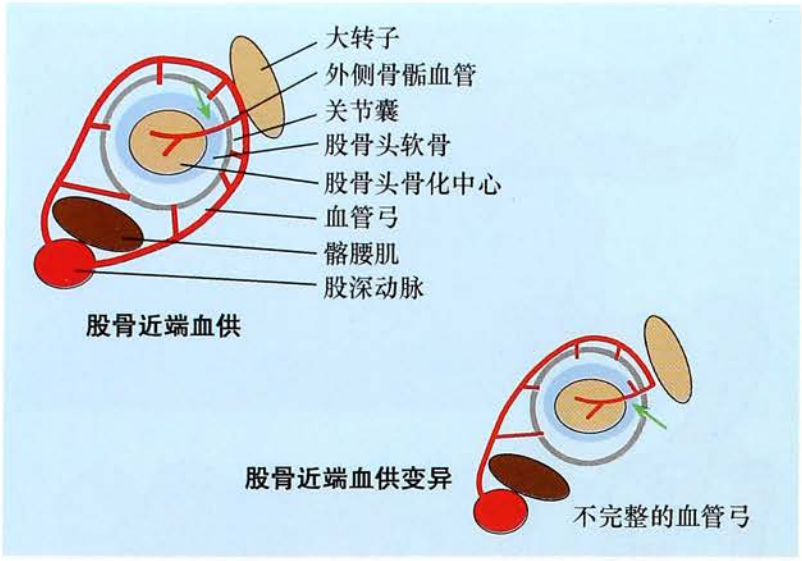

182-A 股骨近端骨骺的血液循环。此概念图显示了正常儿童股骨近端丰富的血管弓（上图）。先天性或发育性变异容易发生血管伤害。除了骨骺以外，外侧韧带血管可为股骨近端提供丰富的血运（绿箭头）

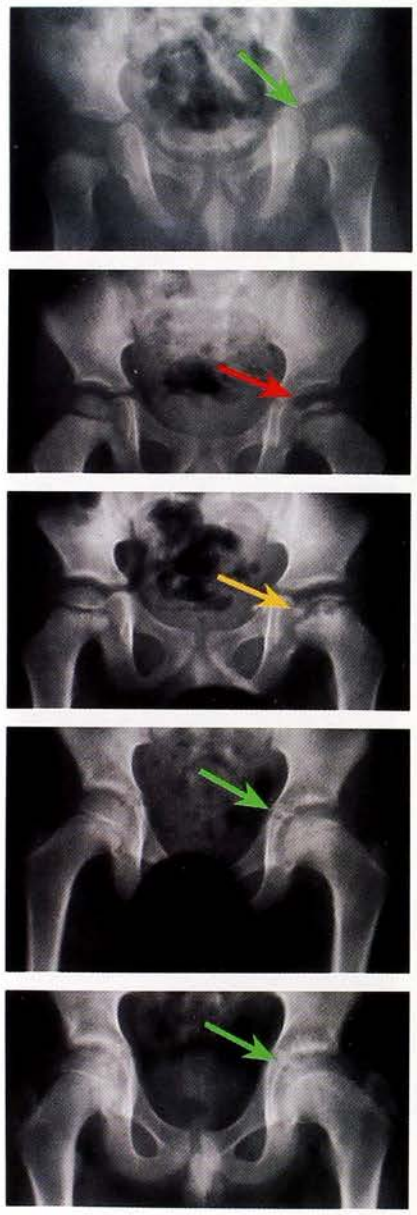

182-B 发病早的 LCP 病自然史。下面分别为 2、3、5、8 和 15 岁时拍摄的 X 线片，3 岁时可见全股骨头无菌性坏死（红箭头），未经治疗痊愈（黄箭头），股骨头重新塑形（绿箭头）

五、Legg-Calvé-Perthes 病

Legg-Calvé-Perthes 病（LCP），或简称 Perthes 病，是一种特发性青少年股骨头无菌性坏死。该病又称作 Waldenström 病或扁平髋。发病率约为 1/10 000，男孩儿发病约为女孩儿的 4 倍，双侧同时受累的约占 10% ~15%。

1. 病因

Legg-Calvé-Perthes 病的病因不清。患儿发育迟缓，身材矮小，提示是一种全身性疾病。儿童早期，股骨头血管纤细，男孩的股骨头血供模式变异更为常见（182-A），某些人容易发病。另外，创伤、血液凝固性改变、内分泌和代谢性疾患也可能是发病因素（182-C），也可能是多种因素共同作用的结果。

2. 病理

病理改变与反复的梗死及继发的病理骨折一致。滑膜炎及渗出、软骨肥厚、骨坏死及塌陷等。随后股骨头变扁而增宽，大多数畸形出现于“节裂期”。如果骨坏死继续扩大，而且失去外侧柱的支持，则股骨头塌陷，有时产生轻度的半脱位，股骨头由于受髋臼外缘的压迫而形成压迹。

愈合即新生骨替代死骨的过程。时间久了患儿随生长发育，股骨头可逐渐塑形且与髋臼匹配。发育成熟后，股骨头可变得很圆，预后良好。如果发生生长停滞或患儿年龄大，股骨头和髋臼的塑形能力减弱，头臼不匹配，则在成年期会出现骨关节炎。

3. 自然史

Legg-Calvé-Perthes 病的预后较差。影响预后的最重要的因素是在骨成熟时股骨头呈球形的程度，而股骨头的形状与发病年龄有关（182-A、182-B），发病年龄越早，股骨头在骨成熟时就越接近球形（182-B）。任何发病年龄的患儿均可以产生骺板骨桥，但发病年龄晚、病理改变严重的患儿更易产生（182-D）。

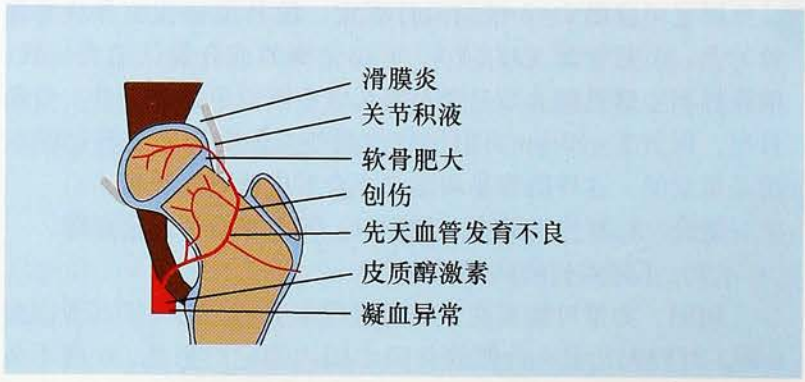

182-C LCP 病的病因。图中列举了本病的一些病因，它们可能单独起作用，也可能共同作用导致股骨头缺血

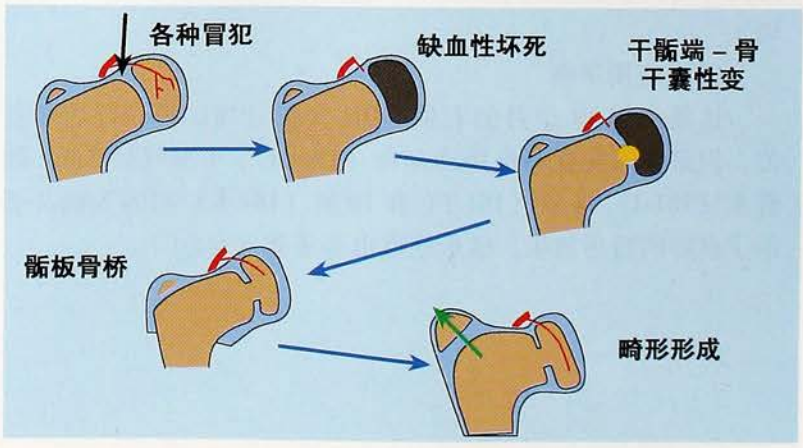

182-D 骺板骨桥形成。跨骺板骨内出现囊肿，进而形成骨桥阻滞骺板的生长致进行性畸形。畸形包括股骨颈变短，大转子相对过度生长及股骨头扁平

完全愈合至骨成熟期的时间越长，则再塑形期就越长。如果发生骺板骨桥，则再塑形无法进行。这就是形成骨桥的较小患儿偶也有预后不良的原因。但骺板骨桥多见于较大儿童。

影响 Legg-Calvé-Perthes 病预后的因素是多方面的使判断治疗方法复杂。在儿童晚期或青少年期，大运动量活动后，可出现髋关节疼痛。这种疼痛是暂时的，常持续 1 ~ 2 天。在成年的中晚期，可因骨关节炎可造成持久地功能障碍。随着发病年龄的增长，将来需要行关节置换的可能性就大，如果在 8、9 岁后发生 Pertes 病，则将来需要行关节置换术的可能性更大（183-C）。

4. 诊断

Legg-Calvé-Perthes 病在 2 ~ 18 岁之间均可发病，但最多见于 4 ~ 8 岁的男孩。如果双侧受累，两侧的发病间隔常超过 1 年。该病很少继发于毒素性滑膜炎。避痛性跛行常为首发症状，也可能有关节疼痛，但多很轻微。一般在就诊之前，患儿常有几个月反复出现关节疼痛和跛行。

1）体格检查　在检查未受累的下肢时，患儿无异常表现，而在检查受累侧的肢体时，常有避痛性跛行、川德伦堡征阳性及肌肉萎缩等表现。最突出的表现是关节僵硬（183-D）。髋关节内旋受限是最早的体征，髋关节旋转试验阳性，髋外展也总是受限，但影响屈髋的最少。

2）影像学检查　疾病的不同时期有不同的影像学表现。在疾病的早期，X 线片表现可正常，或关节软骨间隙轻度增宽，或在股骨头侧位片上可见特异性的透光区。X 线片表现在很大程度上取决于首诊时疾病的阶段。超声检查可见有关节积液。早期，核素骨扫描可见病变区的核素吸附减少（183-E）。MRI 可见受累侧有骨髓坏死、股骨头不规则或信号丢失（183-F）。在大多数病例，常规拍 X 线片对诊断和治疗都是必要的。

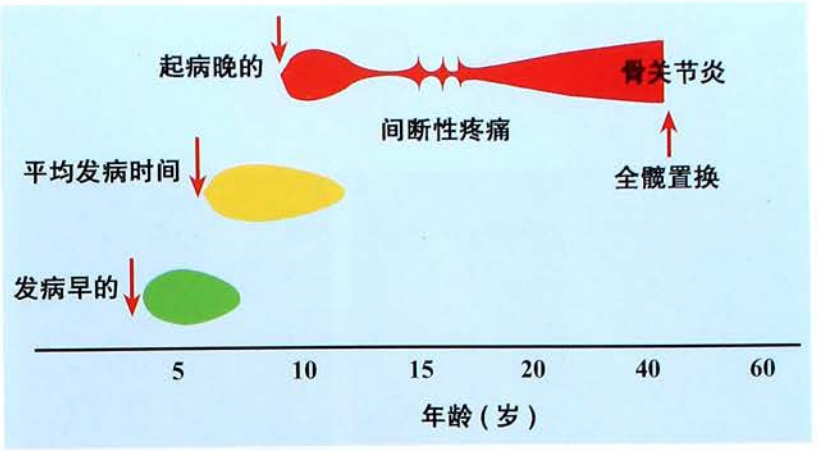

183-C　疼痛与 LCP 病的发病年龄。在急性期可有关节疼痛，持续约 2 ~ 3 年。持久性畸形在活动时因头臼不匹配，就会产生疼痛，晚期疼痛因骨性关节炎所致（红箭头）



183-D　髋关节活动受限。在受累的右髋（红箭头），内旋受限，即髋旋转试验阳性。检查者一手按于患儿髂嵴，使患髋外展，可见患髋外展受限（黄箭头）



183-A　残余扁平髋畸形的外侧突出。7 岁患儿股骨头外侧突出，经重新塑形有所改善，但仍有股骨头扁平畸形



183-B　晚期发病的 LCP 病。患儿 11 岁，骨骺-干骺端囊性变（箭头）。18 岁时股骨头失去球形且扁平（右图）



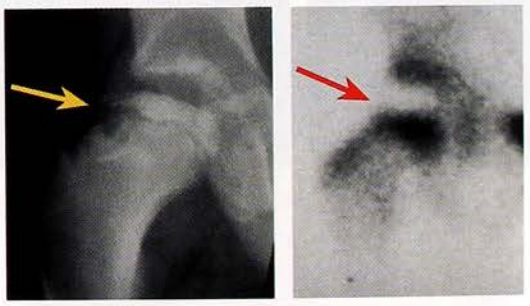

183-E　影像学表现。疾病不同阶段骨盆正位片有不同的表现（黄箭头示），骨扫描可见股骨头处核素吸附减少（红箭头）

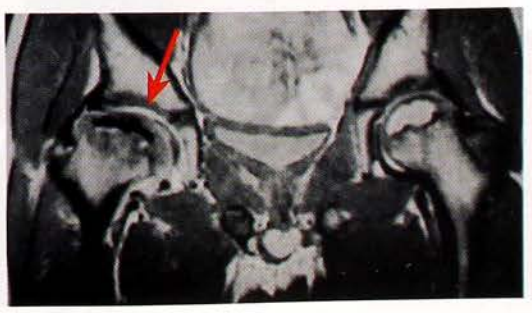

183-F　MRI。骨髓坏死与坏死的范围（箭头）相符

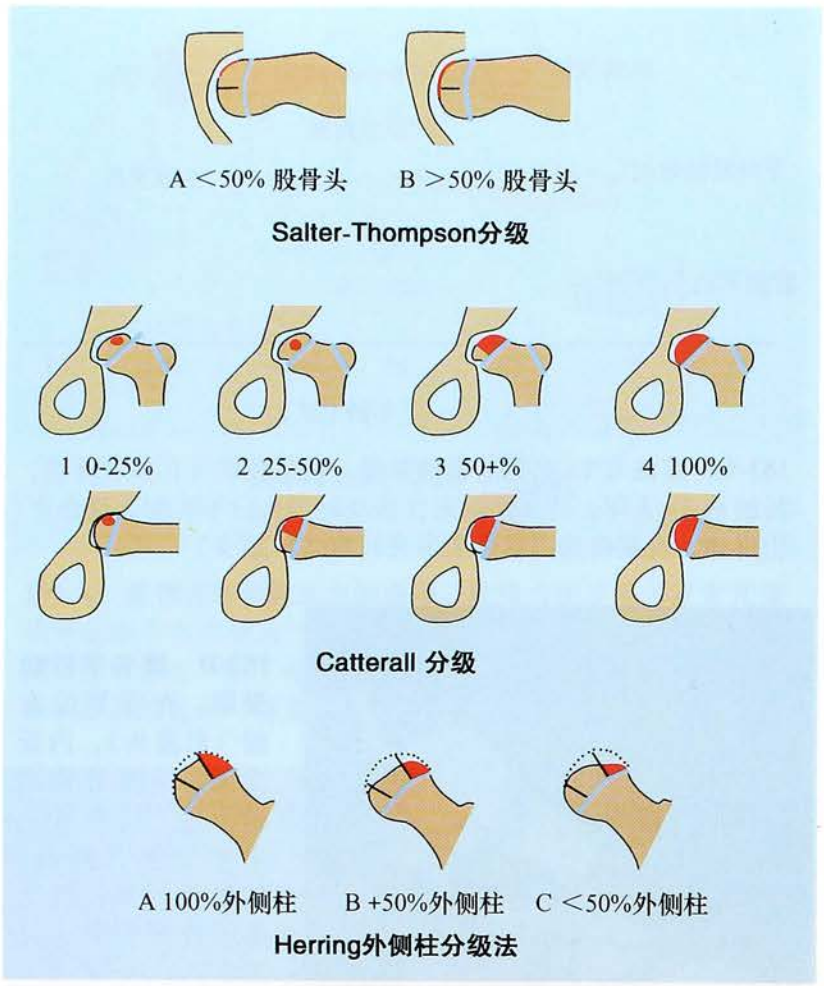

184-A LCP 病严重程度的分级

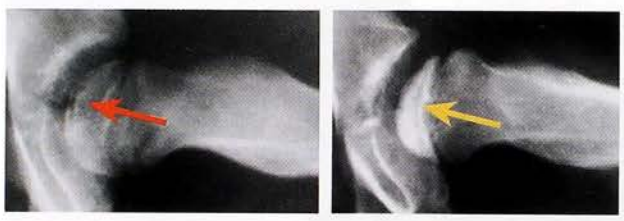

184-B Salter-Thompson 分级。新月征的范围（红箭头），表明 1 年后拍片骨坏死的范围（黄箭头）

5. 分类

Legg-Calvé-Perthes 病的分类是根据该病的分期和股骨头受累的范围而定的。

（1）股骨头受累程度　有多种分类系统用于评价股骨头受累的严重程度（184-A）。Salter-Thompson 和 Catterall 根据骨骺的受累范围分类，而 Herring 则根据“外侧柱”的受累情况分类。Salter-Thompson 分类是根据股骨头侧位片上的裂隙（新月征）而划分的（184-B），这种裂隙就是正常存活的骨和死骨之间的骨折线，显示骨坏死范围很小。这种情况在疾病的早期就可以观察到。随着时间进展疾病的变化可以看到其他征象而进入节裂期。

（2）Legg-Calvé-Perthes 病的分期　本病共分为四期：滑膜炎期、坏死或塌陷期、节裂期和重建期（184-C）。疾病在进展过程中会经过以上各期和愈合过程的每一部。但在一些分级中，第一期也可省略。

1）滑膜炎期　滑膜炎期持续时间较短（几周），主要为股骨头缺血所致。滑膜炎可导致关节僵硬和疼痛。X 线片可见骨骺轻度外移（因软骨增生而引起），骨扫描可见核素吸附减少，MRI 可见信号减低。

2）坏死或塌陷期　股骨头坏死的部分可发生塌陷，在 X 线片上表现为股骨头变小且密度增高，本期可持续约 6～12 个月。

3）节裂期　节裂期是自愈过程的表现，缺血的死骨吸收，在 X 线片上表现为多处片状去骨化。这一期常可产生股骨头畸形，本期可持续约 1～2 年。

4）重建期　新骨形成。由于股骨头的过度生长，可产生巨髋症和股骨颈增宽。

（3）股骨头危象征（184-D）包括股骨头向外侧突出或骨化，干骺端疏松或囊性变，骺板外侧的透光区（即 Gage 征）。

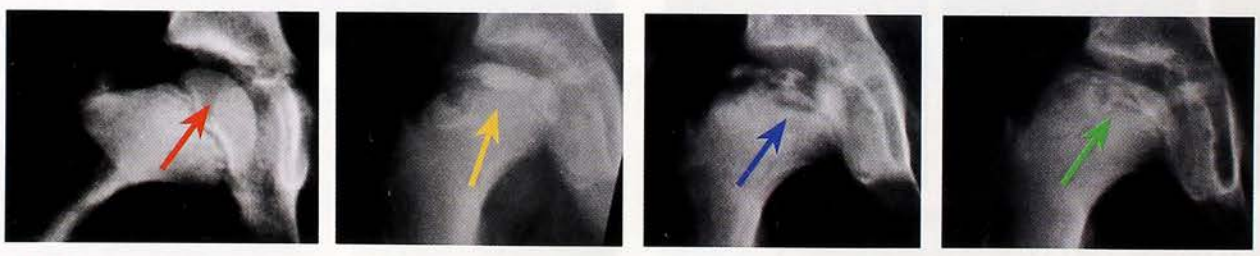

184-C LCP 病的分期。疾病进展过程中的滑膜炎期（红箭头）、坏死期（黄箭头）、节裂期（蓝箭头）、重建期（绿箭头）



184-D 股骨头危象。骨骺外侧突出（红箭头），干骺端的反应（黄箭头），外侧疏松或 Gage 征（白箭头）



184-E 双侧对称性受累常为另一种疾病。该患儿为骨骺发育不良

6. 鉴别诊断

许多其他疾病也可有 Legg-Calvé-Perthes 病相似的临床和 X 线片表现（185-D）。尽管别的情况很少见，但在明确 Legg-Calvé-Perthes 病诊断前应仔细鉴别。最易混淆的疾病是甲状腺功能减退和骨骺发育不良。骨骺发育不良通常双侧同时受累，且双侧病理改变程度对称（184-E），而 Legg-Calvé-Perthes 病双侧对称性受累的很罕见。

7. 治疗

治疗的目的是保护股骨头的球形结构，减少发生关节僵硬及退行性关节炎的风险，同时保持患儿良好的心理状态。

Legg-Calvé-Perthes 病的治疗仍有争议。在过去，有的主张均需手术治疗，也有的认为根本不需要治疗。治疗方法多样，如住院卧床几年，佩戴不同类型无效果的支具（185-A），手术治疗等。

A. 治疗原则　以下列举了目前被广泛接受的 Legg-Calvé-Perthes 病治疗原则。

（1）如不经治疗可自愈的患儿则应避免治疗。病变轻微的和年龄小的儿童不需治疗。

（2）应考虑患儿的心理社会因素（185-B），有情感障碍的患儿不应行支具治疗。由于病的长期性，治疗会严重增加患儿的心理压力。要考虑到患儿整体的身心健康。

（3）通过改善对股骨头的包容，维持或改进股骨头的球形形状（185-C），利用髋臼作为股骨头塑形的模子，这样需要佩戴髋关节外展位支具，或通过手术来增加髋臼对股骨头的覆盖。

（4）尽量维持或得到满意的髋关节活动范围（185-E）。Legg-Calvé-Perthes 病患儿几乎都有髋关节活动受限，但髋关节僵硬的程度与疾病的严重程度和患儿的运动情况有关。限制患儿的日常活动也有其局限性。多大程度为髋关节满意的活动范围，没有明确的定义，但一般致少应能外展 20°。

（5）控制治疗的花费。住院牵引、MRI 检查、关节造影、及手术治疗都很昂贵。拍普通 X 线片、在家休息、有选择性地进行影像学检查和治疗，会以最少的花费得到良好的照顾。

分类	疾病	备注
综合征	戈谢病 粘多糖贮积症 多发骨骺发育不良 脊柱骨骺发育不良	常为双侧 AVN，且双侧的疾病分期和严重程度均对称
血液病	镰状红细胞病 血友病 红斑狼疮	可能与皮质醇激素治疗有关
感染	化脓性关节炎 股骨骨髓炎	髋关节感染未及时引流的并发症
代谢病	甲状腺功能减退	
创伤	骨骼颈骨折 髋脱位 股骨头骨骺滑脱	AVN 常见原因
炎性疾病	毒素性滑膜炎	1% ~3% 可致 LCP
肿瘤	淋巴瘤	

185-D　LCP 病的鉴别诊断。多种疾病易与 LCP 病混淆，通常原发病使无菌性坏死的原因清楚



185-A　患儿设法回避治疗，企图脱掉支具双腿行走

185-B　头危象患儿，治疗困难

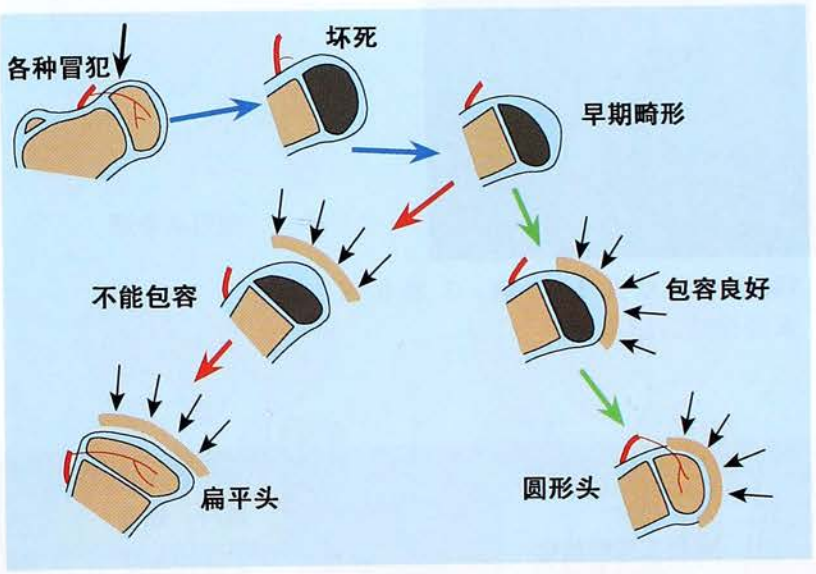

185-C　包容性治疗的概念。通过改变下肢或髋臼的位置来实现对股骨头的包容。包容不良的（红箭头），股骨头变平。包容良好的（绿箭头）股骨头变圆。两种情况都有血管再生



185-E　外展肌紧张。骨盆倾斜（黄线），右髋外展受限（红箭头）





186-A 年幼儿 LCP 病。3 岁女孩，未经治疗，结果良好

B. 治疗流程

Legg-Calvé-Perthes 病的治疗流程是根据 Herring 的 A、B、C 分级制定的也是多种疗法之一（186-C）。Legg-Calvé-Perthes 病的治疗在骨科界是最有争议的，在制定治疗计划时应考虑下列因素：

（1）年龄 年龄是最重要的也是应该首先考虑的。该病的预后很大程度上与患儿的发病年龄有关。根据发病年龄划分为小儿早期组（0～5 岁），小儿中期组（5～8 岁），小儿晚期组（8 岁以上），小儿晚期组预后最差。

小儿早期 如果没有骺板骨桥的形成，小儿早期组的预后最好（186-A），但骨桥的形成是不可预防的。在这一年龄组的患儿没有必要进行治疗。要求家长去限制患儿活动几乎是不可能的，那样做也是徒劳的。可以要求家长指导患儿进行一些小运动量的活动。如果发生干骺端囊性变，因有可能形成骨桥，故应每两年拍一次骨盆正位 X 线片进行随访。如果形成骺板早闭则需在儿童晚期或青少年期行大转子下移术。

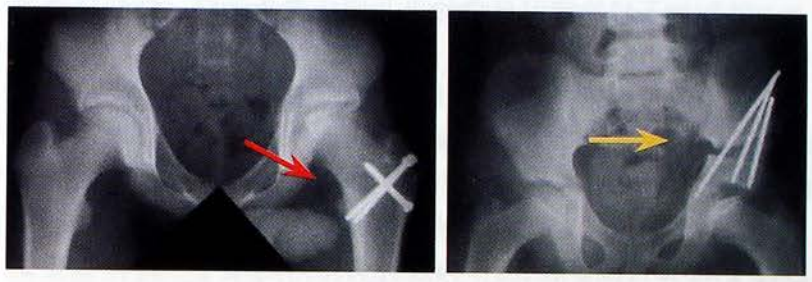

186-B 适度的包容。通过股骨内翻截骨（红箭头）或单纯的髂骨截骨术（黄箭头）实现包容

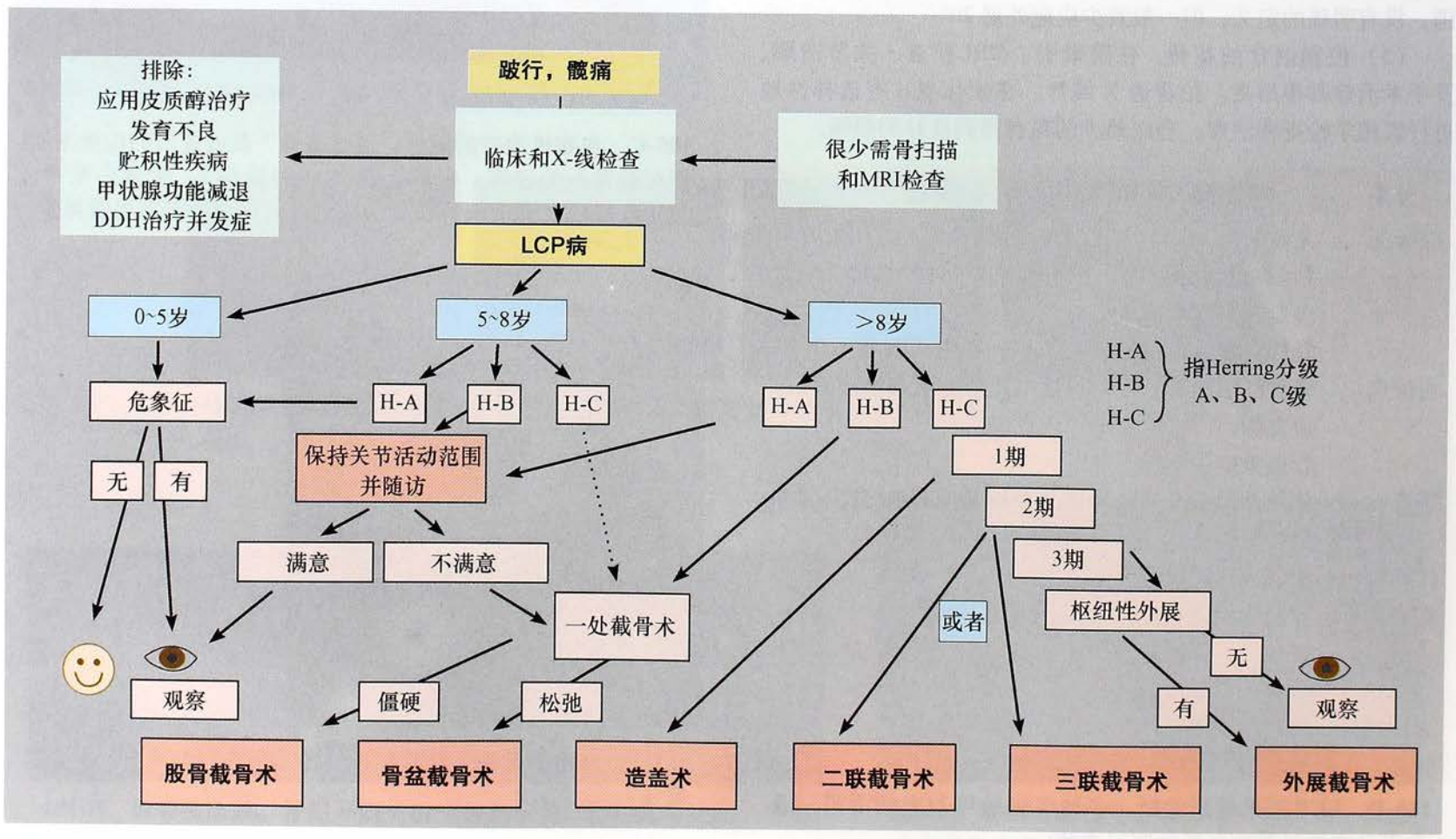

186-C LCP 病的治疗。本流程图显示根据年龄、严重程度、关节活动范围及疾病的分期来决定合适的治疗计划

小儿中期　对有特殊困难或治疗无效的患儿应避免继续治疗（187-A）；对于 HerringA、B 型股骨头包容不良的患儿需要治疗；鼓励患儿进行髋关节外展的运动；密切随访；Herring C 型的患儿可通过增加对股骨头的包容来治疗（186-B），但目前仍有争议。

小儿晚期　对于 Herring B、C 型髋，如果处于 1、2 期可以选择合理的手术方法增加股骨头的包容。可以选择外展石膏或支具治疗，但对大多数患儿实行起来有困难。对于 1 期的患儿，造盖术（187-C）可以取得良好的效果，而且创伤小。对于 2 期的患儿，则需要进行两个平面的截骨术（187-B），此时股骨头如得到良好的包容还会有良好地塑形。对于 3 期的患儿，畸形是永久性的。如果髋外展时股骨头与髋臼外缘相抵触形成枢纽，行股骨近端外展截骨术可改善髋关节活动和减少不适感（187-D）。如果髋关节活动满意而且没有疼痛，残余畸形是可以接受的（187-E）。

（2）严重程度　根据 Salter-Thompson 的股骨头“裂隙征”（新月征）比 Catterall 和 Herring 方法能更早地预测疾病的严重程度。Herring 方法要到坏死晚期或节裂早期才能显示清楚。

（3）手术选择　前面列举了许多治疗方法（186-C），但不包括支具治疗，尽管这种方法可用，但需长时间忍受治疗的痛苦，故大多数患儿和家长难以接受。





187-A　治疗中的极端。支具增加了髋关节的承重且不能提供良好的包容（红箭头）。宽外展石膏（黄箭头）尽管有效但给患儿带来不便





187-B　两平面截骨术。10 岁患儿，Herring C 型，行股骨近端截骨术和髂骨截骨术（红箭头），15 岁时可见股骨头已呈圆形（黄箭头）

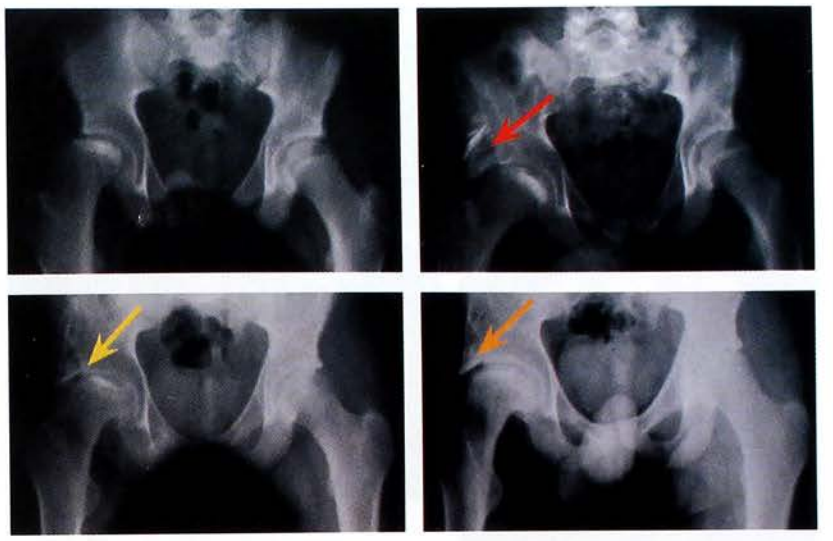

187-C　造盖术增加包容。10 岁女孩，Herring C 型，1 期。行髋臼造盖术，分别为 10 岁（红箭头）、11 岁（黄箭头）、12 岁（橙箭头）时的 X 线片

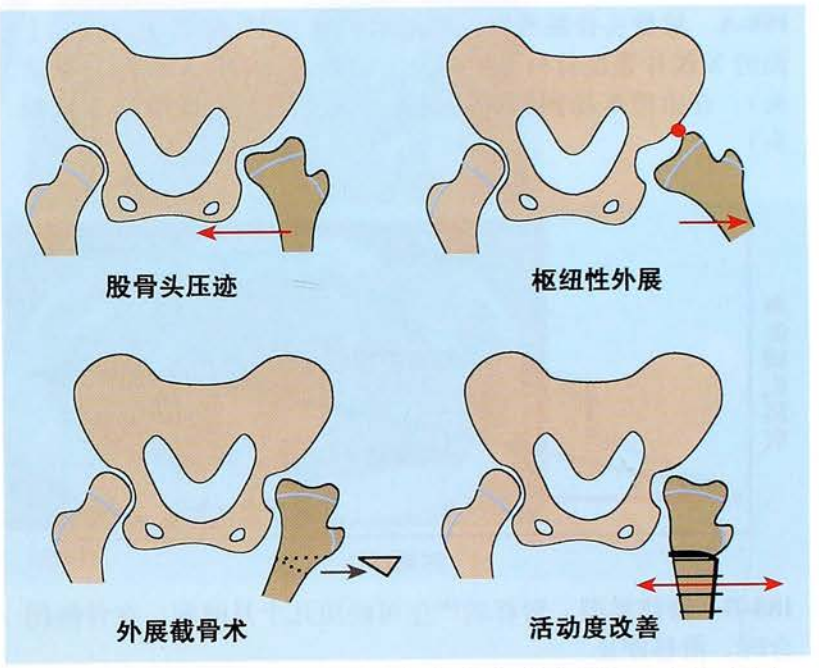

187-D　枢纽性髋外展。股骨头扁平或形成压迹，内收良好，但在外展时，股骨头与髋臼外缘相抵触，导致内侧间隙增宽和疼痛。疼痛和活动受限可通过外展截骨术改善

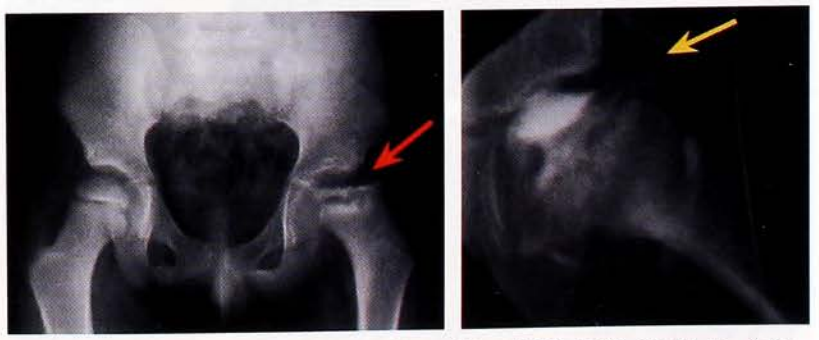

187-E　严重畸形。11 岁男孩，3 期，骨盆正位 X 线片（红箭头）和关节造影（黄箭头）可见严重的畸形。不建议治疗

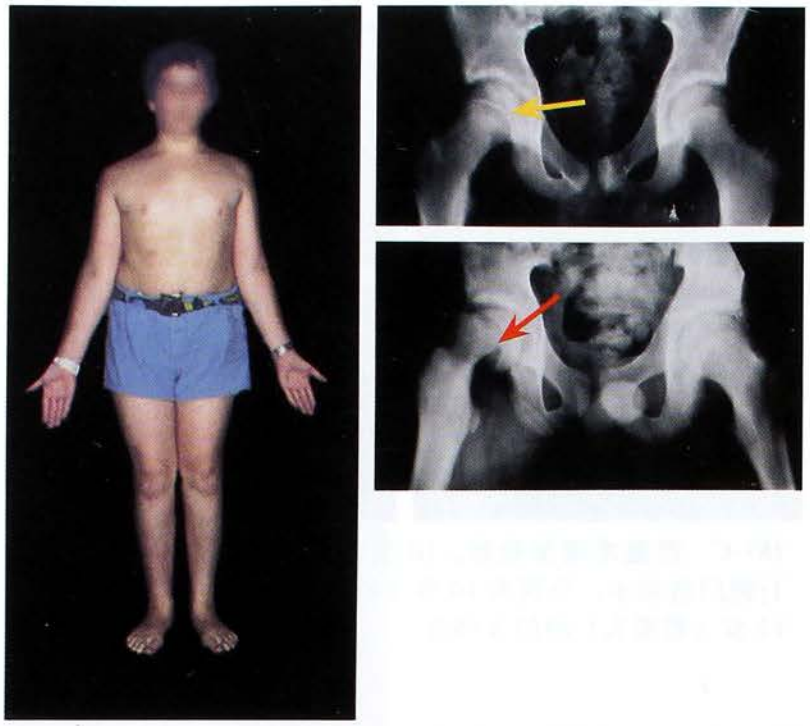

188-A 股骨头骨骺滑移。左图示典型 SCFE 患者的体形。上面的 X 线片是在骨科医生办公室诊断 SCFE 的 X 线片（黄箭头）。在由停车场到医院的路上，突然发生急性滑移（红箭头）

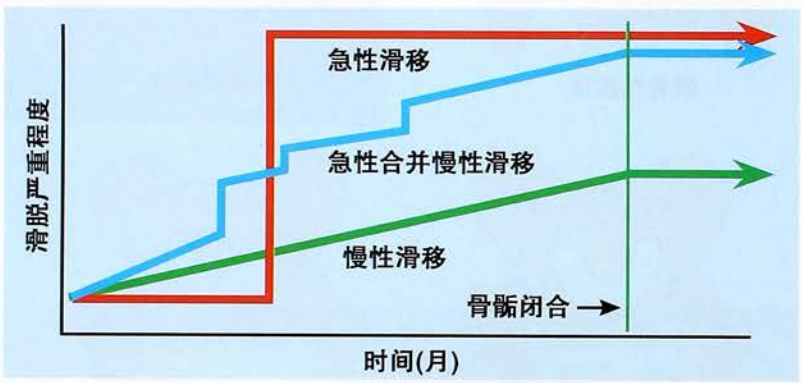

188-B 滑移类型。滑移的产生可经历几个月时间，在骨骺闭合时，滑移停止



188-C 双侧 SCFE。双侧 SCFE 提示可能患有某些潜在原发疾病，该患者患有肾性骨营养不良

六、股骨头骨骺滑脱

股骨头骨骺滑移（Slipped Capital Femoral Epiphysis，SCFE）是股骨近端骨骺在干骺端上的移位（188-A）。SCFE 是青少年最常见的髋关节疾病，其发病率约为 1/50 000，大多数为肥胖的男孩。从儿童中期到发育成熟期均可发病，但男孩的高发年龄为 13 岁，女孩为 11 岁。约有 1/4 的患儿为双侧发病，如算上轻微隐性滑脱者，双侧发病率可能会更高。

1. 病因

SCFE 病因复杂，在青春期的早期，骺板相对脆弱，在此期最易发生骺板损伤。髋关节所承受的负荷约为体重的 4 倍，所以易受损伤。股骨颈后倾或颈干角减小都会增加骺板在垂直方向上的剪力，而使其机械稳定性减小。任何骺板结构性病变均可增加发生 SCFE 的危险性。内分泌性疾病，如甲状腺功能减退、垂体功能减退或性腺功能减退症等，代谢性疾病，如佝偻病、放射治疗、化疗等均与本病的发生有关。如再加上肥胖（188-A）或创伤因素，将导致骺板衰退而出现急、慢性股骨头骨骺滑移，或急、慢性过程同时存在。

2. 自然史

从 6 岁至骨骺融合期均可发病。大多数滑移需经历几个月的时间，表现为渐进过程（188-B）。起病后的进程常各不相同，急性进程与渐进滑移过程重叠。骺板融合可以是治疗的后果也可是成长末期的自然融合，它会使滑移过程停止。滑移发生后，经过重新塑形可减轻畸形。如果头滑移严重、患儿年龄大，则会增加发生骨性关节炎的危险，尤其是如果出现股骨头缺血性坏死或软骨溶解，治疗更加困难。

SCFE 的患者髋臼正常，其关节软骨通常不会受累。因此即使存在明显的股骨近端畸形，也可几十年不出现症状。但如存在软骨溶解或股骨头缺血性坏死则会导致早期关节退行性变。

令人困惑的是所谓的“枪把样”畸形，该畸形常见于发生骨关节炎的男孩。推测这种畸形可能是继发于未加重视的 SCFE。然而目前仍不清楚为什么这么轻微的畸形会引起早期关节退行性变。

非典型 SCFE
肾性骨营养不良
放疗
化疗
内分泌性疾患

188-D 非典型 SCFE。患有潜在的原发疾病或接受某种特殊治疗，会增加 SCFE 发生的危险性

3. 诊断

SCFE 的诊断较难，因为慢性滑移通常起病隐匿，而且多表现为膝关节疼痛。6 岁至发育成熟期的患儿如有膝关节疼痛应想到进一步检查髋关节。长期的滑移会导致足尖内指步态，外展式蹒跚步态及大腿的肌肉萎缩。

（1）筛查　可通过髋关节旋转试验进行筛查（参见第 28 页）。关节内炎症可有髋内旋受限由此而形成类似股骨后倾畸形。SCFE 患儿髋关节内旋受限，这是由于股骨头向后下方滑移这种阳性体征应进一步行髋关节蛙式侧位 X 线片检查。

（2）X 线片检查　SCFE 几乎很难通过常规骨盆片确诊。髋关节蛙式侧位片能很好地观察股骨头骨骺向后滑移。前后位片通常可显示生长板增宽及其邻近的干骺端骨质疏松（189-A），有时这些是惟一的表现，这种情况被称为“滑移前征”。骨骺与股骨颈之间失去正常的重叠关系而发现轻微的滑移。在前后位片上，沿股骨颈上缘划一条直线，正常该线与股骨头骨骺的外侧大部分相交，如果存在头滑移，则该线与股骨头外侧不相交或相交减少。在侧位片上，通过这种方法，可以发现轻微的股骨头骨骺滑移（189-B）。在前后位片上，可根据股骨头与股骨颈的接触比例来计算股骨头骨骺滑移的严重程度，如想精确的计算滑移程度，可在标准的侧位片上测量滑移的角度（189-E）。

（3）其他影像学检查　对双侧股骨头进行侧位高分辨率的骨扫描，滑移前期可见有放射性核素浓聚（189-C）。超声成像可见在滑移处显示阶梯状。MRI 能显示股骨头坏死（AVN）或股骨头位置改变（189-D）。

（4）非典型滑移　潜在的疾病会使股骨头骺板薄弱或增加髋关节的负荷而增加 SCFE 发生的危险性。双侧受累则可增加更多的问题（188-C），每有内分泌病、肾病或接受过特殊治疗病史（188-D）。



189-A

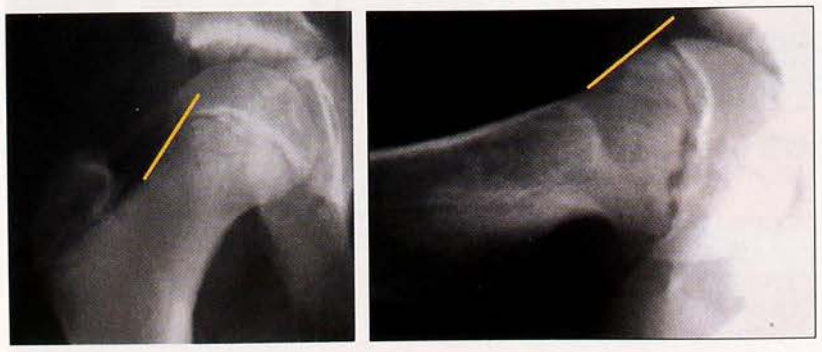

189-B



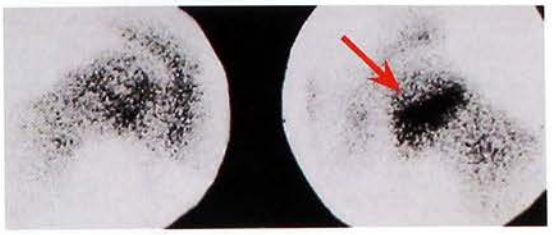

189-C





189-D

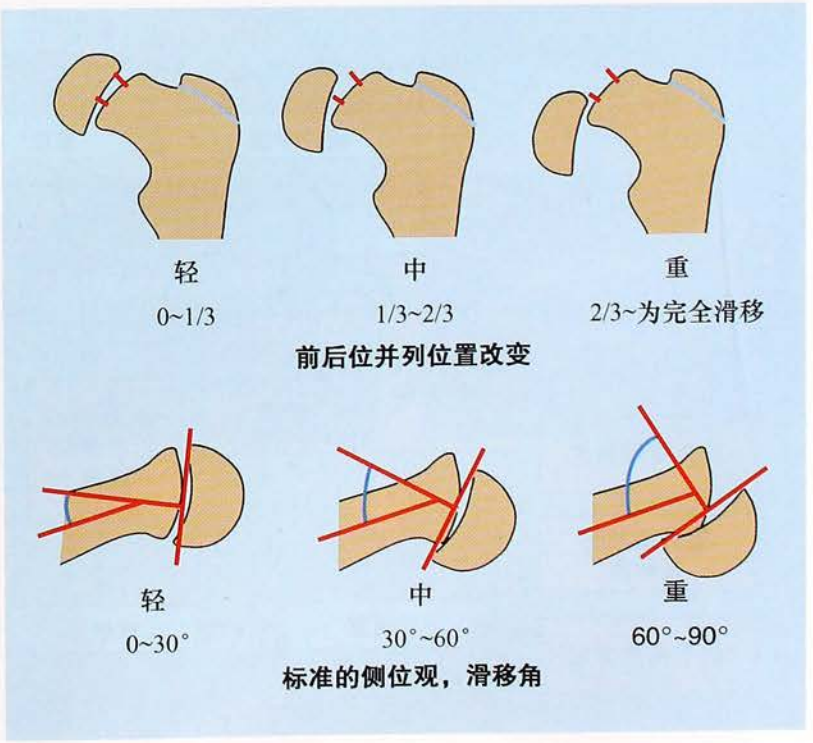

189-E

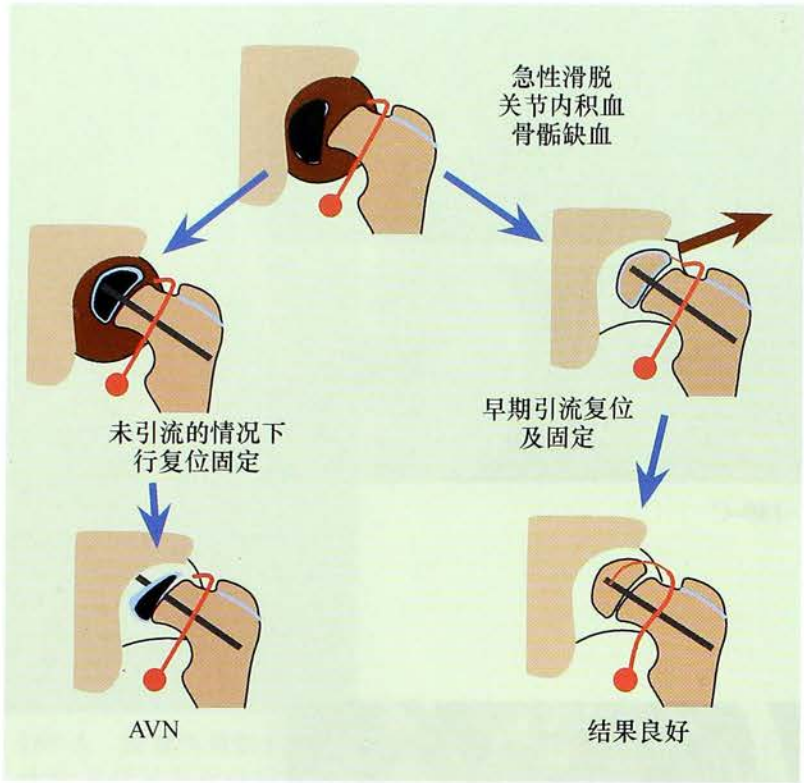

190-A 早期引流以防止 AVN。对于急性的 SCFE，有些学者建议早期关节减压、复位及固定以防止发生 AVN

4. 治疗

治疗目的是稳定生长板以防止股骨头骨骺进一步滑移并避免并发症（190-B），可用螺钉、钢针、骨骺固定术或髋人字石膏固定来实现。

A. 不稳定的滑移　5% ~10% 为不稳定的滑移发生 AVN 的危险增大，可突然出现而不能走路。因为滑移不稳定，下肢的任何活动都会引起疼痛。

不稳定性滑移常较慢性滑移严重，治疗较困难，且存在争议，治疗结果往往不够好。急性期的治疗包括：牵引、手法、石膏制动、减压、复位及固定等。实践表明，早期减压及固定可降低 AVN 发生的危险（190-A）。

收病人住院，安排螺钉固定。如果就诊延误，可考虑下肢加垫的皮牵引治疗。牵引后股骨头有可能复位，可进入手术室固定，方法与稳定型滑移相同。如果用一枚螺钉固定效果不理想，或患儿肥胖、顽皮好动，也可用两枚螺钉固定。术后需卧床 3 周，然后免负重下活动，直到有骨痂形成。还需观察是否并发 AVN（参见第 191 页）。

B. 稳定的滑移　对于轻、中度滑移可用一枚螺钉原位固定，这样可预防继续滑移，并可使骺板融合（参见第 191 页）。对于 8 岁以下的患儿，可用光滑的钢针固定，以不碍生长。

190-B SCFE 的治疗流程图

C. 股骨头骨骺滑移的固定术　分为稳定的和非稳定的（参见上页）。

（1）经皮穿针固定治疗稳定的 SCFE

体位　患者平卧在能透 X 线的手术床上。在开始操作前调整患儿体位以保证能够获得良好的前后位和侧位影像，对于体型较大、肥胖的儿童，这可能较为困难。

决定进针位置　在前后位和侧位影像上利用钢针导引，在皮肤上划标记线，以确定最佳的进针方向（191-C、191-D、191-E 和 191-F）。对于较重度的滑移，进针点应更靠近股骨颈前上方。

固定装置　用带导针的空心螺钉使进针更为简易。

导针的位置　在两条线相交部位备皮，尖刀刺一小切口，在成像系统指引下，经皮肤上两条标记线的交叉点处置入导针（191-G）。从正位向侧位变更体位，以确认正确的进针方向。术中可以调整“C”形臂的位置，保证最大范围地监视到股骨近端，以达到精确定位。

钢针固定　沿股骨颈的针稍扩孔，再钻入导针，经股骨颈达到股骨头要够深，以避免在移动扩孔钻时引起的不经意的移位。沿导针置入空心螺钉，其深度应足够以达到牢固的固定，但要留一小段而不要穿透股骨头进入关节，一般穿过骺板深入股骨头 3～4 个螺纹的距离（191-I、191-J）。

术后处理　如能耐受在术后即可行走，置入的螺钉可不取出。术后需随访至骺板融合，并注意对侧滑移的可能性。

（2）不稳定的 SCFE

由于不稳定的 SCFE 发生股骨头缺血性坏死的危险性较大，需要打开关节引流血肿并要牢靠地固定。

关节减压　发生滑移后，最好尽早地行切开关节减压。

复位　准备穿针前摆好下肢体位时常能得到复位。体位为内旋、内收下肢。避免过度复位，因为这样会增加发生 AVN 的风险。

固定　如果股骨头复位良好，通常用一枚空心钉固定即可，但如果觉得固定不牢固也可以用两枚空心钉固定。

术后处理　卧床休息 3 周，在 X 线片上出现明显的骨痂之前，不得负重。临床随访有无活动受限，定期拍片，及时发现 AVN。

（3）SCFE 严重的后遗畸形

滑移角 >60°，可能会造成永久的残疾，是进行截骨矫形的指征。单纯股骨近端屈曲截骨术可矫正畸形，并且对股骨头的血运影响较小。

步骤　通过外侧入路，显露股骨近端的转子间区，根据测量的滑移角，决定需要矫形的角度。先将直角刃钢板打入截骨的近端，使钢板的远端与股骨干所成的角度与滑移角相等。然后在钢板置入处的下方截骨（191-K），再屈曲远端股骨使其与钢板对位对线，有时可能需要稍微旋转股骨，最后用 3～4 枚皮质骨螺钉固定（191-L）。

术后处理　在截骨牢固愈合之前避免负重，一般可不取出钢板。



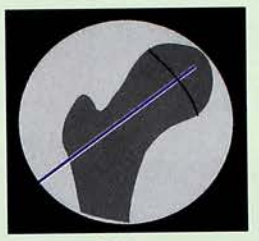
191-C

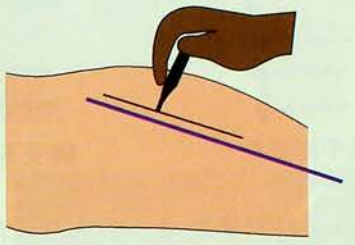
191-D


191-E

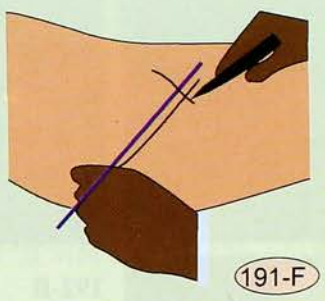
191-F

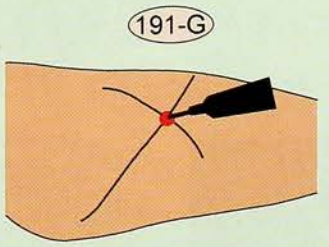
191-G

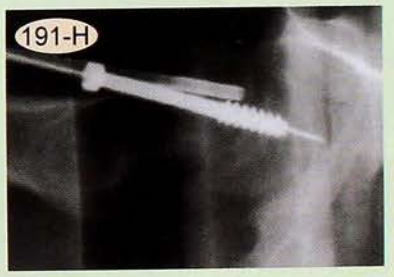
191-H


191-I


191-J

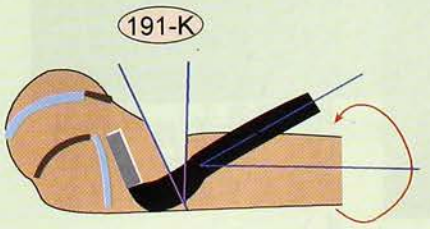
191-K

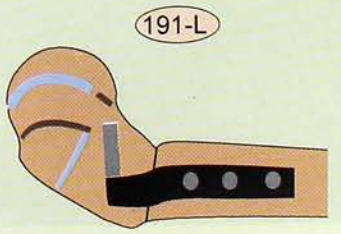
191-L

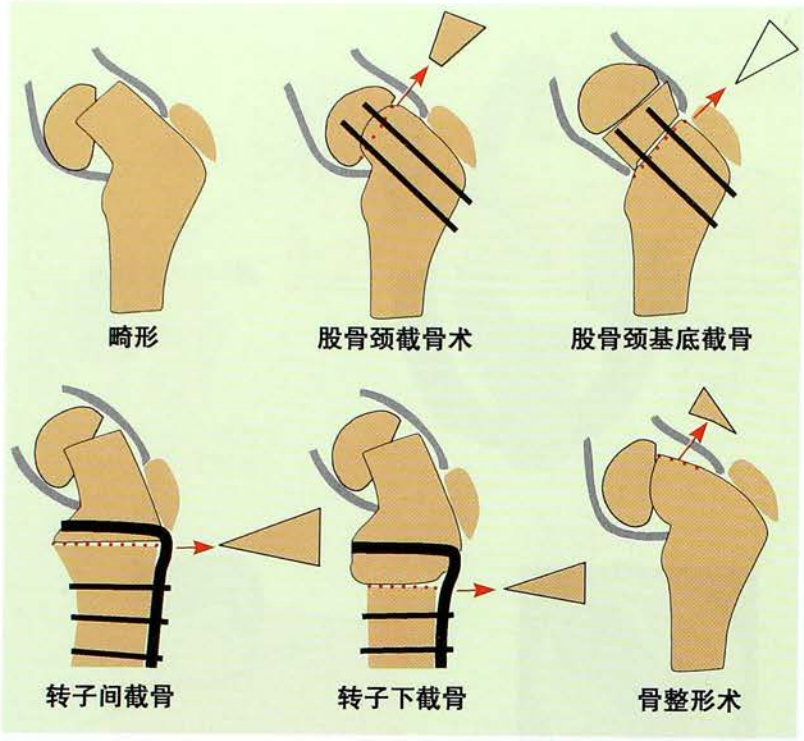

192-A 截骨矫形术。图示严重滑移选择行截骨矫形术的部位选择

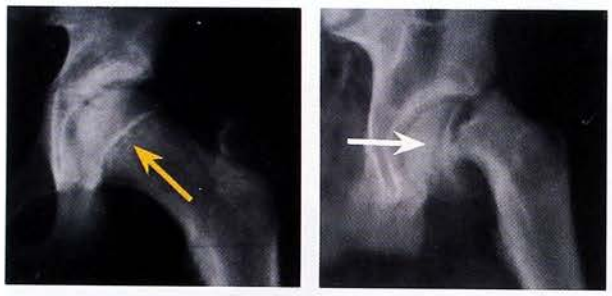



192-B 急性滑移、AVN 和软骨溶解。没有认出滑移前干骺端的变化（黄箭头），发生了不稳定型滑移（白箭头），并发 AVN 和软骨溶解（红箭头）

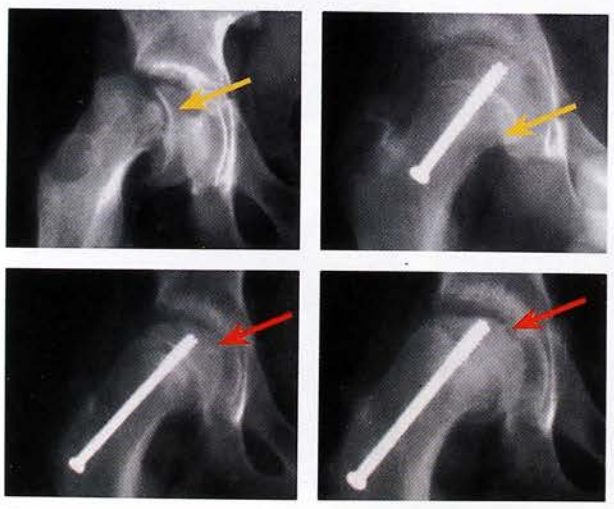

192-C 合并有 AVN 的不稳定的滑移。急性滑移（黄箭头），未减压只行复位和穿钉固定术（橙箭头），发展为 AVN（红箭头），最终需要关节融合（绿箭头）

D. 截骨术 截骨术可在股骨的不同平面进行（192-A）。一般而言，截骨位置越靠近股骨畸形的部位越可获得解剖上的矫正，但是发生股骨头缺血性坏死的可能性也越大。以下是各种不同的手术方法：

股骨颈截骨术 由于这种短缩外翻截骨术是在畸形的部位进行的，所以矫形效果最佳，而且固定操作简单。但由于这种手术方法易发生股骨头缺血性坏死，故要由有相当的经验和技术水平的医生进行。

股骨颈基底部截骨术 由于此种方法是在髋关节囊外进行的，而且相对靠近畸形部位，所以该方法安全且具有良好的矫形效果。在股骨颈基底部的前外侧切除楔形骨块，对截骨面凹凸不平之处要磨平，截骨处固定方法很简单。

转子间截骨术 这种手术方法也是在髋关节囊外进行的，而且截骨后远近端的接触面大，所以该方法具有稳定性好和愈合快的优点。但截骨后固定方法较复杂，而且截骨处距畸形部位较远。

转子下截骨术 因为此法的截骨处距畸形部位最远，并且截骨后固定更困难，所以此方法很少应用。由于股骨颈基底部截骨术和转子间截骨术矫形效果好、手术风险小，故最为常用。

骨整形术 由于在股骨颈的前方有残存留的突起，在髋关节屈曲和内旋时，会与髋臼相碰撞，去除这些突起可改善髋关节的活动。尽管该方法简单、安全，但其部位并不像截骨术那样可将关节软骨置于负重区内，所以此术式并不为人们所重视，而且很少应用。

E. 预防性钢针固定 大约有 1/4 的股骨头骨骺滑移患者可双侧受累，所以对未受累的一侧总是要认真监测。如果怀疑另一侧有早期股骨头骨骺滑移或有某些原发性代谢性疾病（如肾性骨营养不良），建议在对侧预防性地行钢针固定。另外年龄小于 10 岁或有重度肥胖的患儿发生另一侧患 SCFE 的危险性高。

F. 重度股骨头骨骺滑移 重度股骨头骨骺滑移的治疗较复杂。

原位固定 拟行原位固定，通过塑形矫正畸形。如有必要，可加行截骨术以改善髋关节的活动范围。如果移位明显使原位固定困难，可以在股骨颈前部确定螺钉的进入点，这样可将钢针置于移位的股骨头骨骺的中心。

最初阶段截骨术 既能矫正畸形又能使滑移稳定的截骨术是很难的。为使滑移稳定，可通过跨骺板固定或将骺板置于水平位。

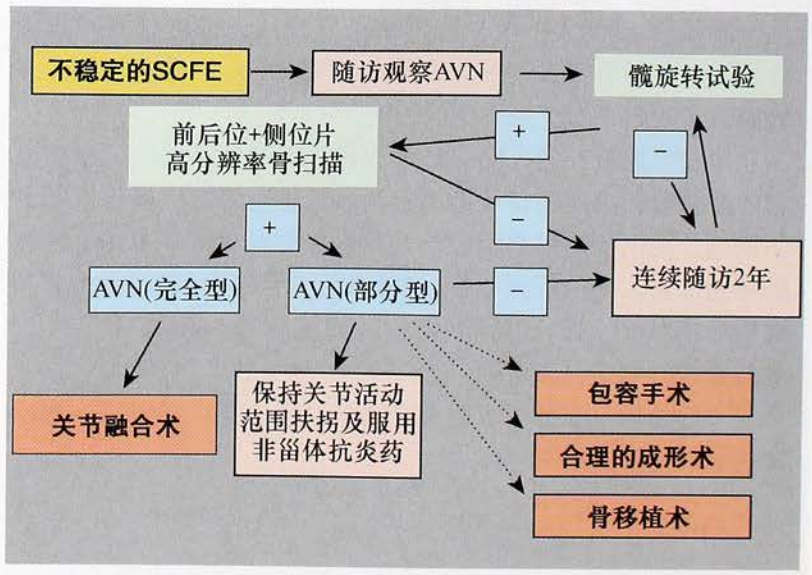

192-D SCFE 并发 AVN 的治疗

5. 并发症

股骨头骨骺滑移的并发症常见

（1）股骨头缺血性坏死　AVN 是不稳定的 SCFE 治疗后的严重的并发症（192-B），应尽一切可能防止发生这种不良后果。尽可能避免手法复位。在不稳定的 SCFE 的治疗中，尽早行关节引流，牵引或手术摆体位使滑移复位，及时行钢针内固定。另外要不间断地随访，以了解疾病的进展情况（192-D）。如果患者髋关节旋转活动具有保护性抵抗或进展性受限，就要怀疑发生 AVN。AVN 常于患病 6 ~ 12 个月后在 X 线片上清楚可见，MRI 检查可更早地发现 AVN（192-C）。

如果发生 AVN，要去除或更换突出的钢针，嘱扶拐杖行走，并鼓励进行游泳等活动。如果是部分股骨头坏死，要努力挽救关节功能。钻孔引流或去除头内死骨的方法是无效的。如果髋关节疼痛和功能丧失到了不能接受的程度则行髋关节融合。但要避免使用诸如 Cobra 钢板的关节融合技术，因为它会有损以后改行义肢的效果。

（2）软骨溶解　治疗与不治疗均可发生软骨溶解（193-A）。导针或螺钉穿透关节，是发生软骨溶解的可疑原因。通常表现为髋关节间隙变窄，活动度下降，和髋关节外展挛缩。处理方法有减轻髋关节的负重并鼓励活动。服用阿司匹林、住院牵引和关节囊切开术的效果无不确定。但随着时间的推移，大多数患儿的症状会有所改善，很少进展为关节破坏和关节融合。但是软骨溶解和 AVN 同时发生则后果严重，结局多致髋关节融合。

七、其他髋关节疾患

1. 特发性软骨溶解

本病的特点是自发的软骨溶解，可导致髋关节疼痛、僵硬、及关节和软骨间隙变窄（193-B）。其自然病程是多种多样的，通常在发病数年之后关节间隙可自行恢复。但一部分患者也可发生关节僵硬，需行髋关节融合术。

治疗方法是拄拐可减轻髋关节负重，并鼓励积极自主活动髋关节，如游泳。

2. 弹响髋

弹响髋可发生于青少年。因髂腰肌肌腱半脱位，导致弹响和疼痛。髂腰肌肌腱部分脱位可通过超声诊断（193-C）。治疗方法为休息、局部注药而肌腱延长很少应用。

3. 盂唇撕裂

盂唇撕裂为青少年髋臼创伤后自发的，或与 Perthes 病和股骨头骨骺滑移所致的髋臼发育不良或畸形有关。其症状包括髋关节弹响和绞锁，但很少在正常活动时疼痛，而在内旋和伸髋时引起不适感。在关节内注射局麻药物可缓解疼痛。通过 MRI 和关节镜检查可确诊。

治疗要首先尽可能纠正原发疾病（如髋臼发育不良），也可用非甾体类消炎药治疗。经关节镜作有限的清创有一定的帮助。盂唇撕裂可增加髋关节退行性变的风险。

4. 髋臼内陷

髋臼内陷很少发生于儿童。常见于 Marfan 综合征、血清学检查阴性的脊柱关节病和骨质脆弱的患者。疼痛、僵硬、髋臼内移和 CE 角增大是典型特征（193-D）。该病的治疗应直指治疗原发疾病。对于 Marfan 综合征患者或有严重畸形的患者，可考虑及早行 Y 形软骨融合。另外可以采用骨盆截骨术（如反向三联截骨术）来使髋臼的承重区外移。

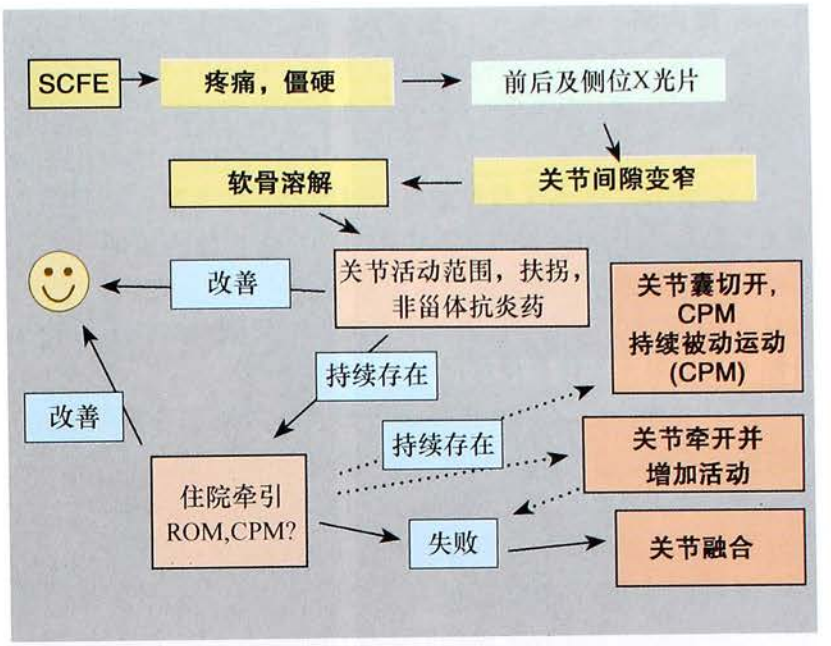

193-A　SCFE 合并软骨溶解的治疗



193-B　特发性软骨溶解。在 X 线片上显示关节间隙变窄（黄箭头），在关节造影影像上显示软骨间隙变窄（白箭头）

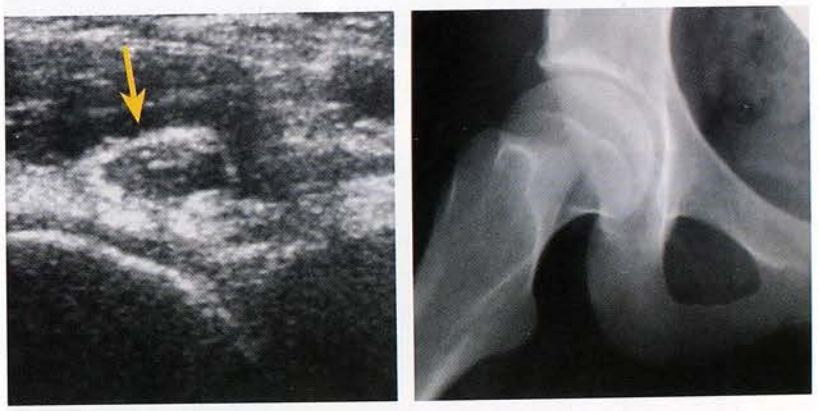

193-C　弹响髋。超声显示髂腰肌腱的移动（箭头所示），X 线片表现正常

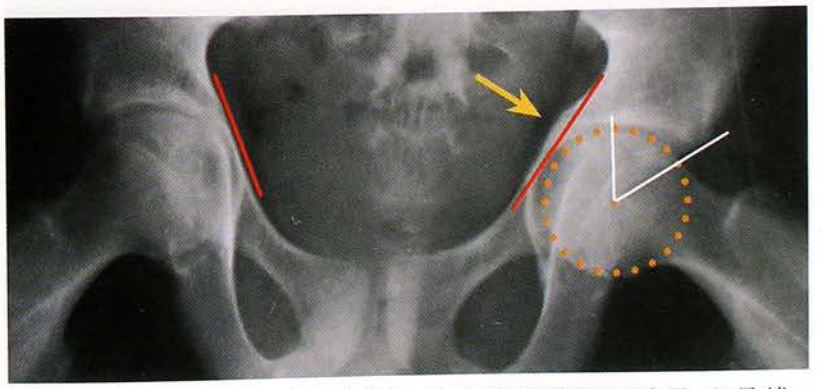

193-D　髋臼内陷。髋臼变深，向内侧移位超过髂骨-坐骨线（红线示），CE 角为 60°

5. 髋内翻

髋内翻（CV）是一种颈干角小于110°的畸形（194-A）。髋内翻的病因很多（194-B），是一种独立的原发性畸形也可并发于其他疾病。

（1）测量　除颈干角外还应同时测量其他参数，如骨骺角和关节面与转子间距（ATD）等。ATD值是评价外展肌肌力不足的一个重要指标。通常股骨头中心与大转子顶点在同一水平，而且ATD肯定存在。ATD值减小可能是由于髋内翻或者股骨头骨骺生长受限而大转子相对过度生长所致。

（2）功能障碍　髋内翻可以引起肢体短缩和外展肌无力。因为畸形增加了骨骺的倾斜度，有时畸形不断加重。

（3）先天性髋内翻　常与股骨短缩同时存在（194-C），或者并发骨骼发育不良如脊椎骨骺发育不良。

（4）获得性髋内翻　可能与其他问题相关，如最常见的是纤维发育不良，或者为医源性的，如治疗LCP病行内翻截骨术后引发的髋内翻（194-D）。

（5）发育性髋内翻　可能随着生长发育而逐渐形成(194-E)。

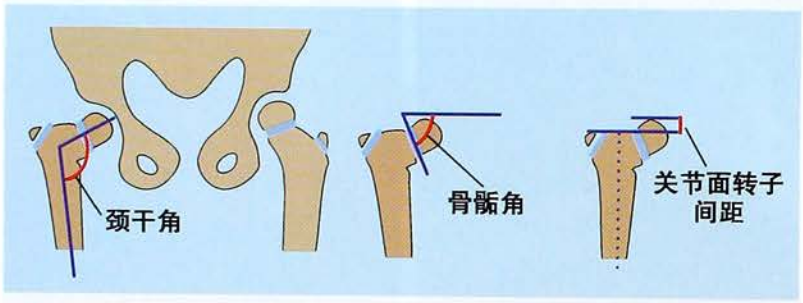

194-A　股骨近端的测量。这些测量指标通常用于评价颈干角的变化

原发性髋内翻
先天性
单发畸形
骨发育不良
发育性
继发性髋内翻
创伤，畸形愈合
AVN，DDH治疗
肿瘤
纤维发育不良
骨囊肿
骨量减少
医源性，内翻截骨术后
功能性髋内翻，短髋畸形
LCP病
错骺停滞，DDH治疗

194-B　髋内翻病因



194-C　先天性髋内翻。这种髋内翻常并发先天性股骨短缩（红箭头）或骨骼发育不良（黄箭头）

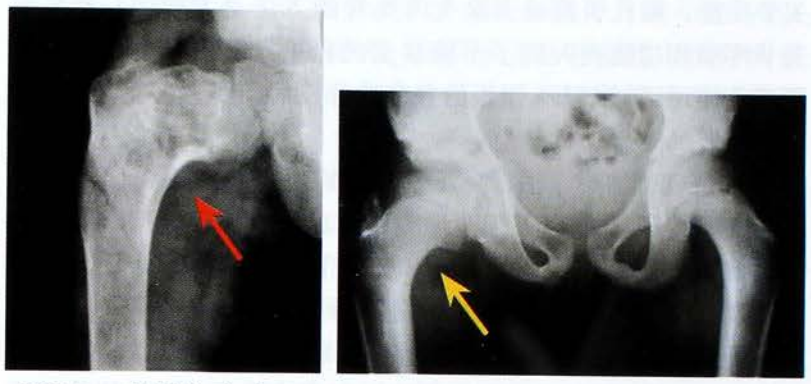

194-D　获得性髋内翻。纤维发育不良患儿的髋内翻（红箭头）及Perthes病行内翻截骨术后的髋内翻（黄箭头）

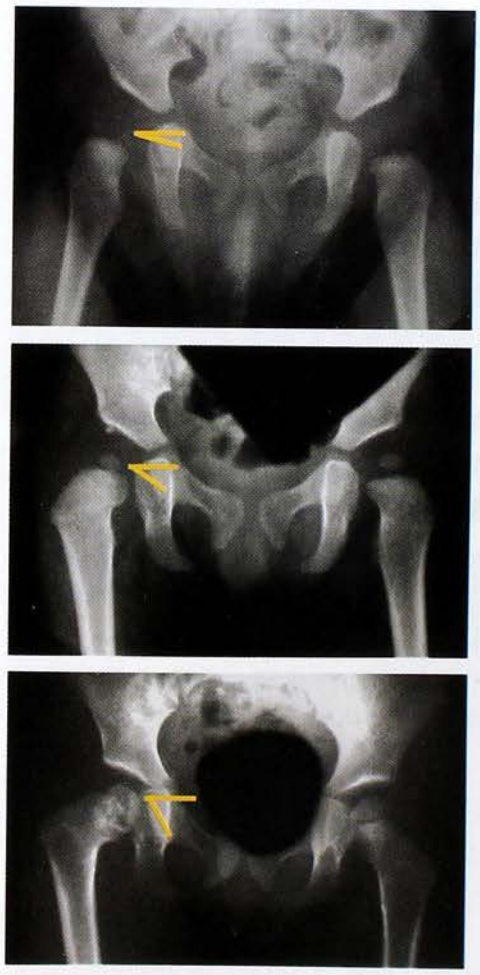

194-E　发育性髋内翻。X线片显示分别在3个月（上），12个月（中），以及3岁（下）时骨骺角进展性增大（黄箭头）

髋内翻的治疗　髋内翻的治疗根据畸形的不同类型而定。

进展型髋内翻　先天性或发育性。通过外翻截骨术（195-A）减小骨骺角至40°以下。使骺板更趋于水平位可以增加稳定性和减少复发的几率。

外翻截骨术　儿童晚期施行手术治疗时，由于骨重新塑形的时间有限，通常会留有残余畸形。有时施行的大转子阻滞术可削弱外翻截骨术的效果。

大转子移位术　将大转子向外、向下方移位，这种方法简单而有效，通常是治疗较大儿童和青少年残余性髋内翻的最好方法（195-B）。髋关节的外侧结构对增强外展肌力和减轻跛行是最重要的。

6. 髋外翻

（1）真正的髋外翻　这种畸形通常继发于由于外科手术导致的大转子骺板或股骨颈软骨的发育停滞。在骨盆正位片上表现为股骨颈变长。颈干角增大一般不会导致严重问题。骨盆正位片显示颈干角增大，可能是由于真性髋外翻、股骨前倾增加、或两者共存的结果。

（2）貌似髋外翻　小儿股骨前倾可见此现象。

（3）联合畸形　神经肌肉病变如：脑性瘫痪，常合并有股骨前倾及真性髋外翻畸形（195-C）。股骨颈变长，在标准的侧位片上显示股骨颈向前倾斜增加，CT扫描显示前倾角增大。

7. 类固醇激素诱发的AVN

这种因激素治疗引起的严重并发症常为双侧髋关节同时受累（195-D）。激素减少股骨头血运的发病机制尚未确定。大剂量激素治疗比蓄积剂量或长期使用更易引起AVN。通常激素治疗结束3年后发生的AVN最为严重。治疗包括早期中心减压和全髋关节置换。

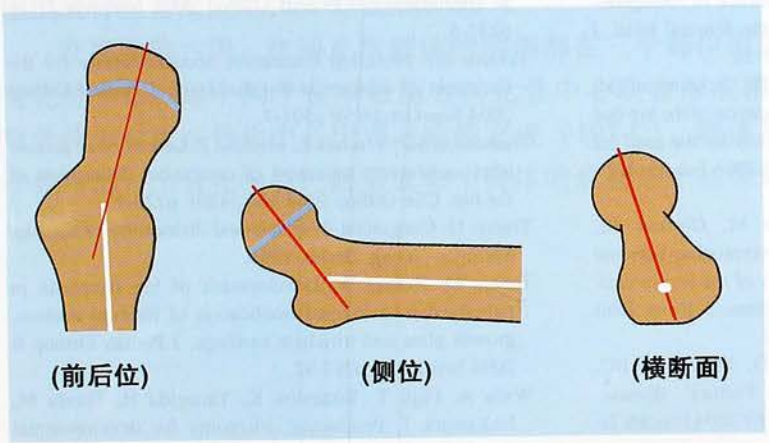



195-C　貌似髋外翻。X线片显示脑性瘫痪患儿合并有髋外翻（红箭头）。这种看似髋外翻是由于股骨过度前倾和真性颈干角加大共同作用的结果

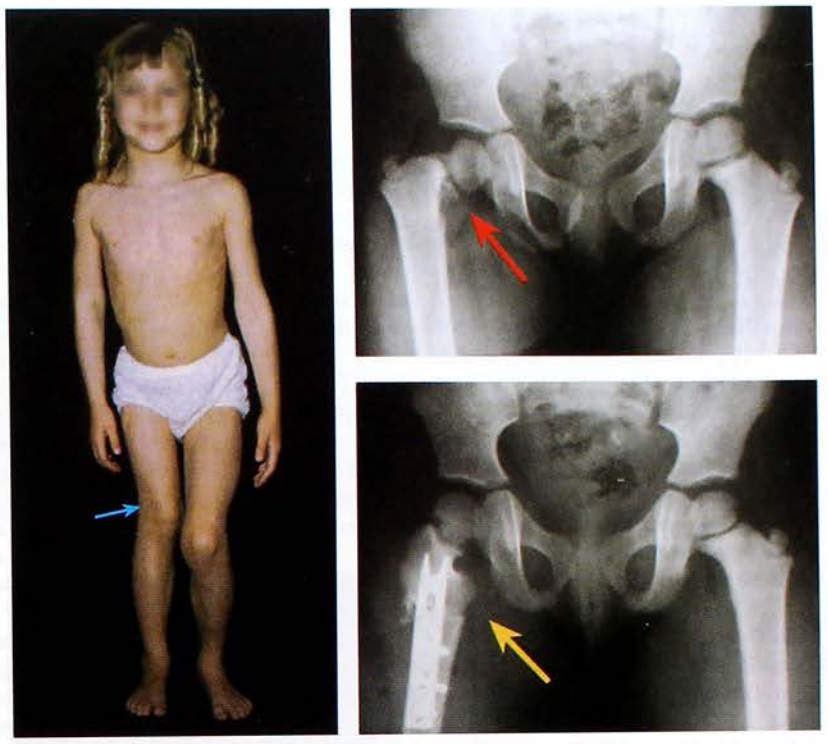

195-A　外翻截骨术。注意右腿短缩（蓝箭头）。髋关节内翻畸形（红箭头）通过外翻截骨术（黄箭头）矫正

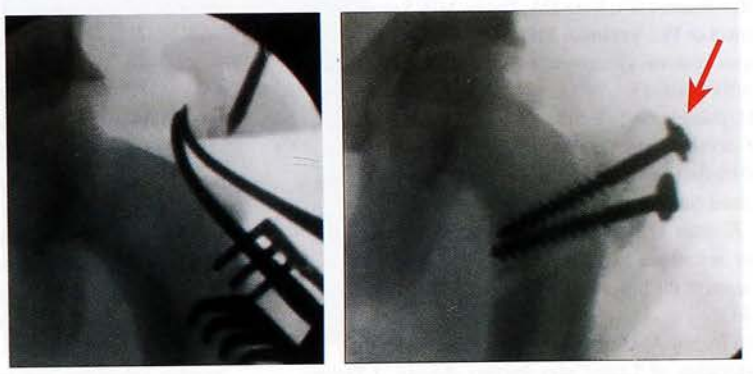

195-B　大转子移位术。术中X线片显示大转子下移。将大转子向外、下方移位（红箭头所示）

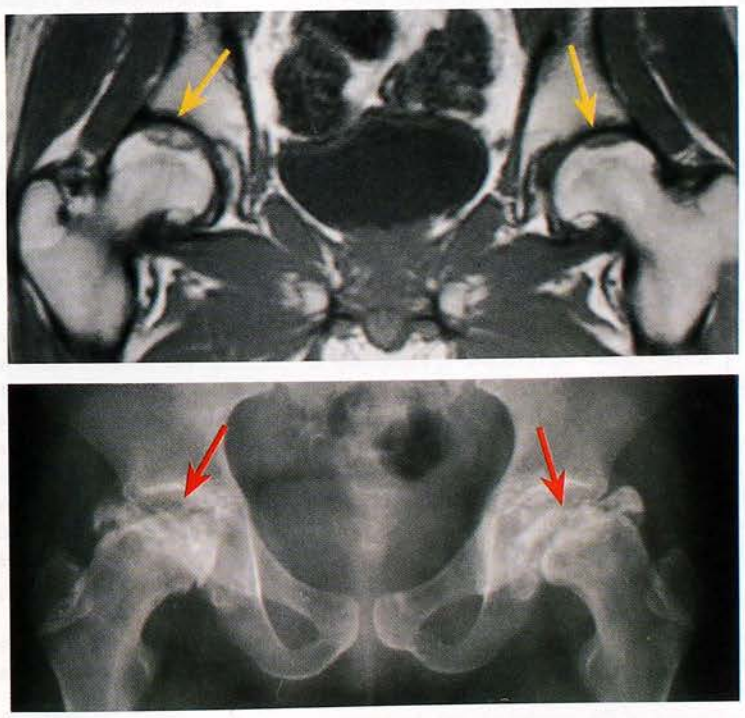

195-D　类固醇诱发的AVN。早期MRI显示早期双侧AVN（黄箭头）。注意2年后的广泛坏死（红箭头）

（王恩波 译）

参考文献

Agus H, Kalenderer O, Eryanlmaz G, Ozcalabi IT. Intraobserver and interobserver reliability of Catterall, Herring, Salter-Thompson and Stulberg classification systems in Perthes disease. J Pediatr Orthop B 2004 May;13(3): p166-9.

Bohm P, Brzuske A. Salter innominate osteotomy for the treatment of developmental dysplasia of the hip in children: results of seventy-three consecutive osteotomies after twenty-six to thirty-five years of follow-up. J Bone Joint Surg Am 2002 Feb;84-A(2): p178-86.

Bursal A, Erkula G. Lateral shelf acetabuloplasty in the treatment of Legg-Calve-Perthes disease. J Pediatr Orthop B 2004 May;13(3): p150-2.

Castro FP, Bennett JT, Doulens K. Epidemiological perspective on prophylactic pinning in patients with unilateral slipped capital femoral epiphysis. J Pediatr Orthop 2000 Nov-Dec;20(6): p745-8.

Cavalier R, Herman MJ, Pizzutillo PD, Geller E. Ultrasound-guided aspiration of the hip in children: a new technique. Clin Orthop 2003 Oct;(415): p244-7.

Chung SM. The arterial supply of the developing proximal end of the human femur. J Bone Joint Surg 1976;58A:961-970.

Di Fazio RL, Kocher MS, Berven S, Kasser J. Coxa vara with proximal femoral growth arrest in patients who had neonatal extracorporeal membrane oxygenation. J Pediatr Orthop 2003 Jan-Feb;23(1): p20-6.

Dietz FR, Albanese SA, Katz DA, Dobbs MB, Salamon PB, Schoenecker PL, Sussman MD. Slipped capital femoral epiphysis in down syndrome. J Pediatr Orthop 2004 Sep-Oct;24(5): p508-13.

Duppe H, Danielsson LG. Screening of neonatal instability and of developmental dislocation of the hip. A survey of 132,601 living newborn infants between 1956 and 1999. J Bone Joint Surg Br 2002 Aug;84(6): p878-85.

Eren A, Altintas F, Atay EF, Omeroglu H. A new capsuloplasty technique in open reduction of developmental dislocation of the hip. J Pediatr Orthop B 2004 Mar;13(2): p139-41.

Erkula G, Bursal A, Okan E. False profile radiography for the evaluation of Legg-Calve-Perthes disease. J Pediatr Orthop B 2004 Jul;13(4): p238-43.

Faraj S, Atherton WG, Stott NS. Inter- and intra-measurer error in the measurement of Reimers' hip migration percentage. J Bone Joint Surg Br 2004 Apr;86(3): p434-7.

Garrido IM, Molto FJ, Lluch DB. Distal transfer of the greater trochanter in acquired coxa vara. Clinical and radiographic results. J Pediatr Orthop B 2003 Jan;12(1): p38-43.

Graf R. Fundamentals of sonographic diagnosis of infant hip dysplasia. J Pediatr Orthop 1984;4:735-740.

Guille JT, Lipton GE, Tsirikos AI, Bowen JR. Bilateral Legg-Calve-Perthes disease: presentation and outcome. J Pediatr Orthop 2002 Jul-Aug;22(4): p458-63.

Guzzanti V, Falciglia F, Stanitski CL. Slipped capital femoral epiphysis in skeletally immature patients. J Bone Joint Surg Br 2004 Jul;86(5): p731-6.

Hachiya Y, Kubo T, Horii M, Hirasawa Y, Muramatsu K, Morita C, Ando K, Yoshizawa H. Characteristic features of the acetabular labrum in healthy children. J Pediatr Orthop B 2001 Jul;10(3): p169-72.

Herring JA, Kim HT, Browne R. Legg-Calve-Perthes disease. Part I: Classification of radiographs with use of the modified lateral pillar and Stulberg classifications. J Bone Joint Surg Am 2004 Oct;86-A(10): p2103-20.

Herring JA, Kim HT, Browne R. Legg-Calve-Perthes disease. Part II: Prospective multicenter study of the effect of treatment on outcome. J Bone Joint Surg Am 2004 Oct;86-A(10): p2121-34.

Horii M, Kubo T, Hachiya Y, Nishimura T, Hirasawa Y. Development of the acetabulum and the acetabular labrum in the normal child: analysis with radial-sequence magnetic resonance imaging. J Pediatr Orthop 2002 Mar-Apr;22(2): p222-7.

Kaar SG, Cooperman DR, Blakemore LC, Thompson GH, Petersilge CA, Elder JS, Heiple KG. Association of bladder exstrophy with congenital pathology of the hip and lumbosacral spine: a long-term follow-up study of 13 patients. J Pediatr Orthop 2002 Jan-Feb;22(1): p62-6.

Kalamchi A, MacEwen GD. Avascular necrosis following treatment of congenital dislocation of the hip. J Bone Joint Surg 1980 62A:876-878

Kamath SU, Bennet GC. Does developmental dysplasia of the hip cause a delay in walking?. J Pediatr Orthop 2004 May-Jun;24(3): p265.

Kamegaya M, Saisu T, Ochiai N, Hisamitsu J, Moriya H. A paired study of Perthes' disease comparing conservative and surgical treatment. J Bone Joint Surg Br 2004 Nov;86(8): p1176-81.

Kandzierski G, Karski T, Kozlowski K. Capital femoral epiphysis and growth plate of the asymptomatic hip joint in unilateral Perthes disease. J Pediatr Orthop B 2003 Nov;12(6): p380-6.

Kealey WD, Lappin KJ, Leslie H, Sheridan B; Cosgrove AP. Endocrine profile and physical stature of children with Perthes disease. J Pediatr Orthop 2004 Mar-Apr;24(2): p161-6.

Kenny P, Higgins T, Sedhom M, Dowling F, Moore DP, Fogarty EE. Slipped upper femoral epiphysis. A retrospective, clinical and radiological study of fixation with a single screw. J Pediatr Orthop B 2003 Mar;12(2): p97-9.

Kim HT, Kim JI, Yoo CI. Acetabular development after closed reduction of developmental dislocation of the hip. J Pediatr Orthop 2000 Nov-Dec;20(6): p701-8.

Kim HW, Morcuende JA, Dolan LA, Weinstein SL. Acetabular development in developmental dysplasia of the hip complicated by lateral growth disturbance of the capital femoral epiphysis. J Bone Joint Surg Am 2000 Dec;82-A(12): p1692-700.

Kitoh H, Kitakoji T, Katoh M, Takamine Y. Delayed ossification of the proximal capital femoral epiphysis in Legg-Calve-Perthes' disease. J Bone Joint Surg Br 2003 Jan;85(1): p121-4.

Kuwajima SS, Crawford AH, Ishida A, Roy DR, Filho JL, Milani C. Comparison between Salter's innominate osteotomy and augmented acetabuloplasty in the treatment of patients with severe Legg-Calve-Perthes disease. Analysis of 90 hips with special reference to roentgenographic sphericity and coverage of the femoral head. J Pediatr Orthop B 2002 Jan;11(1): p15-28.

Luhmann SJ, Bassett GS, Gordon JE, Schootman M, Schoenecker PL. Reduction of a dislocation of the hip due to developmental dysplasia. Implications for the need for future surgery. J Bone Joint Surg Am 2003 Feb;85-A(2): p239-43.

Luhmann SJ, Jones A, Schootman M, Gordon JE, Schoenecker PL, Luhmann JD. Differentiation between septic arthritis and transient synovitis of the hip in children with clinical prediction algorithms. J Bone Joint Surg Am 2004 May;86-A(5): p956-62.

Maxwell SL, Lappin KJ, Kealey WD, McDowell BC, Cosgrove AP. Arthrodiastasis in Perthes' disease. Preliminary results. J Bone Joint Surg Br 2004 Mar;86(2): p244-50.

Nishimatsu H, Iida H, Kawanabe K, Tamura J, Nakamura T. The modified Spitzy shelf operation for patients with dysplasia of the hip. A 24-year follow-up study. J Bone Joint Surg Br 2002 Jul;84(5): p647-52.

Nnadi C, Chawla T, Redfern A, Argent J, Fairhurst J, Clarke N. Radiograph evaluation in children with acute hip pain. J Pediatr Orthop 2002 May-Jun;22(3): p342-4.

Oppenheim WL, Bowen RE, McDonough PW, Funahashi TT, Salusky IB. Outcome of slipped capital femoral epiphysis in renal osteodystrophy. J Pediatr Orthop 2003 Mar-Apr;23(2): p169-74.

Porter DE, Benson MK, Hosney GA. The hip in hereditary multiple exostoses. J Bone Joint Surg Br 2001 Sep;83(7): p988-95.

Poussa M, Schlenzka D, Yrjonen T. Slipped capital femoral epiphysis in patients with Down syndrome. J Pediatr Orthop 2004 May-Jun;24(3): p271-7.

Rao KN, Joseph B. Value of measurement of hip movements in childhood hip disorders. J Pediatr Orthop 2001 Jul-Aug;21(4): p495-501.

Salter RB, Thompson GH. Legg-Calvé-Perthes disease: the prognostic significance of the subchondral fracture and a two-group classification of the femoral head involvement. J Bone Joint Surg 1984;66A:479-489.

Sanders JO, Smith WJ, Stanley EA, Bueche MJ, Karol LA, Chambers HG. Progressive slippage after pinning for slipped capital femoral epiphysis. J Pediatr Orthop 2002 Mar-Apr;22(2): p239-43.

Segev E, Ezra E, Wientroub S, Yaniv M. Treatment of severe late onset Perthes' disease with soft tissue release and articulated hip distraction: early results. J Pediatr Orthop B 2004 May;13(3): p158-65.

Segev E. Treatment of severe late onset Perthes' disease with soft tissue release and articulated hip distraction. J Pediatr Orthop B 2004 Sep;13(5): p345.

Song KM, Halliday S, Reilly C, Keezel W. Gait abnormalities following slipped capital femoral epiphysis. J Pediatr Orthop 2004 Mar-Apr;24(2): p148-55.

Song KS, Choi IH, Sohn YJ, Shin HD, Leem HS. Habitual dislocation of the hip in children: report of eight additional cases and literature review. J Pediatr Orthop 2003 Mar-Apr;23(2): p178-83.

Song KS, Lee SM. Peripelvic infections mimicking septic arthritis of the hip in children: treatment with needle aspiration. J Pediatr Orthop B 2003 Sep;12(5): p354-6.

Stiegler H, Hafner E, Schuchter K, Engel A, Graf R. A sonographic study of perinatal hip development: from 34 weeks of gestation to 6 weeks of age. J Pediatr Orthop B 2003 Nov;12(6): p365-8.

Straw R, Chell J, Dhar S. Adduction sign in pediatric hip arthrography. J Pediatr Orthop 2002 May-Jun;22(3): p350-1.

Sugimoto Y, Akazawa H, Miyake Y, Mitani S, Asaumi K, Aoki K, Inoue H. A new scoring system for Perthes' disease based on combined lateral and posterior pillar classifications. J Bone Joint Surg Br 2004 Aug;86(6): p887-91.

Takagi T, Mitani S, Aoki K, Miyake A, Inoue H. Three-dimensional assessment of the hip joint by two-directional arthrography. J Pediatr Orthop 2002 Mar-Apr;22(2): p232-8.

Tavares JO. Modified Pemberton acetabuloplasty for the treatment of congenital hip dysplasia. J Pediatr Orthop 2004 Sep-Oct;24(5): p501-7.

Theodorou SD; Vlachos E; Melissis P. Late Perthes disease after satisfactory treatment of congenital dislocation of the hip. Clin Orthop 2004 Mar;(420): p220-4.

Tönnis D. Congenital dysplasia and dislocation of the hip. Springer–Verlag. Berlin, 1984.

Tonnis D; Remus W. Development of hip dysplasia in puberty due to delayed ossification of femoral nucleus, growth plate and triradiate cartilage. J Pediatr Orthop B 2004 Sep;13(5): p287-92.

Wada A, Fujii T, Takamura K, Yanagida H, Taketa M, Nakamura T. Pemberton osteotomy for developmental dysplasia of the hip in older children. J Pediatr Orthop 2003 Jul-Aug;23(4): p508-13.

Wiig O, Svenningsen S, Terjesen T. Evaluation of the subchondral fracture in predicting the extent of femoral head necrosis in Perthes disease: a prospective study of 92 patients. J Pediatr Orthop B 2004 Sep;13(5): p293-8.

Wood MK, Conboy V, Benson MK. Does early treatment by abduction splintage improve the development of dysplastic but stable neonatal hips?. J Pediatr Orthop 2000 May-Jun;20(3): p302-5.

Yoo WJ, Choi IH, Chung CY, Cho TJ, Kim HY. Valgus femoral osteotomy for hinge abduction in Perthes' disease. Decision-making and outcomes. J Bone Joint Surg Br 2004 Jul;86(5): p726-30.

第8章　脊柱及骨盆

一、正常发育 …… 197
二、评价 …… 199
三、先天性畸形 …… 201
四、背疼 …… 202
五、脊柱侧弯 …… 210
六、先天性脊柱侧弯 …… 212
七、胸廓闭合不全综合征 …… 213
八、特发性脊柱侧弯 …… 214
九、矢状面畸形 …… 220
十、颈椎 …… 222
十一、全身性疾患中的脊柱异常 …… 224

儿童的脊柱疾病可能导致相当严重的残疾，因此应高度重视。大多数成年人有时会感觉腰疼，但这在儿童却较为少见并且往往源于某些需要治疗的器质性疾病。对儿童来说畸形是个最大的问题，因为它会随着生长而加重。相反，轻微的躯干不对称（197-A）在儿童中常见，并能引起家长的过度的担心，从而导致不必要的治疗。

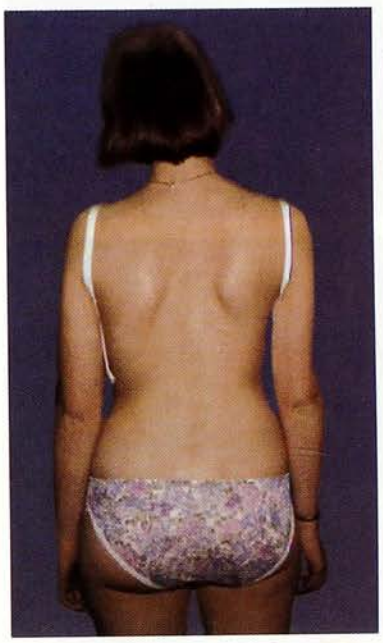

197-A　轻度躯干不对称。这些轻度不对称属于正常变异，无需治疗，而且不会造成残疾

一、正常发育

中轴骨是在胚胎期发育。

1. 胚胎

在胚胎第四周，来自生骨节的间充质细胞围绕脊索的周围生长形成椎体又围绕神经管的周围生长形成神经弓（197-B）。来自邻近一些生骨节的细胞相互聚集而形成椎体的先质，即一种节间结构。在这些椎体之间，脊索发育成为椎间盘。一些细胞围绕神经管周围生长从而形成椎弓。

在胚胎第六周，在间充质椎体的两侧都在三个部位出现软骨化骨中心。其中两个位于最前方的化骨中心联合形成椎体。软骨化骨过程在骨化中心出现之前便完成（197-C）。椎体与每个椎弓的一个骨化中心一起形成每个椎体的总共三个初级骨化中心。



197-B　生骨节生长。来自生骨节的细胞围绕脊索和神经管生长

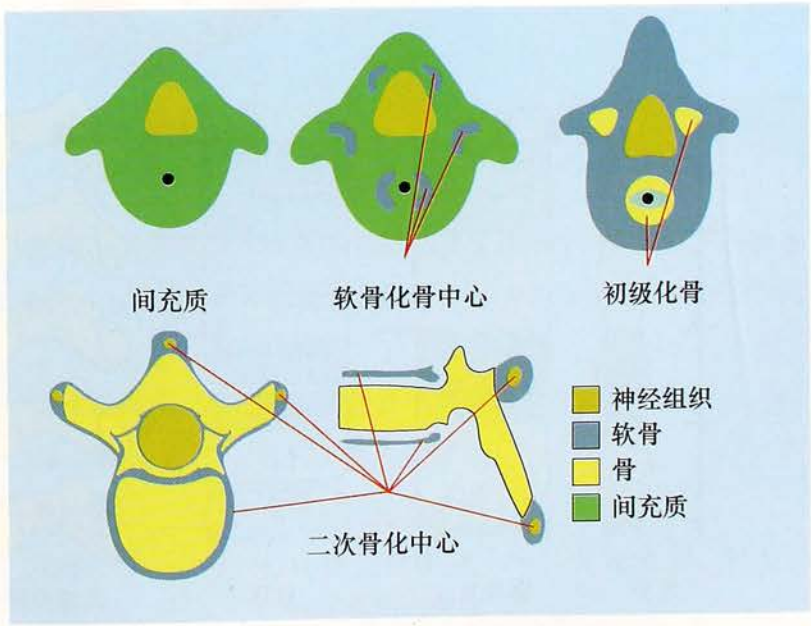

197-C　椎体发育。椎体的发育由最先的间充质，后来的软骨而最后发育成骨性。二次骨化中心在儿童期出现，并在青春期或近入成年期时融合

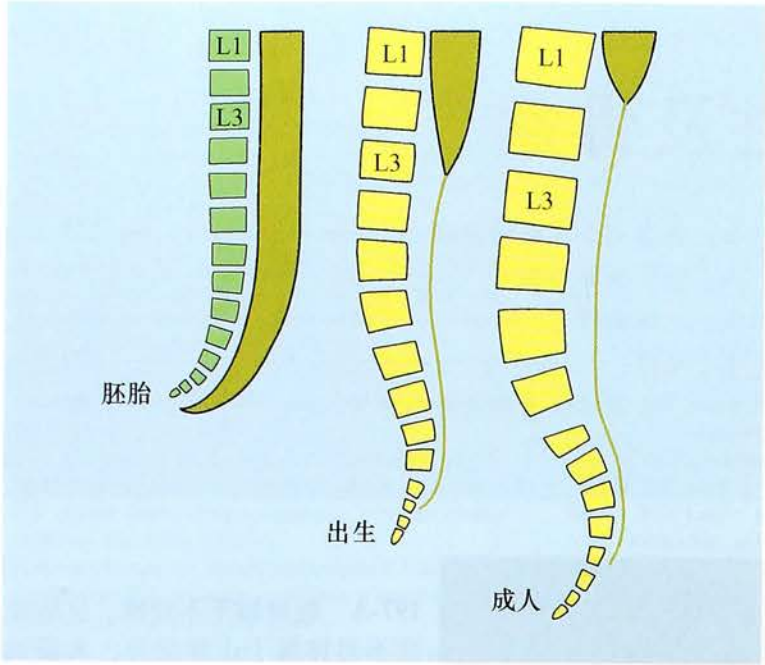

198-A 脊髓与脊柱间的关系。在胎儿期，脊髓占据整个椎管。随着生长发育，脊髓的末端不断上移

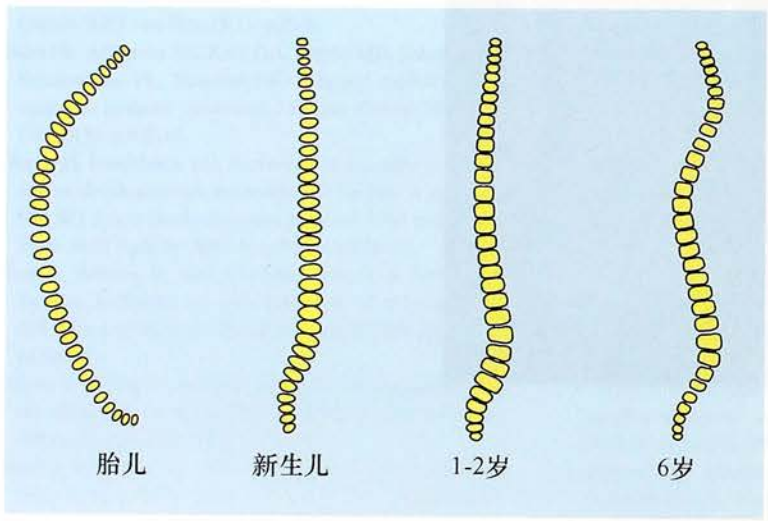

198-B 脊柱的正常发育（矢状面）。脊柱的矢状面的轮廓在出生时为单弧，到儿童期则变成三弧

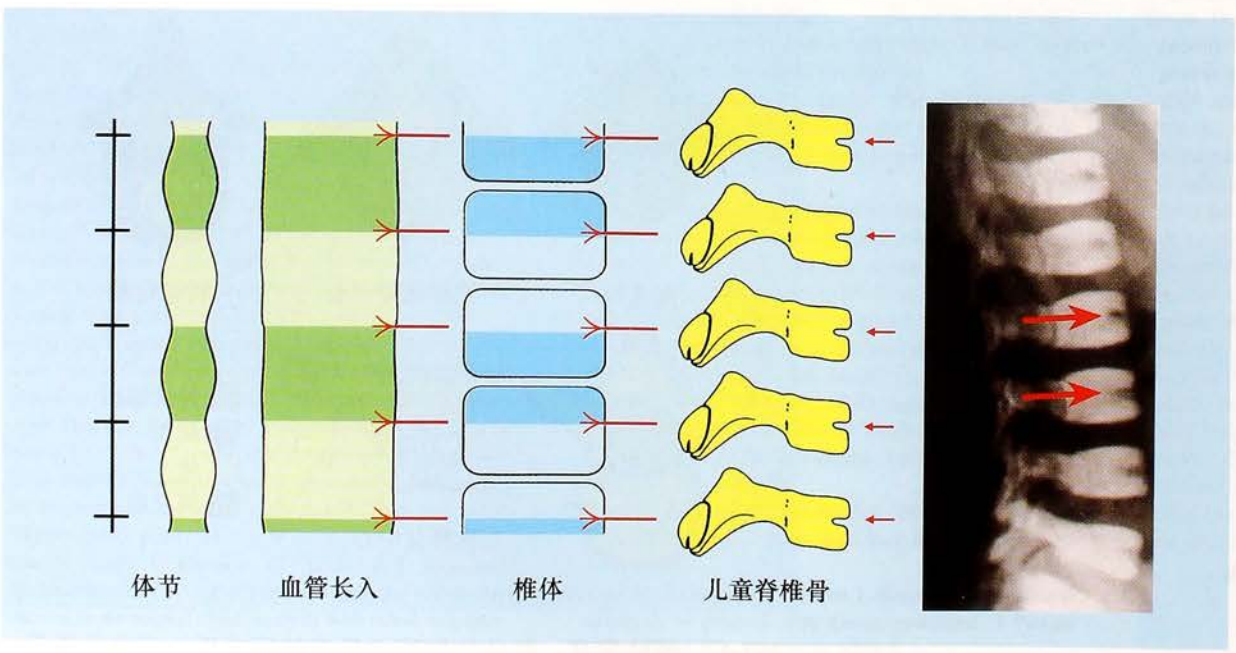

198-C 椎体节间的发育。椎体是由节间结构发育而来。随着血管在体节间的生长，其最终的位置却在椎体中央。有时在儿童脊柱的X线片上能见到椎体前缘的切迹，此即血管长入及体节融合的部位

2. 儿童期

在儿童的早期，每个椎弓的骨化中心均融合并通过一种软骨性的神经中央连接与椎体相连。这种连接允许椎管随着脊髓的不断增大而生长。神经中央连接通常在3～6岁间融合。有时在婴儿或儿童的椎体的前方可见到一个切迹，这部位也是体节融合的部位（198-C）。

（1）二次骨化中心　位于横突及棘突的末端及环绕椎体终板的部位，它们在青春期发育并在25岁时融合。先天性缺陷常见于中轴骨。大约1/3的个体发生腰椎的变异。隐性脊柱裂常见。椎体形成或分节障碍导致半椎体畸形。这类病变常并发泌尿生殖系畸形，其次是心脏、肛门及肢体发育缺陷，以及气管食管瘘和有颈椎畸形的传导性听力缺陷。

（2）脊髓平面　最初，相应体节的神经及骨性结构处在同一平面，因此脊髓的尾端充满椎管，而且脊神经从相应的神经孔通过。等到胚胎的第24周，脊髓末端止于椎管的骶1水平，在出生时它止于腰3水平，而在成年人它止于腰1水平（198-A）。脊髓与椎管的这一不同的生长速度导致了马尾神经的形成，即在蛛网膜下腔内穿出椎间孔的脊神经的汇聚。脊髓的末端由终丝附着于第一尾椎的背侧的骨膜。终丝是胚胎期脊髓的残余。

（3）矢状面轮廓　从冠状面看，在整个生长期脊柱相对正直的。从侧方看，脊柱经历了从出生时的单弧到儿童期的三弧的演变过程。尽管这种矢状面上的三弧的轮廓对于保证直立的姿势来说是必要的，但是腰椎所承受的负荷因腰椎的前突而加大。这种负荷导致了儿童的脊柱滑脱、青少年的腰椎间盘脱出及成人的退行性关节炎。

二、评价

对脊柱的评价可以作为全面检查的一部分，或是为判定疼痛或畸形的病因。

1. 病史及体格检查

（1）筛查 看有无潜在的疾患？马凡综合征，神经纤维瘤病，骨软骨营养不良，或粘多糖病等，这些疾病在大龄儿表现得很明显因而容易作出诊断，而在婴儿时则不那么明显。

（2）病史 应询问发病情况，有无进展，影响功能的程度及持续的时间。家族史极为重要，因为脊柱侧弯及后突多有家族史。背部疼痛也同样与家族有关。

（3）姿态 注意有无双肩高度不对称，肩胛骨突出，胁腹皱褶，或骨盆不对称。注意存在的任何皮肤病变，尤其是位于背部中线的。位于中线的皮肤病变如陷窝、血管瘤或毛发丛生，以及高弓足或下肢萎缩常并发有潜在的脊髓病变。咖啡牛奶斑见于神经纤维瘤病，该病也是脊柱侧弯的一个病因。

要知道有大约10%的儿童有轻度的躯干不对称，这些表现是良性的，不会造成残疾也无需治疗。不要太在意这种正常的不对称，因为这样只能会给病儿及其家庭带来忧虑。

（4）前弯 做前弯试验（199-A）。做这项试验时检查者最好坐在病儿的前方。令病儿双手互握，这样可以控制其前弯时出现躯干倾斜。缓慢地引导病儿的躯干前弯同时观察每段脊柱两侧是否对称。通过这项检查，任何明显的侧弯都能立即发现。

使用脊柱侧弯测量计（199-B），通过测量背部的倾斜程度来评价躯干的不对称性。轻度的躯干不对称通常仅是一种正常变异，但需要随访观察。如果发现有任何异常表现，必须做详细的体格检查及神经系统筛查，以避免误诊。躯干向一侧倾斜，或者活动受限视为异常。那些诸如脊髓肿瘤、脊柱滑脱、椎间盘突出或椎间盘炎等病变会限制脊柱的活动度，从而在前弯试验时表现为躯干不对称。

（5）侧面观 当从侧方观察病儿时，其背部应呈现平缓的弧度而不应有任何尖锐的成角。在休门脊柱后突的病儿，可见在脊柱的某一节段呈现尖锐的成角。

（6）神经系统检查应当作为体格检查的一部分，除了常规的神经系统检查之外，还要检查腹壁反射。腹壁反射的做法是，轻轻地触划腹壁的每个1/4象限而引发该处皮肤收缩（199-C），反射缺失或者呈明显的不对称则提示存在细微的神经系统异常，从而表明有必要进行更加深入的神经系统检查，比如MRI。

2. 影像学检查

X线片及其他影像学检查是用来测量脊柱的弧度，以及对体检所发现的特殊问题作进一步评价（199-D）。

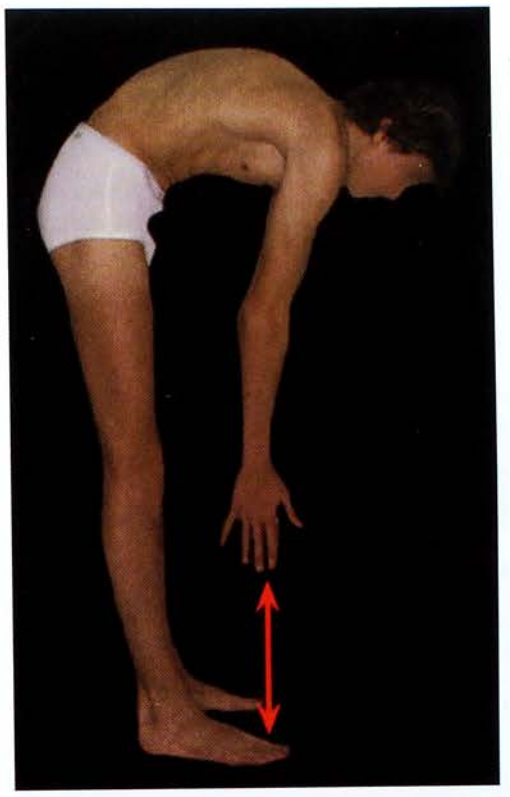

199-A 前弯受限。前弯受限（红箭头）见于不同疾病。这是一种重要的迹象，提示需行进一步的检查



199-B 躯干倾斜。背部两侧高低不对称可以通过倾斜计或脊柱侧弯测量计来判定，超过5°～7°的则需行影像学检查



199-C 腹壁反射。用反射锤的末端轻轻触划腹壁的每个1/4象限，看有无反射不对称

影像学方法	适 用 情 况
X线片	最初的检查
后前位X线片	36英寸长的站立位片用于评价脊柱侧弯
侧位片	36英寸长的站立位片用于评价脊柱后突或前突
腰椎斜位片	腰骶椎的点片用于明确有无脊柱滑脱
CT扫描	骨折，脊柱滑脱
骨扫描	背痛，感染或肿瘤
MRI	脊柱神经管闭合不全，脊髓病变，肿瘤，脓肿或椎间盘突出
SPECT扫描	脊柱滑脱

199-D 脊柱疾患的影像学方法的用途。能避免那种缺乏针对性地开具一系列检查申请的做法

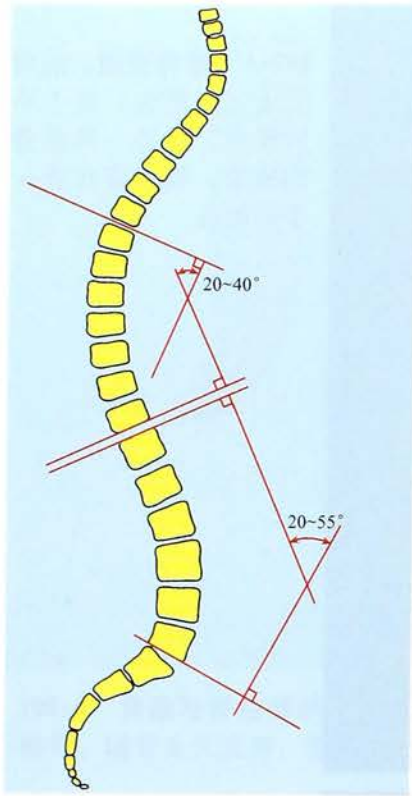

200-A 测量脊柱矢状面的弧度的方法。选择偏离水平面最大的上方及下方端椎的终板画线，然后画这两条线的垂线（红线），所形成的夹角即为后突或前突的角度

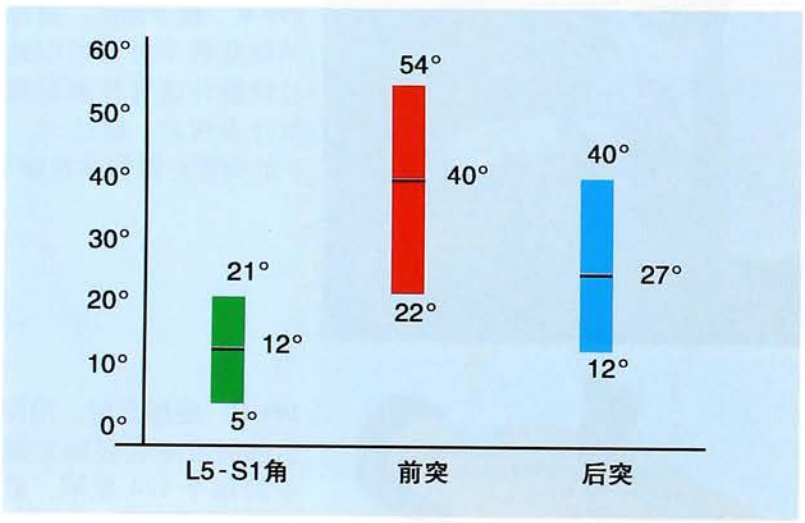

200-B 儿童脊柱矢状面弧度的正常值。该正常值范围包括第10到第90百分数值。L5-S1角为测量L5椎体下缘与S1椎体上缘的夹角所得的数值（绿色）。前突的角度是采用Cobb法测量L1与L5间的夹角所得的数值（红色）。后突的角度是采用Cobb法测量T5与T12间的夹角所得的数值（蓝色）

（1）X线片　采用滤线器及避免使病儿接触X线的方法，使用36英寸胶片拍摄站立位的正侧位片。如果怀疑有脊柱滑脱但在侧位片上又看不到，则需拍斜位片以评价峡部有无异常。

（2）SPECT　单光子发射计算机体层摄影技术用于评价峡部细微的异常改变。

（3）CT检查　用于详细观察骨性畸形或病变。

（4）MRI　检查用于有神经症状，无法解释的进展的畸形及具有某些类型的畸形，同样也用于有神经损害的病儿术前检查。这些检查有助于明确有无肿瘤、先天性畸形如Chiari畸形（200-C）、各种囊性病变、脊髓栓系以及终丝发育异常。

（5）多项检查　仅对在初次影像学检查中明确有必要检查的（200-D）。

（6）正常变异　要从站立位X线片上对畸形进行测量（200-A）。要注意在矢状面上的弧度的正常范围（200-B）。

矢状面　正常的胸椎后突是在20°~45°之间。45°~55°的后突属边缘性。小于20°视为后突减少，而大于55°则被视为后突增加。有时后突增加被称作“圆背”畸形。正常腰椎前突是在20°~55°之间。同样，小于这一范围被称为前突减少，而大于这一范围的则被称为前突增加。前突减少或称作“平背”，而前突增加称为前突畸形或“废马背”。

冠状面　一些引起躯干不对称的轻微的冠状面弯曲常是正常变异。采用Cobb角法常小于10°或用脊柱侧弯量计进行测量小于5°。尚未发现这种不对称会对儿童或成人造成任何功能障碍。在评价后背疼时，如果X线片未见异常或模棱两可，则需进一步行骨扫描检查。

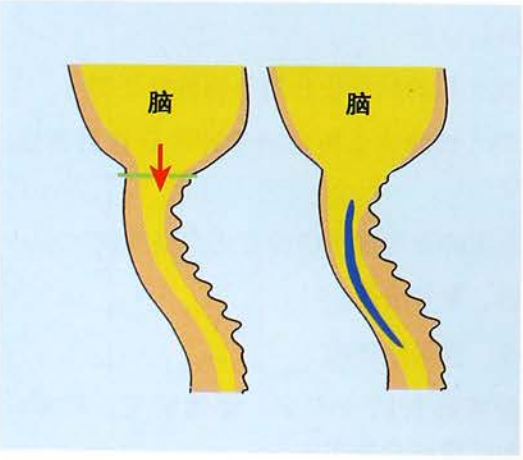

200-C Chiari畸形及脊髓空洞。该畸形为小脑移位进入椎管（红箭头）。这些病变可能合并脊髓空洞（蓝色）

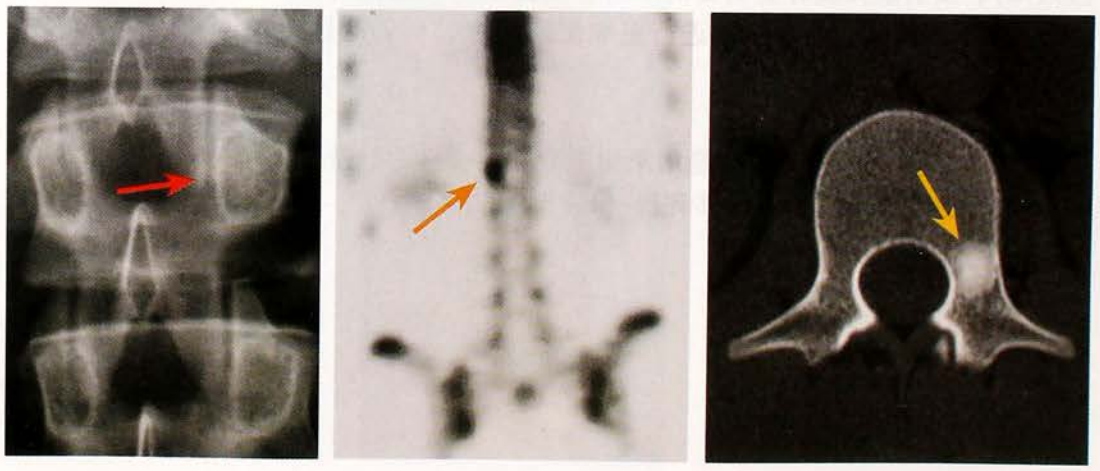

200-D 脊柱骨样骨瘤。该病变导致病人出现严重的夜间背痛。X线平片上可见椎弓根影增大（红箭头）。骨扫描显示出一个局限的热结节（橙箭头），同时CT扫描也显示该硬化病灶（黄箭头）。采用切除法得以治愈

三、先天性畸形

1. 脊髓纵裂

本病是一种先天性发育缺陷，表现为椎管的中心部位形成一个软骨-骨嵴从而把脊髓纵向割裂（201-A）。

（1）诊断　在大多数的病人均有皮肤的病变，表现为毛发丛生、皮肤凹陷、血管瘤、皮下肿物、或者位于或接近于纵裂水平的畸胎瘤。常见有其他畸形。几乎所有的病例都有一些相应的异常表现，诸如脊柱闭合不良、下肢不对称、马蹄足或高弓足。其中 2/3 的病例有先天性脊柱侧弯。病变位于腰椎者占 2/3。半数的病例有神经系统异常。

（2）治疗　对神经症状呈进行性加重的病儿，应切除骨棘。其他病人则要定期随访，一旦出现神经症状或者计划行脊柱畸形矫正术时，应先考虑行骨棘切除术。

2. 骶骨发育不全

尾部退化或骶骨发育不全包括并发的骶骨发育不良或发育不全（201-C）的一系列发育异常（201-B）。该病最常见于患糖尿病母亲的后代。

（1）临床特征　包括腘窝部皮蹼所致的屈膝挛缩、髋关节脱位及屈曲挛缩、脊柱侧弯、马蹄内翻足畸形及脊柱-骨盆交界部不稳定等。由于发育不良的平面不同其严重程度各异，而且导致的运动功能丧失的程度也会有所不同。神经系统的特征最能预测是否进展，而 MRI 也有助于对此作出判断。

（2）治疗　通常是困难的，取决于畸形的特点及由此所导致的运动及感觉功能损害的程度。屈膝畸形难于纠正，且常会复发。应根据不同的病儿个体化地采取一些简化的术式及支具或助行器的联合治疗措施。病儿通常对自身的脊柱-骨盆不稳定及髋脱位的耐受度要比施行稳定或复位手术后所致的关节僵硬更强。

3. 膀胱外翻

骨盆前方未闭合导致骨盆分离及膀胱开放（201-D）。更为严重的类型还泄殖腔外翻，为一种包含肠管的脐膨出。

（1）临床特征　包括骨盆分离，髋臼后倾，及下肢外旋并导致足尖外指步态。随年龄增长，这种足尖外指步态会有所改善。

（2）治疗　矫形外科方面的功能障碍常不到需要矫形的程度。在施行膀胱重建术时，需行骨盆截骨以利于闭合。泌尿外科修复术后可行双侧的髋臼上方截骨，并行髋人字石膏固定。

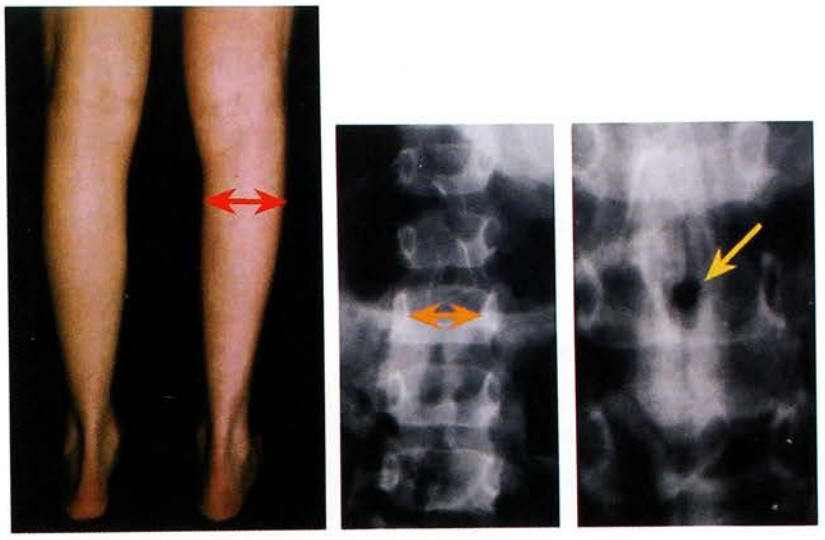

201-A　脊柱闭合不全。对有高弓足或下肢发育不良（红箭头）的病儿，应想到可能有脊髓纵裂及其他先天性脊柱发育缺陷。显示椎弓根间距增宽（橙箭头）以及脊髓造影中所显示的平分脊髓的中线骨棘（黄箭头）

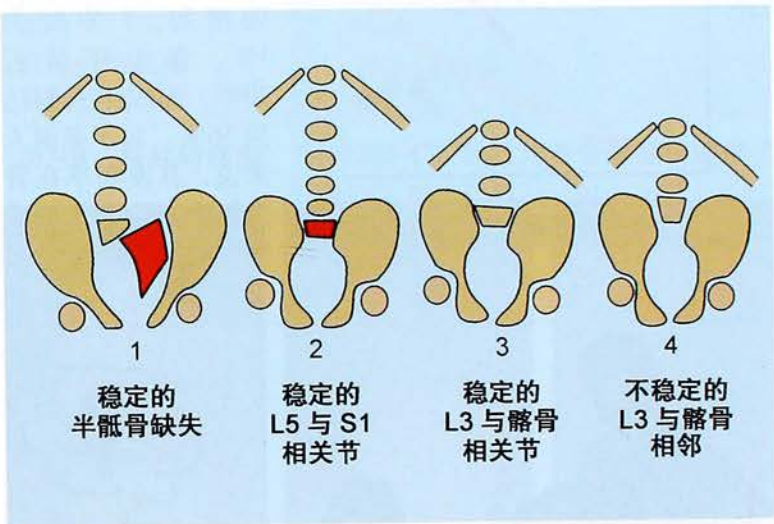

201-B　骶骨发育不全的 Renshaw。分类法（1978）。骶骨发育不良或完全缺如（红色）。脊柱与骨盆关系可能稳定或不稳定



201-C　骶骨发育不全。X 线片显示为 3 型发育不全（黄箭头）

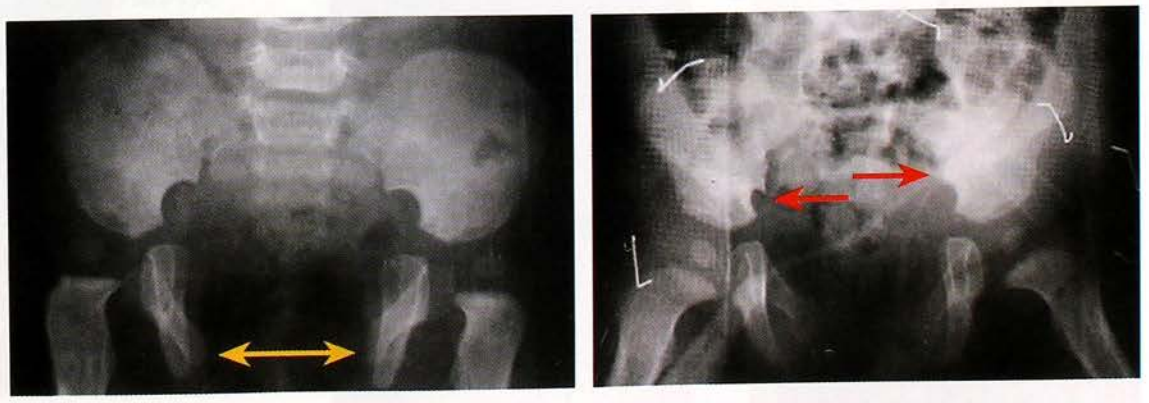

201-D　膀胱外翻。并发有耻骨分离（黄箭头）及髋臼后倾。双侧髂骨截骨（红箭头）以利于膀胱的重建

背疼的原因
创伤
脊柱峡部裂及脊柱滑脱
休门病
施莫尔结（髓核脱垂）
脊柱肿瘤
椎间盘炎
类风湿性脊椎炎
功能性疾患
使用过度综合征
颈椎椎间隙钙化

202-A 儿童背疼的原因。这些是儿童及青少年背疼的主要原因

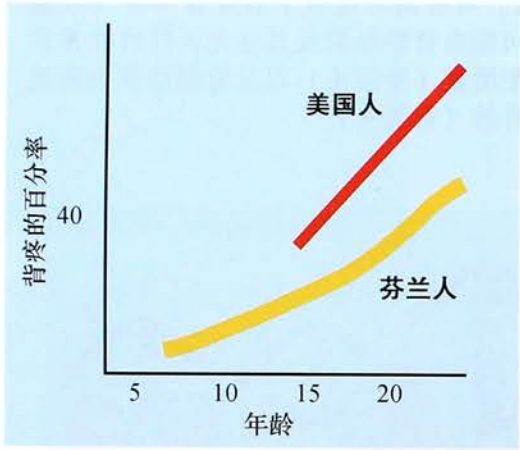

202-B 患背疼的儿童的百分率。在一项芬兰作者的研究中，背疼的发病率随年龄而增加，7岁时为1%，青少年接近20%，而成年人则达到56%。对于美国人来说，其发病率在青少年为大约30%而成年人约为75%

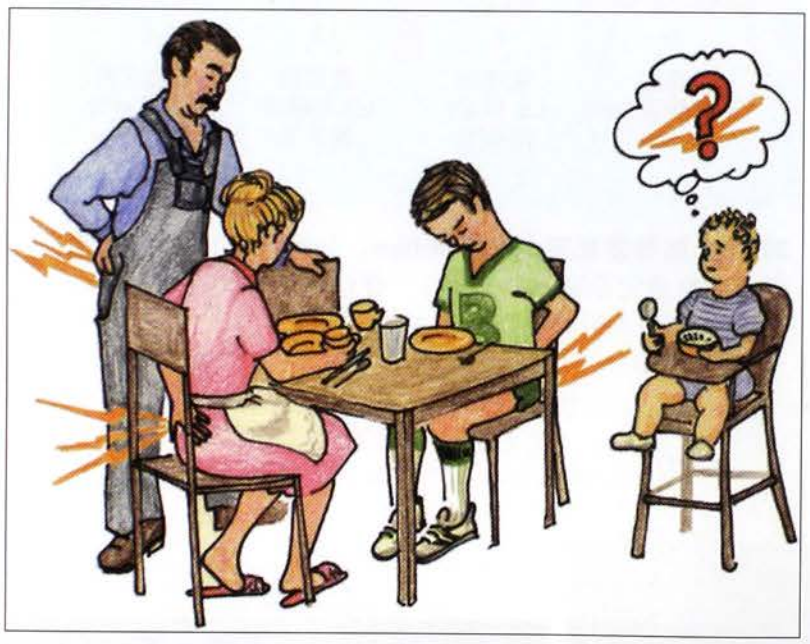

202-C 全家的背疼。儿童可以从同胞兄弟及父母那里学到的背疼



202-D 颈椎椎间盘钙化。图中显示椎间隙中有钙质沉积（箭头）

四、背疼

与成人背疼不同，儿童的背疼很有可能是由于一些明显的器质性疾病所致，对此要予以重视。背疼的常见的原因（202-A）将会在后面的几页中提及。

1. 流行情况

儿童期发生背疼的越来越常见（202-B）。到16岁时，约有1/4的男孩儿及1/3的女孩儿有过反复的或慢性的背疼。

2. 评估

要关心儿童的背疼病史。有时一些严重情况可能只表现为轻微的症状，但这可能是一种假像，而且儿童背疼的一系列病因及表现方式可能也与成人的不同。

（1）令人担忧的临床特征　包括4岁前发病，症状持续时间超过4周，功能受到影响，全身表现，不适症状加重，夜间背疼，神经系统异常发现，以及近期出现脊柱侧弯。

（2）体检　着重检查脊柱的活动度、是否对称、有无触痛、神经系统状况及腘绳肌是否紧张。

（3）影像学方面　先拍X线平片，如有必要再进一步行骨扫描检查。具有高分辨率的SPECT（单光子发射计算机体层摄影术）可用于判定青少年应力损伤。如果怀疑有肿瘤或感染灶则再做MRI检查。

3. 特发性背疼

（1）青少年良性背疼　随着年龄的增加，体检无任何异常的背疼在这类病儿中所占的比例越来越大。总体上看，大约一半的儿童及青少年的背疼属于这类情况。

治疗　可能困难。一些人建议将书包的重量限制在少于体重的20%（缺少依据）。鼓励病儿多参加运动，培养健康的生活方式及控制体重。要消除恐惧强调本病为良性背疼，把它看作是一种常见的背疼，无需治疗，而且最好不予理会。

预后　如果背疼发生于青少年期并有阳性的家族史，那么其中有90%在成年期也会有背疼。能否会变成慢性背疼更多地取决于一些心理社会因素而不是身体的器质性异常（202-C）。

（2）转换反应　交感神经反射营养不良或转换性（指情绪转换为躯体症状的过程）癔病可能是背疼的潜在原因。典型的病儿表现为反应迟钝、行为古怪及能力丧失等一些症状。其中大多数为女性青少年。由于这种类型的背疼治疗起来非常困难，应考虑将这类病人介绍给一位有这方面治疗经验的青少年医学专家或者儿童风湿病学家。治疗常包括物理治疗、心理治疗及支持疗法。

4. 类风湿性脊椎炎

类风湿性疾患可以引起背部及骨盆疼痛。发病年龄通常在4～16岁之间。其中90%的病儿的HLA-B27为阳性而RF及ANA则为阴性。大约1/3的病儿有家族史。其症状包括周围性的关节炎，通常仅侵犯少数关节并且是不对称的，主要累及下肢的大关节。许多病儿诉说足跟疼、背疼或骶髂关节疼痛。有时会发生急性虹膜睫状体炎。大多数病儿有X线片能显示的骶髂关节炎。这部分病儿应转诊到风湿病学家去治疗。

5. 颈椎椎间隙钙化

颈椎椎间隙钙化是一种罕见的、特发性的炎性疾病，其临床表现为发热、颈部疼痛及僵硬及最终的椎间隙钙化（202-D）。疼痛及发热能自然缓解，在炎症期末可以见到钙化，如果拍片可见到残留的椎间隙呈狭窄不规则。治疗包括休息、颈部围领保护及应用非类固醇类抗炎药。急性症状常会在7～10天内得以恢复。

6. 肿瘤

脊柱肿瘤可以是转移瘤或原发瘤。原发性肿瘤可以来自脊髓或椎骨（203-A）。

（1）转移瘤　这类肿瘤最常见于胸段，其次为于腰段，而最少见于颈段（203-B）。治疗采用化疗及放疗。死亡率高。存活的病人往往有脊柱畸形。早期稳定脊柱可以可以防止畸形的进展。

（2）原发瘤　原发瘤可发生于椎体或脊髓。大多数椎体肿瘤是良性的，而大多数脊髓肿瘤是恶性的。两者都可导致脊髓受压（203-C）。

脊髓肿瘤　诊断困难。可以因斜颈、脊柱侧弯、步态异常、足畸形或背疼而被介绍给骨科医生诊治。常有前弯受限及不对称性。要行仔细的神经系统检查。首先研究 X 线平片，有无椎弓根间距的改变。MRI 通常具有诊断作用。

椎体肿瘤　更为常见，大多数为良性，且表现为背疼。良性肿瘤产生症状的时间常比恶性肿瘤要长。大多数可以借助常规的 X 线片作出诊断。

骨样骨瘤及成骨细胞瘤　会导致典型的夜间背疼，常有继发性脊柱侧弯和脊柱活动受限（203-D），常有触痛，有时可见有典型的 X 线表现。骨扫描常可作出诊断。治疗常需切除病灶。需借助术前的影像学检查来准确定位。经皮切除术是可供选择的一种方法（203-E）。

嗜酸性肉芽肿　会引起背疼、触痛、脊柱活动受限，多为单一的局部病灶。X 线片常不能看到典型的扁平椎（203-F）。对于那些单一的、非复杂的病灶，合理的治疗方法是观察。如系多发的病灶或神经系统受损的表现，则可能需要手术切除。

动脉瘤样骨囊肿　会导致背疼，有脊髓或神经根受压的罕见，有时会导致畸形以及活动受限。常借助 X 线片上所表现的骨皮质扩张并呈气球样改变（203-G）作出诊断。治疗困难，术前可用选择性动脉栓塞、病灶内刮出术及植骨术，如病灶不稳定可行局部融合术。

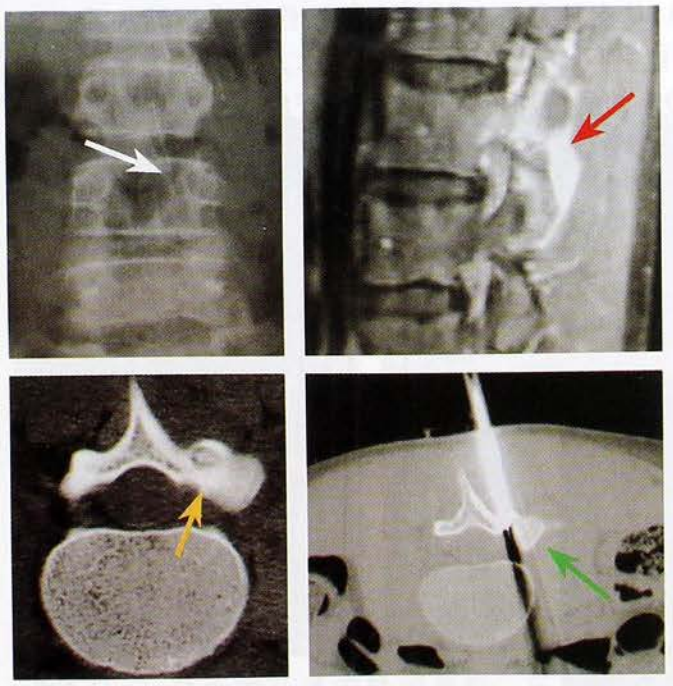

203-E　骨样骨瘤的经皮切除术。该病灶在平片上难以显示（白箭头），但是在 MRI 片上却很容易地显示其炎性反应（红箭头），在 CT 片上也能清楚地界定病灶（黄箭头）。术中 CT 成像显示经皮将病灶切除（绿箭头）

椎体肿瘤	脊髓肿瘤
良性	**良性**
嗜酸性肉芽肿 骨样骨瘤 动脉瘤样骨囊肿 成骨细胞瘤 神经纤维瘤病 骨软骨瘤	神经纤维瘤 脂肪瘤 脊髓囊肿
恶性	**恶性**
尤文肉瘤 骨淋巴瘤 白血病	星形细胞瘤 室管膜细胞瘤 混合性神经胶质瘤 神经节神经胶质瘤

203-A　脊椎（骨）及脊髓肿瘤

转移瘤	脊髓受压
尤文肉瘤 横纹肌肉瘤 腺癌 成神经细胞瘤 其他肿瘤	成神经细胞瘤 肉瘤 星形细胞瘤 淋巴瘤

203-B　脊柱转移瘤　　**203-C　导致儿童脊髓受压的肿瘤**

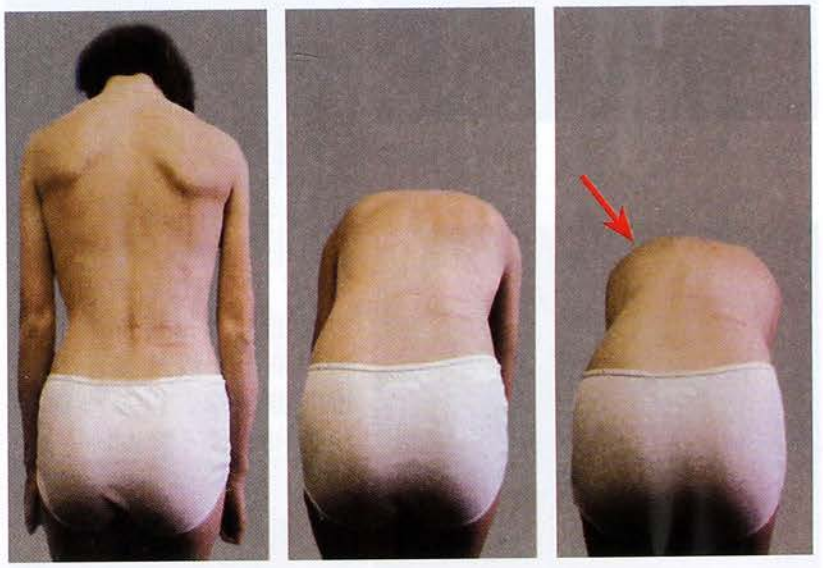

203-D　前弯试验中出现躯干倾侧。这个男孩儿患有椎体骨样骨瘤的在前弯时显示躯干不对称。其左侧躯干前弯受限（箭头）



203-F　嗜酸性肉芽肿导致的椎体塌陷。图示典型的椎体塌陷表现



203-G　动脉瘤样骨囊肿 15 岁男孩儿。图示扩张的囊性病灶（箭头）

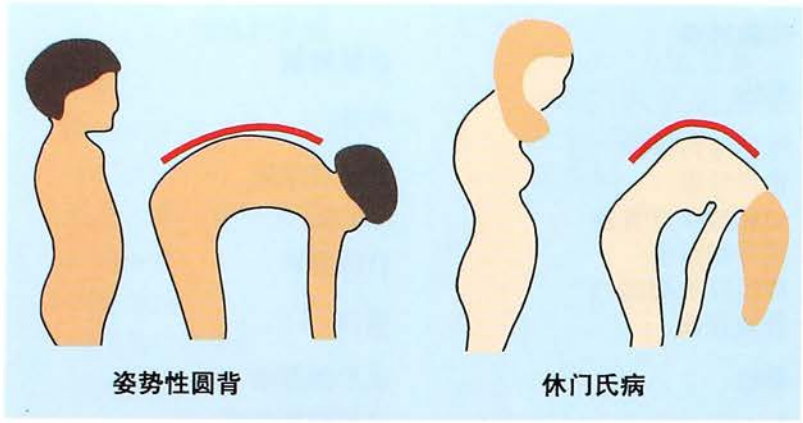

204-A 姿势性圆背与休门病的鉴别。注意圆背的儿童在脊柱前弯时背部呈平滑的轮廓，而休门病的儿童在脊柱前弯时呈角形轮廓

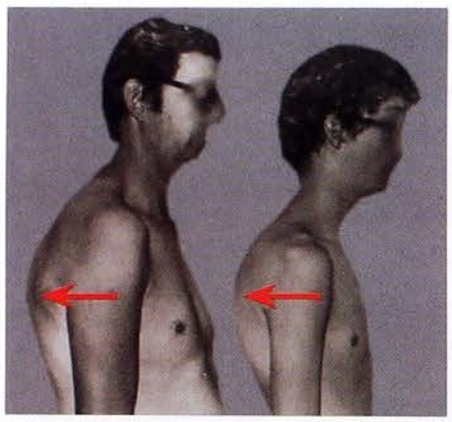

204-B 家族性休门病。父亲、子具有相同的背部固定畸形

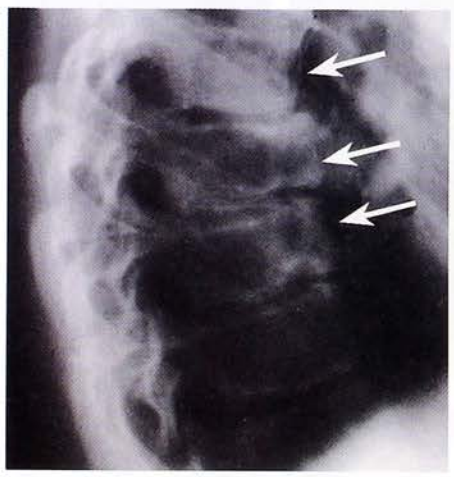

204-C 疼痛性后突。16岁男孩感下胸椎疼痛并有局部触痛。X线片显示几个椎间隙狭窄，以及椎体的侵蚀和畸形（箭头）

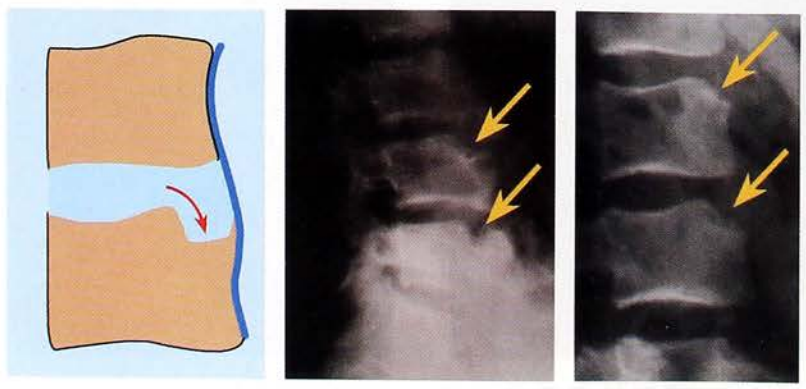

204-D 施莫尔结。由于纵向负重，髓核可能疝入椎体（红箭头），导致疼痛并形成X线片上的非典型的缺损（黄箭头）



204-E 椎间盘突出的MRI表现。MRI清楚地显示向后膨出的L4-L5椎间盘

7. 休门病

休门病是一种胸椎的家族性疾患，可导致椎体楔形变而产生大于45°的后突（204-A），常会引起背疼。

（1）临床特点 该病常有源于运动或工作的重体力负荷的历史。畸形多有家族史（204-B）。病人常诉背部畸形、易疲劳及有时出现背疼。体检发现脊柱失去正常的平滑的轮廓，而在胸腰段或以上的水平出现一个骤然的后突节段。后突的顶点附近可以有触痛。X线片显示椎体前方楔形变，常有轻度的脊柱侧弯。应严格按照椎体楔形变至少5°且累及三个以上的椎体（204-C）的标准作诊断。

（2）治疗 对疼痛主要用非类固醇性消炎药、休息及缓解紧张等措施。有时佩戴TLSO会有助于控制疼痛。有关畸形的治疗将在241页讨论。

（3）施莫尔结（Schmorl Nodes） 椎间盘通过椎体终板纵向疝入相邻椎体所致，并可导致椎间隙狭窄（204-D）。有时这种异常又称为腰椎休门病。这种脱垂最常见于青少年，常与创伤有关，并可能成为背疼的原因。尽管MRI是最为敏感的诊断方法，由于通常在平片上即可见到这些病灶，因此只有当平片上不能确定诊断时才有必要做MRI检查。治疗包括休息，非类固醇性消炎药，必要时佩戴TLSO。

8. 椎间盘突出

青少年极少发生椎间盘突出。发病包括阳性家族史、近期创伤史、小关节面不对称、椎管狭窄、几个过渡椎及脊柱滑脱。

（1）临床特征 椎间盘突出通常发生于L4-L5或L5-S1水平，常引起神经根性疼痛和继发性脊柱畸形。病儿可能以脊柱侧弯或躯干倾斜而来就诊。检查发现直腿抬高受限，并有不同程度的神经损害表现。X线平片通常无异常。隐性脊柱裂更为常见。MRI检查及脊髓造影可显示病变（204-E）。如果椎间盘突出并发椎管狭窄，会加重运动障碍的程度。注意腰椎椎体的环形骨突骨折可以和椎间盘突出相混淆。

（2）治疗 治疗首选非类固醇性消炎药，休息，限制活动及佩戴TLSO支具背心。如果有持续性的或不断加重的运动障碍，即适宜行MRI检查并采取手术方法切除突出的椎间盘。其中90%的病例均可采用内镜或开放的方法成功地切除椎间盘。

9. 椎间盘炎

椎间盘炎是侵犯婴儿及儿童下胸椎及上腰椎椎间隙的一种炎症（可能是一种感染）。与其他的骨骼肌肉系统感染不同，椎间盘炎通常会自然消退。

（1）临床特征　椎间盘炎的临床特点和发病年龄相关。婴儿椎间盘炎的特点是发热、易激惹及不愿走路。儿童可以表现为恶心、呕吐等全身症状。青少年则主述后背疼。由于症状含糊不清且难以定位，常常会延误诊断。如存在发热不适、背部僵硬、不愿走路，以及 ESR 及 CRP 增高则提示有椎间盘炎。

影像学表现　发病之初，骨扫描可显示有几个椎体出现摄取量增加（205-A）。2～3 周以后，在脊柱侧位 X 线片上可见椎间隙变窄。MRI 常显示出令人焦虑的特征，并可以导致过度治疗（205-B）。

抽吸术或活检术　除非发病不典型，本病无需通过椎间隙吸引术来明确诊断。

（2）治疗　根据发病的阶段及严重程度来采取相应的治疗。如果患儿表现为全身性症状，可以给予抗葡萄球菌类抗生素。如果患儿呈急性发病，应采用静脉给药。否则采用口服给药即可。大龄儿童患椎间盘炎的表现更为严重（205-C）。持续抗生素治疗直到 ESR 恢复正常。为减轻患儿的不适，可采用一个“裤状的髋人字石膏”或支具固定数周。

（3）预后　远期观察研究的结果显示本病可导致种种畸形，包括残余的椎间隙狭窄（205-A，右）、椎体融合及背伸受限，但并未增加背疼的可能性。

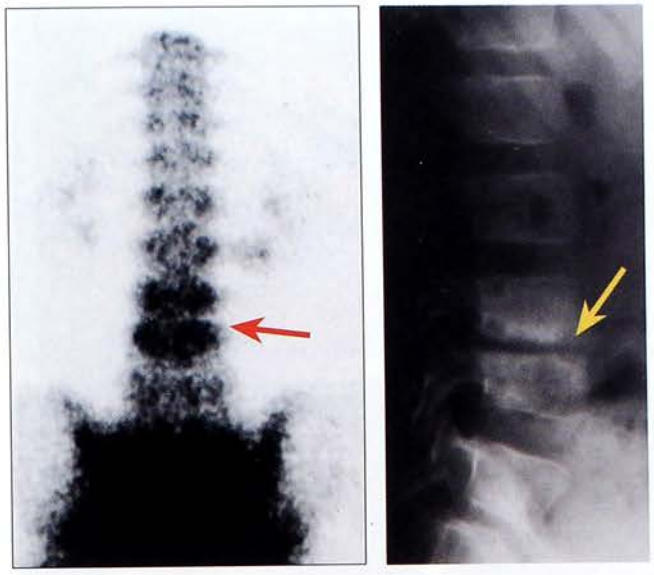

205-A　L4-L5 椎间盘炎。在不同的影像学检查中均显示椎间盘炎的典型特征。骨扫描显示椎体摄取量增加（红箭头），尔后的侧位 X 线片显示椎间隙变窄（黄箭头）

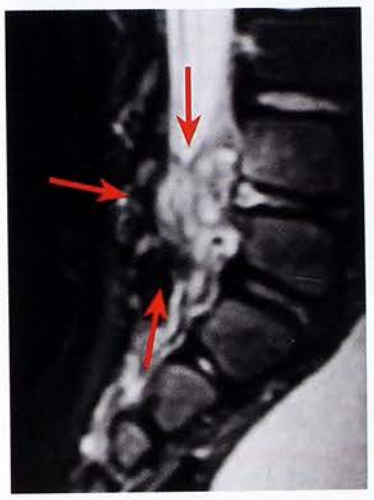

205-B　椎间盘炎的 MRI 表现。MRI 上可见其典型的强烈的炎症性反应，这样会令医生担心有脓肿形成从而施行不必要的引流术

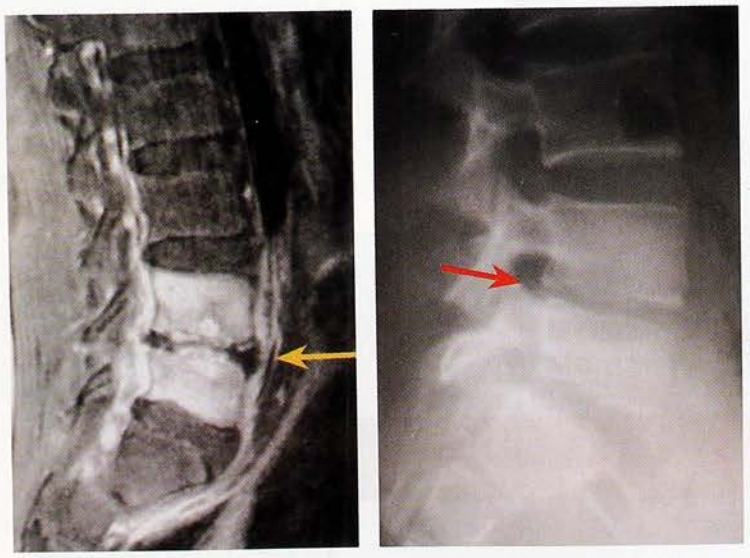

205-C　一位大龄儿童的椎间盘炎。在大龄儿童，椎间盘炎的表现更为严重。图示 MRI 中可见两个相邻椎体的广泛的炎症表现（黄箭头）以及平片中的残余的椎间隙变窄（红箭头）



205-D　腰背部制动减轻患儿的不适。最完全的制动包括腰背部及一侧下肢以限制腰骶椎的活动（左侧）。采用一个向下充分延伸超过骨盆的（箭头）适合病儿的 TLSO 背心支具常能获得充分的固定

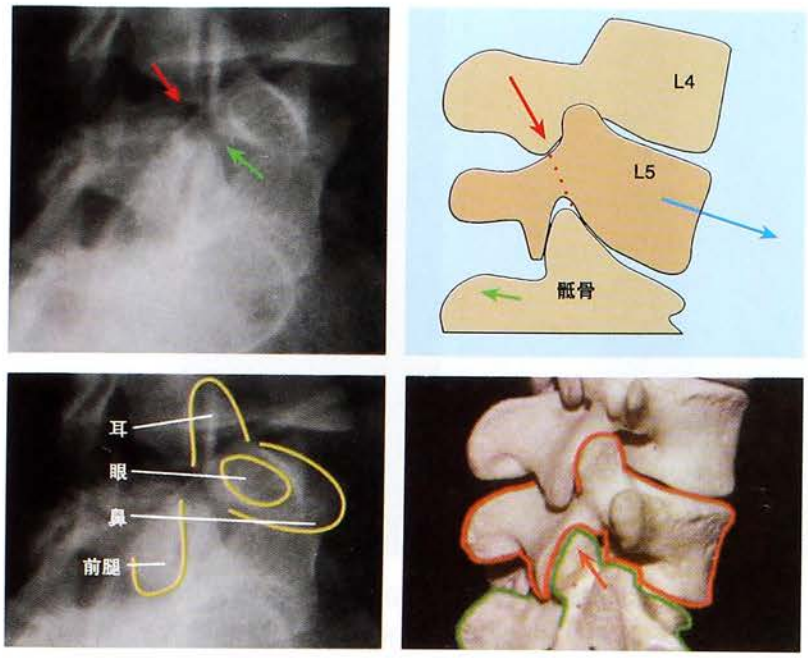

206-A 脊柱峡部裂。红箭头显示经过峡部的骨折。斜位平片（上左）及线描图（上右）显示经过峡部的骨折线。常用类似狗头法（下左）来描述椎体结构（黄线）。其颈部为骨折部位。骶骨的上关节突（绿箭头）在正常情况下可防止 L5 椎体前移。当峡部发生骨折时，这一约束作用丧失。模型（下右）显示骨折的部位

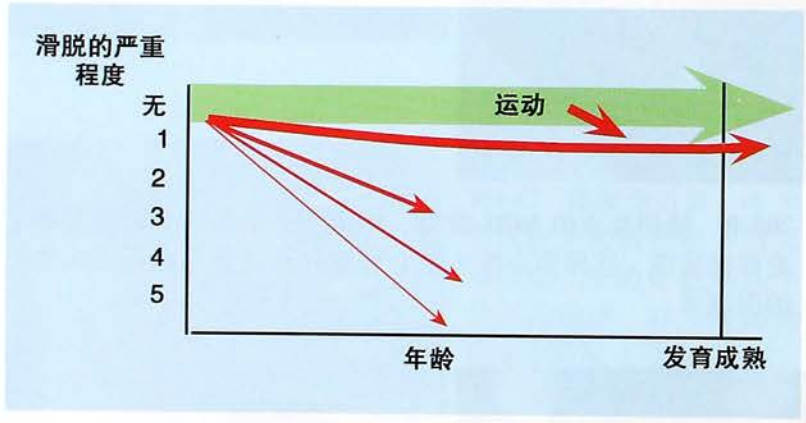

206-B 峡部缺陷的自然史。大多数的缺陷发生于儿童早期并且保持在轻度阶段。其他则发生于儿童晚期，常因从事某些运动所导致的反复的创伤，其次是因为急性创伤

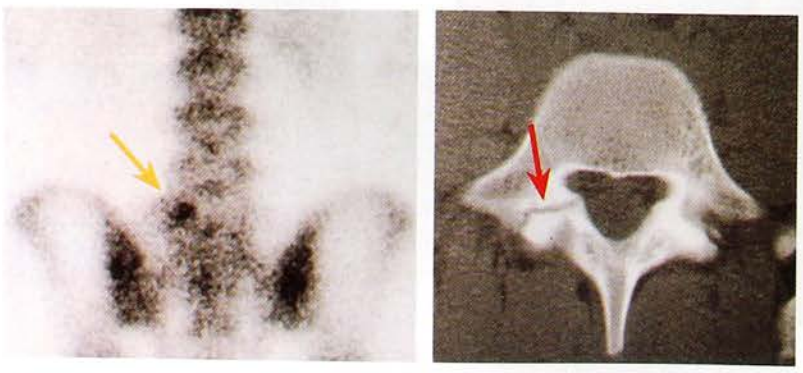

206-C 单侧峡部裂。这些检查结果来自有一个月背疼史的 15 岁女孩。骨扫描显示活跃的单侧的峡部缺陷（橙箭头）。而 CT 扫描清楚地显示了缺陷的部位（红箭头）

10. 脊柱峡部裂和脊柱滑脱

双侧或单侧的峡部缺陷可导致脊柱峡部裂（206-A）。这一缺陷可使椎体向前移位，称作脊柱滑脱。这种病变是发生于儿童及青少年的结构性腰背疼的最常见的原因。

A. 发病机理　在儿童，常是由于经先天性发育不良的峡部发生的应力性骨折（206-B）。这种的生来的结构薄弱性最常见于某些人种（如因纽特人）、家族或个体。这些缺陷常伴有隐性脊柱裂。脊柱滑脱在 4 岁儿童的发生率大约为 4%，而到发育成熟时则为 6%。大约 1/3 有峡部缺陷尤其是有力学不稳定的儿童会发生脊柱滑脱。存在骨骼或结缔组织异常的儿童发生的更多，如马凡综合征和骨硬化病。本病多见于从事某些可使腰椎发生旋转下过伸的体育运动，如体操、摔跤、跳水及举重。本病于青春期后较少进展。

B. 临床特征

（1）病史及体格检查　病儿常诉背疼。L5-S1 水平可能有触痛。如果脊椎有严重的移位，在发育缺陷的部位可触及一个突起。直腿抬高及脊柱前弯受限。神经系统检查往往正常。如果为急性发病，可表现有继发性的脊柱侧弯。

（2）影像学检查　首先，申请拍一张站立位的腰骶椎侧位平片。有 L5 或 L4 椎体前移的即可确立诊断。如果发现没有移位，则申请拍下腰椎的斜位片以便对峡部的状况加以评定。隐性脊柱裂在有峡部发育缺陷的儿童中常见。X 线平片能显示出峡部缺陷之前，骨扫描上会有所反映（206-C）并可用来确定病灶的活动性及愈合潜力（206-D）。在证明峡部裂对应力反应方面 SPECT 是更为敏感的检查方法。



206-D 脊柱峡部裂的活动性。活动性包括创伤后急性期（红），中期及晚期（蓝）

（3）分类　Wiltse 将脊柱滑脱分为两型：

发育不良性　是一种因先天性的小关节发育缺陷从而致脊椎滑脱。

峡部缺陷性　是由于峡部缺陷从而脊椎滑脱。

这些病变可能是由于疲劳性骨折、应力性骨折或为结构延长而无骨折。

（4）分级　是按滑移的严重程度及活动性（持续时间）来划分。

严重程度　根据滑脱的角度（207-A）及移位程度（207-C）来分级。当移位程度大于 50% 时通常会发生滑脱角度的改变。

活动性　根据持续时间或活动性（206-B）来分级。近期骨折视为活动期并且在骨扫描上显示摄取量增加。冷凝集灶表示慢性的、非活动性的病变，且愈合的可能性较小。

（5）进展　在发病或者骨折的当时，最突出的表现是疼痛。大多数的峡部缺陷的病变会随着时间的推移而趋于稳定不再疼痛。参与活动尤其是对抗性运动会使疼痛加剧。在青少年时期病变经常产生症状，但是到了成年期随着活动量的减少而不再引起疼痛。其腰背疼的发生率与正常人群者相当。

C. 治疗　根据病儿的年龄、畸形的程度、病变的类型、活动性及平时从事的体力活动强度等制定治疗方案。

（1）脊柱峡部裂的治疗取决于病变的活动性。

急性病变　因急性损伤或近期的过度运动所导致的急性病变应采取减少活动以及佩戴通常需要的腋下背心支具（207-B）等治疗措施。这些病变常常会愈合。

已确定的病变　采用非类固醇性消炎药及调整活动方式等办法来加以对症治疗。很少需要稳定手术。

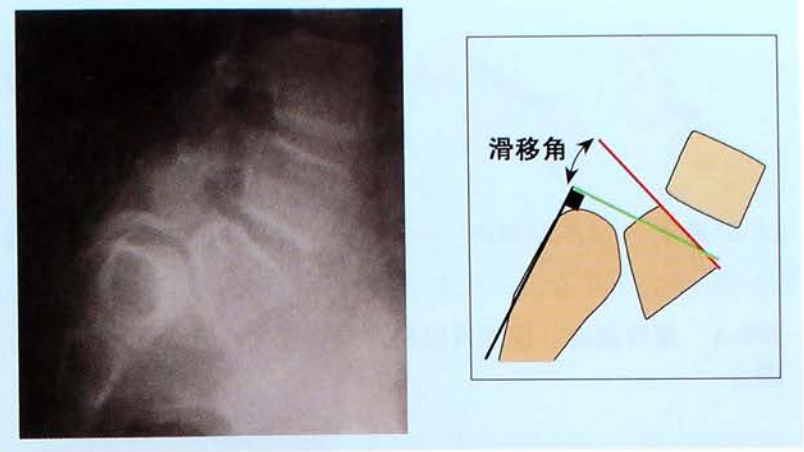

207-A　滑脱角度。沿着骶骨后缘画一条骶骨线（黑色），画一条骶骨线的垂线（绿色），再沿 L5 椎体的上缘划一条 L5 椎体线（红线），绿线与红线之间的夹角即为滑脱角度

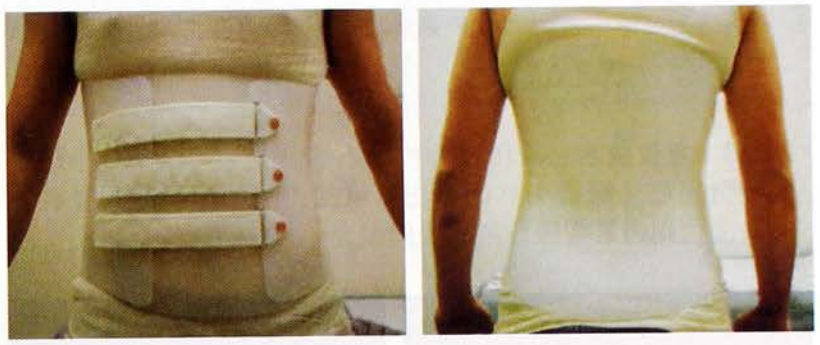

207-B　支具治疗脊柱峡部裂。支具的前后面观显示其前方开合及后方向下的延伸部分，这样能使腋下支具具备最佳的制动作用

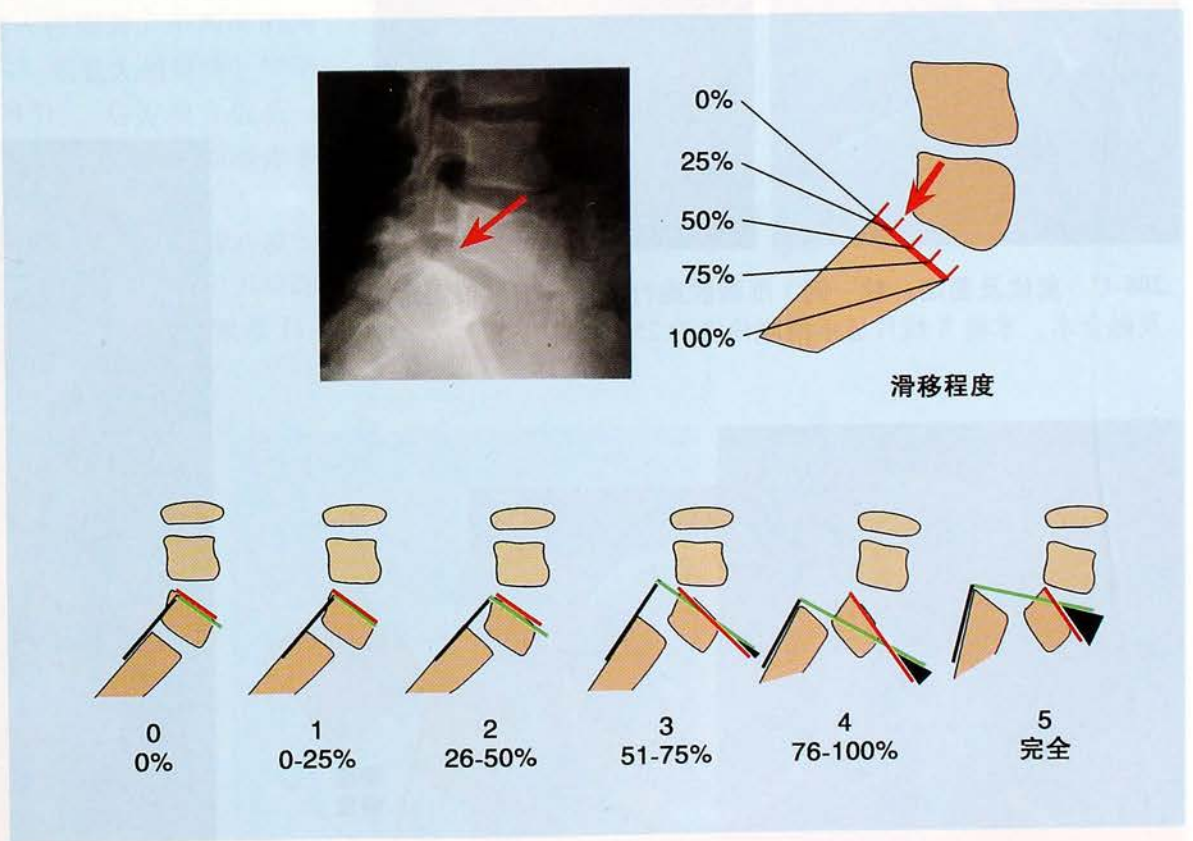

207-C　滑脱移位。根据 L5 相对于骶骨的移位程度（红箭头）及滑脱角度（黑色三角）来对滑脱的严重程度加以评定。根据移位的程度而将滑脱分成 5 度。图示从 3 度滑脱至 5 度其滑脱角度呈进行性增大

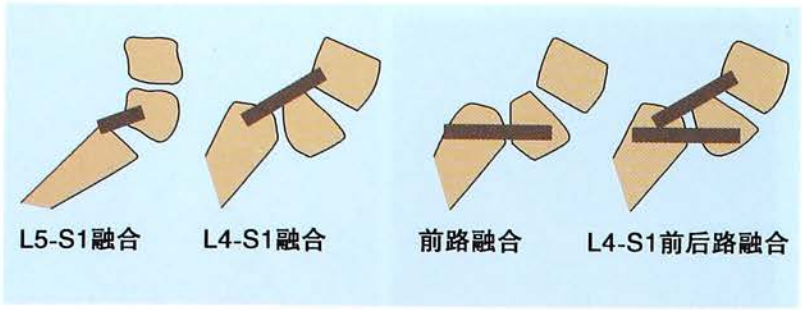

208-A 原位融合。根据滑脱的严重程度来决定采用哪种方法融合

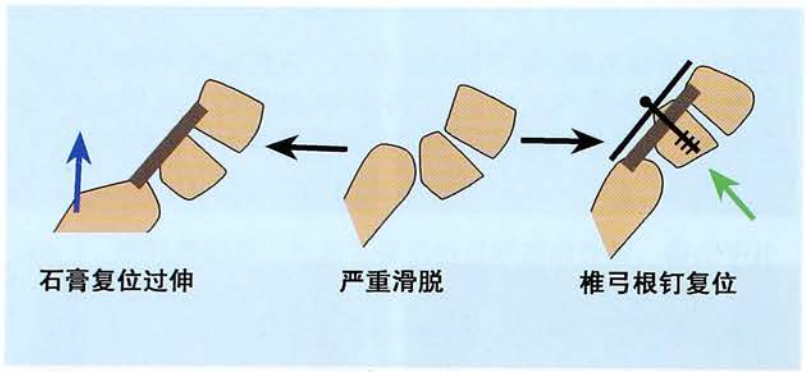

208-B 复位技术。采用过伸位的石膏固定（蓝箭头）或椎弓根钉固定（绿箭头）的方法可以使严重的滑脱达到复位。一旦复位则通常需施行两节段的融合

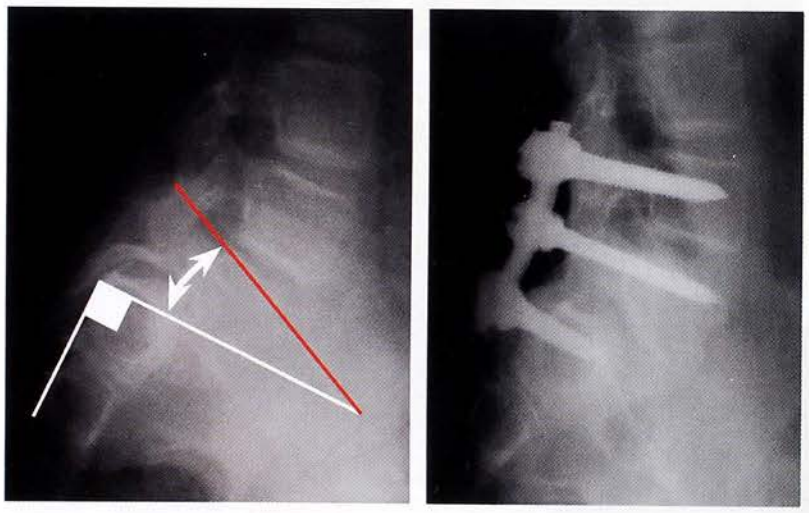

208-C 复位及固定。对一例3度滑脱施行复位、椎弓根固定及融合术。术前X线片显示滑脱角度为25°



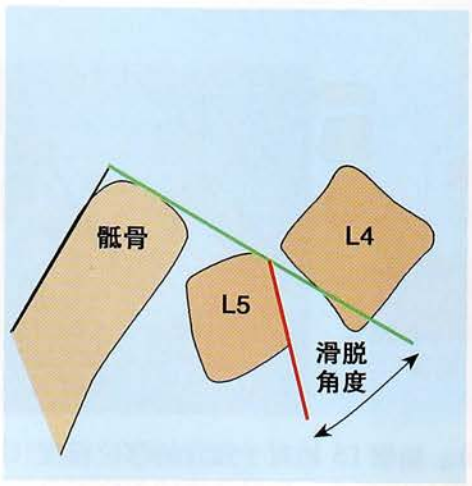



208-D 5度脊柱滑脱。严重的滑脱导致平背畸形（红箭头）及L5从骶骨上向前完全移位（黄箭头）。图示移位程度达到5度而滑脱角度达到45°

（2）脊柱滑脱的治疗是根据滑脱的严重程度来决定，即要考虑移位程度及滑脱角度。如需融合，则常是在不复位的情况下施行（208-A）。

1～2度滑脱　采取给予非类固醇性消炎药、调整活动方式及必要时佩戴TLSO等措施来控制症状。随访时复查站立位的腰骶椎侧位片。

3度滑脱　大多数这类病儿须通过手术加以稳定。采用后外侧的自体骨植骨融合L4-S1节段（参见下页）。

4度滑脱　这类滑脱因为其可能存在显著的移位从而使得L5横突难以辨认，多需融合L4-S1节段。如果滑脱角度很大，有时会选择复位手术（208-B、208-C）。

5度（脊椎下垂）的治疗存在争议。原位融合术的安全性高并能缓解疼痛，但是畸形依然存在。复位术会招致更大的风险，但是能够改善外观及姿势（208-D）。

（3）一些特殊情况需采用个体化的治疗措施。

L4滑脱较少见　在病因学方面机械因素更为突出，常会引起更多症状，而且更有可能需通过手术来加以稳定。

脊柱峡部裂　有持续症状者可通过植骨及内固定以修复峡部缺损的方法治疗。

11. 脊柱滑脱融合术

滑脱大于50%及经非手术治疗疼痛仍无好转的病例适宜行融合术。是否需要复位及内固定仍存有争议，但重度滑脱可能需要。融合L5-S1往往足够。如果有L5横突发育不良或向前移位，仅行单节段的坚固融合的效果不太确实，则需行L4-骶骨融合。

（1）手术技术　有几种入路均有效，要考虑根据滑脱的严重程度来个体化地选择入路。随着滑脱的严重程度及滑脱角度的增加，融合的范围即术后制动的时间也要相应增加。

（2）病人体位　使病人俯卧于布巾卷上，消毒皮肤，铺无菌单并显露L2至下方骶骨的范围。

（3）皮肤切口　做后背正中的纵向切口。其他可供选择的切口包括以L1棘突为中心的弧形横口或平行的椎旁切口（209-A）。牢记正常的横断面解剖（209-B）。

（4）深层次显露　采用经正中切口或两个椎旁的经腰筋膜切口的入路。正中切开腰骶筋膜，显露计划融合的每个节段的棘突。进一步显露椎板、小关节及横突（209-C）。因为本病常并发脊柱裂，在进行深层解剖时要小心操作以避免意外地进入椎管。

鉴于此，采用两个椎旁的经腰筋膜切口是一个可供选择的入路。它不必显露棘突而且便于向侧方的显露（209-D）。

无论采用上述哪种入路的，都需要显露至横突的尖端。不要超过横突的尖端，向前方或侧方扩大显露，以免损伤神经根及血管。

（5）植骨　牵开皮肤及皮下组织以显露髂骨后部，获取相当量的皮质骨及松质骨用于植骨。

（6）融合　将计划融合的每个节段的横突去皮质，在每个骶骨翼上凿出切迹，根据术前计划于骶骨翼切迹和L5（209-E）或L4（209-F）之间的区域植入松质骨。于两旁的向侧方延伸到横突尖端的沟槽处（209-G）填置大量骨块。切除小关节面，并于关节间隙内植骨（209-H）。后方融合也是一种选择（209-I），但一些人认为后方融合不仅不会增加融合率反而会增加术后椎管狭窄的风险。

（7）术后护理　术后用石膏裤固定、佩戴TLSO背心或无需制动。两个极端分别是石膏固定及制动3～4个月和术后即可活动而无需外固定。大多数采取短期的制动，然后佩戴TLSO 3～4个月。

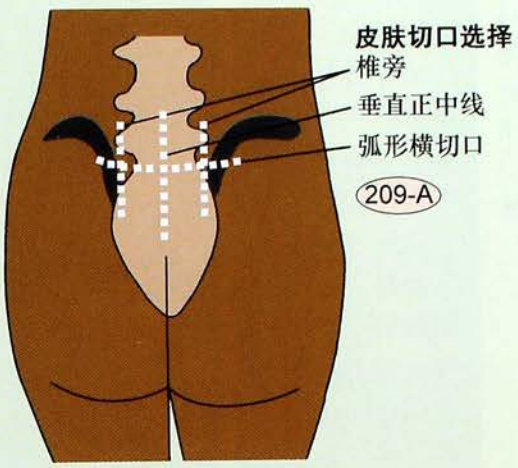

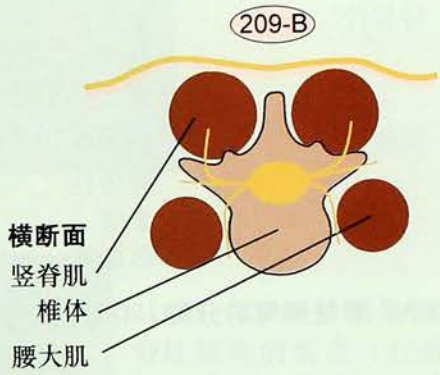

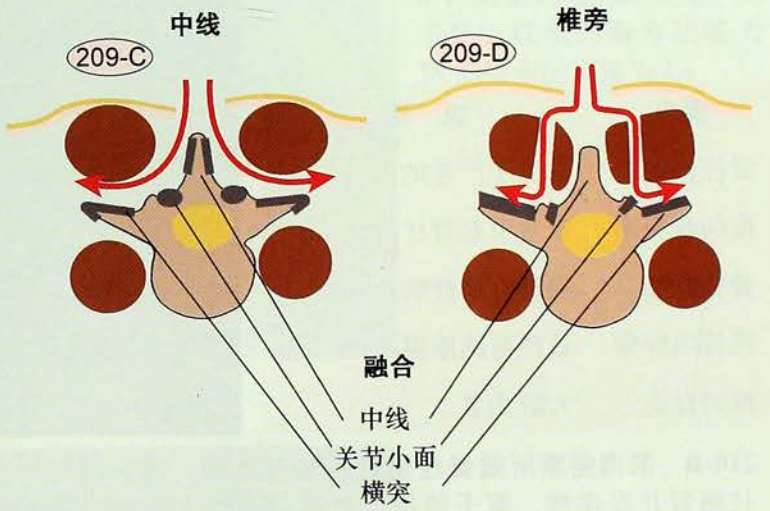

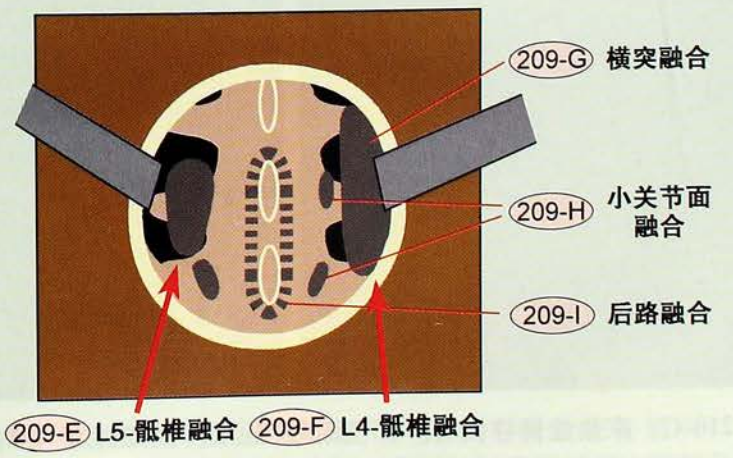

分 类	疾 病
继发性	肌肉痉挛 下肢不等长 功能性疾患
先天性	形成或分节障碍 神经组织疾患
神经肌肉性	上神经元病变-脑瘫 下神经元病变——脊髓灰质炎 肌肉病——肌营养不良
全身性	某些综合征 代谢性疾患 关节炎
特发性	婴儿型 儿童型 青少年型
其他	创伤性 肿瘤性 挛缩 医源性——放疗，胸廓成形术

210-A 脊柱侧弯的分类。脊柱侧弯的大体分类

疾病	说 明
脊柱滑脱	只见于严重的滑脱
椎间盘突出	常常引起脊柱侧弯
骨样骨瘤	局部疼痛性病灶
椎管内肿瘤	最严重的原因
椎间盘炎	大龄儿童



210-B 肌肉痉挛所致脊柱侧弯的潜在原因。如不典型的脊柱侧弯并发疼痛、躯干倾斜、僵硬、触痛或明显的肌肉痉挛，应除外上述疾病

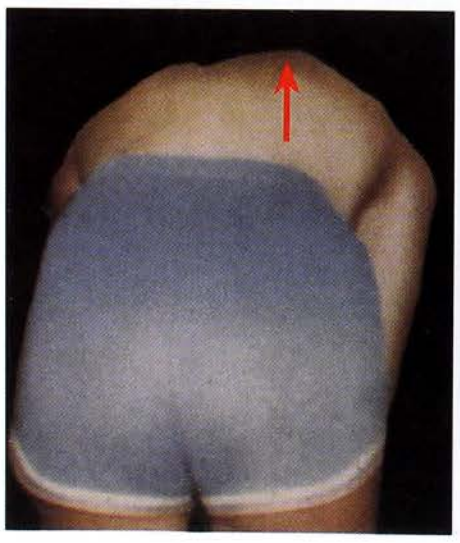

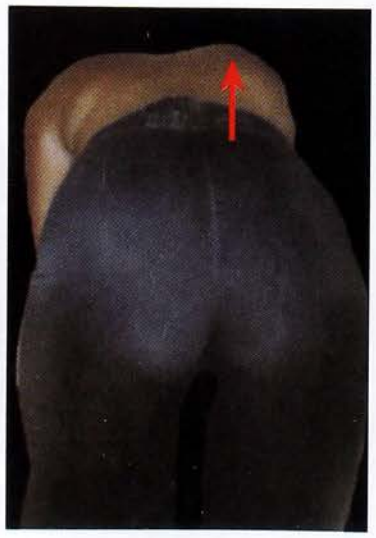

210-C 家族性脊柱侧弯。脊柱侧弯在家庭内部流传。要对父母及其子女进行前弯试验检查。这位母亲（右）没有意识到她有脊柱侧弯

五、脊柱侧弯

脊柱侧弯常指单纯冠状面大于10°的畸形。然而其真正的畸形则复杂得多，还包括水平面及矢状面的成分。脊柱侧弯的病因很多（210-A）。正常人群中有多达10%的人会有轻度的躯干不对称，可以认为是一种正常变异。弧度大于10°的为异常，并且对于成长中的儿童来说畸形会加重从而导致严重的问题。脊柱侧弯是最常见的背部畸形。

1. 继发性或功能性脊柱侧弯

这种类型的脊柱侧弯还可称为“功能性”脊柱侧弯，因为其继发于其他一些异常（210-B）。当这些潜在的异常得到纠正以后，脊柱侧弯通常会消失。这种侧弯往往是非结构性的并具有良好的柔韧性，没有骨性异常，仅有轻微的旋转畸形。功能性脊柱侧弯的常见原因是下肢不等长和肌肉痉挛。

（1）下肢不等长　下肢长度的差异可产生暂时的功能性脊柱侧弯。正如在第4章所讨论过的，该型脊柱侧弯很少演变成僵硬或结构性侧弯，可能是因为只有当病儿双足负重站立时才会出现侧弯。而在卧位、坐位及行走时脊柱没有侧弯。担心会导致结构性侧弯或其他背部问题而加高足跟及施行肢体均衡术是缺乏根据的。

（2）肌肉痉挛　脊柱侧弯可以是一些感染性或肿瘤性疾患所表现出的体征。脊柱侧弯的发生常常是为了缓解不适。例如，病儿为减轻脱出的椎间盘对神经根的压迫而使背部侧弯。治疗应针对原发病。一旦原发病得以解决，侧弯将会消失。

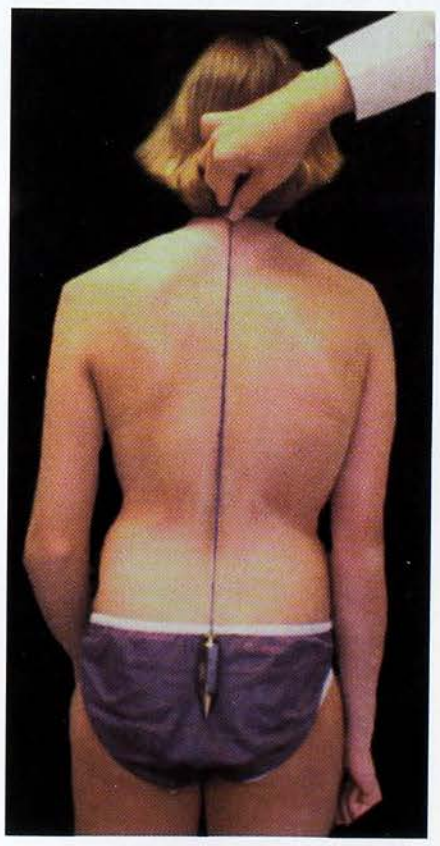

210-D 检查平衡。使用一个重力锤来评价躯干力线是否平衡

2. 评价

对脊柱侧弯的评价应包括做出诊断，确定其严重性并且对其发生进展的可能性加以估计。

（1）病史　询问发病年龄，进展过程及既往的治疗。有无脊柱畸形（210-C）或背痛很重要，因为这两种症状都有家族史。儿童脊柱侧弯如果伴有背痛则提示侧弯系炎症或肿瘤所致。

（2）筛查　要从筛查开始做起。寻找有无马凡综合征或神经纤维瘤的咖啡牛奶斑等表现。检查病儿的肢体长度及步态，并进行神经系统检查。

（3）学校筛查　目前学校筛查的价值存有争议。其优点是可以早期发现畸形。其缺点是有大量的因轻微躯干不对称而被校医诊断为脊柱侧弯介绍到医院作进一步检查，如拍 X 线片，并且还要承受误诊为脊柱侧弯所带来的苦恼。对此已采取一些更为有效的措施，包括确立采用脊柱侧弯测量计，以超过 7° 作为诊断标准以及每年两次的筛查计划。

（4）脊背检查　注意躯干是否对称（211-A）。观察双肩高度、双肩胛骨突出程度、躯干两侧皱褶以及骨盆两侧的对称性。令病儿躯干前弯来观察脊背两侧是否对称。要注意有无躯干僵硬及倾斜，因为这些表现提示有潜在的肿瘤或炎症病变。

（5）做前弯试验　目测法顺序观察脊柱的各个节段看两侧是否对称。如果发现有“肋骨隆起”则用脊柱侧弯量计进行测量。这种简单量具可以测量肋骨隆起的倾斜角度。采用重力锤线来检查脊柱的平衡情况（210-D），记录重力线与臀中沟线的偏移距离。

（6）X 线片　如果脊柱侧弯量计的测量结果大于 7° 或者侧弯看似进展，就应拍 X 线片。如果病儿年龄小于 12 岁，家族中的其他人也有明显的侧弯，或其他发现提示侧弯并非特发性的，那么侧弯就很有可能进展。应采用 36 英寸胶片拍摄站立位的 X 线片，并需对敏感部位加以防护。对于筛查或基准研究来说，单纯拍摄后前位片即可获得满意结果。

Cobb 角　这种方法（211-B）是测量上下端倾斜最大的椎体的夹角。要标出“顶椎”，因为通过它来规定弧度所处的位置。大于 10° 的弧度被认为有临床意义。

柔韧性　左右反向弯曲位摄片检查可显示弧度的僵硬度（211-D）。这些研究的价值仍存有争议。

水平　根据弧度的水平可以进行的总体的分类，这种分类只是用于总体描述而并未考虑到治疗因素。

成熟度　是通过临床检查（参见第 1 章）或 Y 形软骨的发育阶段或 Risser 征（211-C）来加以评估的。



211-A　右胸弯左腰弯的青少年特发性脊柱侧弯。图中显示病人的躯干一侧的皮肤（黄箭头）皱褶和胸背部隆起（红箭头）

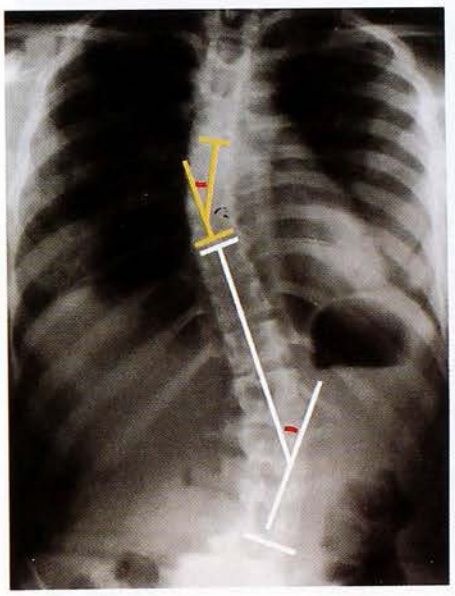

211-B　Cobb 法测量弧度。脊柱侧弯的弧度（红线测量的弧度）即弧的上下端倾斜度最大的椎体的上下缘的两条垂线之间的夹角。图中显示双弧的胸弯顶椎为 T8 而腰弯的顶椎为 L4

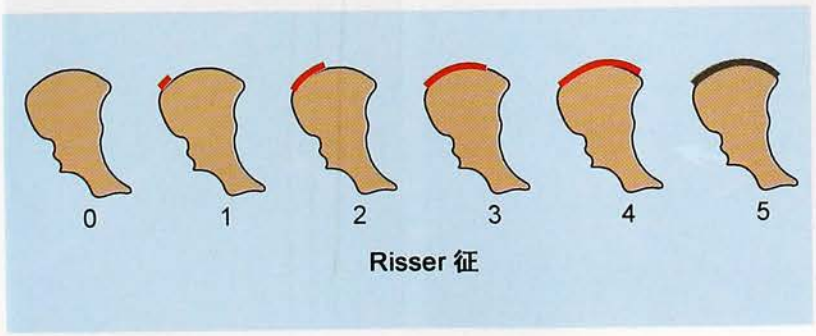

211-C　Risser 征。传统评价发育成熟度的方法是看髂骨骨突的发育状况。髂骨骨突可以表现为未骨化（0 期），部分骨化（1 ~ 4 期）或与髂骨融合（5 期）

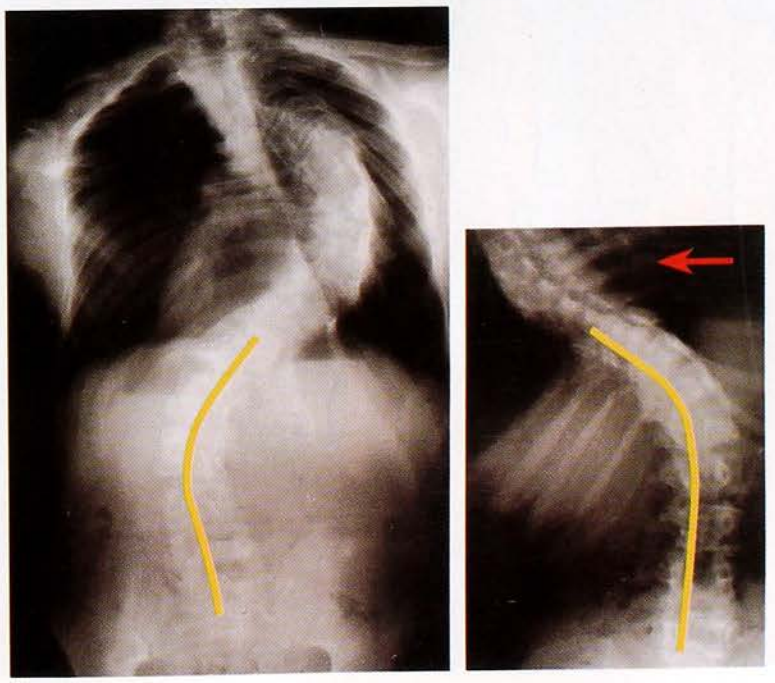

211-D　检查弧度的柔韧性。躯干向左侧弯曲检查（箭头）显示腰弯能获得完全纠正。相反，躯干向右侧弯曲检查则显示胸弯只能获得轻微的纠正



212-A 先天性脊柱侧弯。该病儿患上胸椎的先天性脊柱侧弯并表现为严重的畸形。早期手术可防止发生

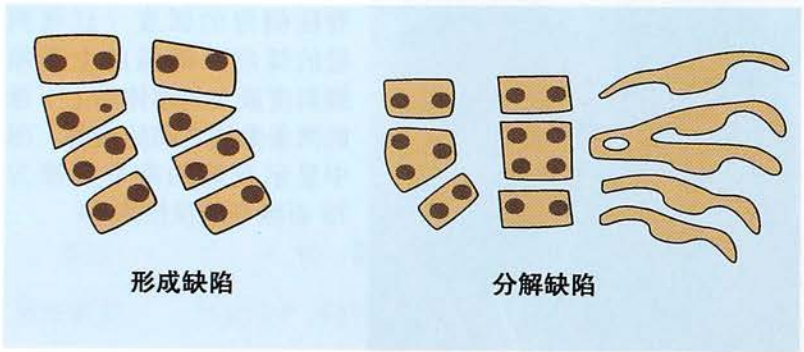

212-B 先天性脊柱侧弯的类型。常见的发育缺陷为形成不良或分节不良。一些复杂畸形则可能为混合型缺陷

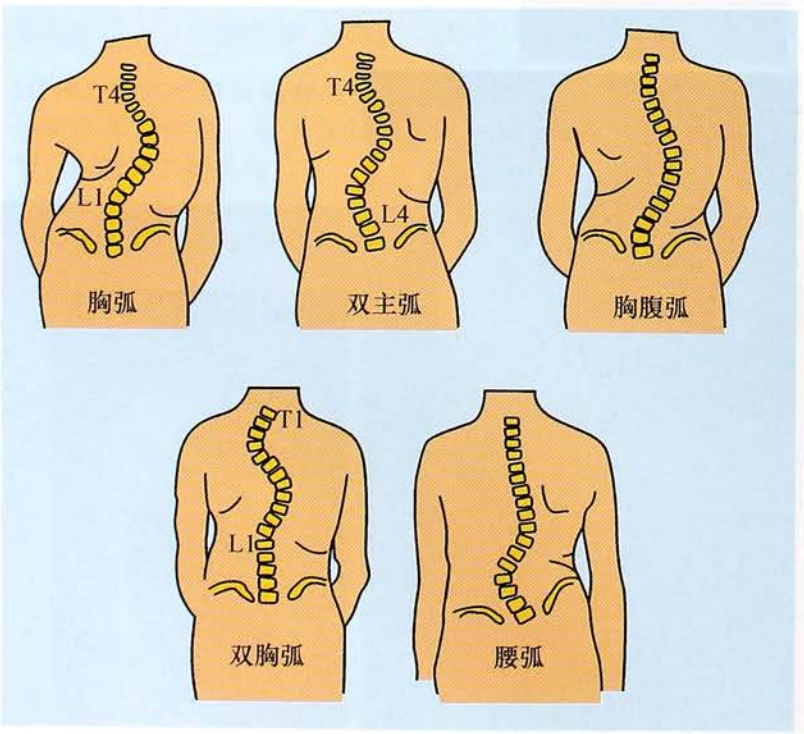

212-C 脊柱侧弯的分类。根据侧弯发生的平面可将侧弯大体进行分类

六、先天性脊柱侧弯

脊柱的先天性结构性缺陷可导致多种多样的脊柱弯曲畸形(212-A)。这些弧度常常表现为复杂的畸形,需借助特殊的影像学检查来加以评价。由于这些畸形的发生是胚胎期体节形成出现某种异常所致,因此在同一体节也常常出现相关的病变。所以,一旦发现有先天性脊柱侧弯,尤其是累及胸腰段者,应进一步行泌尿系统的超声检查,并且应进一步考虑到合并有诸如 VACTERL(脊椎畸形、肛门闭锁、心脏异常如法乐四联症、气管、食管瘘、肾发育不全和桡骨发育不良)相关的综合征的可能(参见第 435 页)。

1. 发病机理

先天性脊柱侧弯通常是由于脊椎的形成不良或分节不良所致 (212-B)。其弧度的进展与脊椎发育缺陷的类型相关。最有可能进展的是那些存在单侧的不分节骨桥的弧度, 因骨桥限制该侧生长而对侧的生长依然保持正常从而导致生长不平衡。

2. 评价

记录弧度的严重程度、对称与否及柔韧性。对所检查的儿童进行筛查看是否还有泌尿系统及心血管系统的发育异常。如有心脏杂音则需请儿童心脏病学家对其进行评价。要申请泌尿系统的超声检查, 因为其中有 10% ~20% 的病儿会有先天性泌尿系统发育异常, 而有些异常是致命性的。

影像学 通过拍整个脊柱的后前位及侧位的 X 线片对弯弧的类型进行评价,而且对于某些特殊的病例还需行其他的影像学检查来进一步明确(213-A)。要将弧型加以归类,从而对其进展的可能性进行评估。如果弧度类型难以归于某一类,有时则需要对顶椎区域进行 CT 检查。发现有神经系统的异常的则需行 MR 检查。要制定随访计划,并在间隔 3 ~6 个月的随访中复查 X 线片。

3. 治疗

先天性脊柱侧弯的治疗取决于其弧度类型、弧度的大小(212-D) 及加重的几率。

(1) 观察 当不能确定加重的可能性有多大时,所需采取的恰当措施就是观察。在生后头 3 年以及青春期生长高峰,要每 3 ~6 个月进行一次检查,因为在这两个时期脊柱生长得最快。

(2) 支具治疗 对于先天性脊柱侧弯, 支具治疗存在争议, 其效果不如特发性脊柱侧弯。对于那些长而柔韧性好的弧度, 支具治疗才最有可能生效。

(3) 手术治疗 目的是获得躯干和脊柱的平衡, 防止出现任何的神经系统损害, 以及尽可能小地干预脊柱的正常生长。患有先天性脊柱侧弯的病儿中大约有一半的病儿需行手术治疗。有些治疗措施可供选择。

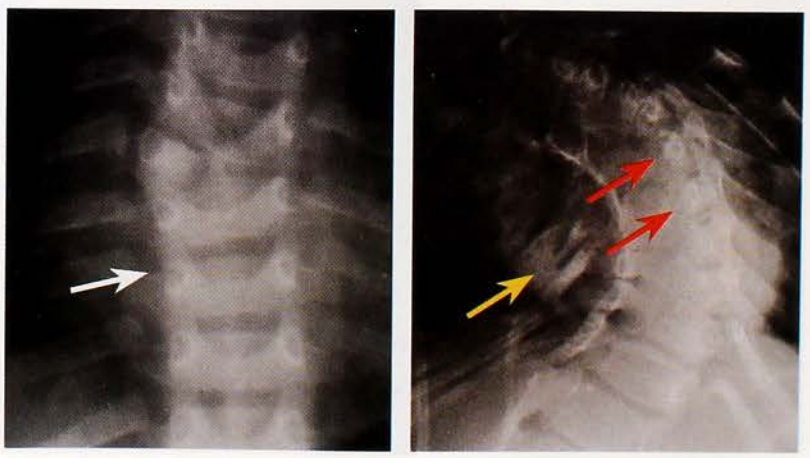

212-D 严重程度分级。半椎体(白箭头)常导致轻度畸形。相反,椎体间(红箭头)及肋骨间(黄箭头)的单侧融合则引起进行性加重的严重畸形。在婴儿期即予以融合可防止进一步加重

原位融合术　适合于单侧骨桥所导致的弧度或者证明有进展的轻到中度的弧度。对于 10 岁以下的儿童，需行联合前后路融合术以防止发生曲轴现象。

半椎体切除术　该术式可能适用于低龄儿童的胸腰连接处或以下的并发脊柱失平衡的严重侧弯。

内固定及融合　大龄儿童的中度侧弯可以采取有限度地矫正方法来治疗。为防止发生神经系统并发症，施行有限的矫正和仔细的监测是必要的。

截骨或切除及内固定　对严重的畸形及脊柱明显失衡者可能需要采取这种积极的措施。采用术前头环牵引及分期矫形等技术可以减少发生神经并发症的风险。

凸侧半融合　对于婴幼儿或学龄前儿童的一些腰椎弧度可考虑行凸侧的半侧融合，以便借助生长而获得某些矫正。

七、胸廓闭合不全综合征

该综合征可伴发于先天性脊柱侧弯。该综合征包括肋骨融合以及胸腔不能支持正常呼吸或肺脏的发育。

1. 治疗

Campbell 及其同事已研发出一项胸廓矫形技术，包括采用一种胸壁撑开器行张开的楔形胸造口术，这种撑开器称作纵向可扩张的假体钛肋（213-C）。该技术将闭合不全的半侧胸廓加以延长及扩张，同时允许胸椎及胸廓得以生长。通常是对低龄儿施行这一术式，并且每间隔 4 ~ 6 个月便重复延长假体钛肋。该术式还可用于治疗双侧的胸廓闭合不全（213-B）。

2. 结果

该术式能使胸壁畸形的大部分得到纠正，并能间接地矫正先天性脊柱侧弯而无需行脊柱融合。经过治疗脊柱侧弯有所减轻且肺活量增加。

3. 并发症

最常见的并发症是肋固定器通过肋间产生向头侧无症状的移位。

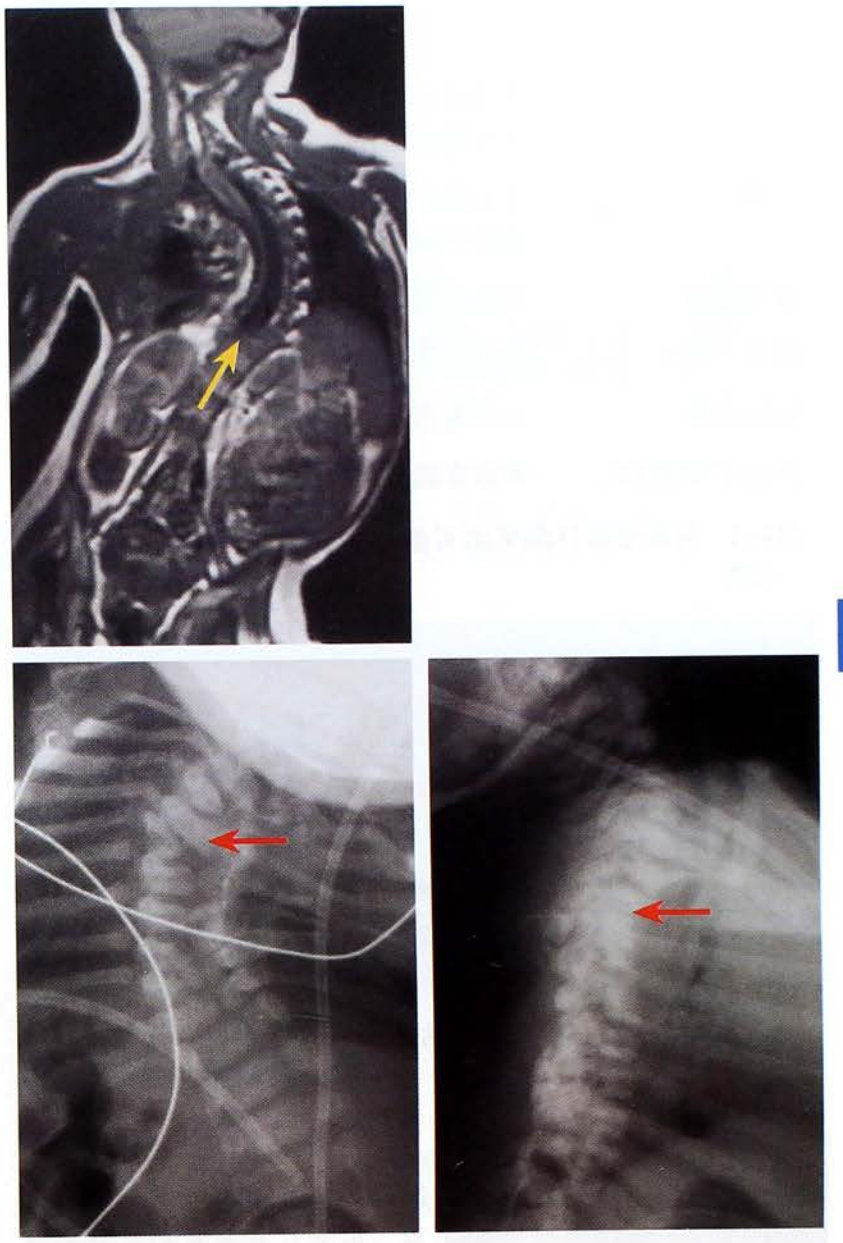

213-A　先天性脊柱侧弯的特殊影像。这例新生儿先天性脊柱侧弯（红箭头）因有神经损害而行 MRI 检查。注意有脊髓积水（脊髓空洞症）（黄箭头）

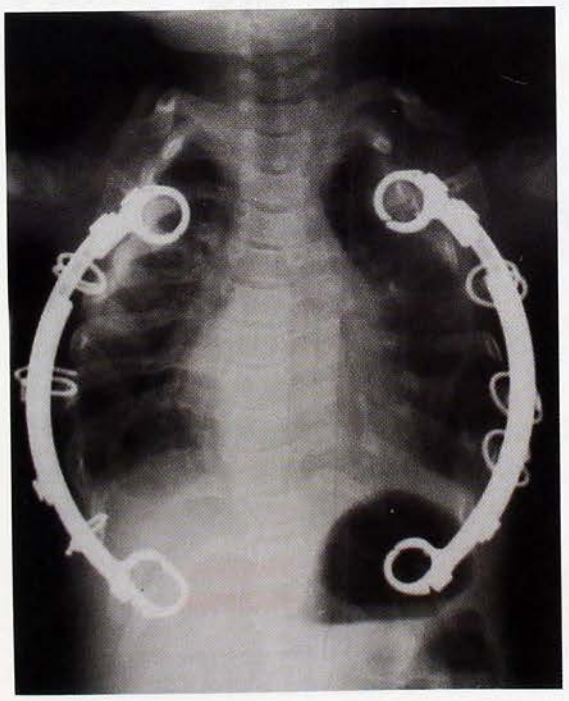

213-B　双侧撑开。用两个钛肋行双侧胸壁撑开以改善肺功能

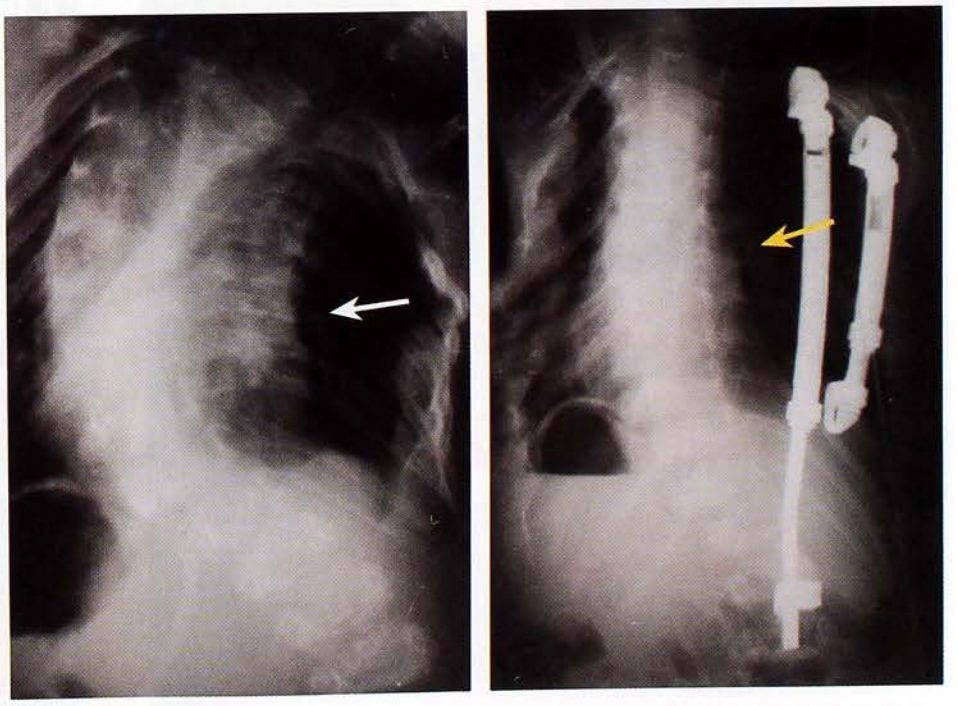

213-C　单侧胸壁撑开。采用纵向可扩张的假体钛肋来矫正脊柱侧弯并撑开闭合不全的单侧胸壁。图示术前畸形表现（白箭头）及撑开之后的效果（黄箭头）

病 因	说 明
内分泌因素	褪黑激素缺乏? 生长激素作用?
脊柱生长	非对称性生长? 胸椎前突导致旋转畸形
胶原缺陷	例如马凡综合征
肌力不平衡	例如肌营养不良
遗传因素	可能为多因素类型
大脑或脊髓缺陷	例如脊髓空洞症或 Chiari 畸形

214-A 特发性脊柱侧弯的可能的病因。这些是目前提出的可能性

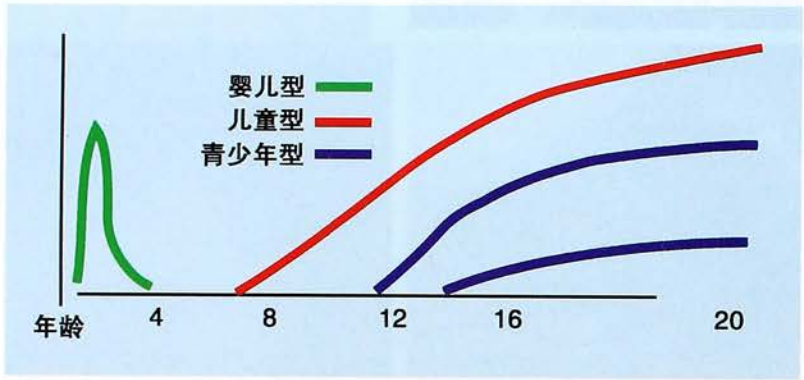

214-B 特发性脊柱侧弯的自然史。进展与脊柱侧弯的发病年龄有关



214-C Y 形软骨。Y 形软骨开放（箭头）表明骨骼发育不成熟，弧度进展的风险增加

八、特发性脊柱侧弯

1. 流行情况

正常人群中大约有 10% 的人有轻度的躯干不对称，属于正常变异。脊柱侧弯的诊断标准仍为弧度大于 10°，据此标准约有 2% ~3% 的儿童可诊断本病，男女孩的发病几率相等。在女孩的弧度加重的更多。在 4 ~7 个病例中有一个会进展，超过 30° 者占 0.2% 而超过 40°者占 0.1%。大约有 10% 确诊为脊柱侧弯的儿童需接受治疗。

2. 病因

特发性脊柱侧弯的病因尚不确定。遗传因素在该畸形的发病中起一定作用，因为孪生同胞之间同时发病的几率超过 50%，而且母亲有明显脊柱侧弯其女儿四个之中就有一个也有同样的畸形。目前已经提出几种病因学理论（214-A）。

3. 自然史

（1）进展 进展的可能性取决于发病年龄（214-B），弧度的大小（214-D）及骨骼发育成熟度，Risser 征（214-E），以及 Y 形软骨的发育状况（214-C）。在青少年生长高峰期畸形进展最快，见于月经初潮之前。

在成人，小于 30°的弧度很少有进展，而 30° ~50°之间的弧度在一生中大约进展 10° ~15°。50° ~76°的弧度每年大约进展 1°。位于 T12 以上的弧度更容易加重。

（2）患病率 在 50 年随访中发现，已患腰段或胸腰段的青少年特发性脊柱侧弯而未经治疗的病儿其 X 线片中显示出有脊柱的退行性改变，但尚未显示出残疾程度比一般人群要高。

（3）肺功能 弧度大于 100°的病人能查出有限制性肺病。已经证明只有严重的早发性脊柱侧弯病人其早期死亡率有所增加。通气灌注扫描显示大多数病例其凹侧肺受累最为严重。已经证实，在短期的随访研究中青少年特发性脊柱侧弯矫正术能使肺活量增加 15%。患脊柱侧弯的个人的死亡率与一般人群相似。

（4）背疼 80% 的病例会发生背疼，这一比例与一般人群相当。位于腰段及胸腰段的弧度最可能引起疼痛。

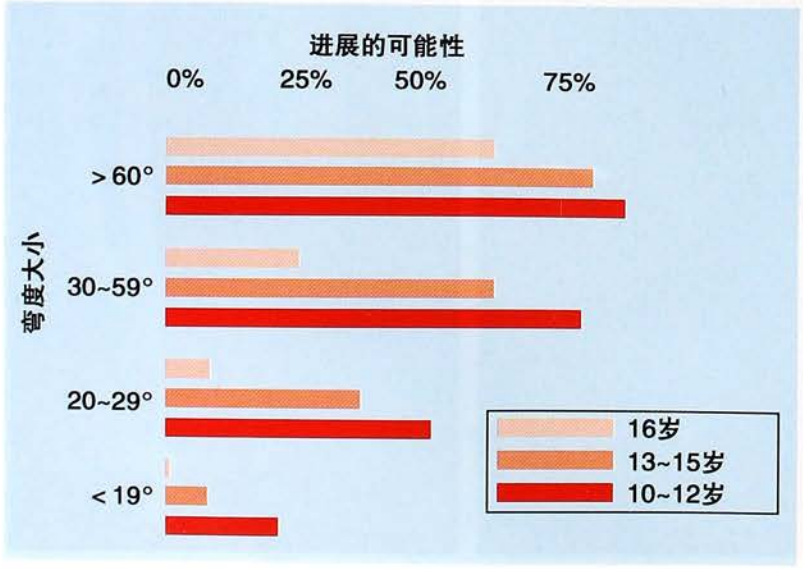

214-D 弧度进展的可能性。以最初发现时的弧度大小为基准，弧度增加超过 5°视为进展

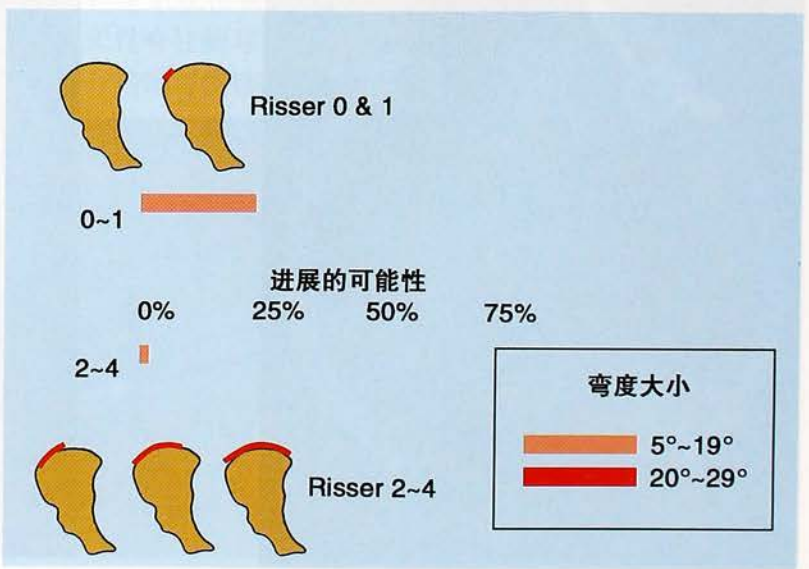

214-E Risser 征。根据 Risser 征及弧度的大小来判定进展的可能性

4. 分类

特发性脊柱侧弯是最常见的脊柱畸形。特发性脊柱侧弯常常根据发病年龄及弧度类型进行分类。

（1）发病年龄　发病时间可以简单地描述为发病早或晚。传统上一直使用三种分类。

婴儿型　在出生后3年内发病。

儿童型　在3～10岁之间发病。

青少年型　在10岁至发育成熟之间发病。

（2）弧度类型　分型可以简单地根据弧度的位置来加以描述，这一方法可用于对所有的类型的弯弧进行分类，无论其病因如何。对于特发性脊柱侧弯，对弯弧加以分类是为了给治疗及交流提供便利。

King-Moe分型　这种方法包括五种弧度类型（215-A），而且阐明了哪种胸弯需要融合以及固定及融合的两端的稳定椎的重要性。因为已经证明这种方法在采用现代固定法进行治疗时在观察者间及观察者内部的可靠性较低并有一定的局限性，所以，Lenke及其同事提出了一种新的方法。

Lenke分型　这种方法包含六种弧度类型（215-B），一个腰椎参数（215-A、215-B或215-C）及一个胸椎矢状面参数（-、N、+），从而产生总共42种不同的弧型。腰椎参数更加精确地说明了腰弧的位置。胸椎参数说明了其矢状面的轮廓，即后突减少、正常（10°～40°）或者后突增加。这一分类系统已经显示非常可靠，并已广为应用。

5. 治疗原则

脊柱侧弯是通过观察、佩戴支具或手术等方法进行治疗。体操、电刺激技术及推拿手法等方法均无效果，应避免使用。90%的弧度属于轻度而只须观察。治疗的目标是避免不必要的治疗，如需治疗则最大限度地减少并发症，以及成功地阻止侧弯的发展或者矫正那些导致或可能导致的功能障碍。

（1）谨慎行事是治疗的一个重要组成部分。应避免给轻度的侧弯草草作出脊柱侧弯的诊断，而只将这类畸形称做“轻度躯干不对称”。这样会减少因诊断脊柱侧弯而给儿童及其家庭所带来的忧虑。脊柱侧弯的诊断常常给儿童造成恐惧，因为患有脊柱侧弯通常就等于要接受支具或手术治疗。

（2）治疗指征的选择应当个体化；然而，仍有一些可以遵循的通用的原则（215-C）。

观察　适用于弧度小于25°的病儿。病儿发育成熟即可终止随访，或者一旦出现症状即复诊来征询医生的建议。对于未成熟的青少年患儿，每6个月要随访一次并复查X线片直到他们发育成熟。

支具治疗　适用于弧度在25°～40°的未成熟病儿（Risser征0或1）。如果是男孩其弧度超过30°而且呈现进展的趋势且Risser征为2～3，可以采用支具治疗。对较小的弧度观察是否有进展。随访记录弧度增加5°或以上视为进展。

手术治疗　通常适用于弧度超过40°的不成熟病儿及弧度超过50°的成熟病儿。

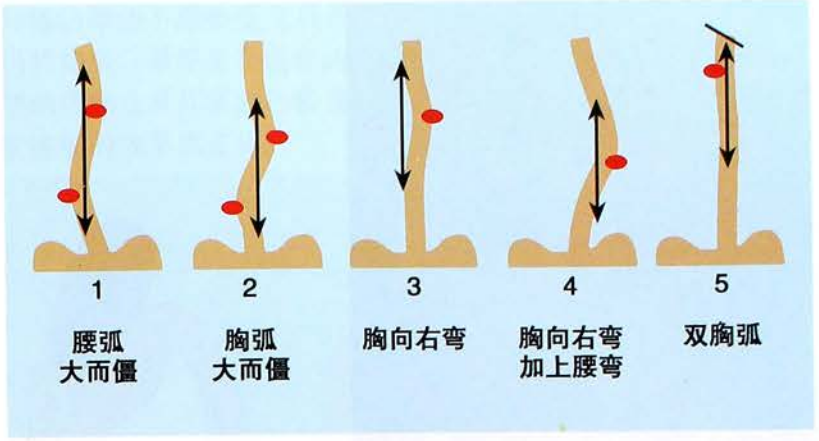

215-A　King-Moe分型。这种分型方法有时仍用于侧弯分型。弧度可以是单弧或双弧，其顶点（红点所示）位于胸椎、腰椎或包括两者。融合范围（箭头）依弧度类型的不同而不同

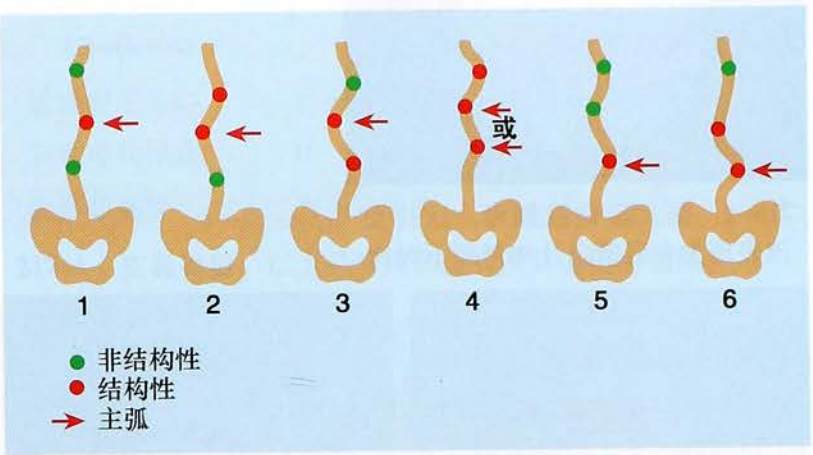

215-B　Lenke分型。按部位将弧度分别描述为近侧胸弧，主胸弧及胸腰弧/腰弧。结构性弧度（红点）及非结构性弧度（绿点）的区别在于柔韧性的大小。主弧为Cobb法测出的最大的弧度（红箭头）

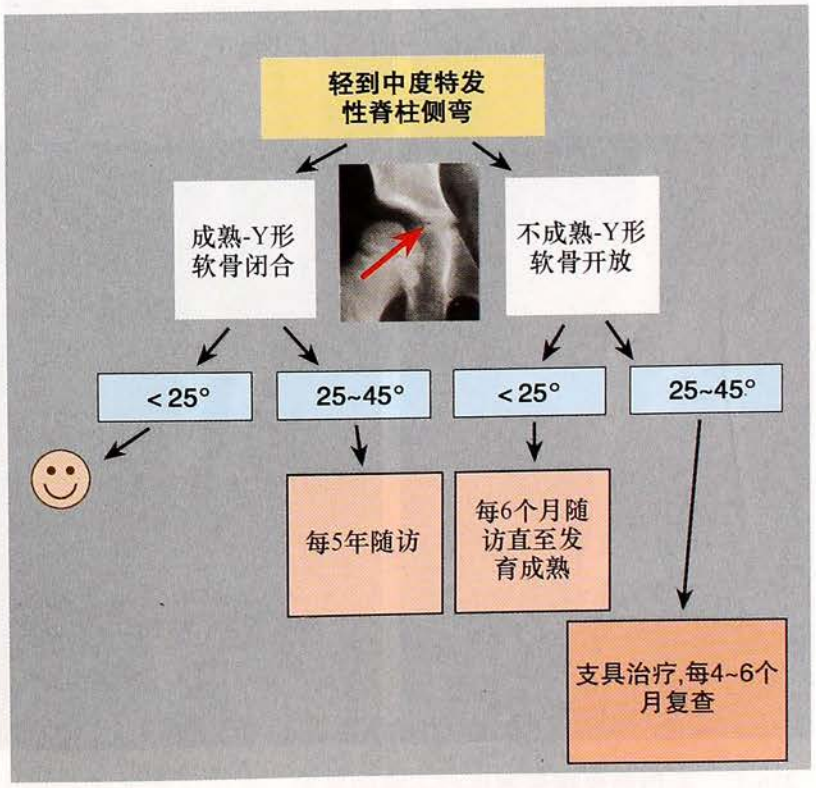

215-C　轻到中度弯弧的治疗。小于45°的弯弧要根据弧度的大小（Cobb角）及病儿的成熟度来选择治疗方案



216-A 婴儿型脊柱侧弯。这位女孩表现为右肩抬高及胸背部不对称

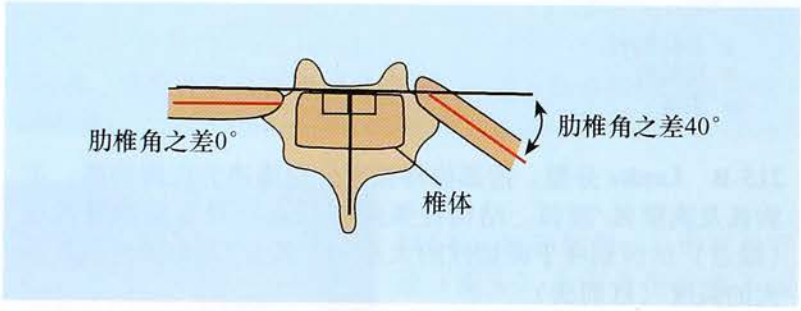

216-B 肋椎角差异（RVAD）。为两侧的肋骨轴线（红线）分别与椎体轴线的垂线（黑线）之间形成的夹角。注意在图中左侧，这两条线相互平行，得出 RVAD 为0°

（一）婴儿型特发性脊柱侧弯

婴儿型特发性脊柱侧弯见于婴儿及小于3岁的儿童。因为这种畸形常并发斜头及髋关节发育不良，所以被认为是一种体位姿势性畸形。与其他的姿势性畸形相同，通常会自然消退。对于某些病例来说，这种侧弯是继发于一种潜在的脊髓异常，这些病例往往会进展而成为严重畸形。婴儿型脊柱侧弯在北美很罕见。

1. 评价

婴儿型脊柱侧弯最多表现为男孩的左胸弯。可以通过拍片及测量顶椎肋椎角差异（RVAD）对该病进行研究（216-B）。如果 RVAD 超过20°，应进一步行 MRI 检查，因为其中大约有1/4会显示有明显的神经解剖异常，例如 Chiari-1 型畸形。

2. 治疗

弧度小于20°可以消退而仅需观察。对于弧度大于20°的要密切随访。如果弧度加重并超过30°，则采用支具治疗。佩戴支具不能控制而超过40°的弧度可能需要手术矫正。目前有几种手术方法可供选择。

（1）肋骨撑开器　对于严重的弯曲，采用这种钛肋撑开加用腰椎椎板固定可以连续延长获得以逐步地矫正（216-C）。

（2）脊柱器械矫正　非融合性固定能保留生长潜力（216-D）。

（3）融合　为抑制生长及防止曲轴现象，应考虑行前后路融合术。要知道，融合之后躯干的高度将会失去大约每融合节段0.07cm再乘以剩余生长期的年数。

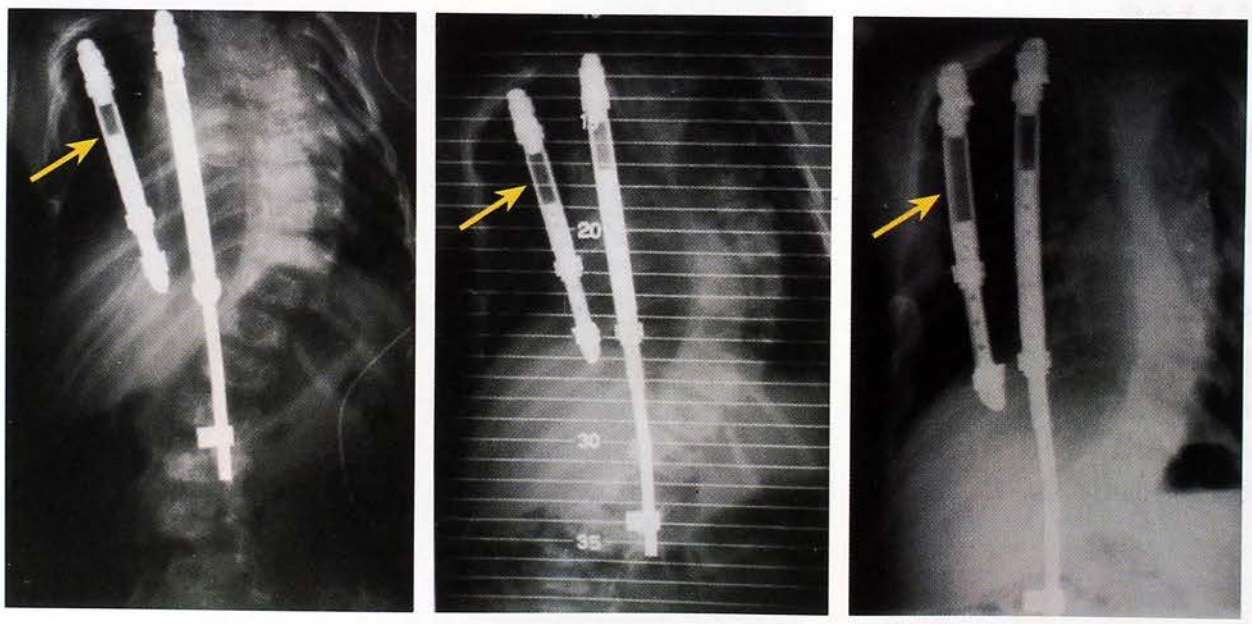

216-C 采用肋骨撑开器进行不断的矫形。采用可扩张性内固定器（黄箭头）对这位患有脊柱侧弯的低龄儿童进行治疗，其中包括三处肋骨固定及单个腰椎板钩固定。注意弧度大小呈进行性减小



216-D 不融合的器械矫正。放置这种撑开杠是为了防止弧度进展同时可以允许脊柱继续生长

（二）少年型脊柱侧弯

这种类型的脊柱侧弯是在3～10岁之间发病（216-A）。在低龄病儿，其男女发病率大致相等，但是越接近青春期女孩的发病率越发占优势。大约2/3的弧度呈进行性加重。大多数病例需要支具治疗。

1. 评价

首先测量Cobb角。对于Cobb角大于20°的病儿，需要做全脊柱的MRI检查来加以研究，因为其中20%～25%的病例会显示明显的脊髓异常，如Chiari Ⅰ畸形或肿瘤。后突减少达到20°以下者提示预后较差而且也使支具治疗变得更为复杂。

2. 治疗

定期随访病儿看弧度有无进展。少数的弯弧能自行好转。对于弧度进行性加重并超过20°者应给予支具治疗（217-A）。

（1）支具　对于顶椎位于T7以下的弧度应采用TLSO治疗。对于更接近头侧的弧度则需采用Milwaukee支具。要考虑需要佩戴多长时间的支具，并在佩戴支具时间的长短与病人的耐受性之间寻求平衡。避免让病儿佩戴太多年头的支具，因为这样他们必须要在忍受多年的支具痛苦的同时又得经受最终的手术矫形。

（2）手术矫形　用于弧度超过40°～50°的。对于低龄儿童需行前后路融合术以防止发生曲轴畸形。要确保纠正或维持正常矢状面的形态。正如婴儿型脊柱侧弯的治疗所描述的，对于低龄儿童可考虑行非融合性器械矫正术。

（三）青少年型脊柱侧弯

10岁以后发病的特发性脊柱侧弯是最常见的以及最经典的类型。

1. 支具治疗原则

对于弧度在25°与40°之间且进行性加重的未成熟病儿，支具治疗通常能延缓或阻止大多数脊柱侧弯的进展。对于那些随访记录中发现弧度有所加重并达到25°以上的病儿，或者在第一次就诊时弧度就已经超过30°的病儿，要给予支具治疗。

（1）选择支具　根据弧度的类型和位置以及对于病儿耐受力的预测来选择支具（217-A）。最有效的支具类型及佩戴方案其约束性也最大，而且最有可能给病儿造成社会心理障碍。权衡利弊选择最适合病儿的支具进行治疗。

夜间支具　最容易耐受，但其效果存在争议。目前应用最广泛的是Charleston侧弯支具。该支具只在夜间佩戴，允许病儿白天有所自由。

TLSO支具　这是最经常使用的一种支具。它适合于顶椎在中胸段或以下的弧度。波士顿支具(217-B)是支具技师根据不同的弧度而个体化设计出用预制的加压垫法。大多数病儿都能获得15°前突的矫正效果。该种方法要求每天应佩戴16～23小时。

Milwaukee支具　对于上胸椎弧度，可能需用Milwaukee支具来加以治疗。这种支具对病儿的限制作用最大，而且病儿佩戴之后只能做一些有限的活动。

（2）尝试支具　在经过几周时间的准备之后即开始支具治疗。要鼓励病儿尽快接受这种治疗方法。佩戴支具所导致的不适要及早通过必要的调整来加以克服。持续的不适会减少病儿对支具治疗的依从性，这就增加了支具治疗失败的风险。将支具加以调整将会解决这一问题。应鼓励病儿在佩戴支具的情况下照样参加正常的活动。

（3）提高对支具治疗的接受程度　能够采用一些方法来减少支具治疗脊柱侧弯所带来的副作用（217-C）。可以根据不同的病儿的情况来个体化地制定支具佩戴日程表。一些病儿已经处在或超越其耐受力极限。最好是保持与病儿及其家庭的联系并随访那些不愿接受支具治疗的病儿。如果经过支具治疗弧度仍然加重，最好是在通常的手术时机到来之前就选择手术治疗。要确信病儿及其家庭已经意识到佩戴支具的时间长短与控制弧度进展的效果成正比。

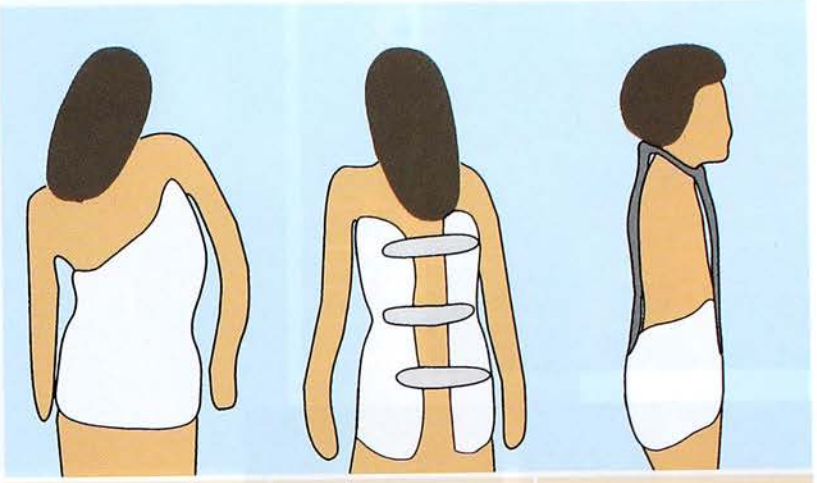

Charleston	TLSO	Milwaukee
妨碍程度最轻	妨碍程度中等	最难接受
只在夜间佩戴	16～22/24小时	16～22/24小时
大多数弧度	大多数弧度	高位弧度

217-A　支具类型。以上是常用的支具及其应用的概括



217-B　Boston支具。这种腋下支具对于下胸弯及腰弯的治疗有效。无论男女病儿佩戴这种支具都可以将其隐藏在衣服内而不易被发现

技　巧	说　明
宣教	诊断要慎之又慎
联谊会	组织安排与其他佩戴支具的病儿交流
活动	鼓励继续从事以往喜欢的活动
支具类型	根据病情作出个体化选择
白天还是夜间佩戴	多数病儿发现夜间佩戴支具的妨碍最小
脱去支具的活动	计划脱去支具参加那些体育活动

217-C　提高对支具治疗的接受程度。这些是使支具治疗控制在病儿耐受限度内的一些技巧



218-A 体育活动。这位女孩即使佩带着支具也能参加体育活动

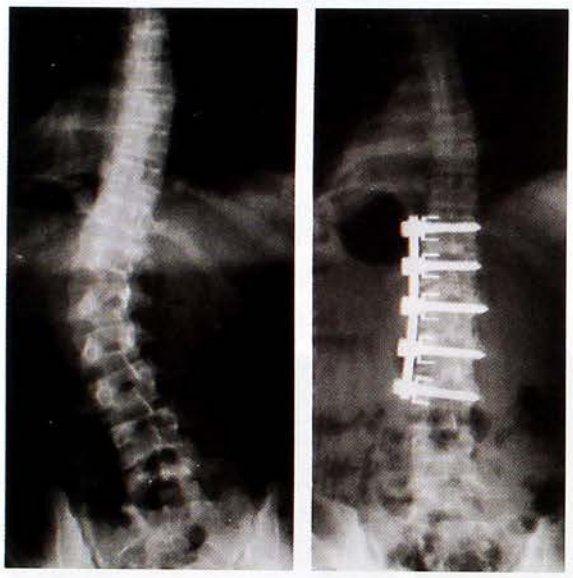

218-B 前路固定。采用前方入路对这例腰弯进行矫正及融合，仅仅包含了5个椎体

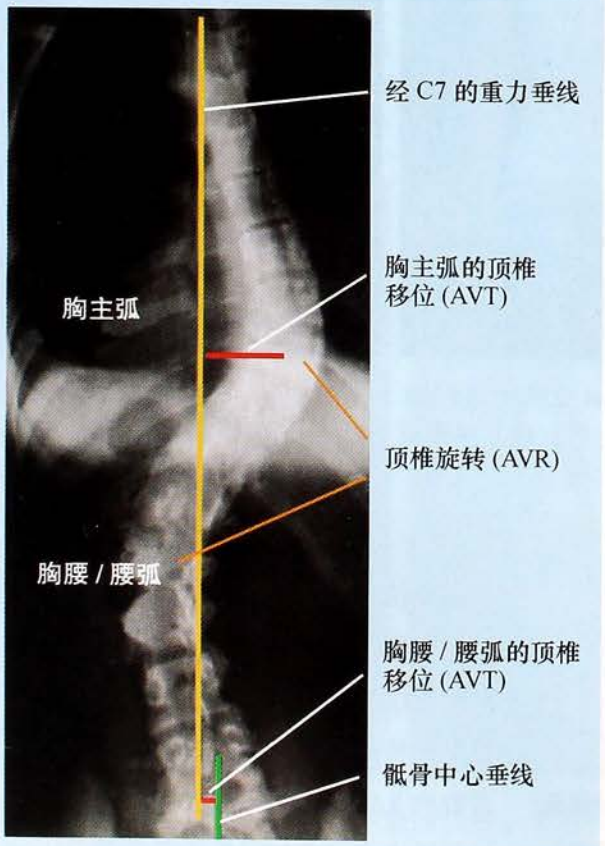

218-C 弧度的定义。这是Lenke及同事提出的一些定义，目的是计划实施器械矫正及融合之前对弧度类型进行评价及定义

(4) 最初治疗效果 将显示弧度减少超过50%。

(5) 随访 安排每4~6个月随访一次以评估支具是否合身及大小是否合适，是否坚持佩戴，以及弧度有无进展。让病儿脱下支具拍摄站立位的脊柱前后位X线片以判定弧度有无进展。

(6) 解决依从性问题 支具治疗可给患儿带来不适感，常会反过来影响患儿的自我形象感，并给他们的社会活动及体育活动增加某些困难。病儿应当继续参加大多数在支具治疗前所经常参加的活动(218-A)。所有这些问题又使得患儿日常生活中已经存在的困难局面更复杂了。医生一定不要使治疗给患儿所造成的心理压力超越患儿的耐受极限。如果超越这一耐受极限，患儿将变得不服从治疗而且可能不回来复查。可能会简单地忽视疾病的存在或者寻求一些非常规的易于接受的治疗方法。要让病儿及其家庭人员意识到对弧度的控制或纠正的效果与佩戴支具的时间的长短相关。

(7)终止支具治疗的时间大约为女孩月经后2年或Risser征4期或男孩Risser征5期。在支具治疗中弧度仍有进展则表示需要采用手术方法来加以稳定。

2. 手术治疗原则

(1) 手术指征 手术方法是治疗脊柱侧弯的最确切和最有效的方法。它适合于超过40°~50°的弯弧。

(2) 手术入路 根据弧度的特点及术者的经验来选择手术入路。

后路融合 采用这一标准入路可以对大多数的不同平面的不同弧度进行矫正及器械固定。

前路融合 前路融合的优势包括需要融合的椎体数目减少(218-B)，剥离范围较小以及能够矫正后突过少。当融合范围达到或刚好超过中立椎时，前路固定能提供极佳的稳定。

(3) 融合平面 经过认真思考后再确定融合平面，这一点很重要。融合太短可导致弧度进展；融合太长会增加发生术后腰背疼及脊柱退行性变的风险。融合平面选择不当可导致脊柱排列异常，姿势改变及融合后腰背疼。在计划行器械矫正及融合术时弧度的定义显得非常有用(218-C)。注意顶椎的旋转情况(218-D)。

弧度 融合主弧或最大弧，不管其柔韧性及次弧或结构性弧度如何。

融合的上下端椎 可延伸到中立椎，即是被骶骨中心垂线平分的最下方椎体。

前后路融合 该术式适用于小儿防止发生曲轴现象，或为矫正严重侧弯，或为患有诸如马凡综合征等全身性疾病的患儿术后防止弧度加重。

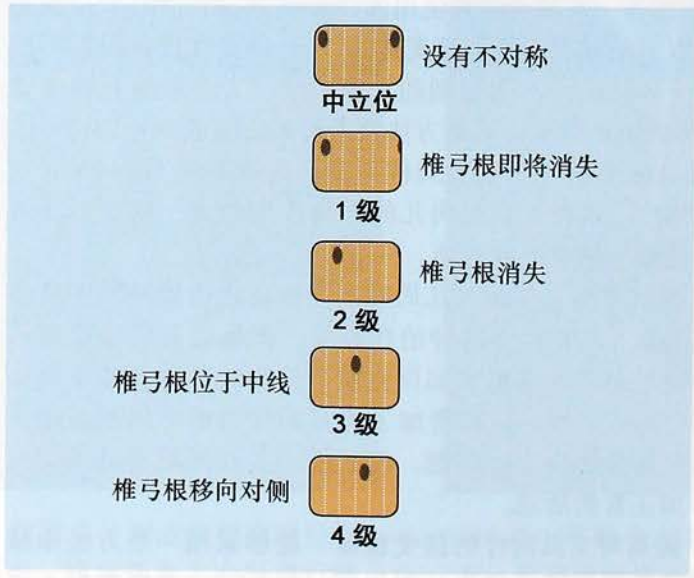

218-D 顶椎旋转。根据椎弓根与椎体的位置关系将椎体旋转程度加以分级

3. 手术技术

采用器械的目的是矫正脊柱侧弯及维持或改善脊柱矢状面形态。要避免过度的撑开，同时要达到坚强的固定。要小心去皮质，尽可能地切除小关节，并且加入补充植骨材料。这些补充的植骨材料可以包括自体骨、骨库骨或者能诱导成骨的一些因子。

（1）Harrington 器械矫正　是最初的治疗脊柱侧弯的标准方法，该系统将施加于弧度上下末端的撑开及加压结合从而达到矫形目的。该技术对于矢状面形态的控制力度很小，因此已经在很大程度上被新系统所取代。

（2）Luque 固定系统　利用椎板下钢丝将脊柱与后方的杠子固定。

（3）Drummond 固定系统　将棘突与后方杠子固定。

（4）Cotrel 和 Dubousset　介绍了一种通用系统，除提供撑开矫正外还能提供横向牵拉及去旋转等矫形力量，从而能达到坚固的三维矫形效果。目前根据该系统已研发出许多的改良系统，如 Isola 及 TSRH 系统。

（5）混合固定系统　利用诸如双杠、椎板下钢丝、椎弓根钉及横向连接器等方法以达到最大限度的稳定（219-A）。

（6）电视辅助胸腔镜　采用这些术式可以在闭合的情况下进行前路松解、肋骨切除取骨以及置入矫形内固定物等操作，从而减少手术的创伤及并发症（219-B）。开展这些术式需要特殊的手术技术及手术器械，并伴随着陡峭的学习曲线。由于其并发症率有所增加，该术式目前仍存有争议。

4. 脊髓监测

脊髓监测是为了减少在显露脊柱及安放矫正器械等操作过程中发生脊髓损伤的风险。

（1）唤醒试验　术中通过唤醒检验神经功能的最为有效且费用低廉。但应用起来困难，而且已经在很大程度上被一些持续监测方法所取代。

（2）术中神经生理学监测　包括经颅运动诱发电位（Tc-MEP）及神经源性运动诱发电位（NMEP）。

5. 并发症

因为手术复杂而且脊髓和神经根均易受损，手术并发症并非不少见（219-C）。这些并发症分为早期并发症如神经损伤，以及晚期并发症如假关节。

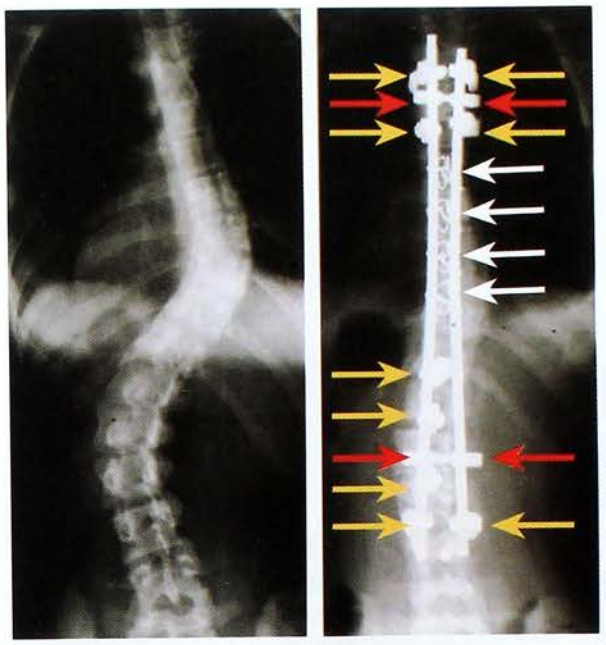

219-A　混合固定系统。这例侧弯采用了双杠、椎弓根钉（黄箭头）、椎板下钢丝（白箭头）以及横向连接器（红箭头）等进行矫形及固定

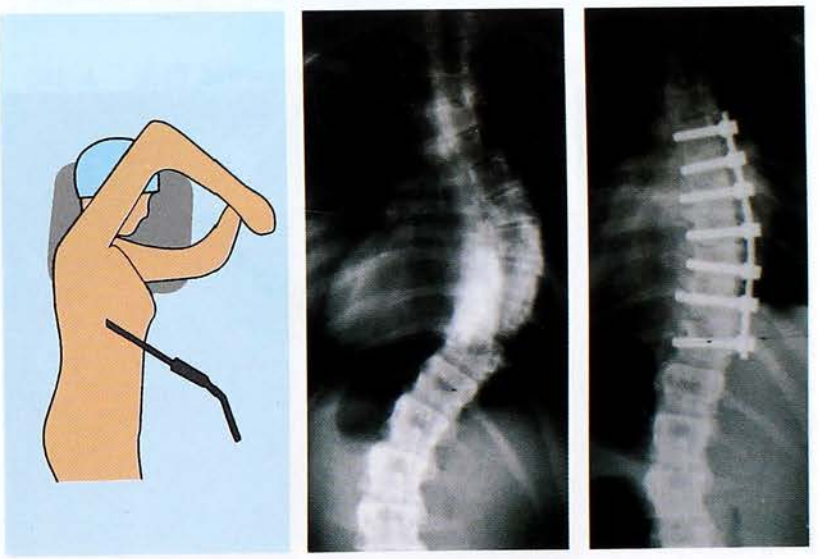

219-B　胸腔镜器械。这例侧弯采用了经皮内镜辅助的方法进行矫形及固定

并发症	说　明
假关节	采用坚强的内固定系统较少发生
背疼	可因种种问题造成，如矢状面排列异常，假关节，感染等
平背综合征	继发于异常姿势的疼痛
曲轴畸形	继发于前方相对过快生长
感染	可于较晚期发生
脊髓损伤	采用监测措施可以减少其发生
植入物失败	可因突起或折断
硬膜撕裂	需要术中修补
肠系膜上动脉综合征	在矫正矢状面畸形时最常见

219-C　脊柱侧弯术后并发症。这些并发症可继发于特发性脊柱侧弯矫形术

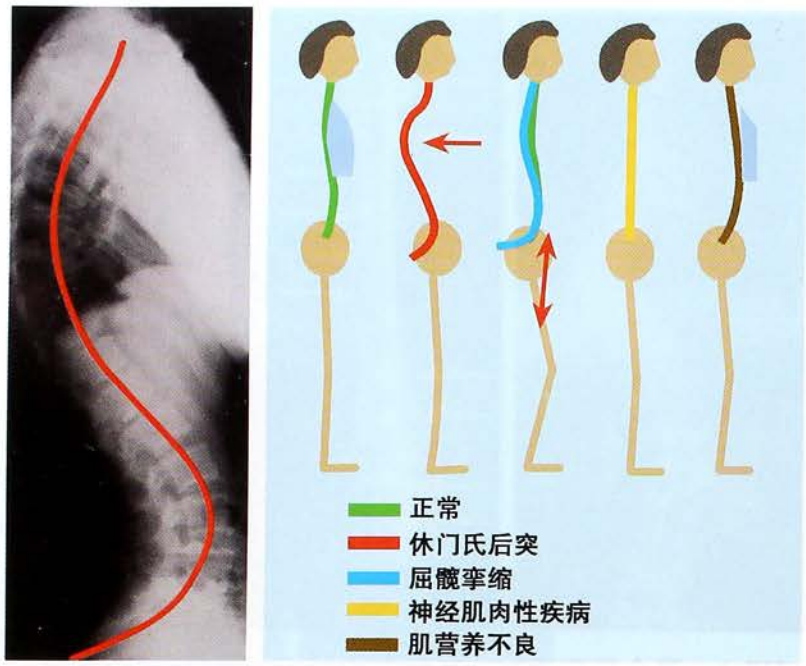

220-A 矢状面畸形的类型。正常（绿），休门后突（红）；继发于屈髋挛缩的前突增加（蓝）；平背（黄）及并发神经肌肉性疾病；胸椎前突（棕）并发肺损害，如见于肌营养不良

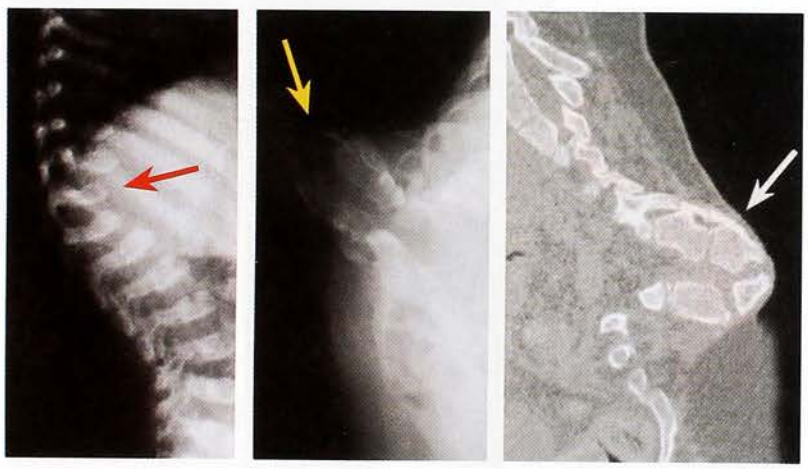

220-B 先天性后突。椎体发育不良可导致截瘫（红箭头）。脊柱裂常并发后突（黄箭头），最好通过 CT 扫描来加以显示（白箭头）。这例严重后突可导致顶椎附近的皮肤破损而且病儿很难摆正体位

九、矢状面畸形

脊柱矢状面排列（220-A）受人类站立姿势的影响，明显影响外观、心肺功能及发生脊柱退行性关节炎。因为脊柱的屈伸的活动度比向两侧弯的活动度要大，所以其矢状面畸形并不会像脊柱侧弯那样会伴有旋转畸形。脊柱在矢状面上有三个弧度：颈椎前突，胸椎后突及腰椎前突。直立体位要求这些弧度相互平衡；它们之间相互影响。此外，下肢的排列也影响脊柱。例如，腰椎前突过大常借助于屈髋来代偿。

1. 后突

后突是脊柱向后突出成角。正常胸椎有一定的后突，其正常范围大约是 20°～50°。

（1）姿势性圆背　这是一种正常变异。其主要问题是在美容方面。它的柔韧性好，可让病儿挺直后背而得以改善，而且不会导致永久性畸形。

（2）先天性后突　先天性后突可因椎体形成不良，分节不良，或一些混合型缺陷（220-B）和（220-C）。后突的顶点最常见于 T10 与 L1 之间。继发于一种形成不良的畸形常会加重并可能导致瘫痪。借助于高质量的 X 线片来对顶椎的畸形程度加以评价，必要时应借助于 CT 检查。将畸形加以分类。对小于 50°～60°的畸形采用后路融合治疗。更严重的畸形可能需要前后路融合。

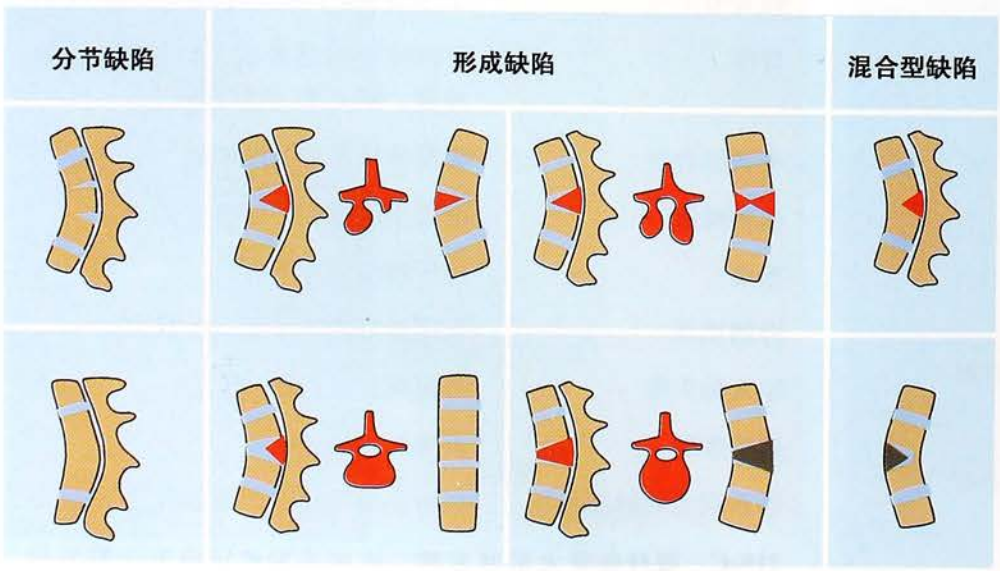

220-C 先天性后突及侧弯后突的分类

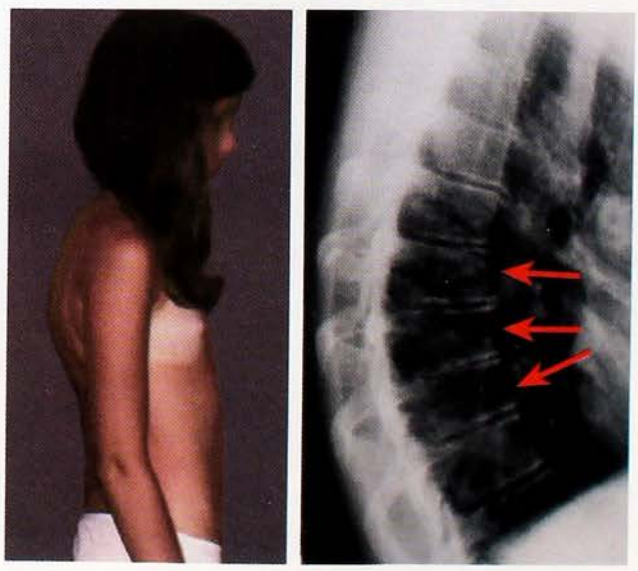

220-D 休门后突。注意平背畸形及椎体前方楔形变（红箭头）

2. 休门后突

本病经常引起背疼和畸形（220-D）。该畸形可表现为背疼，如第205页所讨论的，或者表现为畸形。

（1）畸型 有关该畸形的治疗仍有争议，因为本病的远期残疾程度轻微而且难以获得有效的治疗。

小于60°的中度后突 治疗仅需观察并且鼓励参加体育活动。对于骨骼发育尚未成熟的病儿（Risser征<3）大于60°的后突也可以通过支具治疗而有所改善。为增加后突的柔韧性，可考虑给病儿打上一个过伸的石膏背心。位于T7以上的后突应采用Milwaukee支具治疗（221-A）。而位于下方的后突则用腋下支具治疗。最初要每天佩戴支具20小时。一旦后突得到控制，逐渐将支具佩戴时间减少为夜间佩戴。

大于80°的后突不能采用支具方法加以控制，而可能需行后路矫形和融合治疗。

（2）自然史 本病的自然史通常是良性的，但后突位于上胸椎且大于100°的病儿除外，这部分病儿很可能存在限制性肺疾病。

3. 术后的后突过大

这种严重畸形常继发于因诸如肿瘤或外伤等疾病而接受椎板切除术后的小儿。最好的预防措施是在减压或暴露等操作中应尽可能保留后方结构，或者对发育中的儿童施行广泛切除术后应早期行后路融合术。

（1）正常前突 前突是指腰椎向前突出成角。正常的腰椎前突大约为30°~50°。

（2）发育性前突 这种发育性变异在青春期前的儿童中常见（221-B）。家长对此会有所担心。该畸形的柔韧性好，而且普查结果正常。这种情况无需行X线片检查，会随生长而纠正。

（3）功能性前突过大 该畸为功能性的，是对脊柱腰骶段上或下方的固定畸形的一种代偿。

后突增加 是原发性畸形，而前突增加则为代偿性畸形。这一代偿畸形保持着良好的柔韧性，而这可以通过前弯试验所见的纠正来显示。

屈髋挛缩 导致功能性的前突增加，通常会大于60°。该畸形在脑瘫病儿中非常普遍。采用俯卧位伸展试验进行判断（221-C）。前突增加还常见于双侧发育性髋脱位或髋内翻的病儿。

一些术式 可阻滞腰椎后方生长的术式，如转轨术或神经根切断术，可随着生长而增加腰椎前突。

脊柱下垂 可导致继发性的腰椎前突减少及腰臀部平坦。

神经肌肉性疾病 诸如肌营养不良可导致腰椎前突减少。

骨折后 畸形愈合可引起腰椎前突增加或减少。

4. 结构性前突过大或前突过少

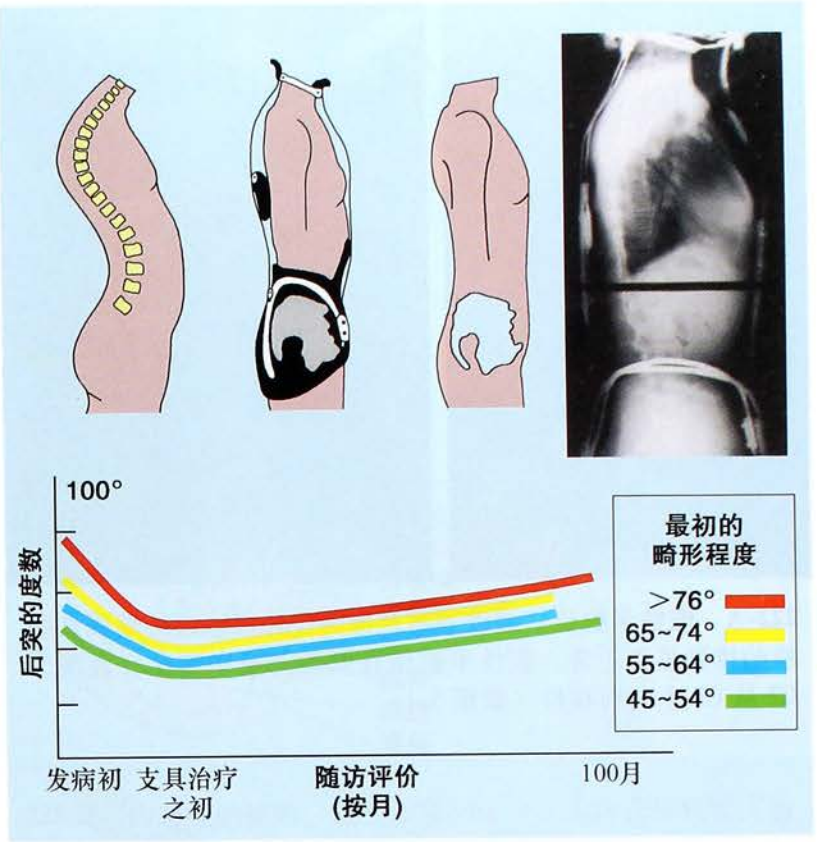

221-A 采用Milwaukee支具治疗少年型脊柱后突。Milwaukee支具治疗后突有效。其治疗结果与治疗开始时的弧度大小有关

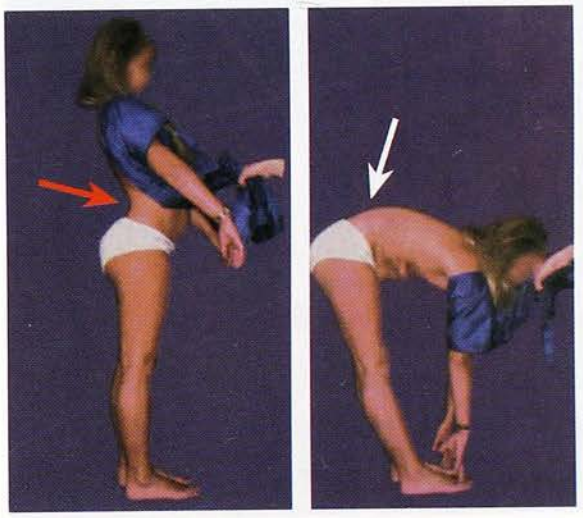

221-B 青春期生理性腰椎前突。这种类型的腰椎前突（红箭头）见于儿童后期即将进入青春期前。其脊柱的柔韧性好，而且在前弯试验中腰椎前突消失（白箭头）



221-C 采用俯卧位伸展试验判定屈髋挛缩。将病儿的大腿逐渐抬起直到骨盆开始后伸。该试验表明伸髋受限。其挛缩程度即是大腿（红线）与水平线（黄线）之间的夹角

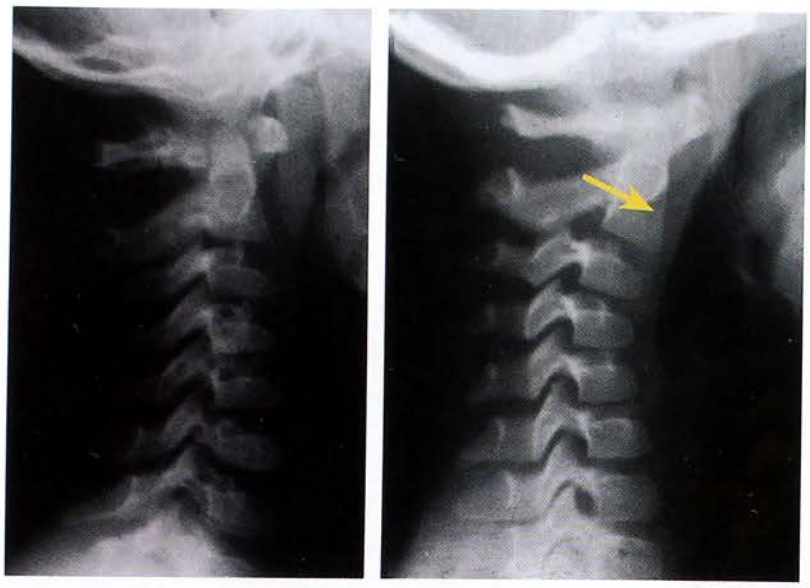

222-A 假性半脱位。通过观察颈椎侧位片可以很好地确认颈椎的排列是否正常。假性半脱位在低龄儿童中常见，表现为C2从C3上向前移位（黄箭头）

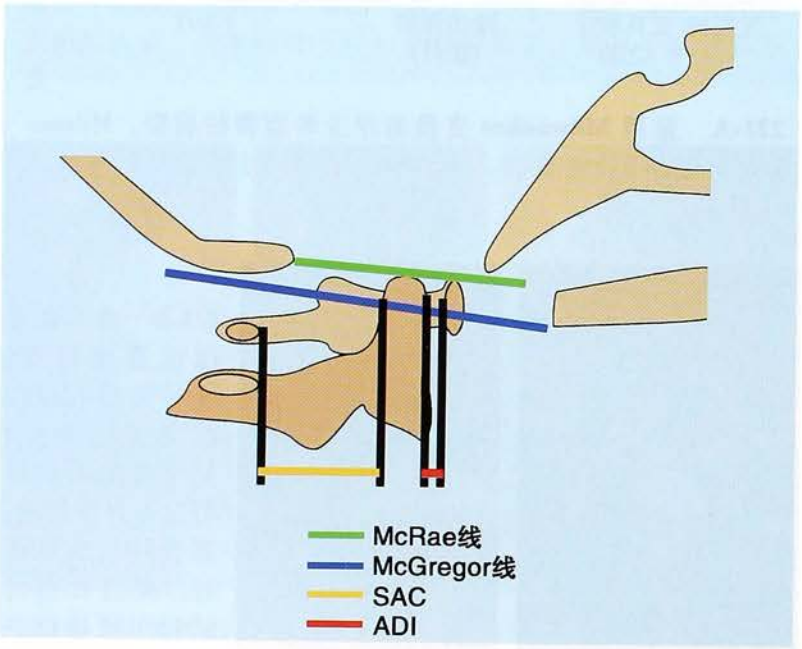

222-B 一些颈椎测量。这些线及测量常用。其中SAC即可容纳脊髓的空间（黄线）以及ADI即寰枢间距（红线）按毫米计算

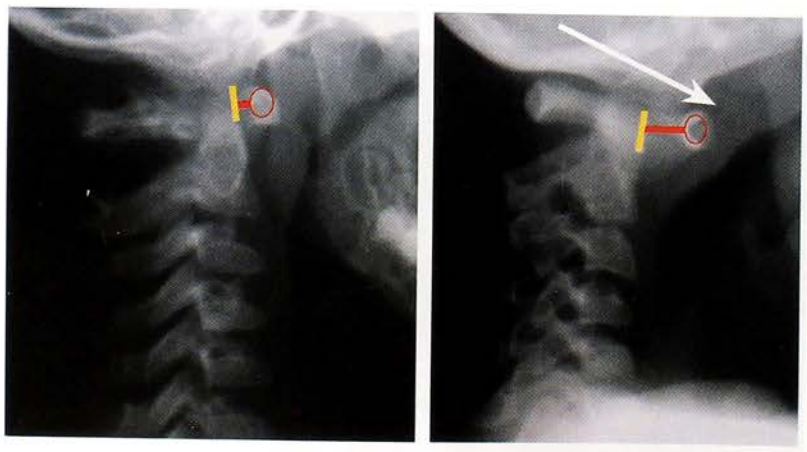

222-C 颈椎中立位及前屈位像。这些检查显示寰椎前弓（红圈）与齿状突前缘（黄线）之间的关系。二者之间的距离即为ADI（红线）。随着颈椎的前屈（右）这种关系如发生改变，显示由于寰椎横韧带断裂所导致的ADI值从2mm增加到10mm，则证明C1-C2之间存在不稳定

十、颈椎

经常以颈部不适为主述的颈椎问题将在第9章加以阐述。

1. X线检查

常规的X检查仍然是颈、肩部成像的最佳方法。

（1）假性半脱位 C2-C3之间其次是C3-C4之间的假性半脱位在9岁以下的儿童中常见（222-A）。

（2）寰枢间距（ADI）是齿状突前缘与寰椎前弓后缘之间的距离（222-B）。该测量值对儿童最为重要。在儿童此间距小于4～5mm。当ADI大于10～12mm时，寰枢椎之间的所有的韧带均断裂。颈部屈-伸侧位片（222-C）最能从图像上证实有不稳定。

（3）可容纳脊髓的空间（SAC）是齿状突后缘与寰椎后弓前缘之间的距离。

（4）枕骨-颈1关系（SAC）经常采用Mcrae线及MaGregor线（222-B）加以评价。

2. 特别检查

根据临床检查评价结果，可能有必要再做其他的影像学检查，以寻找有无并发的其他发育缺陷。例如，如果Klippel-Feil综合征的诊断成立，要申请做肾脏的超声学检查以明确有无发育缺陷。对于患有不成比例的侏儒症的儿童，在施行任何需要麻醉的手术之前，应申请做颈椎的屈伸位的侧位片进行普查。如果证实存在不稳定，应采取特殊的插管技术以防止损伤脊髓。

3. 颅底凹陷

颅底凹陷是一种先天性或获得性畸形，表现为颈椎深入枕骨大孔。该畸形可以是先天性的，或者继发于佝偻病或成骨不全等疾病导致的骨质稀疏。该畸形可以在青春期出现症状。

4. 枕-寰不稳定

位于枕骨-C1水平的不稳定罕见，常因先天性骨性缺陷或明显的韧带松弛，比如唐氏综合征所致。本病很少需手术融合而使之稳定。

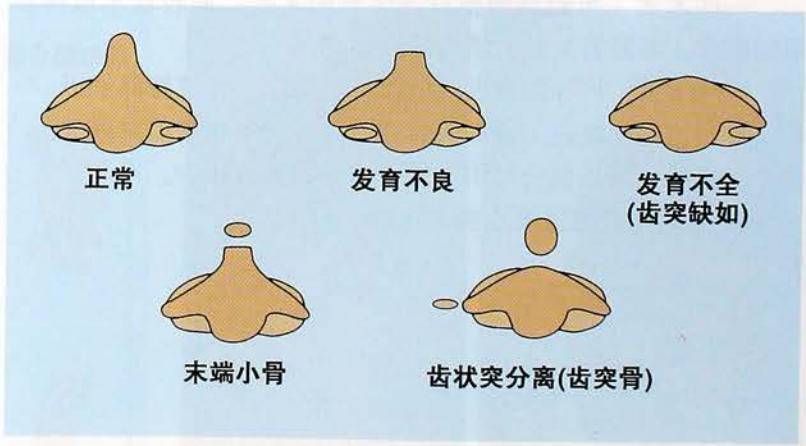

222-D 齿状突的发育类型。这些不同类型导致不同程度的不稳定

5. 寰枢不稳定

位于 C1-C2 水平的不稳定相对常见（222-C）。其不稳定因素源于齿状突的异常（222-D、223-A）或者韧带松弛。寰椎横韧带或者翼状韧带（223-B）的断裂或其强度减弱也可导致不稳定。这种韧带缺陷在唐氏综合征及类风湿性关节炎的病例中常见。这种不稳定也常见于成比例的性侏儒症。这些病儿童应避免参与能导致颈椎受到应力的活动，而且一旦接受手术要在全麻插管之前检查评估颈椎的稳定性。

6. 多关节性儿童类风湿性关节炎

那些发病即侵犯多个关节和呈全身性表现的疾病常有颈部僵硬及颈椎的 X 线改变。而发病只侵犯少数关节的则很少有颈部问题。尽管颈部僵硬及 X 线改变常见，这类病儿却很少诉颈部疼痛。

7. Klippel-Feil 综合征

Klippel-Feil 综合征包括一些临床（223-C）及 X 线（223-D）特征。目前已知该综合征更多为全身性病变。

（1）临床特征　大约一半的病儿具有颈椎融合、发迹低及颈部僵硬等典型的临床表现。根据融合的平面将该病进行分类。并发的其他疾病有先天性脊柱侧弯、肾脏畸形、高肩胛症、连带运动、先天性心脏病及听力损害（223-E）。其他畸形包括齿状突畸形、枕颈融合及颅底凹陷。

（2）评价　通过对全脊柱进行检查，以对及神经、心血管、肾脏及听力系统进行普查，从而对病儿进行细心评价。要拍摄整个脊柱的 X 线片，申请做肾脏超声检查。如果存在神经系统阳性体征，要通过 MRI 成像进行分析。

（3）治疗包括将该病存在的危险告知病儿的父母，严禁病儿参与诸如跳水、足球及超负荷的颈椎活动。如果颈椎有过度不稳定以及神经系统异常表现，可能需要对不稳定节段施行关节融合术。

（4）自然史　融合节段的上方有不稳定的问题，而在其下方会产生退行性变的问题。成年人会因患此病而致残。

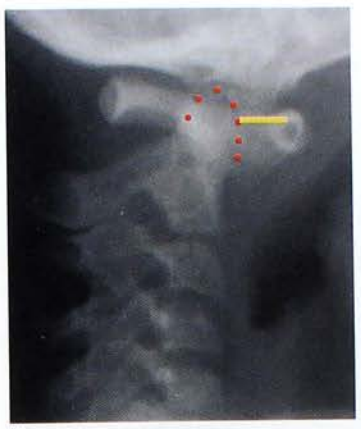

223-A　齿状突发育不良。图示齿状突发育不良，而且 ADI 值为 8mm 表明不稳定

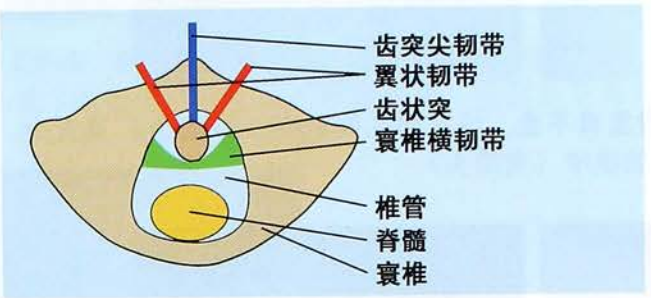

223-B　约束性的韧带。这些多重韧带常是为防止齿状突压迫脊髓



223-C　Klippel-Feil 综合征的临床特征。该综合征包括短颈、发迹低及颈部僵硬

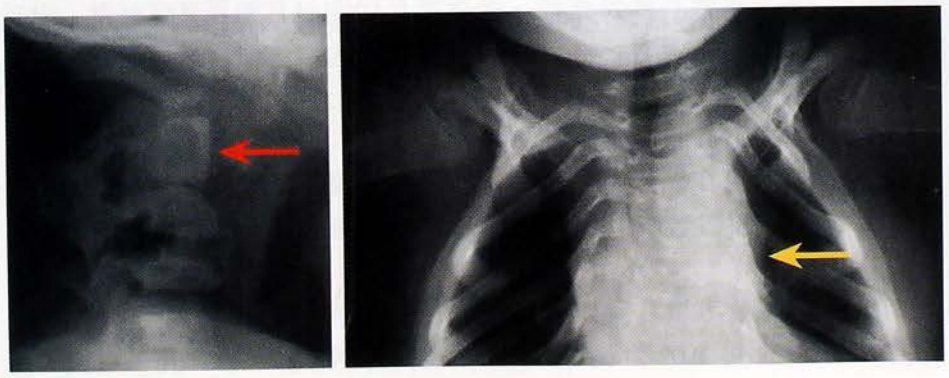

223-D　Klippel-Feil 综合征的 X 线特征。该综合征有颈椎融合（红箭头），及其他不同的畸形诸如脊柱侧弯（黄箭头）

疾　病	并发的畸形
Klippel-Feil 综合征	脊柱侧弯 肾脏畸形 高肩胛症 耳聋 连带运动 先天性心脏病
不成比例的侏儒症	C1-C2 异常导致不稳定

223-E　并发的畸形。颈部疾病常并发其他的先天性发育缺陷。除非申请特殊的检查，否则可能不会对合并的肾脏问题及颈椎不稳定作出诊断

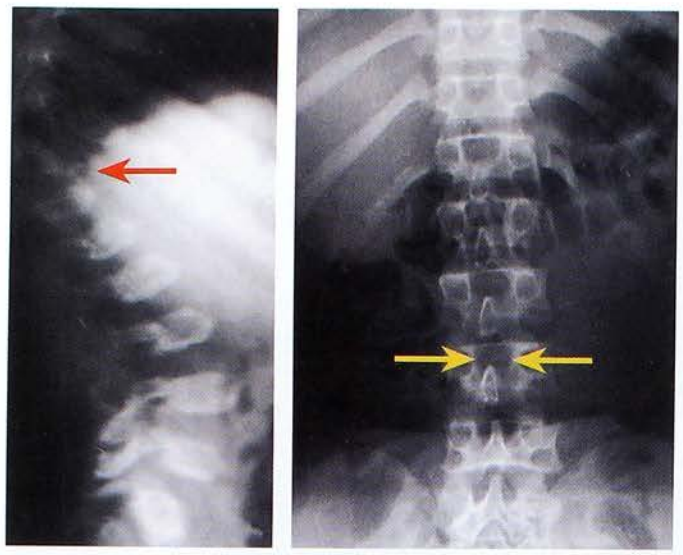

224-A 软骨发育不全。注意婴儿的后突（红箭头）及青少年的腰椎椎管狭窄（黄箭头）

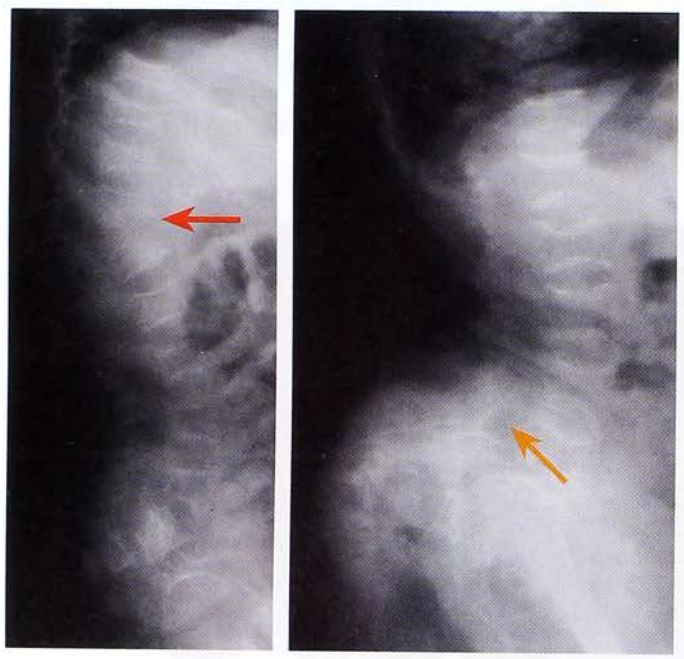

224-B 成骨不全。注意其椎体畸形（红箭头）及突出的腰椎前突（橙箭头）

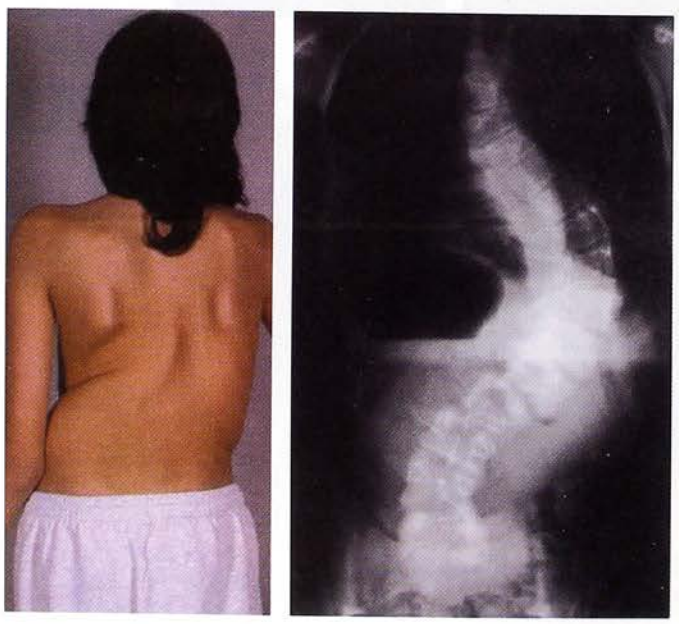

224-C 马凡综合征。注意其严重的胸腰段右侧弯。该弧度不能经支具治疗而有所改善，有必要行器械矫形及融合术

十一、全身性疾患中的脊柱异常

许多全身性疾病，诸如一些骨软骨营养不良及代谢性和染色体异常性疾病，可并发脊柱侧弯。对于这些病儿，在每次门诊随访中都要对脊柱进行检查。

1. 软骨发育不全

这是一种肢根性短肢畸形，这在刚出生时即能发现。这类病儿常有严重的致残性脊柱畸形（224-A）。

（1）枕骨大孔狭窄　可导致进行性肌张力减退、睡眠呼吸暂停及婴儿猝死综合征。如果出现严重症状可能需行枕骨大孔减压术、硬膜成形术及颈椎椎板切除术。

（2）脊柱胸腰段后突　常见于大多数婴儿。该畸形常具有良好的柔韧性。如果弧度僵硬且超过30°，应采用支具治疗。如果弧度超过40°且年龄超过5岁，可能需行前后路融合术。

（3）椎管狭窄　常见，而且常常在进入成年期后不久即出现症状。椎管狭窄可能因有胸腰段后突而加重。这种畸形常在成年期接受治疗。

2. 假性软骨发育不全

这种常染色体显性遗传性短肢侏儒症可引起一些脊柱疾病。

（1）寰枢椎不稳定性　源于齿状突发育缺陷及全身性关节韧带松弛，如果有不稳定可以通过屈伸位X线片及MRI成像加以确定。可能需要施行减压及融合术治疗。

（2）脊柱胸腰段畸形　包括后突及侧弯。

（3）前突增加　可能由于屈髋挛缩所致。

3. 成骨不全

该病的畸形是骨质减少所致（224-B），其中脊柱侧弯及颅底凹陷都属于严重的问题。支具治疗不适合，因为可引起胸部及肋骨畸形，而且不太可能阻止弧度的进展。超过35°～45°的弧度适宜手术加以稳定及融合。一般采用经后路器械加椎板下钢丝固定及融合。如果畸形严重和/或合并有后突畸形，还需行前路融合。

4. 脊柱骺发育不良

这是一组由于脊柱及长骨发育不良所导致的短躯干侏儒症。

（1）寰枢椎不稳　源于齿状突发育缺陷及全身性关节韧带松弛，见于大约40%的病儿，如果呈现不稳定可以通过屈伸位X线片及MRI成像加以确定。可能需要施行减压及融合术加以治疗。

（2）胸腰段脊柱侧弯及后突　畸形常见，可以导致成年后腰疼。其治疗同特发性脊柱侧弯。

5. 畸形性发育不良

这是一种表现为短肢性侏儒的常染色体隐性遗传性疾病。脊柱畸形包括广泛的颈椎裂、颈椎后突及胸腰段侧弯后突畸形。这些畸形可以很严重并需固定及融合。

6. 马凡综合征

这是一种常染色体显性遗传的结缔组织疾病。

大多数这类病儿都会出现脊柱侧弯（224-C）。其弧度类型常常为双弧，主弧呈结构性，右胸弧，左腰弧。有些为三弧侧弯。弧度通常表现为早发而且进展更快，保守治疗难以控制，而且僵硬。

（1）支具治疗　对于本病的效果不如特发性脊柱侧弯，但是二者的适应证及治疗方法相似。

（2）手术治疗　适宜于大于 50° 的弯弧，一般采用椎板下钢丝行节段性固定。手术要确保使脊柱达到平衡并且恢复正常矢状面排列。

脊柱畸形　目前已知除了其他畸形以外还包括寰枢椎不稳定及脊柱滑脱。

7. 莫尔基奥（Morquio）综合征

这种粘多糖病Ⅳ型是一系列溶酶体贮积病之一。在出生时病儿的脊柱正常，但随着年龄的增长而出现脊柱畸形（225-A）。齿状突发育畸形常见并可威胁到病儿的生命。齿状突缺如、发育不良或单独的齿突小骨可以导致不稳定。这种不稳定同椎管内粘多糖聚集一道可导致脊髓受损从而引起突然死亡或四肢瘫。对并发神经损害的不稳定的治疗首先是通过动态的 MRI 检查进行评估。如果颈椎后方附件发育好，则将颅骨与 C3 或更头侧的颈椎加以融合。如果严重不稳定，要考虑施行预防性的稳定手术。

8. 神经纤维瘤病

神经纤维瘤病通常会侵犯脊柱（225-B）。应寻找有无与脊柱侧弯的发生相关的骨发育不良。如果存在骨发育不良的特征，要考虑行 MRI 或 CT 检查。要认真进行随访，因为随着生长弧度会迅速地加重。

（1）非营养不良性脊柱侧弯　治疗与特发性脊柱侧弯相同。

（2）营养不良性脊柱侧弯　特征常是弧度短而锐且进展迅速。支具治疗对其无效。手术治疗采用脊柱前后路融合术。融合区包括整个的结构性弧度。

9. 雷特（Rett）综合征

雷特综合征是一种只见于女孩的进行性脑病，她们在生后的头 6 ~ 12 个月表现正常。其临床特征包括孤独症、痴呆、共济失调、用刻板性的手动作、反射亢进、痉挛状态、癫痫发作及脊柱侧弯（225-C）。脊柱侧弯通常呈进行性加重而且支具治疗很少奏效。大多数病例需行后路节段性器械固定及融合术。

10. 唐氏综合征

唐氏综合征（21-三体综合征）包括特征性面容、先天性心脏病、精神发育迟缓及过度的关节松弛。涉及枕颈及寰枢水平的上颈椎不稳定。这在许多这类病儿中都存在。这种不稳定是由于关节及韧带松弛所致。

（1）临床表现　由于不稳定所导致的脊髓损伤的临床表现包括步态紊乱、对运动不耐受及颈部疼痛。可以发现有轻度肌无力及反射亢进。对于年龄达到 5 ~ 6 岁的病儿应通过拍摄颈椎屈伸位 X 线片进行普查。

（2）治疗　要看 ADI 值是否大于 5mm。对病儿每年复查体检一次，每几年拍一次 X 线片。一些人建议当 ADI 值大于 10mm 时施行融合术。

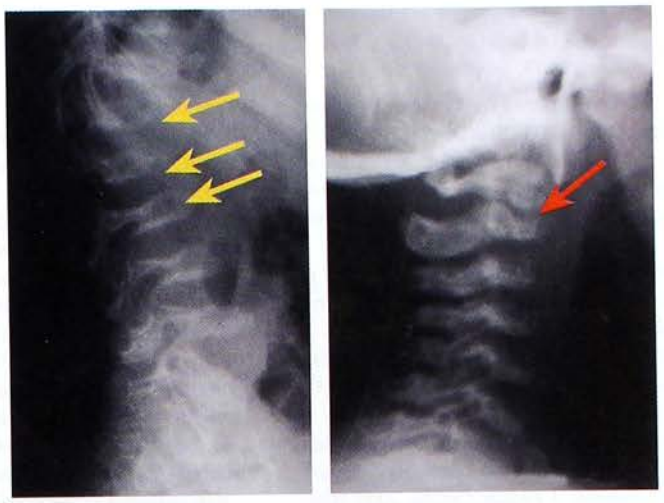

225-A　莫尔基奥综合征。在评估时 X 线片有用，椎体的改变（黄箭头）可有助于明确诊断。齿状突发育不良（红箭头）是一种严重的缺陷



225-B　神经纤维瘤病。弧度往往表现为锐弧并且进行性加重（红箭头）

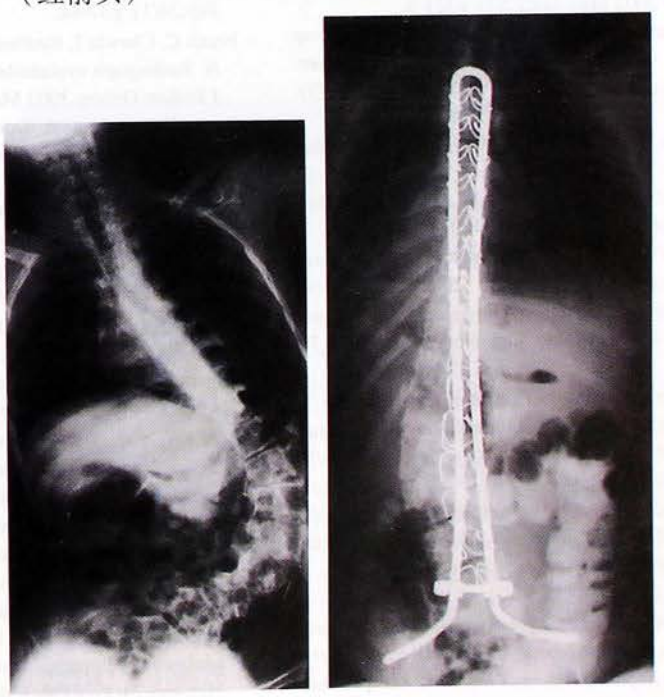

225-C　雷特综合征。畸形严重且进行性加重，常需广泛融合

（李承鑫 译）

参考文献

Ain MC, Shirley ED. Spinal fusion for kyphosis in achondroplasia. J Pediatr Orthop 2004 Sep-Oct;24(5): p541-5.

Alman BA; Raza SN; Biggar WD. Steroid treatment and the development of scoliosis in males with duchenne muscular dystrophy. J Bone Joint Surg Am 2004 Mar;86-A(3): p519-24.

Beer SJ, Menezes AH. Primary tumors of the spine in children. Natural history, management, and long-term follow-up. Spine 1997:22:649.

Beguiristain JL, Diaz-de-Rada P. Spondylolisthesis in preschool children. J Pediatr Orthop B 2004 Jul;13(4): p225-30.

Boseker EH, Moe JH, Winter RB; Koop SE. Determination of "normal" thoracic kyphosis: a roentgenographic study of 121 "normal" children. J Pediatr Orthop 2000 Nov-Dec;20(6): p796-8.

Burton AK, et al. The natural history of low back pain in adolescents. Spine 1996:21:2323.

Copley LA, Dormans JP. Cervical spine disorders in infants and children. J Am Acad Orthop Surg 1998:6:204.

Dabney KW, Miller F, Lipton GE, Letonoff EJ, McCarthy HC. Correction of sagittal plane spinal deformities with unit rod instrumentation in children with cerebral palsy. J Bone Joint Surg Am 2004 Sep;86-A Suppl 1(Pt 2): p156-68.

Dai LY, Ye H, Qian QR. The natural history of cervical disc calcification in children. J Bone Joint Surg Am 2004 Jul;86-A(7): p1467-72.

Davids JR, Chamberlin E, Blackhurst DW. Indications for magnetic resonance imaging in presumed adolescent idiopathic scoliosis. J Bone Joint Surg Am 2004 Oct;86-A(10): p2187-95.

Feldman DS, Hedden DM, Wright JG. The use of bone scan to investigate back pain in children and adolescents. J Pediatr Orthop 2000 Nov-Dec;20(6): p790-5.

Gabos PG, Bojescul JA, Bowen JR, Keeler K, Rich L. Long-term follow-up of female patients with idiopathic scoliosis treated with the Wilmington orthosis. J Bone Joint Surg Am 2004 Sep;86-A(9): p1891-9.

Gaine WJ, Lim J, Stephenson W, Galasko CS. Progression of scoliosis after spinal fusion in Duchenne's muscular dystrophy. J Bone Joint Surg Br 2004 May;86(4): p550-5.

Galasko SB. Deterioration of lung function and scoliosis in Duchenne muscular dystrophy. J Pediatr Orthop 2001 Nov-Dec;21(6): p827-8.

Garron E, Viehweger E, Launay F, Guillaume JM, Jouve JL, Bollini G. Nontuberculous spondylodiscitis in children. J Pediatr Orthop 2002 May-Jun;22(3): p321-8.

Govender S, Kumar KP, Med PC. Long-term follow-up assessment of vascularized rib pedicle graft for tuberculosis kyphosis. J Pediatr Orthop 2001 May-Jun;21(3): p281-4.

Grzegorzewski A, Kumar SJ. In situ posterolateral spine arthrodesis for grades III, IV, and V spondylolisthesis in children and adolescents. J Pediatr Orthop 2000 Jul-Aug;20(4): p506-11.

Guo X, Chau WW, Chan YL, Cheng JC. Relative anterior spinal overgrowth in adolescent idiopathic scoliosis. Results of disproportionate endochondral-membranous bone growth. J Bone Joint Surg Br 2003 Sep;85(7): p1026-31.

Heini PF, Locher S, Schede CP, Anderson S, Slongo T. Surgical treatment with the technique of Galveston-Luque of spine deformities associated with the prune belly syndrome. J Pediatr Orthop B 2004 Jul;13(4): p231-7.

Johnson MB; Goldstein L, Thomas SS, Piatt J, Aiona M, Sussman M. Spinal deformity after selective dorsal rhizotomy in ambulatory patients with cerebral palsy. J Pediatr Orthop 2004 Sep-Oct;24(5): p529-36.

Kayser R, Mahlfeld K, Nebelung W, Grasshoff H. Vertebral collapse and normal peripheral blood cell count at the onset of acute lymphatic leukemia in childhood. J Pediatr Orthop B 2000 Jan;9(1): p55-7.

Kim HW, Weinstein SL. Spine update. The management of scoliosis in neurofibromatosis. Spine 1997:22:2770.

Leung JP, Lam TP, Ng BK, Cheng JC. Posterior ISOLA segmental spinal system in the treatment of scoliosis. J Pediatr Orthop 2002 May-Jun;22(3): p296-301.

Lipton GE, Guille JT, Kumar SJ. Surgical treatment of scoliosis in Marfan syndrome: guidelines for a successful outcome. J Pediatr Orthop 2002 May-Jun;22(3): p302-7.

Lipton GE, Letonoff EJ, Dabney KW, Miller F, McCarthy HC. Correction of sagittal plane spinal deformities with unit rod instrumentation in children with cerebral palsy. J Bone Joint Surg Am 2003 Dec;85-A(12): p2349-57.

Loder RT, Stasikelis P, Farley FA. Sagittal profiles of the spine in scoliosis associated with an Arnold-Chiari malformation with or without syringomyelia. J Pediatr Orthop 2002 Jul-Aug;22(4): p483-91.

Machida M, Imamura Y, Usui T, Asai T. Effects of preemptive analgesia using continuous subcutaneous morphine for postoperative pain in scoliosis surgery: a randomized study. J Pediatr Orthop 2004 Sep-Oct;24(5): p576-80.

Maenza RA. Juvenile and adolescent idiopathic scoliosis: magnetic resonance imaging evaluation and clinical indications. J Pediatr Orthop B 2003 Sep;12(5): p295-302.

Maruta T, Minami S, Kitahara H, Isobe K, Otsuka Y, Nakata Y, Moriya H. Rotation of the spinal cord in idiopathic scoliosis. J Bone Joint Surg Br 2004 Mar;86(2): p220-4.

McMaster MJ, Singh H.Natural history of congenital hyphosis and kyphoscoliosis. J Bone Joint Surg 1999:81A:1367.

Mirovsky Y, Jakim I, Halperin N, Lev L. Non-specific back pain in children and adolescents: a prospective study until maturity. J Pediatr Orthop B 2002 Oct;11(4): p275-8.

Miyamoto H, Sumi M, Kataoka O, Doita M, Kurosaka M, Yoshiya S. Traumatic spondylolisthesis of the lumbosacral spine with multiple fractures of the posterior elements. J Bone Joint Surg Br 2004 Jan;86(1): p115-8.

Morita T, et al. Lumbar spondylolysis in children and adolescents. J Bone Joint Surg 1995:77B:620.

Murata Y, Takahashi K, Yamagata M, Hanaoka E, Moriya H. The knee-spine syndrome. Association between lumbar lordosis and extension of the knee. J Bone Joint Surg Br 2003 Jan;85(1): p95-9.

Murray PM, Weinstein SL, Spratt KF. The natural history and long-term follow-up of Scheuermann kyphosis. J Bone Joint Surg 1993:75A:236

Nematbakhsh A, Crawford AH. Non-adjacent spondylolisthesis in ehlers-danlos syndrome. J Pediatr Orthop B 2004 Sep;13(5): p336-9

Niall DM, Dowling FE, Fogarty EE, Moore DP; Goldberg C. Kyphectomy in children with myelomeningocele: a long-term outcome study. J Pediatr Orthop 2004 Jan-Feb;24(1): p37-44.

Nnadi C, Chawla T, Redfern A, Argent J, Fairhurst J, Clarke N. Radiograph evaluation in children with acute hip pain. J Pediatr Orthop 2002 May-Jun;22(3): p342-4.

Payne WK 3rd, et al. Does scoliosis have a psychological impact and does gender make a difference? Spine 1997:22:1380

Peterson LE, Nachemson AL. Prediction of progression of the curve in girls who have adolescent idiopathic scoliosis of moderate severity. Logistic regression analysis based on data from The Brace Study of the Scoliosis Research Society. J Bone Joint Surg 1995:77A:823.

Potter BK, Lenke LG, Kuklo TR. Prevention and management of iatrogenic flatback deformity. J Bone Joint Surg Am 2004 Aug;86-A(8): p1793-808.

Price CT, et al. Nighttime bracing for adolescent idiopathic scoliosis with the Charleston Bending Brace: long-term follow-up. J Pediatr Orthop 1997:17:703.

Richards S. Debate: Resolved, a 55 degrees right thoracic adolescent idiopathic scoliotic curve should be treated by posterior spinal fusion and segmental instrumentation using thoracic pedicle screws: Con: Thoracic pedicle screws are not needed to treat a 55 degrees right thoracic adolescent idiopathic scoliosis. J Pediatr Orthop 2004 May-Jun;24(3): p334-7; discussion 337-8, 340-1.

Shaw BA. Neurological risk management in scoliosis surgery. J Pediatr Orthop 2003 Jul-Aug;23(4): p564; author reply 564.

Siambanes D, Martinez JW, Butler EW, Haider T. Influence of school backpacks on adolescent back pain. J Pediatr Orthop 2004 Mar-Apr;24(2): p211-7.

Smith JA, Hu SS. Management of spondylolysis and spondylolisthesis in the pediatric and adolescent population. Clin Orthop 1999:30:487

Spiegel DA, Loder RT, Alley KA, Rowley S, Gutknecht S, Smith-Wright DL, Dunn ME. Spinal deformity following selective dorsal rhizotomy. J Pediatr Orthop 2004 Jan-Feb;24(1): p30-6.

Sucato DJ, Hedequist D, Karol LA. Operative correction of adolescent idiopathic scoliosis in male patients. A radiographic and functional outcome comparison with female patients. J Bone Joint Surg Am 2004 Sep;86-A(9): p2005-14.

Suh SW, Sarwark JF, Vora A, Huang BK. Evaluating congenital spine deformities for intraspinal anomalies with magnetic resonance imaging. J Pediatr Orthop 2001 Jul-Aug;21(4): p525-31.

Thomsen M, Lang RD, Carstens C. Results of kyphectomy with the technique of Warner and Fackler in children with myelodysplasia. J Pediatr Orthop B 2000 Jun;9(3): p143-7.

Torell G, Nordwall A, Nachemson A. The changing pattern of scoliosis treatment due to effective screening. J Bone Joint Surg 1981;63A:337-341.

Tsirikos AI, Chang WN, Dabney KW, Miller F. Comparison of parents' and caregivers' satisfaction after spinal fusion in children with cerebral palsy. J Pediatr Orthop 2004 Jan-Feb;24(1): p54-8.

Van der Wall H, Storey G, Magnussen J, Frater CJ, Pattinson R, Pereira J, Stephen J. Distinguishing scintigraphic features of spondylolysis. J Pediatr Orthop 2002 May-Jun;22(3): p308-11.

Vijvermans V, Fabry G, Nijs J. Factors determining the final outcome of treatment of idiopathic scoliosis with the Boston brace: a longitudinal study. J Pediatr Orthop B 2004 May;13(3): p143-9.

Wall EJ, Foad SL, Spears J. Backpacks and back pain: where's the epidemic?. J Pediatr Orthop 2003 Jul-Aug;23(4): p437-9.

Weinstein SL, Ponseti IV. Curve progression in idiopathic scoliosis. J Bone Joint Surg 1983;65A:447-455.

Weinstein SL, Ponseti IV. Curve progression in idiopathic scoliosis. J Bone Joint Surg 1983;65A:447-455.

Weinstein SL, Zavala DC, Ponseti IV. Idiopathic scoliosis: Long-term follow-up and prognosis in untreated patients. J Bone Joint Surg 1981;63A:702-712.

Weinstein SL, Zavala DC, Ponseti IV. Idiopathic scoliosis: Long-term follow-up and prognosis in untreated patients. J Bone Joint Surg 1981;63A:702-712.

Weinstein SL. .Idiopathic scoliosis: Natural History. Spine 1986;11:780-783.

Weinstein SL. Idiopathic scoliosis: Natural History. Spine 1986;11:780-783.

Wenger DR, Bobechko WP, Gilday DL. The spectrum of intervertebral disk-space infection in children. J Bone Joint Surg 1978;60A:100.

第9章 上 肢

一、发育 …… 227
二、诊断 …… 228
三、上肢缺失 …… 230
四、斜颈 …… 232
五、胸锁乳突肌斜颈双极松解 …… 234
六、Sprengel 畸形 …… 235
七、新生儿臂丛神经麻痹 …… 236
八、肩部 …… 237
九、肘部 …… 238
十、前臂 …… 239

上肢的用途是保持双手在视野内的功能位。治疗应保留或增强关节活动范围，至少允许手的活动范围能达到脸部和会阴部。这需要有活动的、有感觉、有力量以及精细的运动功能。

一、发育

在受精后的第 3 周沿午非（Wolf）嵴发育出现上肢芽。肢芽的前缘是一增厚的嵴，此嵴称之为外胚层尖嵴（AER），具有安排上肢发育平面和三维发育方向。这种发育能力受到 Hox 基因和 WNT7 基因族的调控。该基因的突变与畸形的发生有关。大多数先天性上肢缺陷均起源于这一时期（227-A）。在肢芽发育过程中，血管同时向内生长。血管长入中断可导致肢体横向缺如。大约在 56 天，基因开始出现凋亡，或指蹼消失，出现分开的手指。这一过程如不成功则导致并指畸形。

在妊娠的第 7 周，上肢的肩关节和肘关节发生屈曲，并沿纵轴旋转，是形成上肢皮区模式的原因。肩胛骨向尾侧移行。肩胛骨不能下移时则出现先天性高肩胛畸形。锁骨从两个中心发生骨化。这两个骨化中心未发生连接可能是形成先天性锁骨假关节的原因。在婴儿期，手的功能按一定次序发育(227-B)。上肢生长以肱骨近端和前臂远端的骨骺生长速度最快(227-C)。

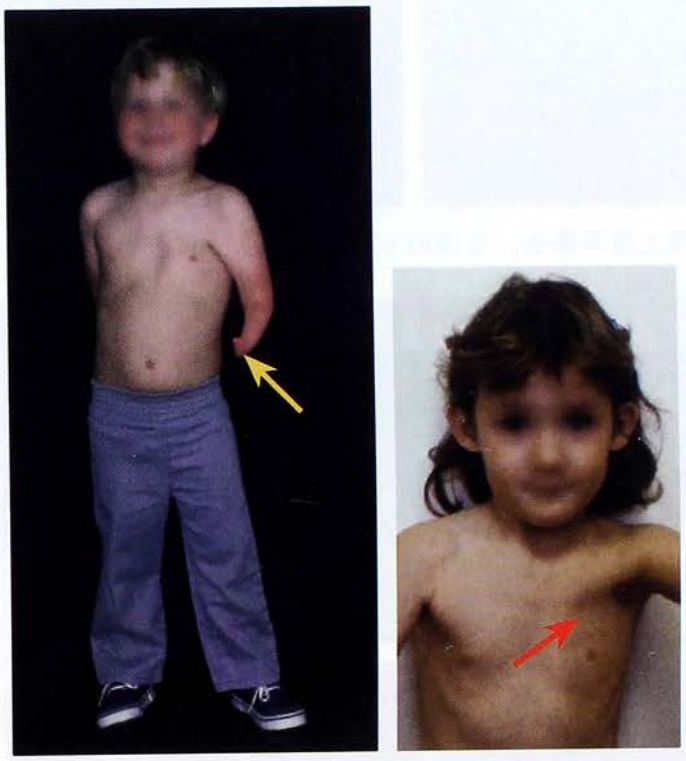

227-A 先天性异常。上肢缺失（黄箭头）和 Poland 畸形（胸大肌胸骨头缺如-红箭头）是由于早期胚胎发育过程中血管没有长入所引起

年龄	手功能
1 个月	可紧握
两个月	手张开
3 个月	可抓物
5 个月	手指有抓紧动作
9 个月	开始手指捏拿
12 个月	抬起大的物体
18 个月	堆积木
3 岁	可按衣钮
4 岁	能投球
5 岁	能接球

227-B 不同年龄的手功能。手功能随年龄增大而熟练

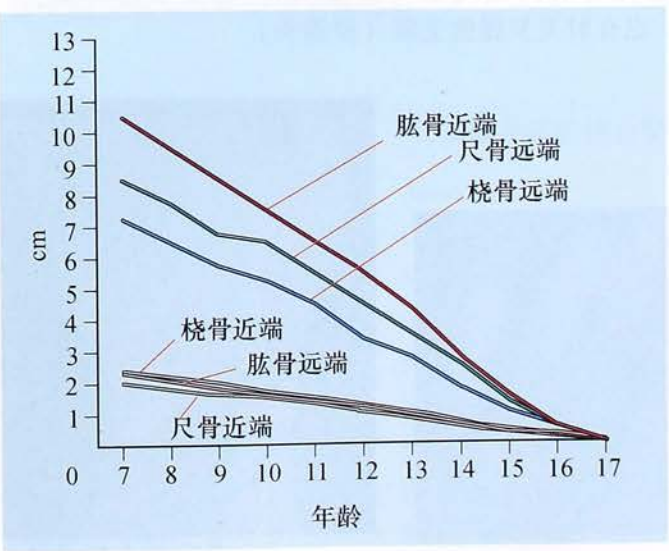

227-C 上肢生长速率。上肢的生长对比膝部而言主要靠腕部和肩部的骺板



228-A 双上肢不等长。女孩由于右臂短是由于肱骨近端骨囊肿，但其功能正常

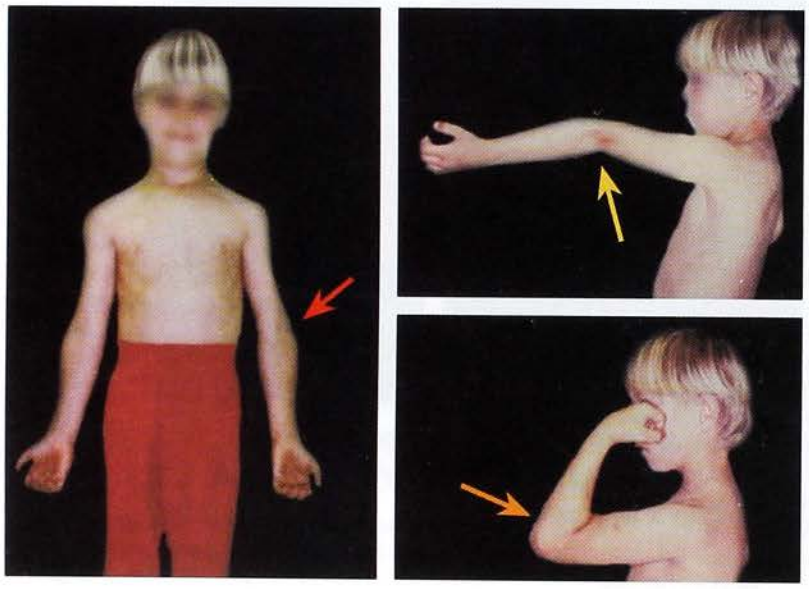

228-B 肘内翻。患儿因肱骨髁上骨折后的畸形愈合。在解剖位置上，患儿有肘内翻畸形（红箭头）。肘关节过伸畸形（黄箭头）也有肘关节屈曲受限（橙箭头）



228-C 指甲髌骨综合征。指甲发育不良见于指甲髌骨综合征



228-D 触痛点定位。触痛与解剖结构相互关连

在第二年的发育过程中，双手功能变得更为精细。精细动作和粗动作随年龄增长不断得到改善。上肢两侧各自的功能比下肢功能更为互不依赖。因此，短的前臂在功能上发生的困难比短小腿要少（228-A）。

二、诊断

体格检查应采取望、触、活动范围测量和仔细的神经学检查等标准程序进行。影像学应从传统的 X 线片开始。

1. 观察

（1）头颈部 观察头部和颈部有无异常和不对称。头部在正常情况下借前庭和视力而保持垂直位，斜颈或先天性肌性斜颈头部常有倾斜。畸形从三个方位描述：头部屈伸、侧方倾斜和旋转。观察头部外形。斜头畸形常见于先天性肌性斜颈，包括颊部变平，受累侧眼和耳位置低，同侧枕骨扁平。

（2）上肢 观察从颈部和上肢之间的关系开始，注意是否不对称。自主运动有无区别。运动丧失可能是神经损伤引起的真性麻痹，也可能是由于外伤或感染引起的假性麻痹。婴儿因锁骨骨折或肩肘化脓性关节炎而引起上臂主动运动丧失。

观察携带角，上臂及前臂的力线观察小儿解剖位置。携带角正常情况下为外翻 0°～10°。携带角内翻则出现所谓的“枪托畸形”，这种畸形通常是由于肱骨髁上骨折畸形愈合所引起（228-B）。携带角增加可见于 Turner 综合征。

查找有无不对称或包块，并注意手指和指甲有无异常（228-C）。指甲发育不良可见于指甲髌骨综合征。其他综合征也有特殊的手指畸形，如畸形性骨发育不良的翘起拇指的畸形，即所谓的搭车拇指（hitchhiker thumb）。

2. 触诊

如患儿主诉为疼痛，触诊至关重要。明确最大触痛点对了解疼痛的原因很重要。在肘、腕（228-D）和手部，因其骨和关节均位于皮下，触诊最为可行。

3. 活动范围

通过三个方向描述颈部的运动。正常儿童下颏屈曲可以触到胸部。头部侧方倾斜能使耳朵触到肩部。头部正常有 90°的左右旋转。评价前臂旋转活动时应将肘关节屈曲到直角。在正常儿童中，前臂的旋后和旋前活动各有 90°。

4. 关节松弛度

检查上肢关节松弛度很容易进行。评价肘关节、腕关节和手指的过度伸展（229-A）。

5. 疼痛

疼痛通常由外伤（229-B）、感染和新生物（229-C）所致。疼痛在婴儿和幼儿中常常表现为假性麻痹。触痛部位的定位非常有助于缩小诊断范围和决定是否应拍什么样的 X 线片。有时需要行骨扫描来确定病变部位。

6. 伴随体征

上肢的某些畸形常并发于某些特殊的综合征（229-E、229-F 和 229-G）。例如指甲髌骨综合征中的指甲发育不良，不同的病情可并发桡骨及尺骨缺如和并指。仔细检查患儿全身，查找变形的特点、矮小身材，评估患儿的一般健康状态。询问家庭医疗问题。某些临床所见可提示需要额外的研究。例如，发现先天性肌性斜颈需要拍摄骨盆平片，以除外髋关节发育不良。桡侧发育不良需要进行血液学、心脏、肾脏和脊柱的检查。检查骶骨部皮肤小凹。

7. 上肢独特疾病

（1）慢性锁骨骨髓炎　锁骨对炎症的反应很独特(229-D)，由于锁骨增大、硬化和触痛，可误认为恶性肿瘤。通过 X 线片、骨扫描、活检和培养进行评估。MRI 和 CT 检查有助于评价关节周围和软组织的病变。通常病理学诊断为骨髓炎，但培养为阴性，其原因是慢性复发多灶性骨髓炎（CRMO）。锁骨病变可以是单发，也可以是多个病变之一。可采用非类固醇类抗炎药物治疗慢性复发多灶性骨髓炎，复发者常见。

由细菌引起的不常见。引流脓肿和抗生素治疗。没有必要广泛手术切除或清创。慢性复发多灶性骨髓炎和细菌性骨髓炎的远期预后良好。

（2）复杂的区域性疼痛综合征有时指反射交感神经营养不良，可发生于儿童上肢。在作出本诊断之前应除外诸如周围神经损伤、受压、嵌入或肿瘤所引起的原因。这种疼痛综合征最常发生于青春期女孩，主诉疼痛、僵硬和功能受限。X 线片通常显示骨量减少，骨扫描可以显示吸附正常、增加或降低。



229-A　关节松弛度。常用上肢评价

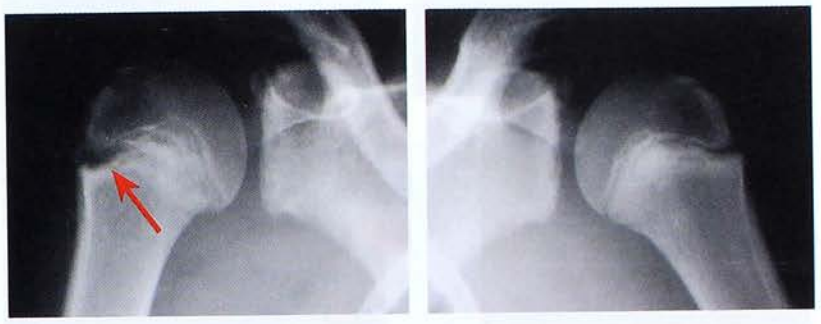

229-B　肩部使用过度综合征。注意这位棒球员靠近肱骨近端骨骺部位增宽和硬化



229-C　嗜酸性肉芽肿。这些病变发生在不常见的部位如肩胛骨（红箭头），典型的是引起疼痛



229-D　慢性锁骨骨髓炎。显示锁骨肿大和硬化（红箭头）。病变被发现为低度葡萄球菌感染

综合征	注解
Fanconi 贫血	桡骨发育不良，皮肤、血液学缺陷
Holt-Oram	桡骨发育不良和心血管缺陷
Ladd	桡骨发育不良和颅面缺损
Nagar	桡骨发育不良和颅面缺损
血小板减少症（TAR 综合征）	伴有桡骨缺失

229-E　并发于桡骨缺陷的综合征。如果出现桡骨缺陷时应考虑到这些综合征

综合征	注解
Goltz	骨、皮肤、眼睛、肛门、发育迟缓
乳房发育不全	伴尺骨发育不良

229-F　伴尺骨缺如的综合征。这些综合征应考虑是否有尺骨缺陷

伴并指的综合征
Apert
Carpenter
Noack
Pfeifer
Poland
Summit
Waardenburg
Oculodentodigital
Orofaciodigitial

229-G　伴并指的综合征



230-A 鳍状肢体。此患儿系 TRA 综合征（血小板减少-桡骨缺如综合征）近端型双侧桡骨发育不良

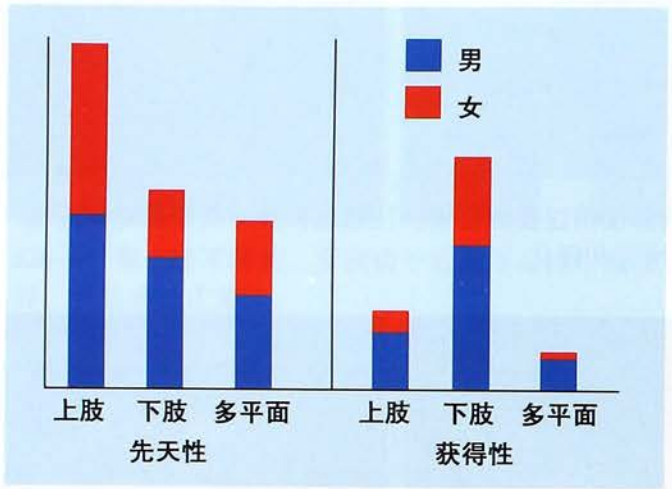

230-B 儿童截肢。分布于 1 400 例中的女孩（红色）和男孩（蓝色）上肢、下肢和多个平面截肢分布

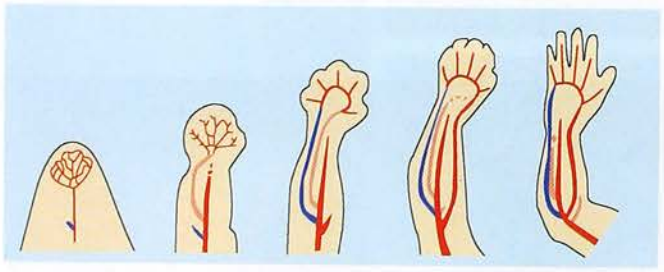

230-C 血管长入和肢体发育阶段。血管长入对正常肢体发育很重要，正像系列图中所示

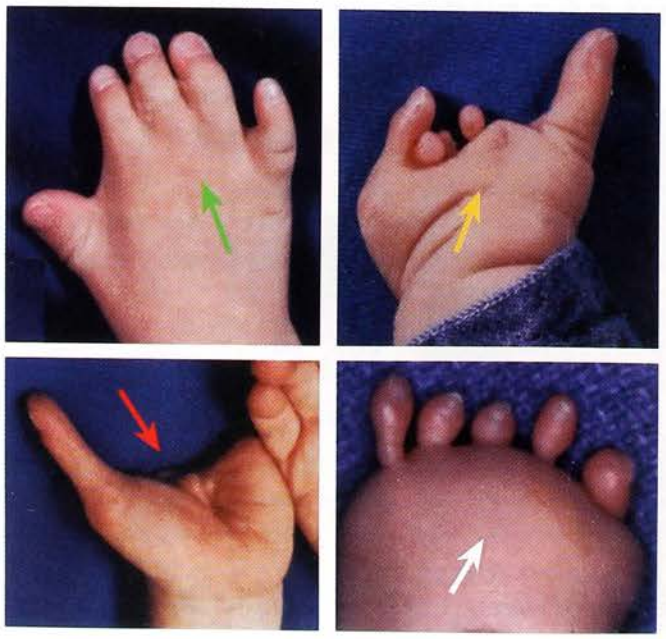

230-D 并短指畸形的举例。短指畸形（绿箭头）、裂指（黄箭头）、单指（红箭头）和四肢不全畸胎（白箭头）

三、上肢缺失

上肢缺失可由于变形（230-A）或断裂所引起，诸如羊膜索条、外伤或恶性肿瘤切除术后。肢体缺陷最常见于下肢和男孩（230-B）。

1. 病因学

需要血管长入以供生长区域需要（230-C）。血管没有长入导致中胚层基质缺乏。根据锁骨下动脉供血中断后果的统一的学说中，畸形类型取决于供血中断的时间。这些缺陷是指并短指畸形。

2. 分类

并短指畸形的范围包括最常见的指发育不良的一系列畸形（230-D）。

（1）短指畸形　可以并发于 Poland 畸形。

（2）裂指　以前称之为非典型裂手。

（3）单指（拇指）拇指是最值得保留的手指。

（4）断性肢体缺损　这种畸形可以发生在肩部到腕部之间的任何平面，其特征总是在肢体末端呈现出小球状而不是正常手指。

3. 诊断

尽管常经体格检查可作出诊断，但应拍 X 线片作资料登记并进行患肢缺陷的分类。

（1）过筛检查对鉴别其他畸形很重要，例如桡骨头脱位或上桡尺关节融合。

（2）家族史应仔细地评估。要肯定讲述病史对父母对其有肢体缺陷的小儿有难于讲出的悲痛和犯罪感。由于治疗上常很困难，对他们应作出特别的努力来营造一种温暖和同情的关系。良好的情感可改善儿童对治疗的顺从性和患儿父母对治疗建议的接受程度。

4. 治疗原则

下面的原则可能有助于设计治疗方案。

（1）早期装配假肢有争论。有些医师相信套上假肢后可减少感觉反馈，并延缓双手功能的发育。而其他医师则推荐在年龄 3 ~6 个月之间安装假肢可促进婴儿更为正常的自我形象感。大多数儿童拒绝安装假肢。

（2）首次假肢常常是被动的，根据婴儿的发育年龄转换为主动有效的假肢。

（3）肌电操纵对父母很有吸引力。由于这些电能假肢昂贵，并且保养维护困难，长期使用的效果比简单的肢体带动的假肢更差。

（4）先天性和后天性截肢不同。与后天性截肢相比，先天性截肢在肢体的末端有正常的感觉，不受肢体过度生长、瘢痕或疼痛的困扰。先天性截肢的代偿能力也较后天性的更好。

（5）改进的假肢便于日常生活中的各种活动。能找到有经验的职业治疗师判定小儿的需要，给出如何改进始能提高自助能力。

（6）家庭援助团体对父母和儿童均极为有用。大多数儿童期截肢者门诊随时有权发挥这些家庭援助群体帮助患儿家庭与他们之间进行必要的交流。

（7）接受程度 上肢假肢常比下肢假肢用得少。缺少灵敏度和精细活动控制使上肢假肢没有下肢假肢有用。有特殊功能需要时上肢假肢则能接受。这种认识常在约 8 岁才会有。

双上肢缺失用假肢替代很少有用或接受（231-A）。

最成功的假肢是前臂近端横断缺失的儿童所用的假肢（231-B）。

允许儿童自然适应。这种适应常很实用、有效和节约能量（231-C）。

假肢损坏或引起不适或功能欠佳时需更换假肢。

当肢体缺失广泛、假肢设计过于复杂、没有假肢更能适应而且有效时，常放弃使用。

5. 手术治疗

手术指征很有限。

（1）修整过度生长对先天性和后天性骨干横断性截肢可能需要（231-D）。

（2）Krukenberg 手术 这种将桡骨和尺骨分开的重建手术，可有感觉能力的抓握（231-E）。术后结果功能好，但外观很差。这种手术很适用于后天性截肢的盲人，他们在视觉上不能判定假手的位置。

6. 假肢选择

（1）末端装置 有几种不同的选择

CAPP（儿童截肢者假肢项目）包括一个闭合弹簧和一个有弹性能复原的覆盖层，以利控制。

钩可弹性闭合和有塑料表层，很耐用，并通过身体动力打开机制进行固定。

装饰性假手可以是被动的、躯体带动的或肌电控制的。

（2）动力装置包括几个选项

躯体带动常常用于打开末端装置和肘关节屈曲（231-B）。

肌电动力可以由放置在屈肌或伸肌表面的单、双极电极来提供。单极通常在第二年中应用，将传感器安装在伸肌表面来激活打开装置。末端装置在肌肉收缩时保持开放。大约在 3 岁左右，在屈肌表面安装第二个传感器来增加主动屈曲活动。这些装置是实验性的，但儿童与成人相比具有较低的失控率。

装饰性假手因其美观的优点和简单常常是为一种选择。

（3）提供选项 考虑到只要有各种各样的假肢选用，就可以帮助儿童完成日常生活。大约有一半儿童根据其自身情况使用多种假肢。



231-A 双上肢缺失。假肢替代很少成功，自然的适应更为有效



231-B 前臂横断缺失。假肢通常很妥帖适合

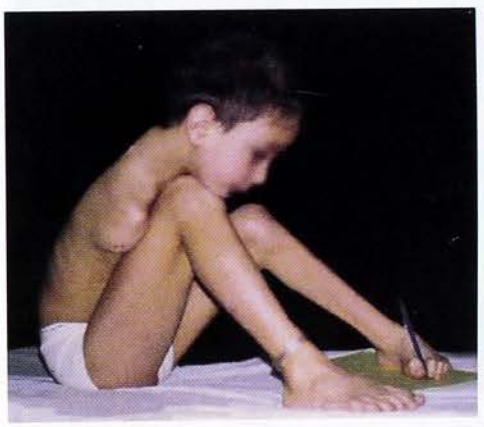

231-C 自然的特殊适应。这些儿童用足代替手的功能令人惊讶。这类患儿更喜欢用脚而不是用假肢



231-D 骨干过度生长。这是经骨截肢的一种并发症

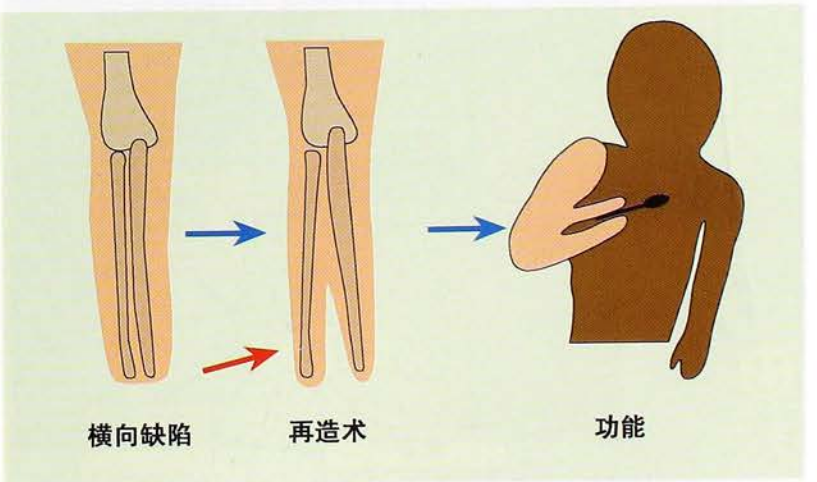

231-E Krukenberg 重建手术。桡尺骨远端（红箭头）分离和调整前臂肌肉的位置使小儿能有感觉功能的抓握



232-A 急性斜颈。这种斜颈姿势突然出现，一般畸形在 1 ~ 2 天内缓解

种类	注解
肌性斜颈	最常见
急性斜颈	急性，消退
枕颈骨性缺陷	半椎体
其他原因	神经性、肿瘤、炎症、外伤、眼斜视、癔病性、特发性旋转性移位

232-B 斜颈原因

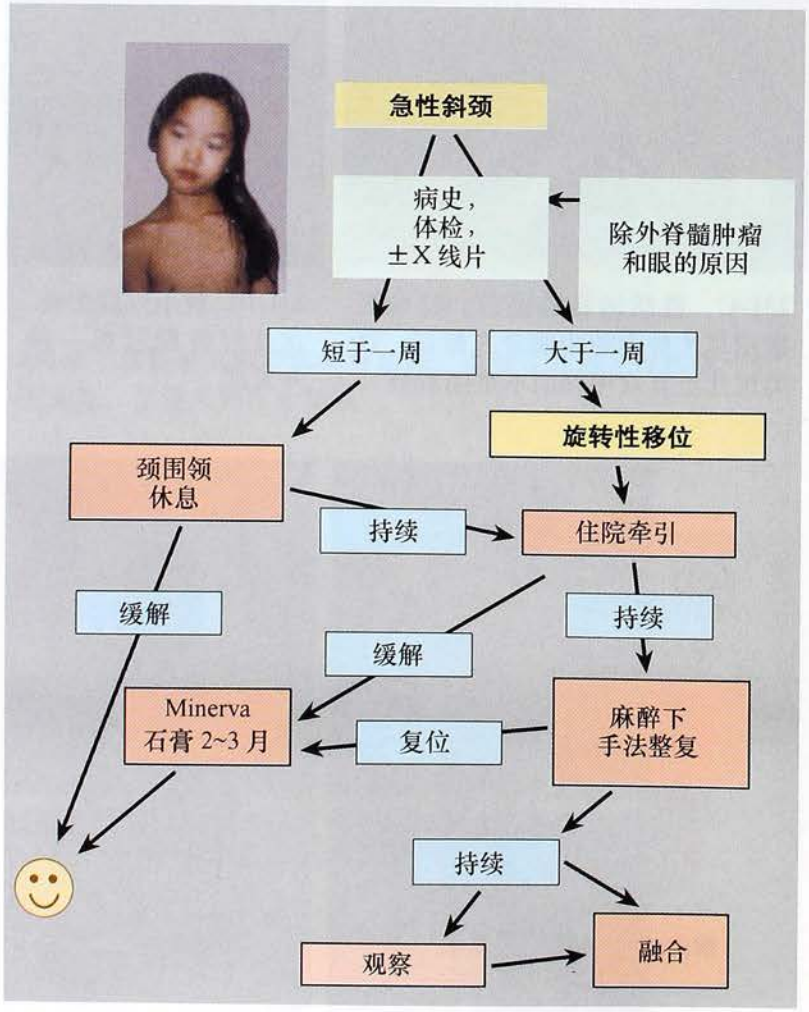

232-D 旋转性移位的治疗

四、斜颈

斜颈或歪脖包括许多种问题需要不同的处置（232-B）。

1. 急性斜颈

急性斜颈比较常见，它可以是自发性的，或轻微外伤或上呼吸道感染后均可以发生（232-A）。头部倾斜原因不确定。头部倾斜可能是继发颈部淋巴结炎引起的肌肉痉挛或可能是由于轻微的颈椎半脱位。

临床特征 急性斜颈引起头部倾斜，头向一侧固定旋转。由于颈部侧屈及旋转，颈椎 X 线片很难作出诊断。实验室检查正常。

治疗 用折叠的毛巾固定颈部及充分休息。早期治疗常由基层医师处理。大多数急性斜颈儿童在 24 小时内缓解。畸形持续超过 24 ~ 48 小时应按旋转性脱位治疗。

2. 旋转性移位

更为严重的急性斜颈称为旋转性移位或旋转性半脱位。这一类型的斜颈可并发严重的咽炎或中耳炎，或头颈部手术或外伤后。一些病人为自发性。治疗旋转性脱位早期应避免持久的固定和防止残留畸形（232-D）。

诊断 要明确畸形的时间及有关的病史如外伤或感染。有时斜颈并发于头颈部手术后。患有马凡综合征的病人容易发生旋转性脱位。检查儿童压痛的部位和颈部活动范围。进行仔细的神经系统检查。注意脊髓肿瘤可出现斜颈。如果怀疑有感染应作适当的实验室检查。在制定治疗方案时，常规和动态 CT 扫描的价值和可靠性仍有争论，或许没有多大价值。

治疗 首先应用牵引。如果在早期，头颈部吊带牵引是合适的。大多数斜颈的儿童通过牵引可得到缓解。如果畸形持续超过 1 周没有缓解，考虑采用 Minerva 石膏延长固定时间 2 ~ 3 个月（232-C）。对于持久的畸形，可用头环牵引或在全麻下手法复位。如果这些措施失败，有必要采用手术复位和颈 1 ~ 2 融合术。

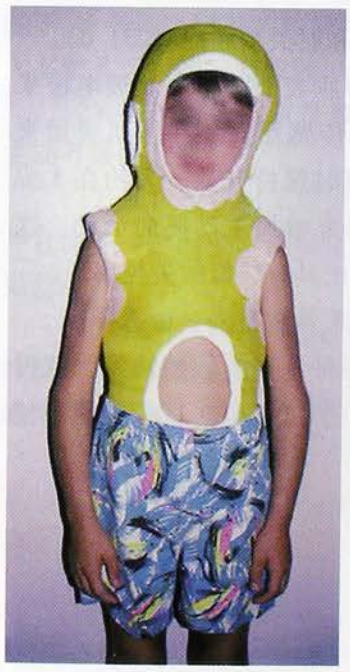

232-C Minerva 石膏。对于恢复慢的旋转性半脱位或需要复位的病人，采用这种石膏固定是有用的。这种石膏有时用于手术矫正后的固定。Minerva 石膏对儿童来说比父母更能耐受。这种石膏在坐位或站立时都容易操作

3. 慢性非肌性斜颈

大约20%的慢性斜颈儿童是由于非肌性原因所引起。X线片可以显示诸如先天性颈椎融合或半椎体。如果X线片阴性且胸锁乳突肌没有挛缩，应考虑眼性斜颈，转请眼科医师进行鉴定。在开始治疗前还应考虑其他疾病如新生儿臂丛神经麻痹和脊髓肿瘤也可引起斜颈。

4. 肌性斜颈

肌性斜颈比较常见，可见于两个年龄组小儿。

（1）婴儿型肌性斜颈　婴儿（233-A）第一次见到时就有斜颈。有时告知为臀位生产史，胸锁乳突肌可以触到坚硬肿块。常只见于胸锁乳突肌挛缩引起的头部倾斜和颈部活动受限。可以出现斜头畸形（头部两侧不对称）（233-B、233-C）。

要明确除外发育性髋关节发育不良。即使髋关节检查阴性，如果在新生儿期要通过超声检查或大于10周的婴儿，要通过骨盆正位X线片来评估髋关节。

婴儿斜颈约90%的病例自然消退。牵伸物理治疗的价值不确定（233-A，右）。对持久存在的病例，有必要进行手术治疗。手术矫正可推迟到3岁。斜头畸形是一个外观问题，很少持续存在。

（2）青少年肌性斜颈　有的肌性斜颈发生在儿童期（233-D）。在青少年类型中，胸锁乳突肌的胸骨头和锁骨头均有挛缩，造成头部倾斜和颈部活动受限。这一类型的斜颈常持久存在，故常需要手术矫正。

（3）手术矫正　双极松解是矫正婴儿期和儿童期肌性斜颈最有效的手术方法。



233-A　肌性斜颈。这是小儿最常见的颈部问题。斜颈常见于婴儿（左图）。有人主张通过牵伸治疗（右图），但其效果不确定

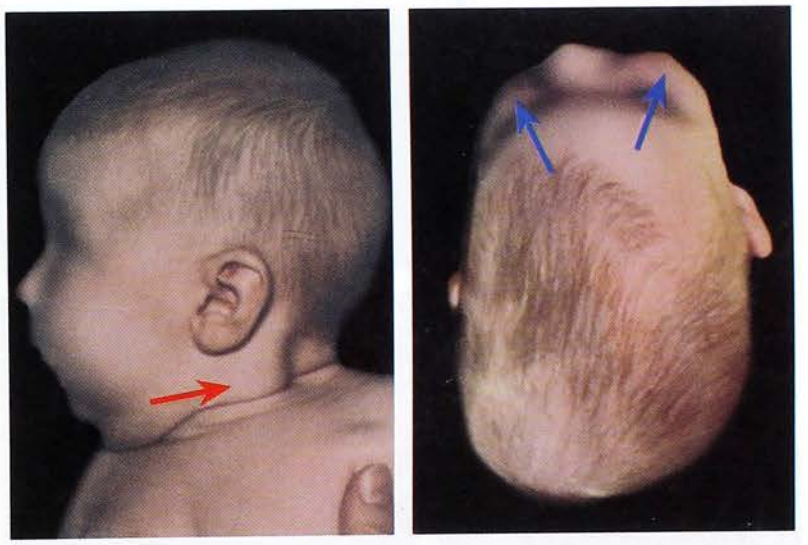

233-B　肌性斜颈和斜头畸形。肿块（红箭头）早在婴儿期出现，数月后自然消退。斜头畸形可以持续时间较长

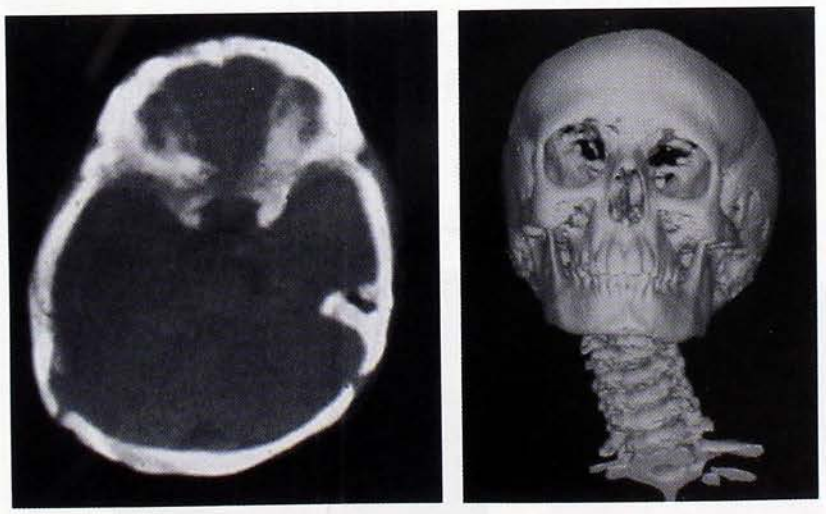

233-C　斜头畸形。斜颈通过CT扫描很容易发现头颅畸形。三维重建提供头颅畸形范围

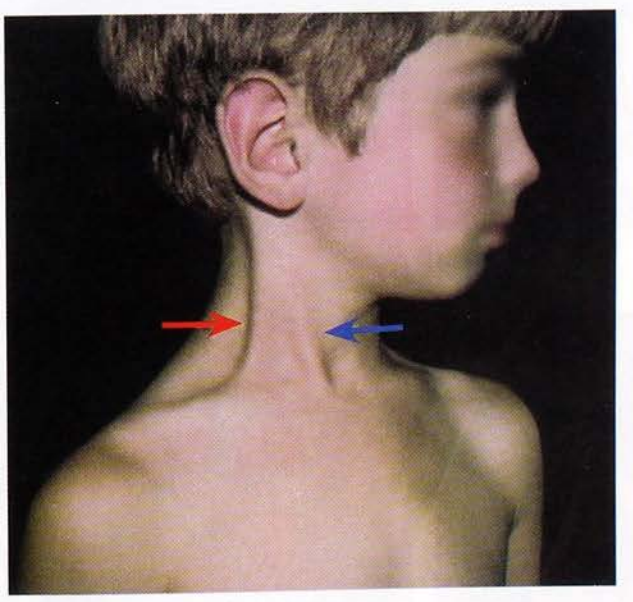

233-D　胸锁乳突肌挛缩。锁骨（红箭头）和胸骨头均挛缩

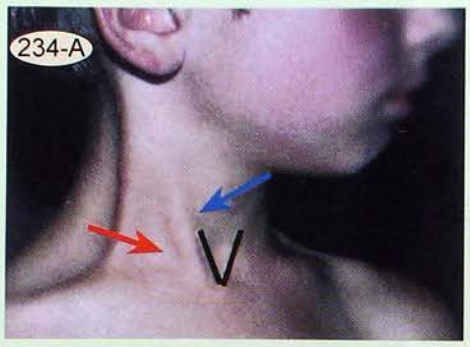

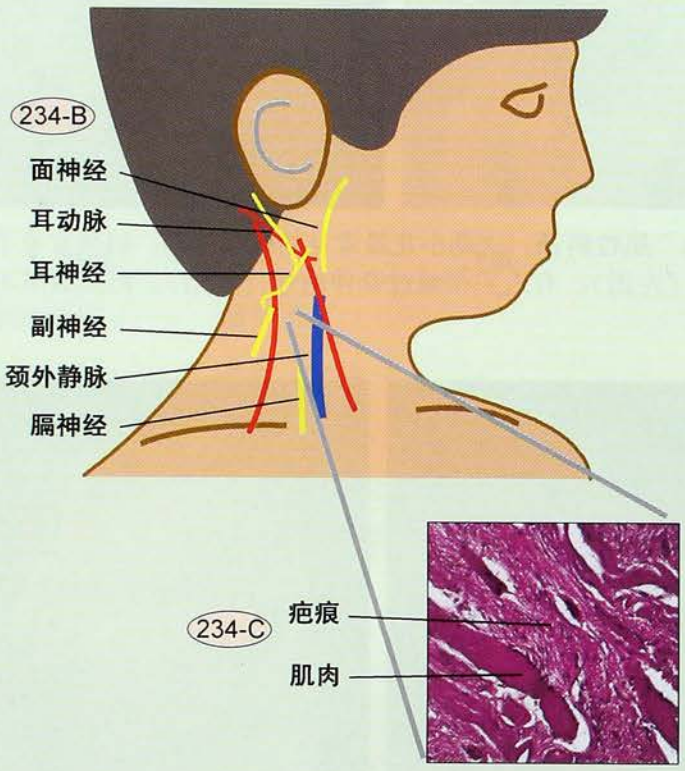





五、胸锁乳突肌斜颈双极松解

大多数肌性斜颈在婴儿期消退。如果畸形持续到儿童期并出现美容问题，就有手术松解的指征。挛缩胸锁乳突肌的双极松解术是适当的，因为双平面松解矫正效果好，复发的危险性较小。曾提倡过内镜松解，但开放松解也能通过皮肤小切口，获得相等的美观结果。

（1）术前准备　明确肌性斜颈的诊断。注意挛缩的部位（234-A）。这个男孩显示典型的锁骨头（红箭头）比胸骨头（蓝箭头）挛缩的更明显。如果畸形严重，远端的两个头均应松解。如果畸形较轻并考虑外形轮廓重要，胸骨头可以不断开。

（2）手术技术　患儿上胸部垫起使头部后伸，以便在松解过程中使挛缩更为明显。松解过程中避免损伤神经及血管（234-B）。尽管数组血管神经，但能够容易避开。面神经正好位于前方，耳动脉及耳神经在切除前通过仔细分离能够避免损伤。副神经位于两个切口中间的远端，在远端，静脉和神经位于深筋膜下。纤维瘢痕索带杂乱分布在肌肉内（234-C）。先松解近端（234-D）。在胸锁乳突肌近端表面做一个小的横切口。肌肉在张力下辨认纤维索带并逐一进行松解。确定索带已彻底松解。在锁骨上方皮肤皱纹处做第二个皮肤短的横切口（234-E）。利用皮肤的活动性经小的切口，可行广泛的切除。松解肌肉、纤维组织和包围的筋膜。仅用皮内缝合法缝合皮肤切口。用纸胶带加强切口的缝合，覆盖厚敷料。一旦患儿清醒，可加用加压敷料包扎。

（3）术后护理　术后次日患儿可以出院。几天后可以进行轻柔的牵拉理疗。如果畸形严重，采用玻璃纤维背心包括头部进行固定（Minerva 石膏）。将头固定在略为过度矫正位石膏内，面及耳部开窗。出院几天后在门诊开始石膏固定，石膏固定时间大约 6 周。拆除石膏时，切口已愈合（234-G）。手术后 3 个月，手术切口瘢痕（234-H）和头的倾斜（234-I）即可达到可以接受的程度。这个位置比手术前头的倾斜（234-F）要好得多。

（4）并发症不常见。

残留头的倾斜常因松解不充分或术后没有进行一定的活动范围锻炼或因固定缘故。

难看的皮肤瘢痕可因切口太长，皮肤没沿皮肤线性方向，忽略美容的缝合或因瘢痕疙瘩形成。

血管神经损伤借仔细操作得到避免。

复发不常见，其原因尚不清楚。









六、Sprengel 畸形

Sprengel 畸形是先天性高肩胛（235-A）。畸形是由于胎儿第二个月发育过程中间充质未能正常移行所致。

1. 临床特征

畸形轻生不同（235-B），常为单侧受累，70% 病例并发其他畸形。这些畸形包括肩胛骨周围肌群缺如或发育不良、颈胸椎或胸廓畸形、有肩椎骨、肩外展活动受限和肩关节多方向不稳定。由于肩胸关节活动限制，肩关节大部分活动通过肩肱关节来完成。

2. 治疗

轻度畸形不适宜矫正，是因为手术瘢痕常常比畸形更难看。中等度畸形，切除肩胛骨的上极。对于严重畸形，必须对肩胛骨进行复位。重新安置肩胛骨需要广泛软组织松解，将肩胛骨向下移位固定，有时切除肩胛骨的上极。乘肩胛骨的活动性较好时在儿童早期进行矫正。这种活动性允许最大限度的矫正，发生手术并发症的危险最低。对于矫正手术，曾描述过几种手术方法。Woodward 手术方法应用最广泛。

（1）Green 手术　游离肩胛骨的所有肌肉附着点，分离肩椎骨索带，旋转肩胛骨。将肩胛骨向下移到更为正常的位置，将其缝在背阔肌中。在本手术的原记载中，用钢丝将肩胛骨牵引到髂骨，维持肩胛骨的矫正位置。

（2）Klisic 手术　此手术包括锁骨截骨、广泛肌肉松解、切除肩胛骨上缘，将肩胛骨用可吸收线缝合到棘突和肋骨以求复位（235-D）。

（3）Woodward 手术　通过中线切口进行显露。松解斜方肌和菱形肌，切除肩椎骨，将肩胛骨复位（235-C）。改良方法包括切除肩胛骨的上极和内侧缘。



235-A　Sprengel。畸形先天性肩胛骨高位引起肩部畸形（红箭头），其畸形不能被穿衣所掩盖，有外展受限的功能障碍（黄箭头）

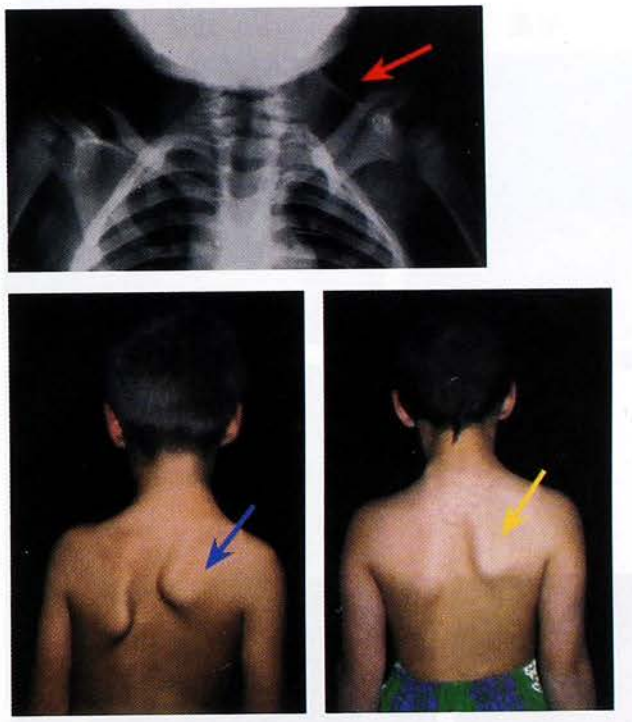

235-B　畸形严重程度。残疾与畸形程度成正比。肩部升高可以是重度（红箭头）、中度（蓝箭头）或轻度（黄箭头）

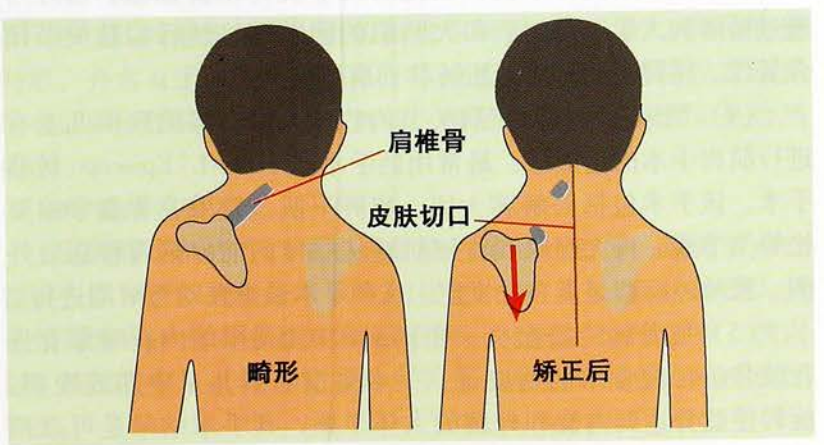

235-C　Woodward。手术通过中线切口，切除肩椎骨，松解软组织附着点，将肩胛骨复位到更靠下的位置

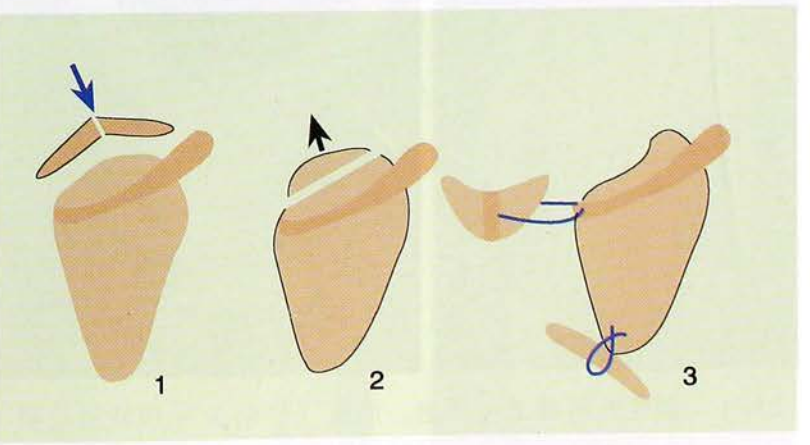

235-D　Klisic 手术。（1）断开锁骨（蓝箭头）。（2）切除肩胛骨上极（黑箭头）和肌肉松解。（3）将肩胛骨复位重新缝合固定到肋骨和横突（蓝缝合）



236-A 新生儿麻痹。这些婴儿出现中度（黄箭头）和重度（红箭头）麻痹

类型	平面	功能
Ⅰ	颈 5 ~ 6	肘关节无屈曲
Ⅱ	颈 5 ~ 7	肘关节无屈伸
Ⅲ	颈 5 ~ 胸 1，无 Horner 征	肘关节无屈伸，手功能差
Ⅳ	颈 5 ~ 胸 1，Horner 征	上肢功能差 + Horner 征

236-B 臂丛麻痹分类



236-C 新生儿麻痹遗留畸形。内旋（红箭头）和外展受限（黄箭头）为功能受限的典型畸形

七、新生儿臂丛神经麻痹

新生儿麻痹（236-A）是臂丛神经的一种牵拉性损伤，常常发生在分娩过程中。危险因素包括肩部或胎原性难产、肥胖和产程延长难产。尽管产科技术改善，但麻痹的发病率并没有下降，因为出生体重和母亲肥胖增加。

1. 自然史

能否恢复取决于严重程度。总的来说，大约一半病人在第 1 年能完全自然恢复。大部分在头 3 个月得到改善。预后差的征象包括 Horner 综合征、全臂丛受累和功能毫无恢复。肘关节屈曲活动在 3 ~ 6 个月没有恢复，更准确讲，肘腕关节屈曲和指伸到 4 个月还没有恢复，其预后更差。常见遗留残疾包括肩不能外旋和外展（236-C）和肩关节半脱位。

2. 诊断

注意休息时的体位和上肢各关节的自然运动。有无 Horner 综合征，评定关节主动及被动活动范围。

（1）解剖分类　严重程度取决于损伤的本质和损伤范围（236-B）。轻度损伤多是颈 5 ~ 6 牵拉伤。严重损伤累及多个平面神经根向下至胸 1 的撕脱。

（2）遗留畸形　采用改良的 Mallet 分类法。评价五个功能：手到口，手到颈，手到脊柱，球面外展和球面外旋。每种运动均分为 1 ~ 4 等级。

3. 治疗

有几种治疗可能有用。

（1）活动范围　通过被动旋转肩关节（特别是外旋）、肘关节和腕关节来维持关节的活动性。指导患儿的父母在每次更换尿布时轻轻地活动这些关节。

（2）臂丛神经探查　通过 CT 和 MRI 检查，评定损伤的严重程度。对修复臂丛仍有争议，因为术后结果无法预测和不应有损日后的重建手术。在头 3 个月，如果出现 Horner 征和连枷上肢，可考虑早期探查。撕脱损伤的修复非常不确切，并需转移肋间神经或胸神经。神经直接修复多不可能，需腓肠神经移植来桥接神经缺损。对不严重但持续 4 ~ 6 个月的麻痹病人，可以考虑进行重建手术。

（3）肩部发育不良　遗留肌肉不平衡的患儿常发生关节盂进行性发育不良及肱骨头后侧半脱位。通过超声检查进行监控。在一些病例中，通过注射 A 型肉毒素制剂（肉毒杆菌毒素）可以有助于减少肌肉不平衡，以免肩关节发育不良加重。治疗可通过松解胸大肌、背阔肌和大圆肌的附着点，然后盂肱关节闭合复位。将背阔肌和大圆肌转移到肩部旋后肌群上。

（4）肌肉手术　对于肩关节内收及内旋挛缩的残疾儿童有进行肌肉手术的适应证。最常用的手术是 Sever-L' Episcopo 转移手术。该手术包括松解胸大肌、肩胛下肌，如果关节囊挛缩要松解关节囊。将大圆肌和背阔肌腱从肱骨的前内侧转移到后外侧。腋神经麻痹是潜在并发症，这种手术通常在幼童时期进行。

（5）肱骨旋转截骨术　对于活动功能受限的内旋畸形有进行肱骨旋转截骨术的适应证。手术要推迟到儿童中期或晚期。旋转使肱骨达到内旋和外旋的大体平衡，其手术结果是可以预测的，矫正常为永久性的，手术并发症不常见。

八、肩部

1. 先天性锁骨假关节

先天性锁骨假关节是一种原因不清楚的罕见锁骨缺陷。缺陷可以继发于锁骨两个骨化中心没有连接或锁骨受锁骨下动脉搏动的冲蚀。病变实际上总发生在右侧。

（1）临床特征　假关节在锁骨上引起一个隆凸（237-A），肩部窄小和肌力略为减弱。X线片显示锁骨中部缺损。伴胸廓出口综合征的罕见。长期研究证明很少有功能残疾，而多为外观问题。

（2）治疗　合理的治疗选择包括接受或修复畸形（247-B）。手术修复消除隆起并改善肩部对称性，但确实要留下手术瘢痕。为了减轻手术瘢痕可以选择锁骨下切口、限制切口长度和采用皮内缝合技术。

早期手术矫正　可以在婴儿期或幼童时期进行，通过切除硬化骨两端、仔细分离和保留骨膜袖以保留其连续性，用可吸收粗线缝合两个骨端，使其靠拢。不需要内固定和植骨。塑形可矫正骨的不规则外形。

晚期手术矫正　在儿童中晚期进行常需要行钢板固定和自体骨移植，促进骨愈合。



237-A　先天性锁骨假关节。假关节在肩部出现一个难看的肿块（红箭头）。注意假关节的之间有一个间隙（黄箭头）。缺损通过手术矫正



237-B　先天性锁骨假关节手术修复。修复包括切除假关节，钢板固定和植骨

2. 肩关节脱位或半脱位

先天性肩关节脱位很罕见。发育性肩关节脱位可以发生在新生儿分娩性臂丛神经麻痹，或在儿童时期自然发生。多数脱位是外伤性的。

（1）外伤性肩关节前脱位　在儿童中外伤性肩关节前脱位尽管早期得到治疗，常出现复发。让病人及其父母做好思想准备，有需要手术修复的可能性。

（2）复发性肩关节后脱位　复发性肩关节后脱位可发生于轻微的外伤后，或为自发性。如果畸形造成严重的残疾，就有必要进行骨块阻挡稳定术或肩胛关节盂成形术和关节囊缝合术。

（3）肩关节习惯性脱位　关节囊松弛的大儿童或青少年中可发生肩关节习惯性脱位。一侧或双侧肩关节能自动地发生半脱位或脱位（237-C）。治疗困难。肩关节锻炼、避免自动性脱位和听取意见可以有帮助。应该帮助儿童发现一种更有效获得注意的方法。随时间的推移通常得到好转。对于持续畸形则有必要进行手术治疗，但术后复发是一个重要的问题。肩关节习惯性脱位很少引起长期残疾。



237-C　习惯性肩关节后脱位。此女孩能自动地将右肩关节脱位（红箭头）。很容易地自动复位（黄箭头）

3. Poland 畸形

Poland 畸形包括胸大肌的胸骨头缺如（237-D），其他胸壁畸形，并常有手指或前臂畸形。本畸形是锁骨下动脉发育不良综合征的一部分。残疾是外观的，胸壁和乳房再造常常是恰当的。

4. 锁颅发育不全

这种罕见的先天性缺如为常染色体显性遗传。锁骨活动性很大，以至于双侧锁骨可以互相接近（237-E）。而其他病人只是锁骨发育不全。伴随的体征包括头大脸小、双肩下垂、髋内翻、胸廓狭窄，有时有复发性肩关节或肘关节脱位。残疾程度轻微。



237-D　Poland。畸形注意胸大肌缺如（箭头）



237-E　锁颅发育不全。这个男孩锁骨缺如能使双肩靠近



238-A Panner 病。这个 8 岁的患儿肱骨小头疼痛和压痛

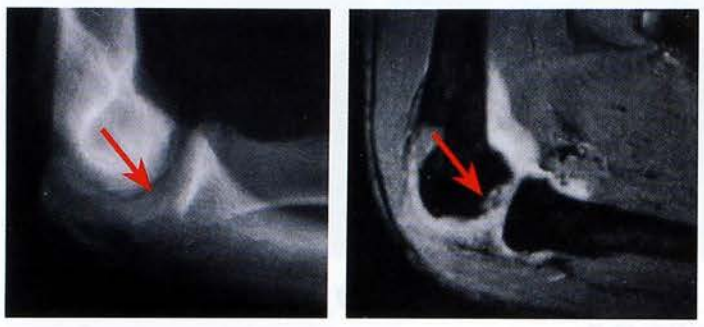

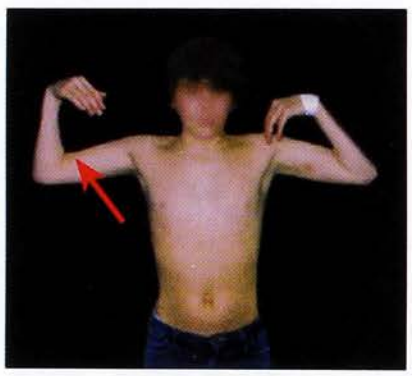

238-B 肱骨小头骨软骨炎。发生在青少年的肱骨小头骨软骨炎更为严重，并可引起关节活动受限。常需取除游离体





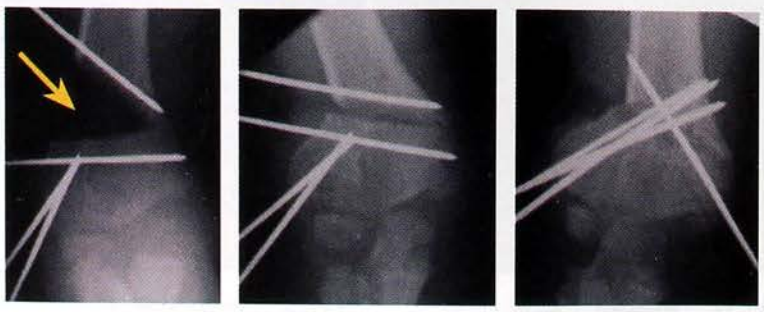

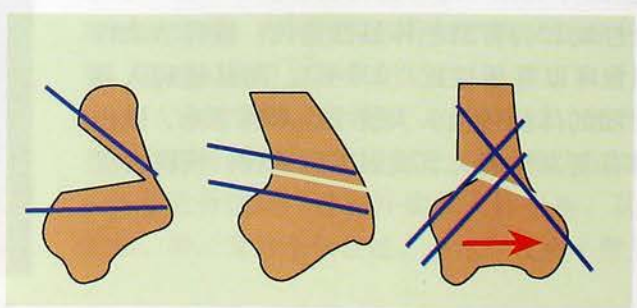

238-C 肘内翻畸形手术矫正。这个女孩肘内翻继发于肱骨髁上骨折畸形愈合（红箭头）。畸形通过外翻截骨得到矫正（黄箭头）。这种矫正导致肘关节外侧隆起。这一问题可通过截骨远端内移获得解决（画线所示）

九、肘部

1. Panner 病

这是发生于儿童晚期的自发性肱骨小头骨软骨炎（238-A）。临床特征包括肘关节疼痛、活动受限和肱骨小头压痛。在经过数月后，肱骨小头节裂，然后自发性再骨化。病程常为良性，随时间推移，病变完全恢复。很少需要治疗。

2. 青少年肱骨小头剥离性骨软骨炎

肱骨小头缺血性坏死常常继发于反复外伤，引起关节损伤，常遗留长期残疾（238-B）。

（1）临床发现　包括关节僵硬、疼痛、扣住或绞锁病史。检查常有肘关节活动度减小及关节外侧压痛。X 线片常显示关节游离碎片、肱骨小头扁平和软骨下囊肿。MRI 和关节镜检查有用。另外，桡骨头也可有病变。

（2）治疗　治疗根据临床发现作出决定。取除关节游离碎片。清创和钻孔的价值不确定。完全愈合后关节活动受限始能缓解。

（3）预后　成年常发生残疾，约一半病人出现关节僵硬、退行性改变及桡骨头增大。

3. 复发性肘关节脱位

复发性肘关节脱位可继发于先天性关节囊过度松弛，例如 Ehlers-Danlos 综合征，肱骨内上髁骨折不愈合的后遗症，或由于以前脱位遗留不稳定。可通过 X 线片、MRI，可能的话通过关节镜检查作出诊断。Tailor 修复手术取决于病理学改变。

4. 肘关节屈曲挛缩

挛缩可以是先天性的，例如多发关节挛缩症，也可以是后天性的，例如烧伤挛缩或有关节损伤的肘外伤。治疗应个体化。外伤后挛缩可以通过手术松解获得改善。松解关节囊的前侧和后侧，去除阻碍活动的因素，还要有手术后训练活动范围和制动的计划。

5. 肘内翻畸形

肘内翻畸形通常为肱骨髁上骨折后畸形愈合所引起。畸形严重的，可行股骨远端外翻截骨来矫正（238-C）。外观的结果能通过远端截骨块移位来改善，以避免残留外侧突起。

十、前臂

1. 非创伤性桡骨头脱位或半脱位

桡骨头脱位可以是先天性或在婴儿和儿童时期逐渐发生。先天性桡骨头脱位常伴有其他缺陷。

半脱位或脱位限制前臂旋转并在脱位的桡骨头部位触到明显突起（239-A）。一旦脱位，随着年龄生长，桡骨头呈进行性突起。桡骨头脱位造成前臂桡侧短缩，使尺骨在腕部更为突出。因为治疗不同，应区别先天性和外伤性脱位（239-B）。后脱位几乎总是先天性的，先天性前脱位常伴有其他先天性缺陷。

非创伤性桡骨头脱位的复位还没有成功报告。如果桡骨头突起变得无法接受或疼痛，可以有必要进行桡骨头切除术。如果在可能的情况下，切除桡骨头应推迟到生长停止。切除桡骨头可以改善活动并降低不适感。

2. 尺桡骨性连接

尺桡骨性连接通常为先天性，并发生在前臂的近端（239-C）。连接可以是单侧或双侧的，可以是完全性或不全性的，多为一孤立的缺陷。骨性连接很少是家族性的。有的连接发生于前臂近端骨折后。

（1）诊断　如果在婴儿期进行筛查，缺陷常可发现。幼童时期，发现前臂旋转功能丧失时，缺陷日益明显（239-D）。前臂旋转受限很不一致，旋转位置会决定其残疾程度。

（2）治疗　治疗由固定畸形的位置所决定。如果旋转固定在相对中立位，则不需要治疗。

旋转截骨术　对前臂固定在旋前或旋后超过45°的尺桡骨性连接，有旋转截骨术的指征。通过远端折骨术或骨膜下截骨矫正，石膏固定在前臂中立或略为旋后的位置上。

带血管的脂肪移植　作为防止复发的间置物，在后天性连接切除术后防止复发已有成功的报告（239-E）。其他修复技术大多数不成功。



239-A　先天性桡骨头脱位。这个15岁男孩有桡骨头突起的残疾。桡骨头已切除

特征	外伤性	先天性
外伤史	有	无
伴随缺陷	无	常有
脱位方向	前	后
桡骨头	凹面的外形	圆的外形
肱骨小头	正常	凸面
尺骨	正常	凸面

239-B　区别先天性和外伤性桡骨头脱位。鉴别诊断常能够通过肘部X线片作出



239-C　先天性尺桡骨连接。注意近端融合和桡骨弯曲

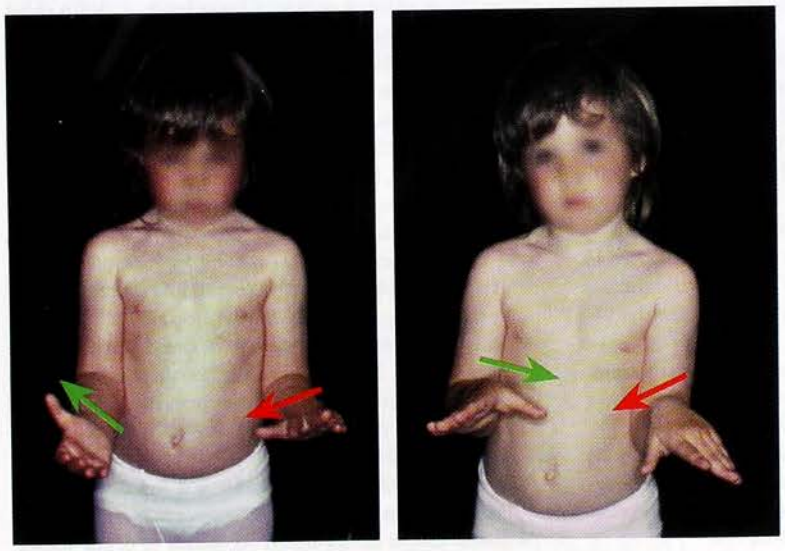

239-D　尺桡骨性连接限制前臂旋转。左前臂固定在旋后位（红箭头）。右前臂自由旋转（绿箭头）

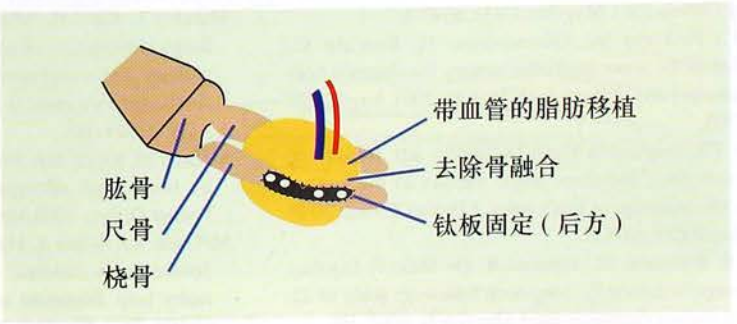

239-E　尺桡骨性连接松动术。这一技术使用游离的带血管的筋膜脂肪移植

（许瑞江 译）

参考文献

Alanay A, Hicazi A, Acaroglu E, Yazici M, Aksoy C, Cila A, Akalan N, Surat A. Reliability and necessity of dynamic computerized tomography in diagnosis of atlantoaxial rotatory subluxation. J Pediatr Orthop 2002 Nov-Dec;22(6): p763-5.

Aner A, Singer M, Feldbrin Z, Rzetelny V, Bar-On E. Surgical treatment of posttraumatic radioulnar synostosis in children. J Pediatr Orthop 2002 Sep-Oct;22(5): p598-600.

Arms DM, et al. Management of forearm deformity in multiple hereditary osteochondromatosis. J Pediatr Orthop 1997:17:450.

Aynaci O, Mujgan Aynaci F, Cobanoglu U, Alpay K. Progressive osseous heteroplasia. A case report and review of the literature. J Pediatr Orthop B 2002 Oct;11(4): p339-42.

Bae DS, Waters PM, Zurakowski D. Reliability of three classification systems measuring active motion in brachial plexus birth palsy. J Bone Joint Surg Am 2003 Sep;85-A(9): p1733-8.

Ballock RT, Song KM. The prevalence of nonmuscular causes of torticollis in children. J Pediatr Orthop 1996:16:500.

Bennett JB, Allan CH. Tendon transfers about the shoulder and elbow in obstetrical brachial plexus palsy. J Bone Joint Surg 1999:81A:1612.

Borges JL, et al. Modified Woodward procedure for Sprengel deformity of the shoulder: long-term results. J Pediatr Orthop 1996:16:508.

Burstein FD, Cohen SR. Endoscopic surgical treatment for congenital muscular torticollis. Plast Reconstr Surg 1998:101:20.

Chammas M, Goubier JN, Coulet B, Reckendorf GM, Picot MC, Allieu Y. Glenohumeral arthrodesis in upper and total brachial plexus palsy. A comparison of functional results. J Bone Joint Surg Br 2004 Jul;86(5): p692-5.

Cheng JC, Chen TM, Tang SP, Shum SL, Wong MW, Metreweli C. Snapping during manual stretching in congenital muscular torticollis. Clin Orthop 2001 Mar;(384): p237-44.

Cheng JC, Wong MW, Tang SP, Chen TM, Shum SL, Wong EM. Clinical determinants of the outcome of manual stretching in the treatment of congenital muscular torticollis in infants. A prospective study of eight hundred and twenty-one cases. J Bone Joint Surg Am 2001 May;83-A(5): p679-87.

Cho TJ, Choi IH, Chung CY, Hwang JK. The Sprengel deformity. Morphometric analysis using 3D-CT and its clinical relevance. J Bone Joint Surg Br 2000 Jul;82(5): p711-8.

Crandall RC, Tomhave W. Pediatric unilateral below-elbow amputees: retrospective analysis of 34 patients given multiple prosthetic options. J Pediatr Orthop 2002 May-Jun;22(3): p380-3.

De Smet L. Dysplasia epiphysealis hemimelica of the hand: two cases at the proximal interphalangeal joint. J Pediatr Orthop B 2004 Sep;13(5): p323-5.

Drvaric DM, Kruger LM. Modified Ertl osteomyoplasty for terminal overgrowth in childhood limb deficiencies. J Pediatr Orthop 2001 May-Jun;21(3): p392-4.

Dumont CE, Forin V, Asfazadourian H, Romana C. Function of the upper limb after surgery for obstetric brachial plexus palsy. J Bone Joint Surg Br 2001 Aug;83(6): p894-900.

Edwards TB, Baghian S, Faust DC, Willis RB. Results of latissimus dorsi and teres major transfer to the rotator cuff in the treatment of Erb's palsy. J Pediatr Orthop 2000 May-Jun;20(3): p375-9.

Farsetti P, Weinstein SL, Caterini R, De Maio F, Ippolito E. Sprengel's deformity: long-term follow-up study of 22 cases. J Pediatr Orthop B 2003 May;12(3): p202-10.

Fixsen JA. Major lower limb congenital shortening: a mini review. J Pediatr Orthop B 2003 Jan;12(1): p1-12.

Gurkan I, Bayrakci K, Tasbas B, Daglar B, Gunel U, Ucaner A. Posterior instability of the shoulder after supracondylar fractures recovered with cubitus varus deformity. J Pediatr Orthop 2002 Mar-Apr;22(2): p198-202.

Haerle M, Gilbert A. Management of complete obstetric brachial plexus lesions. J Pediatr Orthop 2004 Mar-Apr;24(2): p194-200.

Hamner DL, Hall JE. Sprengel's deformity associated with multidirectional shoulder instability. J Pediatr Orthop 1995:15:641.

Hoffer MM, Phipps GJ. Closed reduction and tendon transfer for treatment of dislocation of the glenohumeral joint secondary to brachial plexus birth palsy. J Boint Joint Surg 1998:80A:997.

Jain S. Rehabilitation in limb deficiency. 2. The pediatric amputee. Arch Phys Med Rehabil 1996:77:S9-13.

James MA, Green HD, McCarroll HR, Manske PR. The association of radial deficiency with thumb hypoplasia. J Bone Joint Surg Am 2004 Oct;86-A(10): p2196-205.

Janarv PM, Hesser U, Hirsch G. Osteochondral lesions in the radiocapitellar joint in the skeletally immature: radiographic, MRI, and arthroscopic findings in 13 consecutive cases. J Pediatr Orthop 1997:17:311.

Kamineni S, Maritz NG, Morrey BF. Proximal radial resection for posttraumatic radioulnar synostosis: a new technique to improve forearm rotation. J Bone Joint Surg Am 2002 May;84-A(5): p745-51.

Kanaya F, Ibaraki K. Mobilization of a congenital proximal radioulnar synostosis with use of a free vascularized fascio-fat graft. JBJS 80A:1186.

Kawam M, Sinclair J, Letts M. Recurrent posterior shoulder dislocation in children: the results of surgical management. J Pediatr Orthop 1997:17:533.

Khairouni A, Bensahel H, Csukonyi Z, Desgrippes Y, Pennecot GF. Congenital high scapula. J Pediatr Orthop B 2002 Jan;11(1): p85-8.

Khoshhal KI, Ellis RD. Functional outcome of Sofield procedure in the upper limb in osteogenesis imperfecta. J Pediatr Orthop 2001 Mar-Apr;21(2): p236-7.

Klekamp J, Green NE, Mencio GA. Osteochondritis dissecans as a cause of developmental dislocation of the radial head. Clin Orthop 1997:338:36

Krane EJ, Heller LB. The prevalence of phantom sensation and pain in pediatric amputees. J Pain Symptom Manage 1995:10:21.

Lawton RL, Choudhury S, Mansat P, Cofield RH, Stans AA. Pediatric shoulder instability: presentation, findings, treatment, and outcomes. J Pediatr Orthop 2002 Jan-Feb;22(1): p52-61.

Lejman T, et al. Septic arthritis of the shoulder during the first 18 months of life. J Pediatr Orthop 1995:15:172

Lindell-Iwan HL, Partanen VS, Makkonen ML. Obstetric brachial plexus palsy. J Pediatr Orthop 1996:b 5:210.

Lorente Molto FJ, Bonete Lluch DJ, Garrido IM. Congenital pseudarthrosis of the clavicle: a proposal for early surgical treatment. J Pediatr Orthop 2001 Sep-Oct;21(5): p689-93.

Lowden CM, Walsh SJ. Acute staphylococcal osteomyelitis of the clavicle. J Pediatr Orthop 1997:17:467.

Manske PR, Langewisch KR, Strecker WB, Albrecht MM. Anterior elbow release of spastic elbow flexion deformity in children with cerebral palsy. J Pediatr Orthop 2001 Nov-Dec;21(6): p772-7.

Masuko T, Kato H, Minami A, Inoue M, Hirayama T. Surgical treatment of acute elbow flexion contracture in patients with congenital proximal radioulnar synostosis. A report of two cases. J Bone Joint Surg Am 2004 Jul;86-A(7): p1528-33.

McDaid PJ, Kozin SH, Thoder JJ, Porter ST. Upper extremity limb-length discrepancy in brachial plexus palsy. J Pediatr Orthop 2002 May-Jun;22(3): p364-6.

McGuire KJ, Silber J, Flynn JM, Levine M, Dormans JP. Torticollis in children: can dynamic computed tomography help determine severity and treatment. J Pediatr Orthop 2002 Nov-Dec;22(6): p766-70.

McIntyre JD, Benson MK. An aetiological classification for developmental synostoses at the elbow. J Pediatr Orthop B 2002 Oct;11(4): p313-9.

McIntyre JD, Brooks A, Benson MK. Humeroradial synostosis and the multiple synostosis syndrome: case report. J Pediatr Orthop B 2003 May;12(3): p192-6.

Mears DC. Partial resection of the scapula and a release of the long head of triceps for the management of Sprengel's deformity. J Pediatr Orthop 2001 Mar-Apr;21(2): p242-5.

Moukoko D, Ezaki M, Wilkes D, Carter P. Posterior shoulder dislocation in infants with neonatal brachial plexus palsy. J Bone Joint Surg Am 2004 Apr;86-A(4): p787-93.

Noonan KJ, Levenda A, Snead J, Feinberg JR, Mih A. Evaluation of the forearm in untreated adult subjects with multiple hereditary osteochondromatosis. J Bone Joint Surg Am 2002 Mar;84-A(3): p397-403.

Nualart L, Cassis N, Ochoa R. Functional improvement with the Sever L'Episcopo procedure. J Pediatr Orthop 199515:637

Pagnotta A, Haerle M, Gilbert A. Long-term results on abduction and external rotation of the shoulder after latissimus dorsi transfer for sequelae of obstetric palsy. Clin Orthop 2004 Sep;(426): p199-205.

Parker AP, Robinson RO, Bullock P. Difficulties in diagnosing intrinsic spinal cord tumours. Arch Dis Child 1996:75:204.

Saifuddin A, Heffernan G, Birch R. Ultrasound diagnosis of shoulder congruity in chronic obstetric brachial plexus palsy. J Bone Joint Surg Br 2002 Jan;84(1): p100-3.

Samuelsson L, Hermansson LL, Noren L. Scoliosis and trunk asymmetry in upper limb transverse dysmelia. J Pediatr Orthop 1997:17:769.

Shaperman J, et al. Is body powered operation of upper limb prostheses feasible for young limb deficient children? Prosthet Orthot Int 1995:19:165

Smith NC, Rowan P, Benson LJ, Ezaki M, Carter PR. Neonatal brachial plexus palsy. Outcome of absent biceps function at three months of age. J Bone Joint Surg Am 2004 Oct;86-A(10): p2163-70.

Spiegel DA, Ganley TJ, Akbarnia H, Drummond DS. Congenital vertebral anomalies in ischiopagus and pyopagus conjoined twins. Clin Orthop 2000 Dec;(381): p137-44.

Stewart CP, Jain AS. Congenital limb anomalies and amputees in Tayside, Scotland 1965-1994. Prosthet Orthot Int 1995:19:148

Stoane JM, et al. Panner's disease: X-ray, MR imaging findings and review of the literature. Comput Med Imaging Graph 1995:19:473

Tang SF, Hsu KH, Wong AM, Hsu CC, Chang CH. Longitudinal followup study of ultrasonography in congenital muscular torticollis. Clin Orthop 2002 Oct;(403): p179-85.

Teboul F, Kakkar R, Ameur N, Beaulieu JY, Oberlin C. Transfer of fascicles from the ulnar nerve to the nerve to the biceps in the treatment of upper brachial plexus palsy. J Bone Joint Surg Am 2004 Jul;86-A(7): p1485-90.

Terzis JK, Vekris MD, Okajima S, Soucacos PN. Shoulder deformities in obstetric brachial plexus paralysis: a computed tomography study. J Pediatr Orthop 2003 Mar-Apr;23(2): p254-60.

Tien YC, Su JY, Lin GT, Lin SY. Ultrasonographic study of the coexistence of muscular torticollis and dysplasia of the hip. J Pediatr Orthop 2001 May-Jun;21(3): p343-7.

Tsirikos AI, Chang WN, Shah SA, Miller F. Acquired atlantoaxial instability in children with spastic cerebral palsy. J Pediatr Orthop 2003 May-Jun;23(3): p335-41.

van der Sluijs JA, van der Meij M, Verbeke J, Manoliu RA, Wuisman PI. Measuring secondary deformities of the shoulder in children with obstetric brachial plexus lesion: reliability of three methods. J Pediatr Orthop B 2003 May;12(3): p211-4.

Walsh JJ, Morrissy RT. Torticollis and hip dislocation. J Pediatr Orthop 1998:18:219

Williams CR, et al. Torticollis secondary to ocular pathology. J Bone Joint Surg 1996:78B:620.

Zhao X, Lao J, Hung LK, Zhang GM, Zhang LY, Gu YD. Selective neurotization of the median nerve in the arm to treat brachial plexus palsy. An anatomic study and case report. J Bone Joint Surg Am 2004 Apr;86-A(4): p736-42.

第 10 章　手

一、手的发育 …… 241
二、手的评估 …… 241
三、治疗原则 …… 242
四、手部肿瘤 …… 244
五、手部感染 …… 245
六、手部损伤 …… 246
七、马德隆畸形 …… 250
八、Kienböck 病 …… 250
九、巨指 …… 250
十、儿童慢性关节炎 …… 251
十一、手畸形 …… 252
十二、拇指畸形 …… 253
十三、手指畸形 …… 254

理想的手功能是通过优势手的力量和摆弄小物体的能力实现的。非优势手应该能有效地捏拿抓握和放松。理想的功能还需要完善的感觉、包括质地感、无疤痕、动力及腕部和手活动范围良好。

一、手的发育

手的发育自胚胎期 3～8 周之间的肢芽生长（241-B）。

1. 手的生长

从胎儿期开始到出生，手的大小增加了 10 倍（241-C），3 岁时再增长一倍，生长结束时又增长一倍。

2. 手的皮神经分布

手的皮神经分布来自于 C6、C7 和 C8（241-D）。

二、手的评估

婴儿和学龄前儿童的手评估需要玩具、诱饵、转移视线和耐心。对手的评估有助于了解手的发育。

1. 询问病史

开始要让家长描述患儿的问题，询问怀孕和分娩的情况，新生儿和婴儿时期的发育。是否有肢体畸形家族史。

2. 全身性检查

由于手部问题常常是某综合征的一部分或有并发的。首先应对孩子进行全身性检查。体格检查（241-A）可以避免漏掉对确诊有重要意义的问题和需要治疗的问题。通常最好是让孩子坐在家长的大腿上进行检查。



241-A　全身性检查。在专注手部问题之前先作全身性体格检查

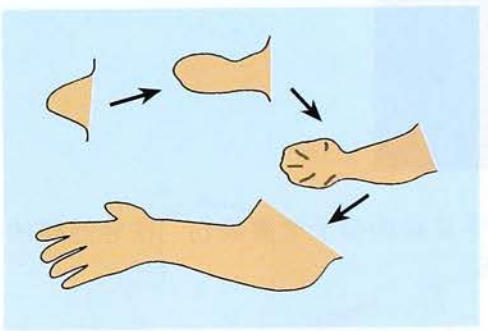

241-B　手部发育。最初在胎儿 3 周时手只是一胚芽，逐渐发育，最终在第 8 周指蹼间分开形成手指

年龄	大小
胎儿期 8 周	5mm
出生	60mm
3 年	120mm
中年	200mm

241-C　手的生长。手在胎儿期 8 周时完全形成，大小约 5mm，在出生时大约是其成年的 1/3

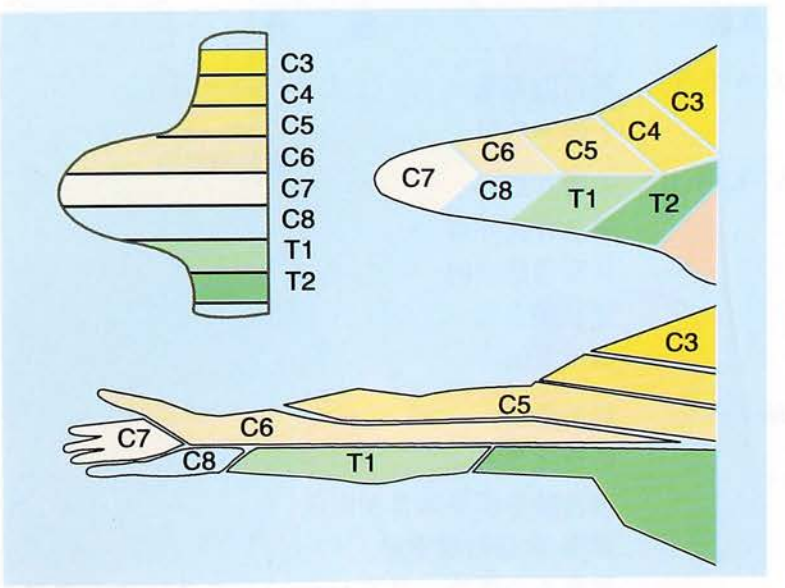

241-D　皮神经分布。上肢发育阐明了上肢节段分布的起源

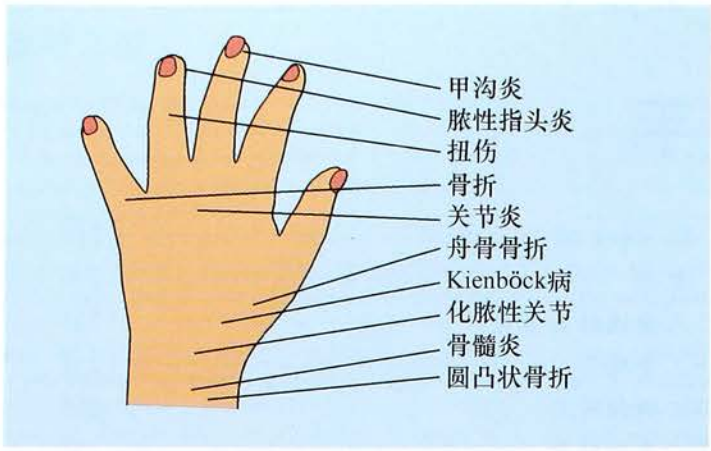

242-A 手和腕疼痛的部位。通常通过触痛或者肿胀的部位提示诊断



242-B 增生性疤痕。初学走路的孩子摩擦烧伤。注意疤痕的厚度，修复需要全厚植皮

年龄	操　作
0～6 个月	飘浮的多指 羊膜索绞窄
6～12 个月	边沿并指 复杂骨性并指 巨指需截指的 宽基底多指 拇指复制
24 + 月	简单并指 拇指化 成角畸形需要截骨和固定 拇指-食指指蹼重建 发育不全拇指，具有尺骨发育不良和复杂多指的手

242-C 操作的时机。表中提供了一些手术操作的概括时机，每一个指征应个体化

（1）肌张力　作为整个检查的一部分来判定，松弛的婴儿，但没有任何明显畸形，可能为发育延缓。

（2）头和躯干　查找可能涉及到脊柱、心脏、肾脏的异常。

（3）下肢　手和足问题可能发生于同一个综合征。

3. 手部检查

通过仔细询问病史、体格检查和放射照片通常总是可以做出诊断。特殊影像检查很少需要。一件可洗的非乳胶玩具可以帮助评估活动能力和力量。

（1）观察　观察手的休息位置、手及手指怎么活动，这最好与孩子保持一段距离以免孩子害怕。观察手指位置，肌腱的撕裂和挛缩可改变其姿势。

（2）感觉　感觉判定可通过观察营养的变化导致的皮肤质地的改变、出汗与否、如何用手，也可问家长关于病儿手部感觉。父母通常是知道的。较大的儿童单纯以感觉来区分硬币的方法也是有用的。

（3）运动功能　观察孩子如何玩他的玩具可以判定对手的使用。观察如何使用优势和非优势手。要知道双手发挥功能是在婴儿获得坐姿平衡后发展的。

（4）疼痛　一些手和腕特有的病情是引起疼痛的原因（242-A），如桡骨茎突的骨不连、遗漏的舟状骨骨折或特发性舟状骨缺血性坏死和劳损综合征。大多数体操运动员由于劳损而出现腕部疼痛。最具风险的是年龄较大的儿童，刚接触体育不久，每周参加运动过多。

三、治疗原则

由于手常用于表达且总是看得见的，在治疗时其外观也是特别重要的考虑之一。

1. 描述

描述病情尽量使用解剖术语而不用像畸形手或龙虾爪畸形这样的名词。

2. 家长

要意识到父母的感受，尤其是孩子有先天性或创伤性问题。父母经历典型一系列忧伤过程，包括起初否认，然后生气（可能将气出在处理的医生身上），最后是烦恼。

3. 愈合

由于婴儿皮肤易于形成增生性疤痕（242-B），要小心选择手术切口的部位，特别是在手指的掌面和指蹼。

4. 外科医生

由于手小、缺少配合和病情的复杂性，婴儿或儿童的手外科很难。很少需行急诊手术。第一次手术可能取得最好的结果，所以应转诊到受过特殊培训和有临床经验的手外科医生处治疗

5. 治疗时机

已经确定了不同手术最佳时机的总指南。

（1）手术程序　按照以下总类别进行（242-C），时机只是一个粗略指导，要将每个类别个体化。

（2）处理方法　将具体治疗方法应用于特定年龄组，一些总的指南是有用的（243-A）。

6. 成熟程度

要考虑孩子配合治疗和康复的能力，手术敷料包扎应保护手术区免受病儿污染。推迟康复中需要合作的复杂操作。

7. 支具

支具是治疗手问题的一种主要的或辅助方法。开发了许多用于手指、手、腕、肘的动态或静止性支具，多数为了特殊目的由治疗师用塑料制成。见第3章的描述。

8. 包扎

对于多数伤口，以下计划是适合的（243-C）。如果用止血带，保持充气到包扎好最初的敷料。

（1）缝合伤口　使用6～0蓝染的普通肠线，以铅笔作标记使其清晰可见。用可吸收缝线，没必要拆线。

（2）主要敷料　放一单层细网眼涂有凡士林油的纱布防止直接粘到伤口上。在这层上面再使用一层盐水浸泡过的纱布包扎，可起直接引流伤口的功效。

（3）加压　轻柔加压包扎以确保主要的内层敷料，并可保持姿势而不要影响循环。指间放置一层松软的纱布，小心避免压力过度，然后用2～3英寸宽的绷带缠绕，这样就提供了轻柔加压，很好地与手贴附，并将手保持于轻度伸腕和拇指外展位。

（4）衬垫　然后放置棉花衬垫以保护皮肤和骨性突出部分和便于拆除，用胶布维持衬垫的位置。

放气松开止血带并评估每个手指的血运，在放松止血带后的充血期和打上石膏之前先将手抬高几分钟。

（5）外层硬敷料　用石膏或玻璃纤维支具要超过屈曲的肘关节，这样可确保敷料的位置，能防止孩子和父母打开敷料。上石膏时肘关节屈曲稍微超过90°。

在婴儿和学龄前儿童，包扎手指和上石膏就像戴上了手套，防止玩具和食物进入石膏，进一步保护伤口和固定敷料。

（6）吊带　使用吊带绕过脖子和胸部将上肢维持在胸壁的一侧。

年龄	治　疗
0～6个月	对夹板能很好地耐受
6～12个月	被动牵伸
12个月以上	简单的手术
2～4岁	复杂手术

243-A　治疗时机。治疗最好是适应于患儿的年龄



243-B　支具。用于手的许多不同支具，这些只是一些样品

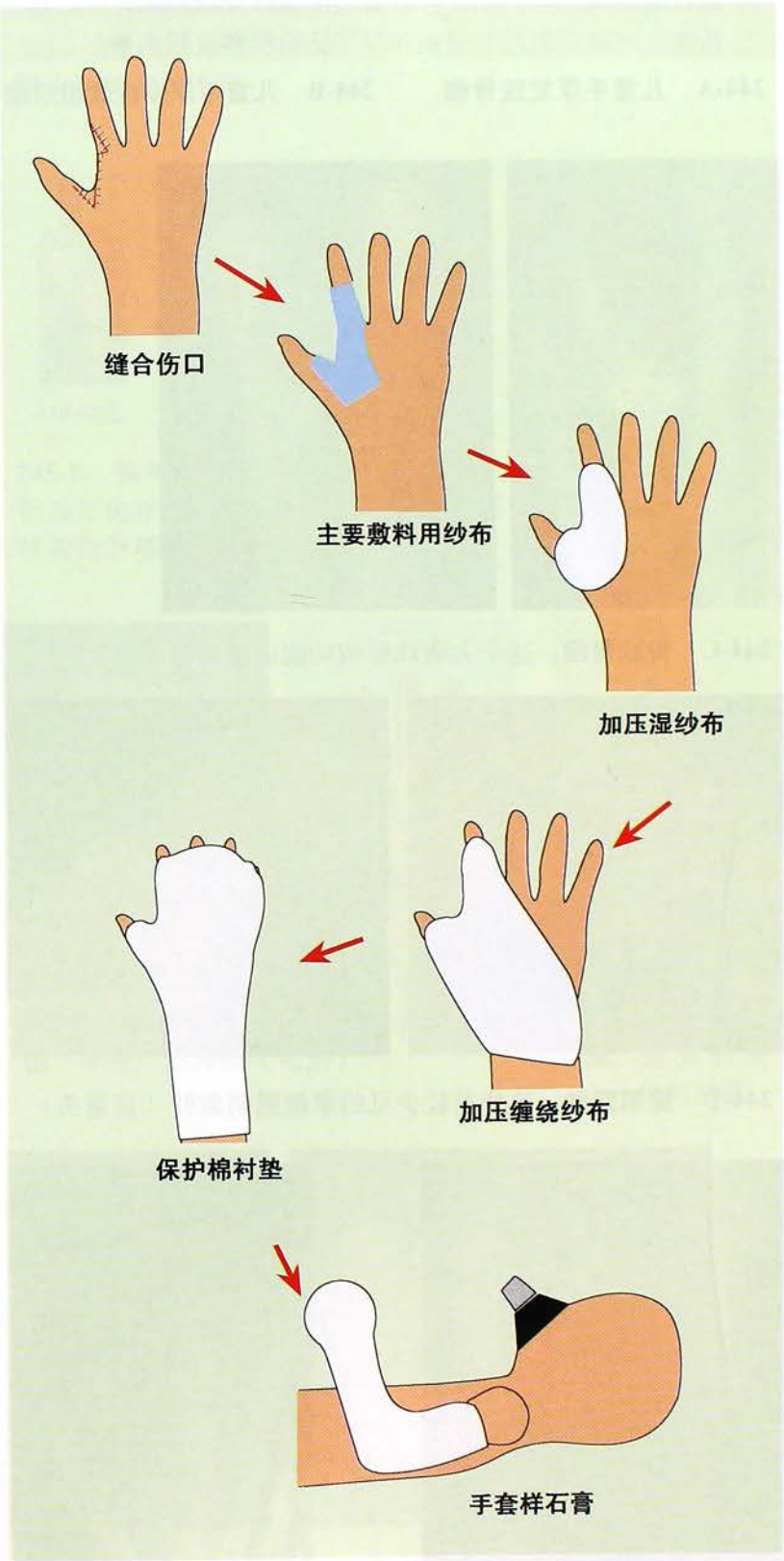

243-C　包扎过程。手术或外伤后要仔细包扎敷料

原发性骨肿瘤
骨软骨瘤
内生软骨瘤
骨样骨瘤
动脉瘤样骨囊肿
尤文肉瘤
表皮样囊肿
骨囊肿
成骨细胞瘤
其他

244-A 儿童手原发性骨瘤

软组织肿瘤
腱鞘囊肿
手指纤维瘤
血管和淋巴管
腱鞘巨细胞瘤
瘤样钙沉积
软组织软骨瘤
滑膜骨软骨瘤病
侵袭性纤维瘤病
胚胎样横纹肌肉瘤

244-B 儿童手原发性软组织瘤



244-C 骨软骨瘤。这个大病灶影响功能而被切除

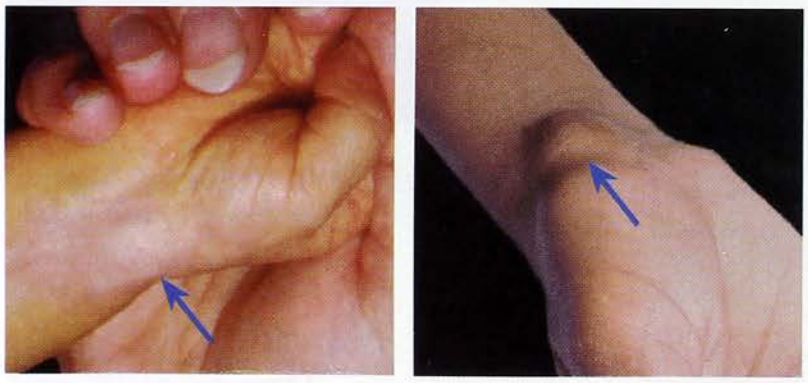

244-D 腱鞘囊肿。这些是较少见的掌侧腱鞘囊肿（蓝箭头）



244-E 前臂骨软骨瘤。这些是典型的尺骨远端病灶的常见畸形



244-F 涉及到手的 Ollier 综合征。如同图中所示（箭头）这些病灶常常是多发的



244-G 半肢骨骺发育不良。关节内骨软骨瘤扭曲了关节表面，引起畸形和肿胀（红箭头）。这些病灶常与其他病变混淆

四、手部肿瘤

小儿手部肿瘤有多种类型，累及骨（244-A）和软组织（244-B）。多数肿瘤是良性的，除非影响功能（244-C）而需要切除，否则常应随访。

1. 腕部腱鞘囊肿

这类囊状病变来自关节或腱鞘，最常见于腕部的背侧（244-D），可以导致不适和生厌的隆起。阅读腕部 X 线片以排除韧带损伤。

处理　首先通过透光试验或超声波明确诊断，也可以抽吸囊中液体而确诊。这只能暂时缓解症状，因为囊肿常常复发。如果父母和孩子有耐心，囊肿可以逐渐消退。大多数囊肿可以自然消失，对于持续存在的或有症状的囊肿可以切除，掌侧囊肿切除术比较复杂，因为常累及深层结构。各种治疗方法均易复发。

2. 骨软骨瘤病

多发性骨软骨瘤病常波及前臂，多发生在腕部（244-E），手指和指甲下也可发生。

（1）临床表现　尺骨远端病灶常引起尺骨进行性短缩、桡骨或尺骨弯曲、桡骨远端骨骺向尺侧倾斜、手向尺偏、腕骨呈进行性尺侧移位、近端桡骨小头半脱位/脱位。

（2）治疗有争议　在成年人中调查显示畸形只引起轻残疾，患者易于接受。有学者建议早期切除病变和行尺骨延长。要知道术后运动很少改进，常有复发，每需再次手术。

3. 内生软骨瘤

手部孤立性内生软骨瘤常见。多发的（244-F），可能是Ollier综合征的一部分（244-F）。如有症状，可以刮除和植骨。

4. 半肢骨骺发育不良

半肢骨骺发育不良（DEH）或 Trevor 病是一罕见的发育性疾病，引起非对称性骺软骨过度性生长，伴有副骨骺化骨中心（244-G）。这种过度生长可导致成角畸形、短缩和肿胀。手的 DEH 常与其他肿瘤混淆。治疗包括切除病变和截骨矫正继发性畸形。生长中的孩子，应想到会复发，但不属癌变前期病变。

五、手部感染

儿童的手部感染可以是很严重的问题（245-A），因是各式各样而难以评估，有时导致晚期残疾。

1. 刺破伤和贯穿伤

穿透伤可以导致手的软组织、骨、关节的感染，致病菌通常是金黄色葡萄球菌。

2. 动物咬伤

评估损伤时要考虑动物的种类、伤口的性质、损伤的环境、损伤到治疗的间隔、咬伤的部位。如果食肉的野外动物或蝙蝠以及未接种过的家庭饲养的动物咬伤，及时给予狂犬疫苗接种，注射破伤风抗体，早期给予广谱抗生素，污染的伤面保持伤口开放，二期缝合。

3. 指甲感染

（1）甲沟炎是指甲基底的局部性感染。用浸泡和抗生素处理，如果化脓则需引流（245-B）。

（2）指甲下感染是一种更广泛的感染，常需要将该部指甲掀起和切除。

4. 化脓性指头炎

指尖感染也称瘭疽难与损伤区别，要依靠病史、体格检查、全身表现、实验室检查来区别。如化脓则需引流（245-C）。

5. 手疱疹感染

多数手疱疹感染发生在有口腔病灶的婴儿和学龄前儿童，通过临床表现、病毒培养、Tzanck 涂片来诊断。3～4 周消散，只有对重复感染才使用抗生素。包扎病灶防止扩散。

6. 腱鞘炎

腱鞘的感染在儿童中并不少见，由于患者的不配合，检查比较困难。儿童和成人手的滑囊和腱鞘样式是一样的（245-D）。超声图像在明确炎症和脓肿的部位和程度有用。多数病例首先需要抬高患肢、夹板固定、24 小时抗生素，然后重新评估，如果没有明显改善，考虑手术引流（245-E）。

7. 指炎

原因很多，包括结核、镰状细胞病、先天性梅毒、牛皮癣性关节炎、青少年脊柱关节病等。多数指感染是因为骨髓炎（245-F）或化脓性关节炎。

8. 手部脓肿和耳咽喉感染

手部脓肿可能并发内耳和咽喉感染。



245-A 细菌感染。包括异物穿透引起的蜂窝织炎（黄箭头），骨髓炎（橙箭头），罕见的继发于脑膜炎球菌血症（红箭头）的生长停滞



245-B 指甲感染。可以用抗生素治疗，但是如化脓，需要手术引流，可能需要拔除指甲基底



245-C 脓性指头炎。通过一背外侧切口引流脓肿



245-D 深部感染。可涉及到手部的腱鞘，导致广泛肿胀（箭头）



245-E 外科引流。遵循和成人一样的原则

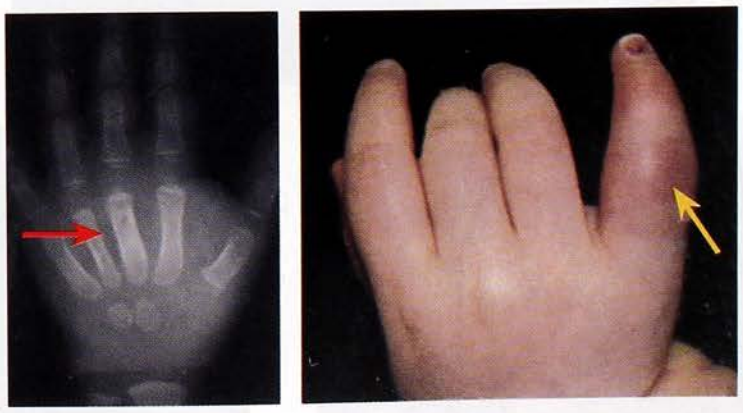

245-F 指炎。手指的炎症有多种原因，掌骨骨髓炎（红箭头）或青少年类风湿性关节炎（黄箭头）均为常见原因

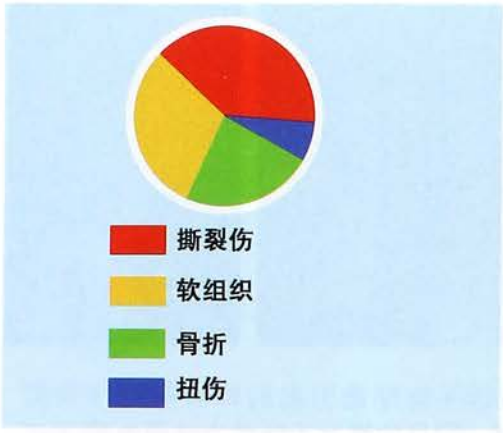

246-A 儿童手损伤。损伤的发病率在圆形图上显示



246-B 屈肌腱断裂。手指典型的位置

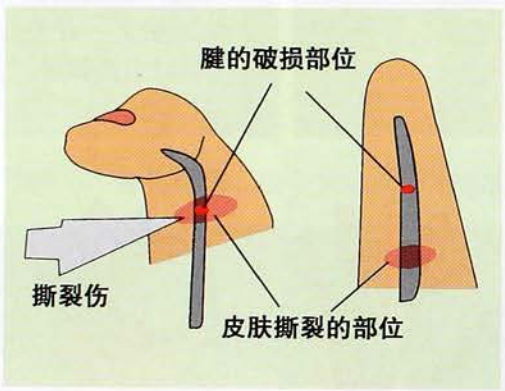

246-C 不完全断裂伤部位。手指屈曲位发生的部分肌腱断裂可能位于皮肤撕裂伤的远端

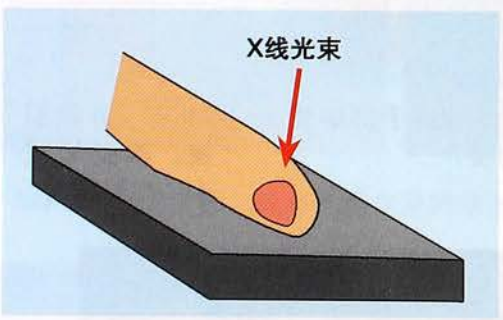

246-D 侧位X线片。旋转手指让指甲处在垂直位



246-E 用细而光滑的克氏针固定近端指骨骨折

六、手部损伤

多数儿童手部损伤波及软组织（246-A）。这些软组织损伤常很难评估。

1. 立即处置的原则

处理时应考虑这些原则

（1）急诊室的评估是有限的　孩子和家长的悲伤、急诊室的吵闹、混乱会妨碍对损伤手的准确评估。有些损伤只要看一下小儿手的位置能明确（246-B）。少数病情需要在急诊处理。脱位和明显的骨折畸形需要复位，血管问题需要处理。要考虑虐婴的可能性。所有损伤要划分处理的轻重缓急，但不要忽略了手。

（2）虐婴　婴儿的手指骨折应考虑虐婴的可能性。在怀疑虐婴时应拍摄高清晰度的手足部X线片作为检查全身骨骼的一部分。

（3）麻醉　等孩子禁食和医生准备好以后再进行麻醉，可以先缝合皮肤伤口，最后的根治延期几天不会危害最后的治疗结果。

（4）早期再评估　次日在门诊再做一次检查，这是在安静环境下可能诊断更加准确。

（5）考虑受威胁的结构　按照伤口的部位和出血的性质来考虑。

更远侧的肌腱断裂　如果裂伤过程中手指屈曲，肌腱断裂的部位就在皮肤裂伤的远端（246-C）。

动脉出血　动脉出血意味着神经有可能也受损伤，因为动脉和神经多很靠近。血管部分损伤最难止血。

（6）骨折评估　常需仔细检查和拍X线片。

要照单独手指的正位和真正的侧位X线片以准确地定出力线异常的程度。用指甲作为侧位X线片的标记（246-D）。

如果诊断不明确，对照对侧手的同一部位有助于诊断。

手指屈曲的姿势观察力线对应关系来评估旋转状况。

（7）骨折治疗　多数骨折固定3～4周，有些骨折需要复位加用固定或无需固定。

移位的关节内骨折需要复位和固定。

旋转移位的骨折需要复位，因为旋转畸形不能塑形。

生长末期　要防止过高估计在接近生长停止时的塑形潜力。

骺板骨折，特别是末节指骨的挤压性骨折可以出现骨骺闭合，导致畸形和短缩。

开放复位的手术指征　对小关节无法复位的脱位和关节内骨折应行手术整复。任何无法用闭合方法复位或维持复位的骨折均需切开复位，根据需要加用内固定。

固定　多数骨折用细的克氏针经皮固定（246-E）也可以选用可吸收针固定。

愈合中的骨折　避免对愈合期间的骨折做手术。应先让其愈合，对后来导致功能障碍的残存畸形通过截骨来矫正。

2. 软组织损伤

（1）指尖压轧损伤　这些损伤可发生在任何年龄(247-A)，但在初学走路的孩子特别常见。要保护手指以感觉舒适，引流甲下血肿解除疼痛。

（2）指尖截指　将伤口开放二期愈合（247-B、247-C），即使骨头暴露，儿童的结果也是很好。当有指尖时，可以作为移植物缝合回原位并用25号针固定。

（3）指间关节扭伤　这些损伤常见，有时称为棒球指。排除骨折或肌腱损伤，不需特殊治疗，跟家属和患者说明这些损伤在几个月内慢慢愈合（247-D）。

（4）肌腱撕裂伤有以下几种形式：

完全屈肌腱断裂伤　改变手的休息位置（247-E）易于明确诊断，修复的原则和成人相同。固定3～4周。经几年期间后运动有些改善。小儿的治疗效果很好。

部分屈肌腱断裂伤　诊断最困难。若腱鞘断裂，肌腱也可能受伤。如果手指屈曲肌腱断裂是在手指屈曲位时受伤，一旦伸直手指腱断裂的部位就在皮肤损伤的远端。因为肌腱部分断裂可以变为完全性断裂。要将手指和腕固定于轻微屈曲位3周使腱不受力，肌腱横截面撕裂超过30%的需要修复。

伸肌腱损伤　闭合损伤就固定手指在伸直位4～6周，开放伤要修复。

（5）神经损伤　神经横断要用放大镜的显微外科技术修复，儿童的结果比成人好。

（6）再植　除非丢失的组织位于远端并严重挤压，应考虑再植。截断的手指需要低温保存但不是冰冻。儿童大约2/3的再植手指能存活，整齐的截断伤的效果最好。体重超过25磅的效果较好，功能和感觉大多恢复，大约1/3病例局部不耐受寒冷，另1/3有指尖萎缩，生长轻度延迟，但短缩很少成为明显问题。

（7）烧伤　多数烧伤发生在手掌，幸运的是多数烧伤轻，仅需要不粘连的包扎。严重烧伤（247-F）需要进一步治疗，包括清创、植皮和后期重建。

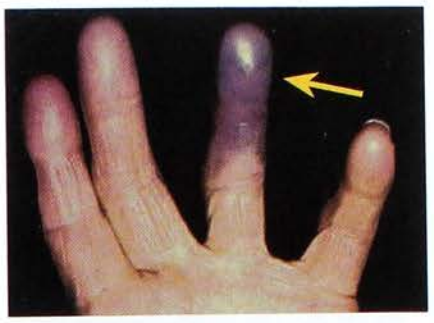

247-A　手指挤压伤。注意广泛的颜色改变和肿胀



247-B　手指尖截断。食指末端消失

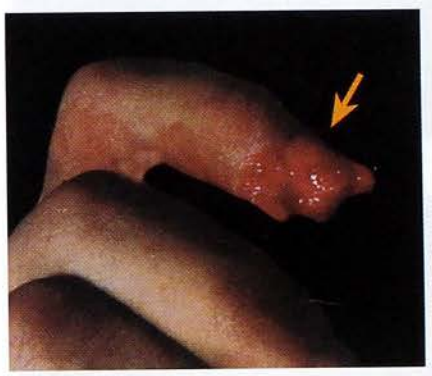

247-C　手指尖截断。注意这个12岁男孩手指尖缺失（橙箭头）



247-D　手指扭伤。这个男孩手指末端受到球击伤

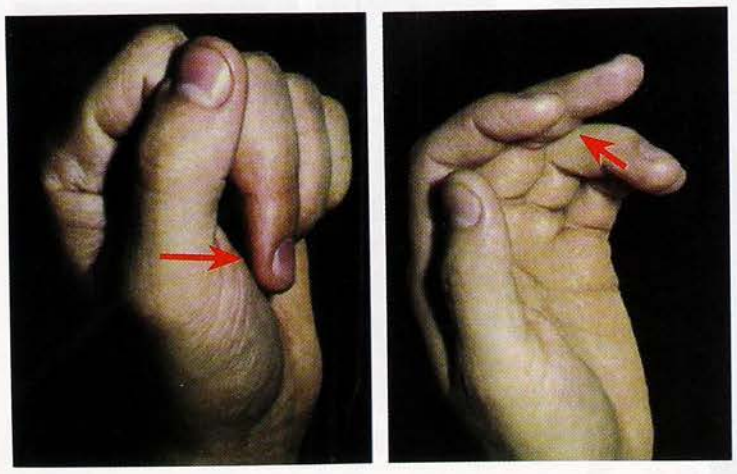

247-E　肌腱断裂。环指深肌腱断裂伤有远端指节伸直的特点（红箭头）。深浅屈肌腱撕裂伤可出现更为明显手指姿势（黄箭头）

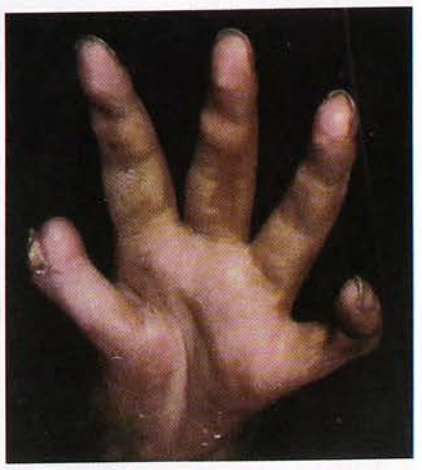

247-F　烧伤手。这一严重损伤来自一明火

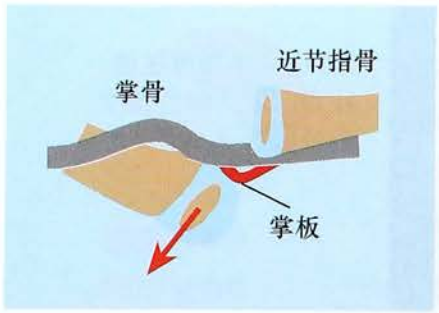

248-A 食指复杂脱位。图示掌板和近端指骨背侧脱位的病理，需要开放复位

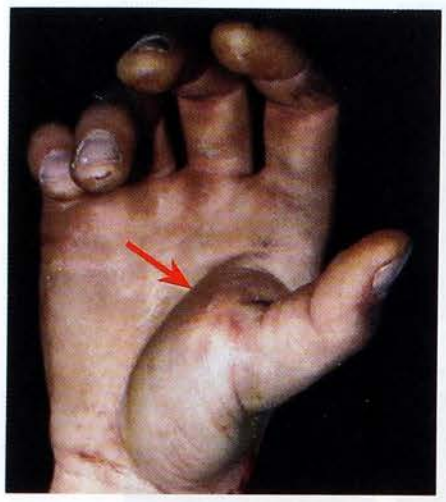

248-B 拇指脱位。该脱位经手法复位



248-C 舟状骨折。15岁男孩在一次车事故受伤



248-D 掌骨干端骨折。要申请掌骨真正侧位片以确认在矢状面的力线满意。这个骨折（箭头）经短臂石膏固定中指于伸直位3周



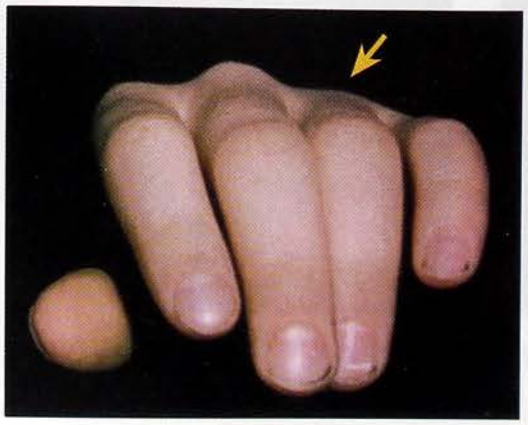

248-E 拳击者骨折。真正侧位片以决定该骨折（红箭头）在矢状面的成角程度，确定手指力线呈屈曲位。另一患者环指骨折（黄箭头）体检可见明显掌骨头外形下陷

（8）关节损伤

掌指关节脱位　这种脱位通常涉及食指（248-A）或小指。常需手术复位，应早手术以免血管损伤。

拇指脱位　闭合复位（248-B），支具固定2～3周后允许主动活动，6周内完全恢复活动。

指间关节脱位　多数可闭合复位，关节内骨折可能需要手术复位。

（9）腕骨骨折

舟状骨骨折　儿童并不常见，多数患者诊断不困难，压痛位于解剖鼻烟壶部位，X线片几乎总能显示病变，除正侧位外还要申请舟状骨位。这种骨折2/3发生在远端1/3（248-C）。用拇指人字形石膏固定7周左右。儿童很少发生骨不连。对有压痛但X线片没有改变的应石膏固定2周后再重复拍片检查。

其他腕骨骨折　头状骨、三角骨、钩骨、小多角骨很少受伤，大部分能用石膏固定。

（10）掌骨骨折　骨干骨折　拍真正的侧位片以评估成角畸形，屈曲手指评估旋转情况。纠正旋转力线不正。如果复位不稳，可用一光滑克氏针加固，手-前臂石膏固定。手指伸直在功能位3周（248-D）。

掌骨远端骨折　也称拳击者骨折（248-E），是一纯屈曲位骨折，将自动塑形并恢复活动范围。如果成角超过60°，用尺神经封闭麻醉将手指屈曲至90°复位，手指屈曲固定3周以控制旋转。关节内骨折应解剖复位和固定。

拇指掌骨基底骨折　也称之为Bennett骨折，延伸至拇指掌骨近端，需要复位。要确保旋恢复转力线，如不稳可经皮克氏针和拇指人字形石膏固定。

（11）指骨骨折

近节指骨骨骺骨折　是常见损伤（249-A），屈曲位以评估旋转，如果不稳定则需内固定（249-B）。

中节和远节指骨骨骺骨折　不常见，但可以引起生长停滞、畸形、不稳定。对脱位或不稳定的骨折需要复位和固定。

骨干骨折　拍真正的正侧位片（249-C）以评估旋转力线。如不稳定需要复位和内固定。

槌状指　在儿童可以是 Salter Ⅰ型骨折，在青少年可以是 Salter Ⅱ型骨折（249-D），过伸位复位，手指支具固定 6 周，较少见的 Salter Ⅲ型骨折需要解剖复位。

胡须状骨折　常于挤压伤有关（249-E）。因为是开放骨折所以需用抗生素、软组织处理和随访。并发症包括骨髓炎和指甲损伤。

生长障碍　手指损伤少见（249-F），截骨矫正成角。



249-A　第一指骨骨骺骨折。有轻微脱位（黄箭头）但有严重成角需要复位（红箭头）。尺骨阻滞后手法复位，如不稳钢针固定



249-C　近节指骨骨干骨折。这种骨折（黄箭头）只有真正侧位片才能清楚显示成角的程度（红箭头）

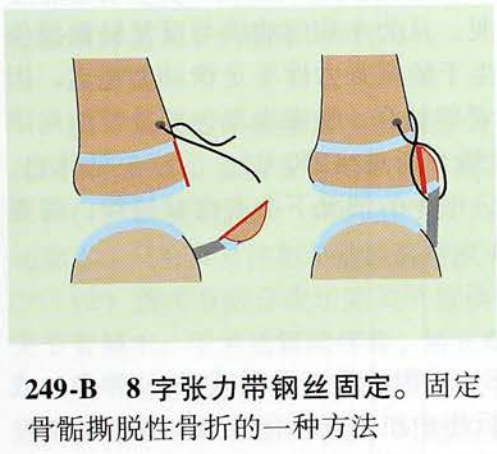

249-B　8 字张力带钢丝固定。固定骨骺撕脱性骨折的一种方法

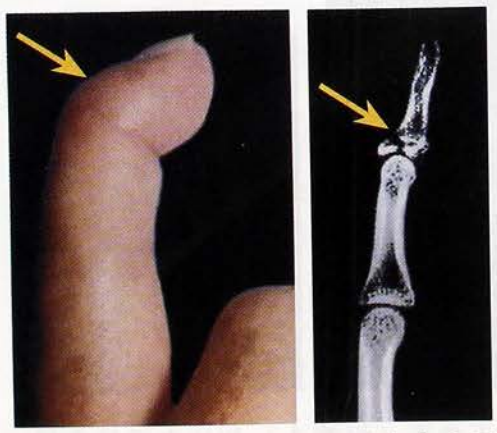

249-D　槌状指。需要解剖复位和固定



249-E　胡须状骨折。这种开放骨折比预期的严重

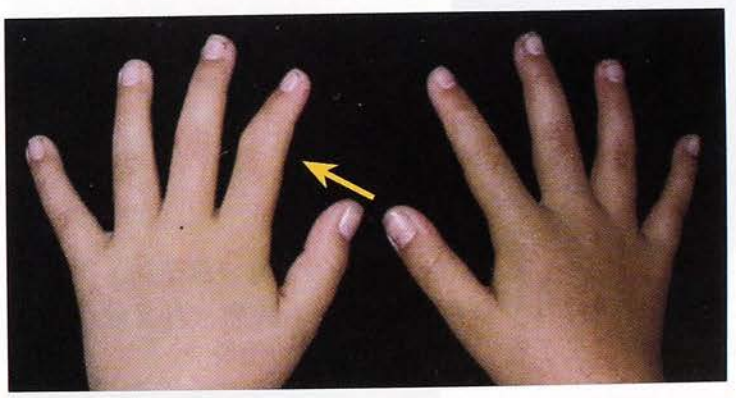



249-F　生长障碍。此儿童有中节指骨骨骺损伤未得到解剖复位，2 年后轻度短缩和成角（箭头），这种结局少见



250-A 马德隆畸形。女孩常见，导致腕关节活动受限、尺骨远端突出（红箭头）和桡骨短缩（黄箭头）

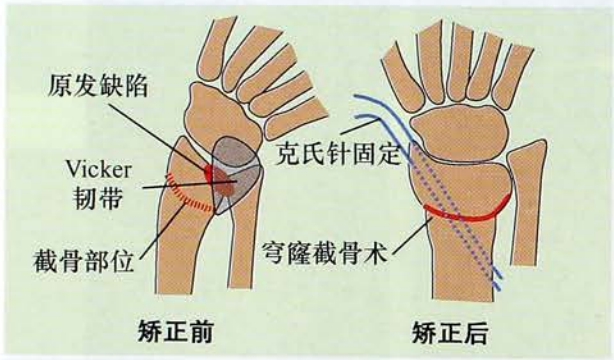

250-B 矫正畸形。经掌侧入路，松解 Vicker 韧带后向远端反折，桡骨杵状截骨后矫正畸形，2 枚克氏针固定



250-C 金伯克病。9 岁舞蹈运动员发生腕痛，月骨硬化明显（箭头）。此病多见于青少年，导致疼痛和僵硬

种类	病　变
原发性	成比例生长，加速生长
继发性	血管瘤病 淋巴管瘤 神经纤维瘤病 纤维发育不良 脂肪瘤病 硬纤维瘤 神经纤维错构瘤

250-D 巨指分类。继发性过度生长波及多种组织

七、马德隆畸形

马德隆畸形是桡骨远端掌侧和尺侧部分的骨骺缺损所致的进行性畸形。

1. 临床表现

畸形并发身材矮小的常是染色体显形遗传缺陷，多并发Leri Weil 软骨发育不良和 Shox 基因异常有关。多数为特发，在女孩多见，常在儿童中后期出现（250-A）。骨骺缺陷导致桡骨短缩和骨骺倾斜。畸形特点是桡骨尺骨角减小、月骨半脱位、尺骨远端不同程度的向背侧半脱位。畸形常为双侧但轻重程度不对称。

2. 处理

如果畸形轻，不需要处理。对较严重畸形，需要手术矫正以防止畸形进展或矫正现有畸形（250-B）。

生长中　考虑封闭尺骨远端骨骺和切除桡骨骨桥脂肪填塞，或者封闭桡骨和尺骨骨骺以防止畸形增加。

生长结束　考虑桡骨截骨和尺骨短缩，这样可以改善持握功能，增加活动范围，减少疼痛。

八、Kienböck 病

小儿月骨骨软骨炎少见。认为本病的病因与反复轻微损伤和尺骨短缩有关，有时发生于脑瘫张力性手足徐动型患者，因张力增加和过分的运动二者的结合。临床表现包括月骨的局限性疼痛、触痛和典型的 X 线片所见（250-C）。治疗包括休息、非激素性抗炎药物和等待，很少的情况下会有症状持续，需要手术以减少月骨上的压力。

九、巨指

手指过度生长（250-E）或因继发于系列畸形（250-D）或是一原发问题。在原发性巨指中组织正常但生长加速，在继发性巨指中的组织不正常。有些病例其组织类型如同血管瘤一样清楚，有的病例需要磁共振和活检确诊。治疗常较困难，手术包括软组织切除、骨骺阻滞、短缩截骨、骨切除、有时需截指。常有复发。

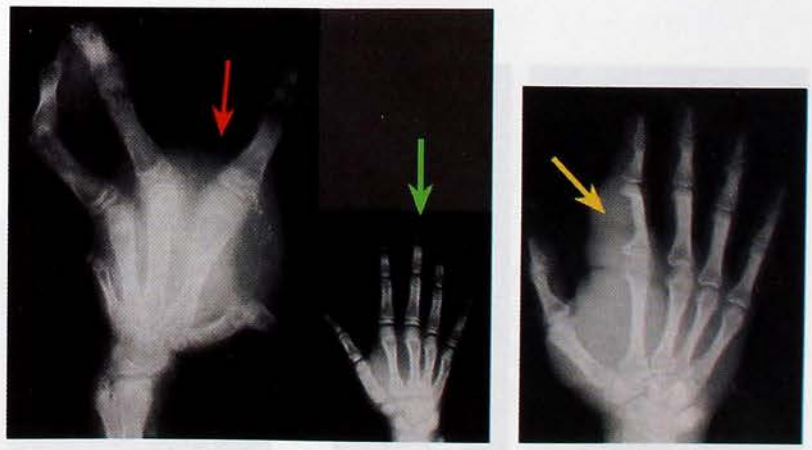

250-E 手肥大。注意与正常手（绿箭头）相比左手异常肥大（红箭头）。在另一儿童肥大并发神经错构瘤，导致软组织增生（黄箭头）

十、儿童慢性关节炎

儿童手部关节问题的原因有单发关节炎、血清反应阳性类风湿性关节炎、自身免疫性疾患、白血病、镰刀细胞病、虐婴和感染等。青少年慢性关节炎很常见。

1. 治疗原则

几项原则作为指南

（1）明确诊断　诊断明确后将患者推荐给风湿病专家。新疾病调节剂有强效，需要密切和有经验的医学指导。

（2）家庭宣教　向家庭解释治疗原则有助于配合和减少焦虑。描述关节解剖包括滑膜的基本特征。介绍疾病和滑膜炎症（251-A）以及滑膜炎症对肌肉和关节功能的影响及如何导致关节损伤。

（3）支具的作用　疾病活动期关节发热、肿胀时可用休息支具。

（4）治疗　练习很重要，但应在感觉舒适的范围内进行。疼痛不是收获，而是警告信息。

（5）关节内激素　治疗不能缓解炎症时腕和手的小关节内可采用激素注射，收效明显并能持久地改善。单次注射常足够。柔和牵伸使关节间隙开放，用26号3/8英寸针注射去炎松或其他激素种类关节内使用（251-B）。

2. 手术

由于系统治疗和激素注射治疗的有效性增加，需要手术的比例大大减少。如果发生畸形，可能需要手术。

（1）滑膜切除术　内科治疗以大部分代替腕和手指的滑膜切除术，只有反复注射不能减轻滑膜炎时才考虑行滑膜切除术。

（2）腕关节融合或切除关节置换有效，避免在儿童时期行关节置换术。手术能解除疼痛、矫正畸形、保留肌肉功能。

关节融合适用于腕部周围严重力线不正（251-C），于儿童后期和青少年手术效果可靠，可能需要小植入物行内固定。

腕骨切除在关节融合前可能需要用以恢复腕部的力线。

Darrach切除关节置换 桡尺关节远端行Darrach切除关节置换有效，常和关节融合联合进行。

（3）掌指关节　此部位的畸形很少严重到需要治疗，如果畸形严重而指间关节运动良好，融合掌指关节有用，在某些病例可以施行植入物关节置换。

（4）手指　儿童关节炎可导致关节僵硬，很少畸形严重到需要手术矫形。问题包括鹅颈畸形（251-D）和纽扣样畸形。纽扣样畸形很可能导致残疾。

纽扣样畸形或指间关节屈曲挛缩小于60°的对功能影响小，如果畸形进一步加重和限制功能，将指间关节融合于30°左右屈曲有帮助。

（5）拇指畸形通常包括掌指关节固定屈曲和内收挛缩。如果有功能障碍，掌指关节融合结合内收肌松解是有效的治疗。如果只累及指间关节并有症状，考虑融合该关节。



251-A　青少年类风湿关节炎的手畸形。畸形由于滑膜炎或肌力不平衡。多数可以经全身性和局部治疗防止

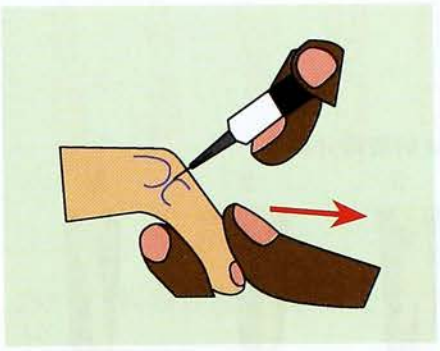

251-B　激素注射。首先牵拉开（红箭头）手指小关节，然后使用一细针注射激素

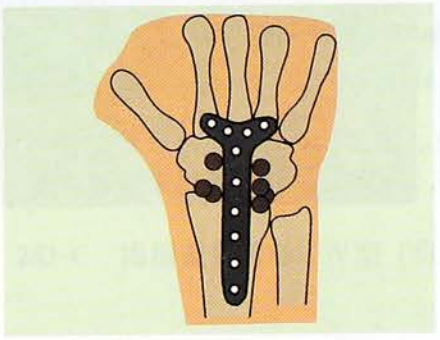

251-C　关节融合。矫正畸形，植骨，愈合期用钢板维持位置

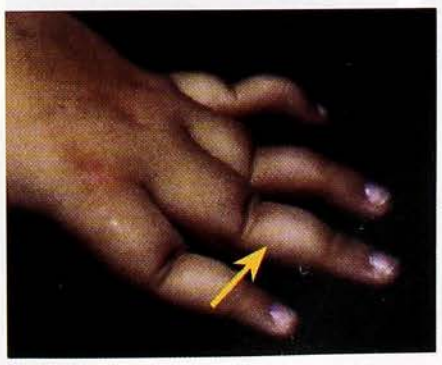

251-D　鹅颈畸形。少见，很少需要治疗

	尺骨发育不良	桡骨发育不良
流行病学	罕见	不常见
内脏异常	罕见	常见
肌肉骨骼异常	偶有	偶有
近端肢体异常	偶有	偶有
骨完全缺如	不常见	常见
肘	不稳	稳定
腕	稳定	不稳
手异常	各不相同，严重	拇指可缺如

252-A 尺桡骨发育不良的比较。虽然两者都涉及到前臂，但确很不同

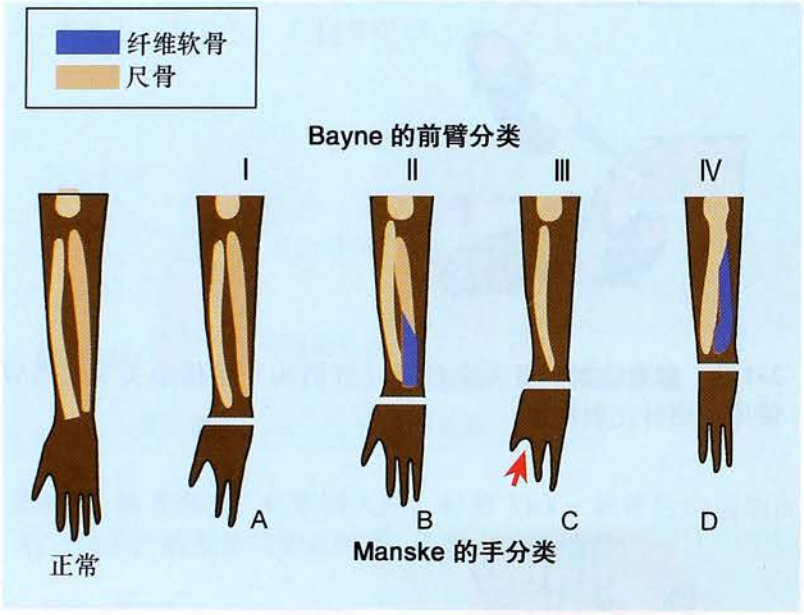

252-B 尺骨发育不良的分类。注意 Bayne 分类前臂骨发育不良，Manske 分类手发育不良，两分类常一起使用来描述发育不良

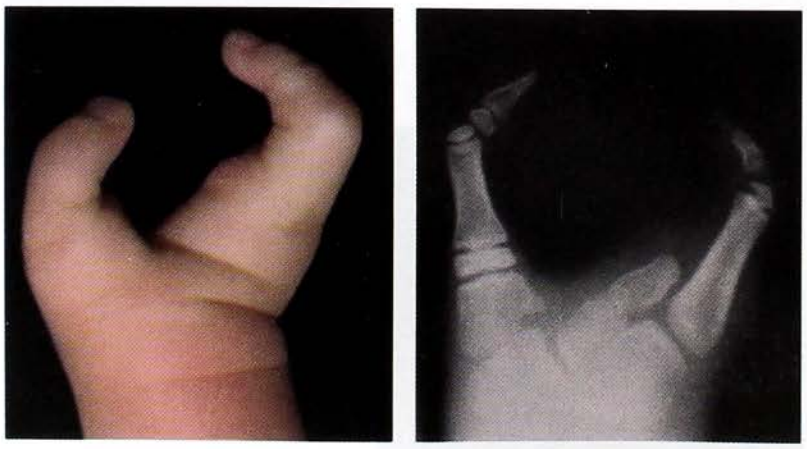

252-C 手裂畸形。此儿童也有足畸形，情况相似

十一、手畸形

尺桡骨发育不良显示很多不同（252-A）。

1. 尺骨发育不良

包括尺骨缺如或发育不全，常并发手的异常。尺骨发育不良常按 Bayne 分类，手异多按 Manske 分类（252-B）。通常桡骨短缩和弯曲并与肱骨融合。手指畸形常见，应查找有无其他骨骼问题。

处理 重点是改善手的功能。

（1）腕 如果尺偏超过 30°，考虑切除残存的尺骨，对 Bayne Ⅱ和Ⅳ型行前臂截骨矫形。

（2）手 加深拇指和食指间指蹼，掌骨旋转截骨以改善手的功能。

（3）前臂和肘 考虑对 Bayne Ⅱ型做出单一骨的前臂，或截骨改善 Bayne Ⅳ型的肘关节位置。

2. 裂手畸形

裂手包括一组畸形，通常双侧，涉及足部，有遗传史。功能好而外观不令人满意（252-C）。裂开部分可用手术缩窄以改善外观而同时保留功能。

3. 桡骨发育不良

桡骨发育不良并发肌肉的缺如或发育不良致手的桡偏（252-D）。缺如可以是局部的或属全身骨骼发育不良或综合征的一部分。通过过筛法寻找其他问题，特别注意血液系统、泌尿系统、心脏系统和脊柱。

处理 取决于畸形的严重程度和是否并发其他缺陷。

（1）轻度发育不良 可能不需要处理。

（2）完全性发育不全 第一年用支具和石膏牵伸挛缩的软组织，随后再手术矫正。

（3）手术矫正 包括软组织松解或延长，腕骨置尺骨的中央融合。

（4）随访 整个婴儿和儿童期畸形容易复发。



252-D 桡骨发育不良。此畸形引起严重外观和功能残疾，手移到桡侧（箭头）

十二、拇指畸形

1. 拇指发育不良

拇指发育不良常是桡骨发育不良的一部分，占有先天性手异常的5%。处理取决于发育不良的类型（253-A）和并发的综合征或畸形的种类。

（1）缺如　治疗方法是食指拇指化。

（2）飘浮拇指　多先截指，一年后行食指拇指化。

（3）短拇指　可并发多种综合征。如过度短缩影响功能，考虑延长或加深指蹼。

（4）内收-外翻拇指畸形伴短缩的需要相应的重建手术，包括软组织和骨的重建术。

2. 先天性钩状拇指

这种畸形多是一系列畸形的一部分，常包括先天性伸肌腱缺如和拇指内在肌紧缩。生后3～6个月用系列石膏矫正，如失败，需手术重建。

3. 拇指重复畸形

赘生拇指多为桡侧的或轴前的。拇指多指按畸形可进一步划分为7型（253-B、253-C）。第四型最为常见，Ⅰ～Ⅵ型常单侧、散发、男孩最多见。第Ⅶ型常为双侧、遗传、可并发其他畸形。治疗包括骨和软组织重建以保持一个稳定、力线好、有功能的拇指。

4. 扳机拇指

继发于屈肌腱的一段后天性的结节状肿大（253-D）。大的结节常在滑车部变成楔形。导致手指在屈曲位锁住。较小的结节可通过滑车而产生一弹响。最初可以观察，如果弹响或绞锁持续存在，考虑手术松解屈肌腱A1滑车。结节的松解减压能恢复拇指的自由屈伸。



253-A　拇指畸形。这些畸形可划分为多种类型

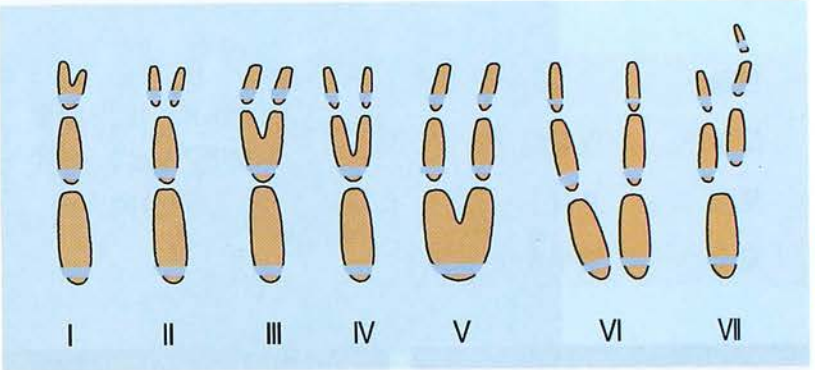

253-B　拇指多指。Wassel分类

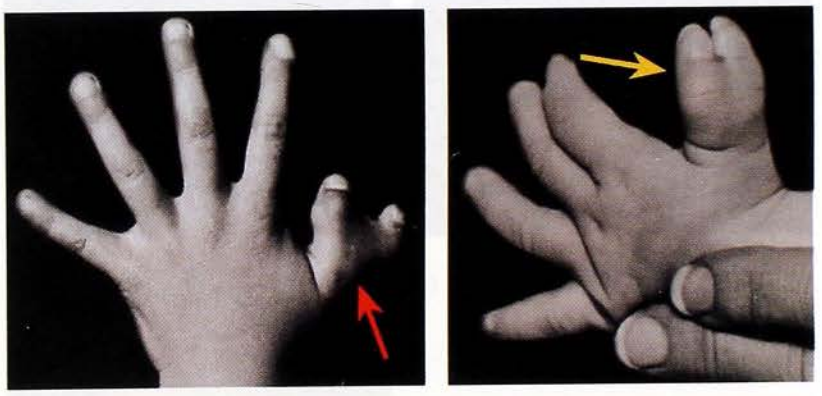

253-C　拇指重复畸形。Ⅳ型（红箭头）和Ⅲ型（黄箭头）

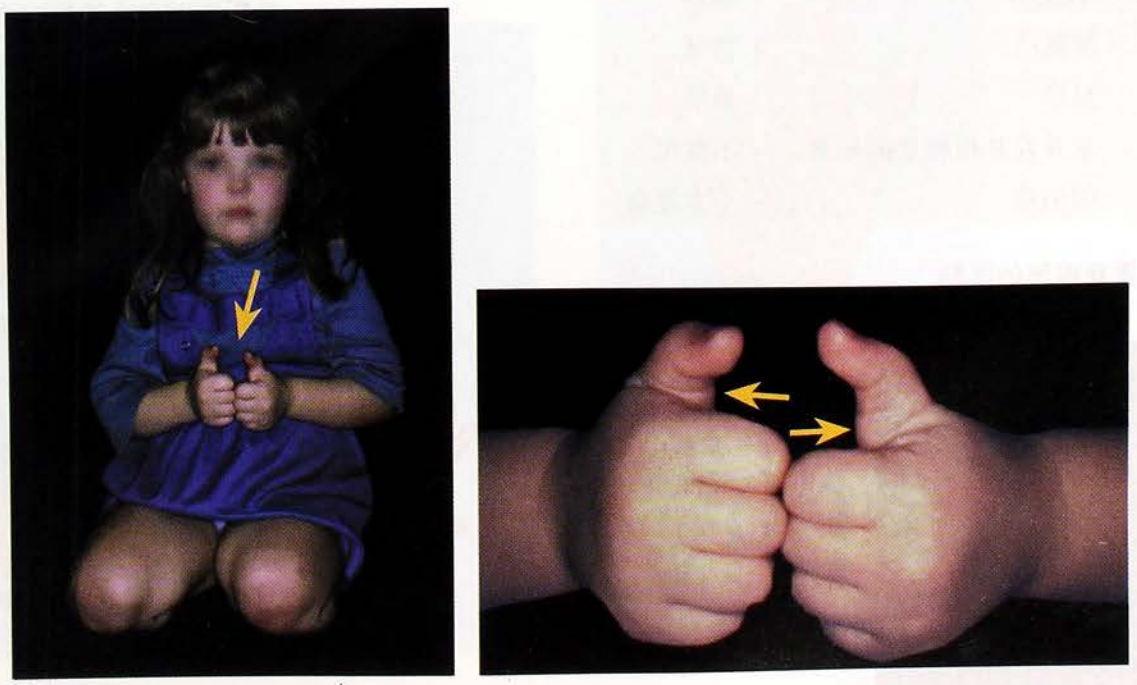

253-D　扳机拇指。双侧扳机拇指锁定在屈曲位，手术松解A1滑车使肌腱自由活动和伸展拇指

畸形	描　述
发育不良	小指
多指	太多手指
并指	手指融合
手指畸形	
屈曲指	指间关节屈曲挛缩
指弯曲	桡侧或尺侧成角
Delta 手指	穿插 delta 形状小骨
Kimer 畸形	进行性小指末节掌侧、桡侧偏移

254-A　手指畸形的分类。这些畸形发生在横向或矢状面

目录	分类
简单	仅软组织
复杂	并骨
完全	整个手指和掌骨

254-B　手指重复畸形分类。描述一简单分类方法



254-C　多指。与简单并指（黄箭头）相反，复杂并指（红箭头）更难修复

	桡侧	中央	尺侧
	轴前的	中央	轴后
发病率	常见	罕见	常见
遗传	无	显形	显形
并发畸形	常有	常并发并指和足的异常	不常见
外科修复	复杂	很困难	不太复杂

254-D　多指与手指重复畸形的区别

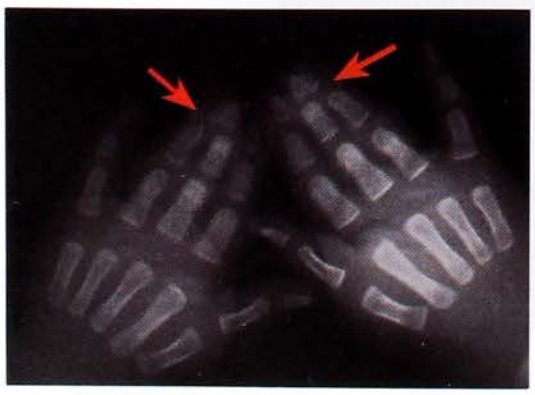

254-E　并指。很容易确诊，X 线片对确定骨受累程度有用

十三、手指畸形

可以分成几组（254-A），多有遗传性，轴前多指、裂手畸形、足畸形、多发并指、近来短指畸形的分型已经确定。

1. 手指发育不良

类型很多，各有不同。治疗时就要本着提高功能，改善感觉和运动的目的具体问题具体处理。足趾-手指转移或延长手指来重建手指是重建手术的特殊例子。

2. 多指或手指重复

是分节不良，占所有手畸形的 5% ~10%，可以按照波及的组织（254-B、254-C）或部位来分类，部位包括桡侧、中央、尺侧（254-D）。中央和尺侧多指涉及多个手指。在婴儿早期可结扎或切除重复指，复杂的重复指的矫形宜推迟至一年以后。

3. 并指

并指常见（254-E），可以是完全性的或部分的，如果只涉及软组织就是简单型，如果有骨融合就是复杂型（254-F）。中指和环指间最常见。并指在 Apert 综合征、束带和 Poland 综合征均可见到并指。通过手术分离和全厚植皮矫形（255-A）。这手术技术要求高，如果考虑不周，翻修手术率很高。

4. 扳机指

通常源于先天性屈指机制异常，简单松解滑车常无效，可能需要探查和调节屈指机制。



254-F　并指分类。完全并指或不完全的，简单或复杂

5. 手指弯曲

屈曲或弯曲指可发生在额状面或矢状面，除了指屈曲畸形均有潜在的骨性畸形。许多与一系列病变相关。

（1）屈曲指　指多个手指桡侧侧向弯曲变形，常为双侧，最多见于小指（255-B）。该畸形一般认为是正常变异，不会导致残疾，很少需要治疗，也很少严重到需要矫形。若需矫形也要等到儿童中期或青少年早期以减少复发。矫形手术包括三角指骨畸形的分解术或梯形指骨的楔形截骨。

（2）指弯屈畸形　是手指的常见屈曲畸形（255-C），分为婴儿和青少年型。畸形常呈进展性，有轻度功能障碍。治疗包括支具、偶尔需行手术。

（3）三角指骨畸形　是手指内不正常的内置三角小骨（255-D），导致成角畸形，通过截骨或切除桥联骺板矫形。骺板切除后用自身脂肪填塞缺损以防止复发。

（4）Kirner 畸形　是一罕见进展性的小指末节弯曲，病因不情。畸形的外观有特点，功能障碍很轻，极少数病例需要治疗。若病变有疼痛，可用支具固定，偶尔畸形严重到需要指骨截骨矫正（255-E）。

6. 短指

掌骨或手指短缩，常为常染色体遗传，或并发 Poland、Holt-Oram、Cornelia de Lange、Silver 综合征。手指延长术很少适宜。

7. 指骨融合畸形

融合可发生在指骨近节或远端指间关节。常为遗传性，式样多变，有时需要截骨将手指置于功能位。

8. 重建手术

（1）手指截骨　适用于矫正畸形，将手指置于功能位。用克氏针固定截骨端。

（2）足趾-手指转移　对缺指儿童行足趾-手指转移是提高手的持握功能最有效的方法，通常行第二趾转移，手术指征很少。

（3）手指延长术　一次性延长 10mm 或逐渐延长 30mm。掌骨延长或改善束带综合征或横向缺损小儿的掐持功能。手指延长可以改善小儿短指畸形的外观，但很少有指征。做决定时要仔细检查，应考虑风险、美观、功能等因素。



255-A　并指手术修复。手术能有效地提高功能

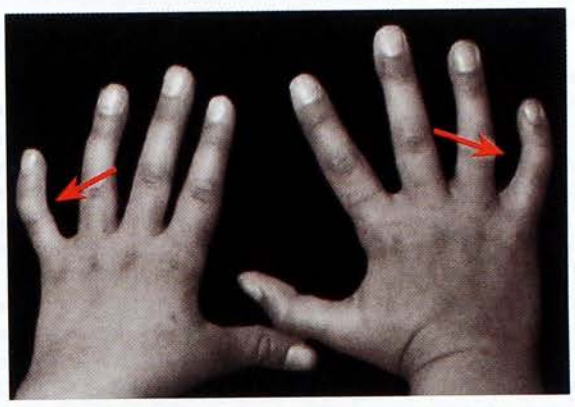

255-B　指侧曲畸形。这典型畸形发生在双侧小指



255-C　屈曲指畸形。注意近指间关节的屈曲畸形（箭头）

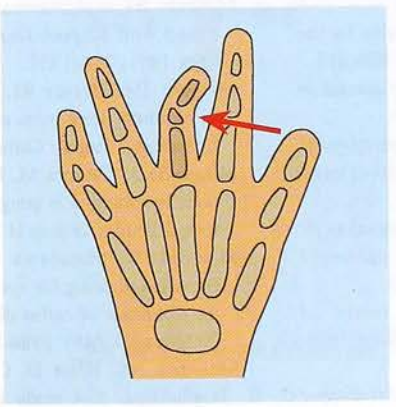

255-D　三角指畸形。有时需要手术矫形



255-E　Kirner 畸形。可用截骨矫正

（李浩宇 译）

参考文献

Abdel-Ghani H, Amro S. Characteristics of patients with hypoplastic thumb: a prospective study of 51 patients with the results of surgical treatment. J Pediatr Orthop B 2004 Mar;13(2): p127-38.

Aebi C, Ramilo O. Metacarpal osteomyelitis complicating varicella-associated cellulitis of the hand. Scand J Infect Dis 1998: 30:306.

Almquist EE. Hand injuries in children. Pediatr Clin North Am 1986: 33:1511.

Anderson CR. Animal bites. Guidelines to current management. Postgrad Med 1992: 92:134, 139, 149.

Azouz EM, Kozlowski K, Masel J. Soft-tissue tumors of the hand and wrist of children. Can Assoc Radiol J 1989: 40:251.

Baker GL, Kleinert JM. Digit replantation in infants and young children: determinants of survival. Plast Reconstr Surg 1994: 94:139.

Beris AE, Soucacos PN, Malizos KN. Microsurgery in children. Clin Orthop 1995: 314:112.

Bhende MS, Dandrea LA, Davis HW. Hand injuries in children presenting to a pediatric emergency department. Ann Emerg Med 1993: 22:1519.

Campbell RM Jr. Operative treatment of fractures and dislocations of the hand and wrist region in children. Orthop Clin North Am 1990: 21:217.

Clark DI, Chell J, Davis TR. Pollicisation of the index finger. A 27-year follow-up study. J Bone Joint Surg 1998: 80B:631.

Cole RJ, Manske PR. Classification of ulnar deficiency according to the thumb and first web. J Hand Surg 1997: 22A:479.

Colon F, Upton J. Pediatric hand tumors. A review of 349 cases. Hand Clin 1995:11:223.

Crick JC, Franco RS, Conners JJ. Fractures about the interphalangeal joints in children. J Orthop Trauma 1987: 4:318.

Dao KD, Shin AY, Kelley S, Wood VE. Synostosis of the ring-small finger metacarpal in Apert acrosyndactyly hands: incidence and treatment. J Pediatr Orthop 2001 Jul-Aug;21(4): p502-7.

De Smet L, Vercammen A. Grip strength in children. J Pediatr Orthop B 2001 Oct;10(4): p352-4.

De Smet L. Dysplasia epiphysealis hemimelica of the hand: two cases at the proximal interphalangeal joint. J Pediatr Orthop B 2004 Sep;13(5): p323-5.

Demiri E, et al. Bone growth after replantation in children. J Reconstr Microsurg 1995: 11:113.

Di Fiori JP, et al. Factors associated with wrist pain in the young gymnast. Am J Sports Med 1996: 24:9.

dos Reis FB, et al. Osteotomy of the radius and ulna for the Madelung deformity. J Bone Joint Surg 1998: 80B:817.

Feinstein KA, Poznanski AK. Evaluation of joint disease in the pediatric hand. Hand Clin 1991:7:167.

Fischer MD, McElfresh EC. Physeal and periphyseal injuries of the hand. Patterns of injury and results of treatment. Hand Clin 1994: 10:287.

Fitoussi F, Mazda K, Frajman JM, Jehanno P, Pennecot GF. Repair of the flexor pollicis longus tendon in children. J Bone Joint Surg Br 2000 Nov;82(8): p1177-80.

Freiberg A, Forrest C. Kirner's deformity: a review of the literature and case presentation. J Hand Surg 1986: 11A:28.

Gallant GG, Bora FW. Congenital deformities of the upper extremity. JAAOS 1996: 4:162.

Graham TJ, Ress AM. Finger polydactyly. Hand Clin 1998:14:49.

Granberry WM, Mangum GL. The hand in the child with juvenile rheumatoid arthritis. J Hand Surg 1980: 5A:10

Grobbelaar AO, Hudson DA. Flexor tendon injuries in children. J Hand Surg 1994: 19B:696.

Guidera KJ, et al. Overgrowth management in Klippel-Trenaunay-Weber and Proteus syndromes. J Pediatr Orthop 1993: 13:459.

Hastings H 2d, Simmons BP. Hand fractures in children. A statistical analysis. Clin Orthop 1984: 188:120.

Hosking OR. Kienbock's disease in an 8 year old boy. Aust N Z J Surg 1989: 59:92.

Houshian S, Schroder HA, Weeth R. Correction of Madelung's deformity by the Ilizarov technique. J Bone Joint Surg Br 2004 May;86(4): p536-40.

James MA, Green HD, McCarroll HR, Manske PR. The association of radial deficiency with thumb hypoplasia. J Bone Joint Surg Am 2004 Oct;86-A(10): p2196-205.

Jeffrey RB Jr, et al. Acute suppurative tenosynovitis of the hand: diagnosis with US. Radiology 1987: 162:741.

Joji S, et al. Aetiology of Kienbock's disease based on a study of the condition among patients with cerebral palsy. J Hand Surg 1993: 18B:294.

Kato H, Minami A, Suenaga N, Iwasaki N, Kimura T. Long-term results after primary repairs of zone 2 flexor tendon lacerations in children younger than age 6 years. J Pediatr Orthop 2002 Nov-Dec;22(6): p732-5.

Katz MA, Beredjiklian PK, Wirganowicz PZ. Nodular fasciitis of the hand: a case report. Clin Orthop 2001 Jan;(382): p108-11.

Kawabata H, et al. Residual deformity in congenital radial club hands after previous centralization of the wrist. Ulnar lengthening and correction by the Ilizarov method. J Bone Joint Surg 1998: 80B:762.

Kiely PD, Kiely PJ, Stephens MM, Dowling FE. Atypical distal radial fractures in children. J Pediatr Orthop B 2004 May;13(3): p202-5.

Kozlowski K, et al. Primary bone tumours of the hand. Report of 21 cases. Pediatr Radiol 1988: 18:140.

Kramer RC, et al. A comparison of patients with different types of syndactyly. JPO 1998:18:233.

Light TR, Ogden JA. Complex dislocation of the index metacarpophalangeal joint in children. J Pediatr Orthop 1988: 8:300.

Loder RT, Sundberg S, Gabriel K, Mehbod A, Meyer C. Determination of bone age in children with cartilaginous dysplasia (multiple hereditary osteochondromatosis and Ollier's enchondromatosis). J Pediatr Orthop 2004 Jan-Feb;24(1): p102-8.

Mader K, Gausepohl T, Pennig D. Shortening and deformity of radius and ulna in children: correction of axis and length by callus distraction. J Pediatr Orthop B 2003 May;12(3): p183-91.

Mandalia VI, Lowdon IM. Dupuytren's disease in a child: a case report. J Pediatr Orthop B 2003 May;12(3): p198-9.

Manske PR, McCarroll HR Jr. Reconstruction of the congenitally deficient thumb. Hand Clin 1992: 8:177.

Maylack FH, Manske PR, Strecker WB. Dysplasia epiphysealis hemimelica at the metacarpophalangeal joint. J Hand Surg 1988:13A:916.

McGrory BJ, et al. Anomalies of the fingers and toes associated with Klippel-Trenaunay syndrome. J Bone Joint Surg 1991: 73A:1537.

Melhorn JM, Horner RL. Burns of the upper extremity in children: long-term evaluation of function following treatment. J Pediatr Orthop 1987: 7:563.

Minguella J, Cabrera M, Escola J. Techniques for small-bone lengthening in congenital anomalies of the hand and foot. J Pediatr Orthop B 2001 Oct;10(4): p355-9.

Miyawaki T, Masuzawa G, Hirakawa M, Kurihara K. Bone-lengthening for symbrachydactyly of the hand with the technique of callus distraction. J Bone Joint Surg Am 2002 Jun;84-A(6): p986-91.

Moiemen NS, Elliot D. Composite graft replacement of digital tips. 2. A study in children. J Hand Surg 1997: 22B:346.

Naasan A, Page RE. Duplication of the thumb. A 20-year retrospective review. J Hand Surg 1994: 19B:355.

Nimkin K, Spevak MR, Kleinman PK. Fractures of the hands and feet in child abuse: imaging and pathologic features. Radiology 1997: 203:233.

Nusem I, Lokiec F, Wientroub S; Ezra E. Isolated dislocation of the thumb carpometacarpal joint in a child. J Pediatr Orthop B 2001 Apr;10(2): p158-60.

O'Connell SJ, et al. Results of zone I and zone II flexor tendon repairs in children. J Hand Surg 1994: 19 A:48.

Ogino T, et al. Digital lengthening in congenital hand deformities. J Hand Surg 1994:19B:120.

Peterson HA; Wood MB. Physeal arrest due to laser beam damage in a growing child. J Pediatr Orthop 2001 May-Jun;21(3): p335-7.

Pickford MA, Scheker LR. Distraction lengthening of the ulna in radial club hand using the Ilizarov technique. J Hand Surg 1998: 23B:186.

Plancher KD, Kahlon RS. Diagnosis and treatment of congenital thumb hypoplasia. Hand Clin 1998:14:101.

Pruzansky ME, Remer S. Abscesses of the hand associated with otopharyngeal infections in children. J Hand Surg 1986:11A:844.

Rayan GM, Turner WT. Hand complications in children from digital sucking. J Hand Surg 1989:14A:933.

Rodgers WB, Waters PM. Incidence of trigger digits in newborns. J Hand Surg 1994: 19A:364.

Roposch A, Bhaskar AR, Lee F, Adedapo S, Mousny M, Alman BA. Orthopaedic manifestations of Brachmann-de Lange syndrome: a report of 34 patients. J Pediatr Orthop B 2004 Mar;13(2): p118-22.

Rosslein R, Simmen BR. Finger tip amputations in children. Handchir Mikrochir Plast Chir 1991:23:312.

Rosson JW, Walker G. The natural history of ganglia in children. J Bone Joint Surg 1989: 71B:707.

Sabharwal S. Treatment of traumatic radial clubhand deformity with bone loss using the Ilizarov apparatus. Clin Orthop 2004 Jul;(424): p143-8.

Satku K, Ganesh B. Ganglia in children. J Pediatr Orthop 1985: 5:13.

Schmidt-Rohlfing B, Schwobel B, Pauschert R, Niethard FU. Madelung deformity: clinical features, therapy and results. J Pediatr Orthop B 2001 Oct;10(4): p344-8.

Schwabegger AH, et al. Replantation in childhood and adolescence. Long-term outcome. Unfallchirurg 1997: 100:652.

Slakey JB, Hennrikus WL. Acquired thumb flexion contracture in children: congenital trigger thumb. J Bone Joint Surg 1996: 78B:481.

Spokevicius S, Radzevicius D. Late toe-to-hand transfer for the reconstruction of congenital defects of the long fingers. Scand J Plast Reconstr Surg Hand Surg 1997: 31:345.

Stahl S, Jupiter JB. Salter-Harris types III and IV epiphyseal fractures in the hand treated with tension-band wiring. J Pediatr Orthop 1999: 19:233.

Tajima T, Imai H. Results of median nerve repair in children. Microsurgery 1989: 10:145.

Torre BA. Epiphyseal injuries in the small joints of the hand. Hand Clin 1988: 4:411.

Vandenberk P, De Smet L, Fabry G. Finger fractures in children treated with absorbable pins. J Pediatr Orthop-b 1996: 5:27.

Vickers D, Nielsen G J. Madelung deformity: surgical prophylaxis (physiolysis) during the late growth period by resection of the dyschondrosteosis lesion. Hand Surg Br 1992: 17: 401.

Walker LG, Simmons BP, Lovallo JL. Pediatric herpetic hand infections. J Hand Surg 1990: 15A:176.

Waninger KN, Lombardo JA. Stress fracture of index metacarpal in an adolescent tennis player. Clin J Sport Med 1995: 5:63.

Wood VE, Sicilia M. Congenital trigger digit. Clin Orthop 1992: 285:205.

Wulff RN, Schmidt TL. Carpal fractures in children. J Pediatr Orthop 1998:18:462

Yassir WK, Grottkau BE, Goldberg MJ. Costello syndrome: orthopaedic manifestations and functional health. J Pediatr Orthop 2003 Jan-Feb;23(1): p94-8.

Yung PS, Lam CY, Ng BK, Lam TP, Cheng JC. Percutaneous transphyseal intramedullary Kirschner wire pinning: a safe and effective procedure for treatment of displaced diaphyseal forearm fracture in children. J Pediatr Orthop 2004 Jan-Feb;24(1): p7-12.

Zerin JM, Sullivan DB, Martel W. Distal interphalangeal joint abnormalities in children with polyarticular juvenile rheumatoid arthritis. J Rheumatol 1991:18:889.

Zguricas J, et al. Genetics of limb development and congenital hand malformations. Plast Reconstr Surg 1998:101:1126.

第 11 章　创　　伤

一、统计学 …… 257
二、生理学 …… 258
三、骺损伤 …… 260
四、骨桥切除 …… 262
五、塑形 …… 263
六、复位原则 …… 264
七、固定 …… 266
八、评价 …… 268
九、隐匿损伤和诊断的难题 …… 270
十、产伤和新生儿损伤 …… 272
十一、虐婴 …… 272
十二、多发创伤 …… 273
十三、病理性骨折 …… 274
十四、开放性骨折 …… 275
十五、并发症 …… 276
十六、足部损伤 …… 278
十七、踝关节损伤 …… 280
十八、踝关节骨折的复位和固定 …… 283
十九、胫骨骨折 …… 284
二十、膝部损伤 …… 286
二十一、膝部骨折 …… 288
二十二、股骨干骨折 …… 290
二十三、股骨骨折的弹性髓内针固定技术 …… 293
二十四、髋关节脱位 …… 295
二十五、股骨近端骨折 …… 296
二十六、骨盆骨折 …… 298
二十七、脊柱损伤 …… 300
二十八、肩部损伤 …… 302
二十九、肘部损伤 …… 304
三十、肱骨髁上骨折 …… 306
三十一、内上髁骨折 …… 309
三十二、肘关节脱位 …… 309
三十三、外髁骨折 …… 310
三十四、外髁骨折复位 …… 311
三十五、桡骨头和桡骨颈骨折 …… 312
三十六、桡骨颈骨折的复位和固定 …… 313
三十七、尺骨鹰嘴骨折 …… 314
三十八、孟氏骨折脱位 …… 314
三十九、前臂骨折 …… 315
四十、前臂骨折闭合复位 …… 317
四十一、前臂骨折弹性髓内针固定 …… 318
四十二、桡骨远端骨折 …… 319

创伤是儿童死亡的首要原因，是仅次于发病的第二位致残原因。骨折占儿童所有损伤的 15%（257-A）。

儿童损伤不仅有别于成人，而且各个年龄段也有差距。婴儿、儿童和青少年会经历不同的损伤。重视这些差异对治疗至关重要。



257-A　创伤是儿童生活的一部分。这个男孩玩耍中受伤导致前臂和踝关节骨折

一、统计学

男孩受伤多于女孩。儿童年龄增大损伤的频率会相应增加，同时涉及到骺损伤的骨折百分比也随之增加（257-B）。

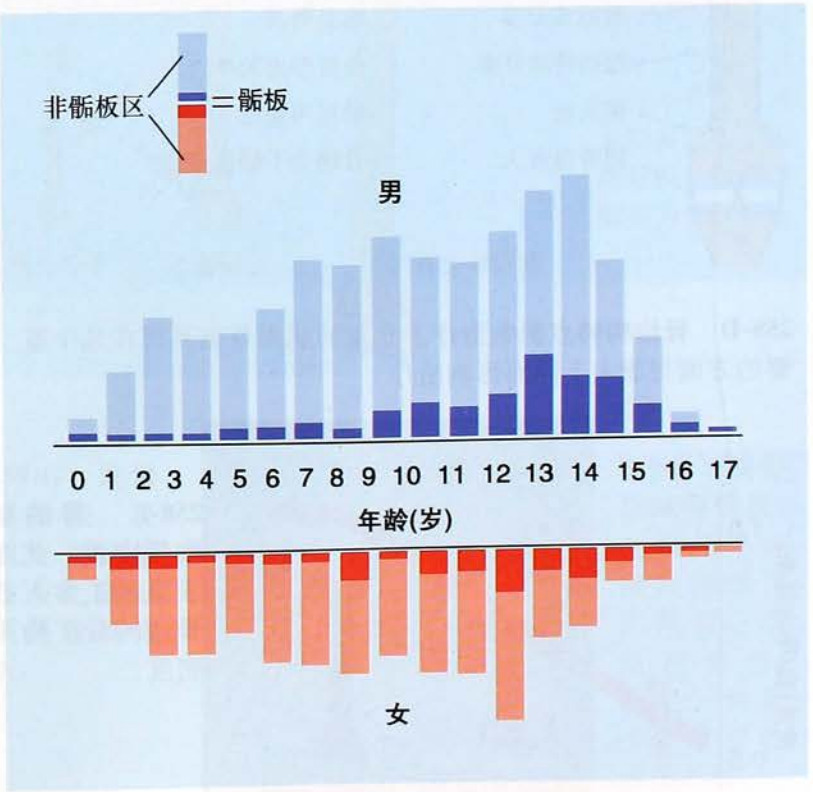

257-B　骨骺损伤和非骨骺损伤的年龄分布。注意这种年龄分布在男孩（蓝色）和女孩（红色）之间是不同的

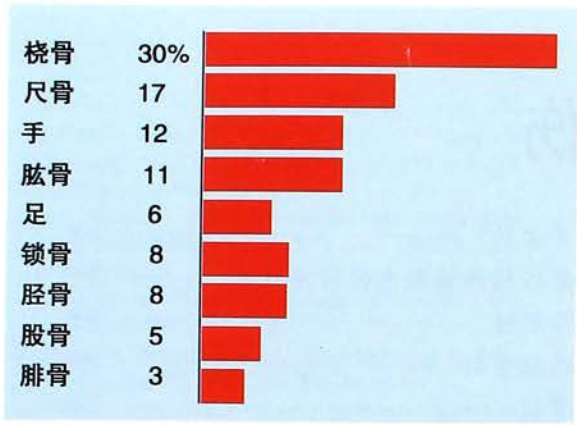

258-A 婴儿和儿童中的骨折频率。923例儿童骨折样本中骨折的发生频率



258-B 成骨不全导致的多发骨折。此新生儿骨脆弱从而导致分娩骨折

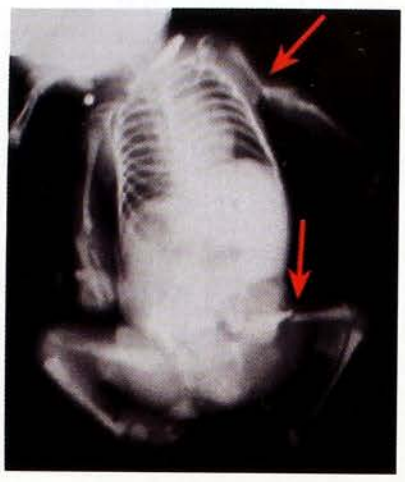

258-C 多发关节挛缩病儿由于关节僵硬而发生骨折。分娩时由于关节挛缩导致新生儿骨折

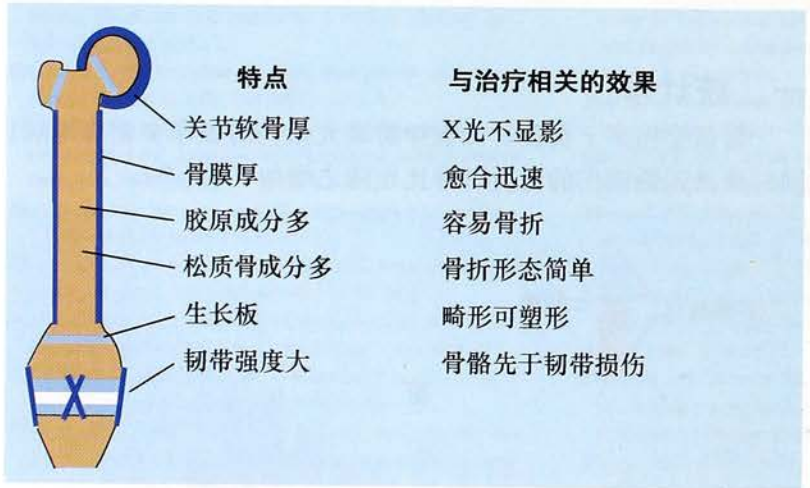

258-D 骨结构特点影响治疗。儿童的肌肉骨骼系统在几个重要的方面与成人不同而影响治疗

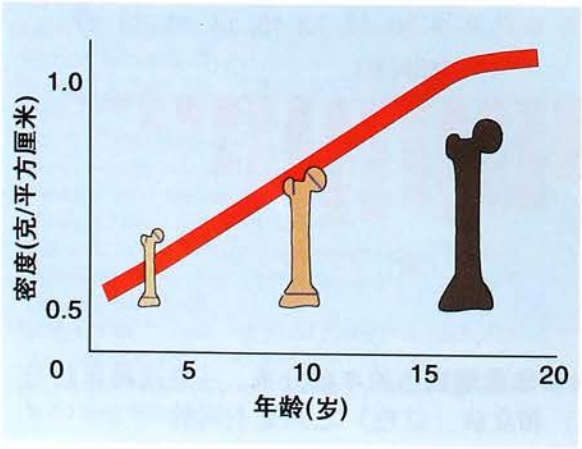

258-E 骨的矿物质密度。此图表显示正常人股骨颈的骨矿物质密度

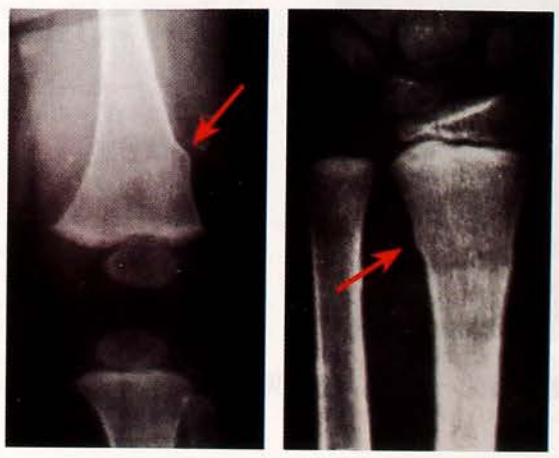

258-F 竹节样骨折。小儿这种骨折常见。由于胶原含量高骨骼无法承受压缩应力时发生此类骨折

大约一半的男孩和1/4的女孩在儿童期发生过骨折。当体育运动增加，骨折更加常见。腕关节是最常损伤的部位（258-A）。年龄会影响损伤的类型。

1. 小儿容易受伤

（1）骨矿物质含量低　患有全身性疾病的病人，如成骨不全（258-B）、肾病、囊性纤维化、糖尿病和生长激素缺乏等均为危险人群。

（2）神经肌肉疾患　脑瘫、脊柱裂和多发关节挛缩症（258-C）的小儿因都并发骨矿化不足和关节僵直也容易骨折。

（3）小儿的性格易骨折　儿童因活动量大而容易骨折，特别在一些有着危险行为的儿童中骨折的风险更高。

二、生理学

儿童的骨骼肌肉系统有别于成年人，这也是为什么儿童骨折有其自身特点的原因。随着年龄的增长此差异在逐渐减小，所以青少年的骨折就同成人骨折相类似了。

1. 生长板

肌肉骨骼最显著的不同之处是小儿有生长板（258-D）。生长板与临近骨的相对强度随着年龄发生变化。比如，婴儿的骺板比相邻的骨更坚固，所以骨干骨折最常见。

（1）有助于骨折的治疗　生长板通常有助于治疗骨折。通过生长塑形可以纠正残余成角。塑形的潜力取决于骨折邻近骺的生长速度和患儿尚余的生长能力。

（2）骺板损伤导致畸形　正如骨骺能矫正畸形一样，骨骺的不对称生长可导致畸形。

2. 骨

（1）高胶原-骨比率　减低了骨的弹性系数和张力强度（258-E）。

（2）较细胞和松质骨结构　减低了骨骼张力强度，减少了骨折扩展的趋势，此点可以解释为什么小儿少见粉碎性骨折的原因。

（3）骨骼的抗张力和压力较弱　此点可解释小儿常见的弯曲变形骨折的发生机制（258-F）。

（4）骨传导　发生于干骺端和骨干之间的这种力传导造成机械性断裂，从而导致某些特殊类型的骨折。

3. 骨膜

（1）代谢活跃 儿童骨膜的代谢活动比成人更加活跃。因此婴儿中可以见到丰富的骨痂（259-A、259-B），并且在儿童时期具有迅速的愈合以及较强的塑形潜力。以骨膜鞘的形式成骨从而使骨产生连续性。这种骨膜的活性也有助于骨骼的对位愈合以及塑形。

（2）厚度和强度 儿童骨膜厚度和强度均较高。发生在完好无损的骨膜鞘内的骨折极少移位，诊断很困难（259-C）。完好的骨膜铰链决定了骨折的类型（259-D）并且有助于骨折的复位。

4. 与年龄有关的骨折类型

骨骼的变化导致了生长时期骨折类型的变化（259-E）。例如，婴儿多为骨干骨折，儿童多见干骺端骨折，青少年则多发生骺损伤，这就是此作用的例子。

5. 韧带

韧带的强度大于骨骼。通常骨先于韧带而出现损伤，这是不同损伤的说明。儿童中常见撕脱损伤（259-F、259-G）。股骨远端骨骺较侧副韧带更易损伤（259-H）。

6. 软骨

儿童软骨比例的增加提高了骨的适应力，但使 X 线片的诊断更加困难。关节的骨折块大小往往被低估。



259-A 新生儿骨折形成丰富的骨痂。此病人是产伤造成的肱骨远端全骺分离



259-B 婴儿股骨骨折的骨痂。注意此病人广泛的骨痂形成

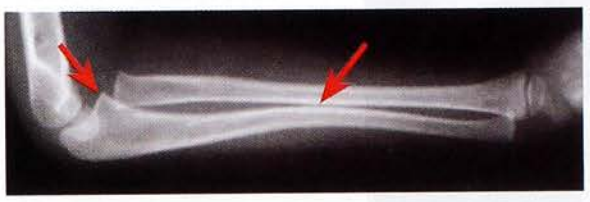

259-C 尺骨弓形弯曲。此患儿为桡骨头脱位合并尺骨弓形弯曲



259-D 前臂青枝骨折。青枝骨折常见于前臂，骨未完全折断前发生弯曲而骨膜袖管维持位置

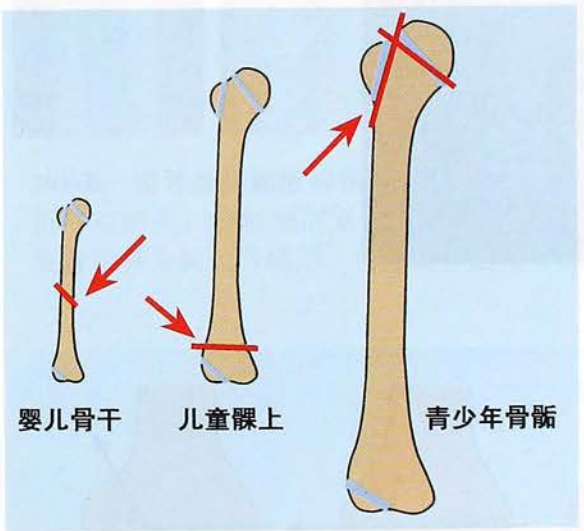

259-E 与年龄有关的肱骨骨折类型。这种损伤类型在其他长骨也有，婴儿常发生骨干骨折，儿童期多发生干骺端骨折，青少年则多为骨骺骨折



259-F 三头肌的撕脱损伤。青少年三头肌腱比跟骨具有更大的抗应力，所以发生跟腱附丽点的撕脱损伤



259-G 胫骨棘撕脱。在前交叉韧带断裂之前发生胫骨棘骨折



259-H 股骨远端骺骨折。在相邻骨或侧副韧带发生断裂之前骺板骨折。这是一种青少年常见的损伤类型

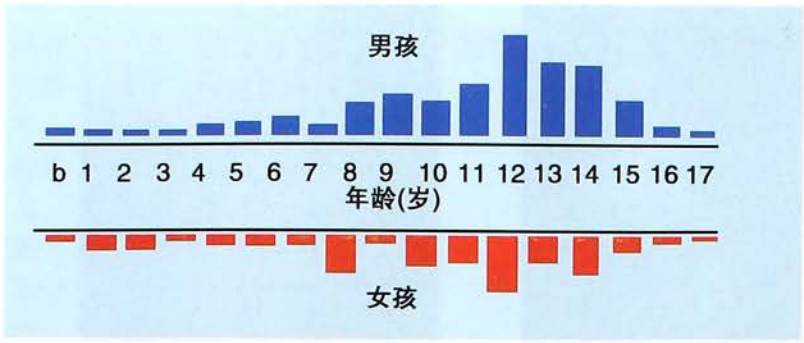

260-A 骺板损伤在男孩（蓝色）和女孩（红色）中的年龄分布



260-B 由于胫骨近端前侧部分的骺板生长停滞造成的反屈畸形。此部位骺板非常容易受损致生长停滞



260-C 脊髓发育不良病人的骺板损伤。可见到骺板增宽

三、骺损伤

骺损伤占所有儿童期骨折的1/4。最常见于男孩、上肢和儿童期（260-A）。骺损伤亦可发生于感染、肿瘤或缺血。骺骨折有其重要性，因为这种损伤可危害到日后的生长和塑形潜力。

1. 解剖

骨骺的解剖虽然各种各样，但类型是相似的。

（1）骺板 可分为三种主要类型：

长骨的 股骨是长骨之一。

环状骨骺 见于圆形骨（如骰骨）和二次骨化中心周围。

骨突 见于肌肉或肌腱的附丽处（如大转子骨突）。

长骨骨骺的生长紊乱是损伤的最常见后果，可造成非常严重的畸形。

（2）长骨骨骺 通常为波浪状伴有乳头状突起。这种结构提供了较强的抗剪式应力强度，但对骺压缩性损伤的危险增加。例如儿童期股骨远端在单纯性骺骨折后容易发生生长停滞。

2. 损伤

骨骺骨折常经过钙化预备带，生发层的细胞未受累，所以生长发育不受影响。少数损伤影响到生发层或产生跨骺板的骨桥从而导致生长延迟或停滞。

骺板对影响生长的特性不同。最敏感的长骨骺板是胫骨近端的前侧骺板。轻微的损伤便可造成膝反屈畸形（260-B）。

骺板的应力损伤最常见于运动员和脊髓发育不良的患儿（260-C）。体操运动员可能发生桡骨远端骺板的应力骨折。这种骺损伤常造成生长停滞。

骺板的生长停滞最常见于导致跨生长板形成骨桥的病例。骨桥的位置及在横断面上所占的百分比决定了继发畸形的程度。

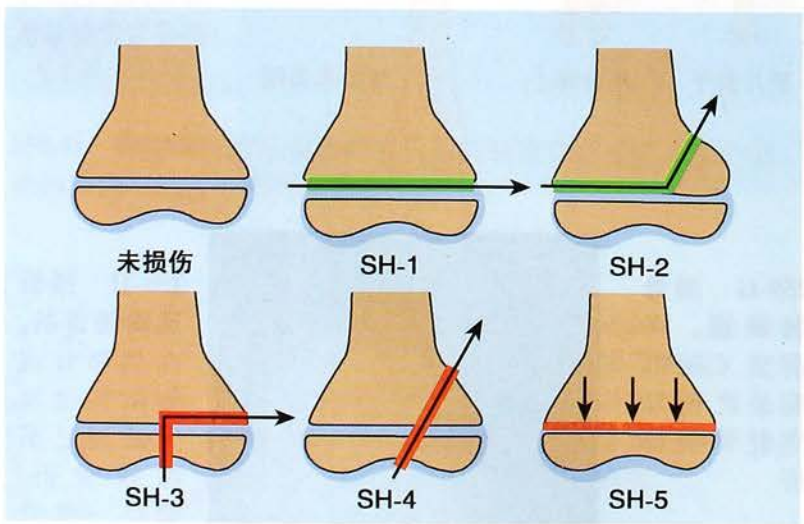

260-D 生长板损伤的 Salter-Harris（SH）分型。根据骨折形状而分为1～5型。1型和2型（绿线）骨折线不经过骨骺，通常不造成生长发育障碍，3型到5型（红线）可造成生长阻滞和进行性畸形

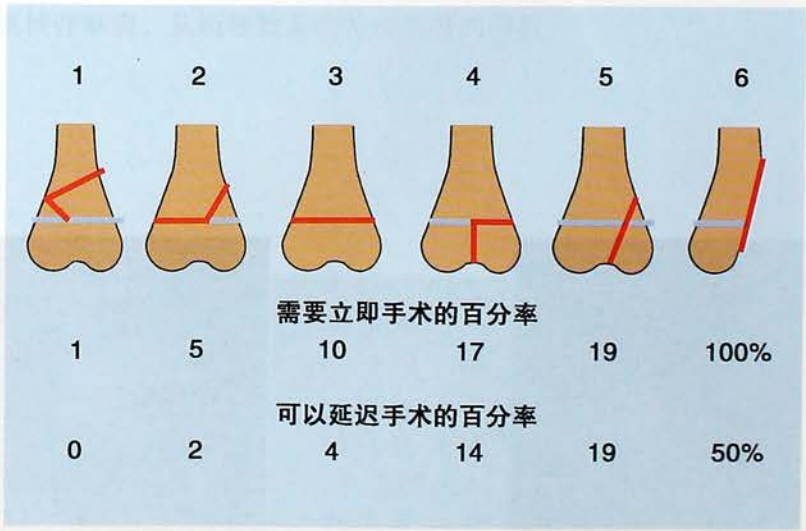

260-E Peterson 分型。显示每种损伤需要立即手术或可以延迟手术的比率

3. 分类

关于骺损伤有若干种分类系统。最简单和应用最广的是由 Salter 和 Harris 提出的分类法。根据骨折的形态分为 5 型（260-D）。SH-5 型损伤非常罕见。更加详尽地分类系统包括 Peterson（260-E）和 Ogden 提出的方法。对于复杂损伤可用比较详细的分类方法。

损伤类型的分类常靠 X 线片。CT 扫描成像可清楚地显示复杂的骨折类型，比如踝关节三平面骨折。MRI（261-A）所显示的骺损伤程度往往比在 X 线平片上所想像的更严重，并可能改变原有的 SH 分型。由于以往的治疗经验多基于平片影像，所以若根据更为敏感的 MRI 影像决定治疗和判断预后可能会导致过度治疗。

4. 自然病程

多数急性骺损伤可迅速愈合，畸形能够完全塑形，骺生长正常。大约 1% 的骨骺损伤造成骺板骨桥形成和生长改变（261-B）。小的骨桥（<10%）可能自然溶解。中心型骨桥和周围型骨桥相比更可能溶解，造成畸形的可能性较小。中心型骨桥可以造成鱼尾状畸形，导致生长缓慢而不是生长停滞（261-D）。

5. 骺板骨桥的处理

骺板骨桥的形成往往由于 SH-3，SH-4 或 SH-5 型骺损伤。损伤机制为生发层受到挤压或移位骨折导致跨过骺板的成骨。分型的预后意义并不总是一致的。例如：在大龄儿童或青少年股骨远端发生的 SH-1 和 SH-2 型骺损伤中，大约有一半的病人也发生了骺阻滞（261-C）。骺损伤也可以继发于骨干骨折，机制尚不清楚。

（1）避免　儿童使用内固定物时注意避免骺板损伤。固定股骨干骨折时对股骨近端的扩髓是骨骺损伤的常见原因。在儿童生长发育结束前应选择其他的固定方式。

（2）预防　预防骺板骨桥形成最好的方法是对 SH-3 和 SH-4 型骨折的解剖复位。切开复位并且不经过骺板的内固定是最佳选择。如果必须经过骺板进行固定，应当使用细而光滑的克氏针。

（3）监测生长　及时发现骨桥。如果发现骨桥形成，每 4～6 个月对伤骨和对侧相同部位行 X 线平片检查。注意肢体总长度和相邻关节面的角度变化。

（4）骺板骨桥的影像学　可通过 CT 或 MRI 检查。可行 1mm CT 扫描的额状面及矢状面的重建。MRI 可提供更多的软组织信息，但是读片较为困难。测量骨桥的位置和占据骺板横断面的比率。

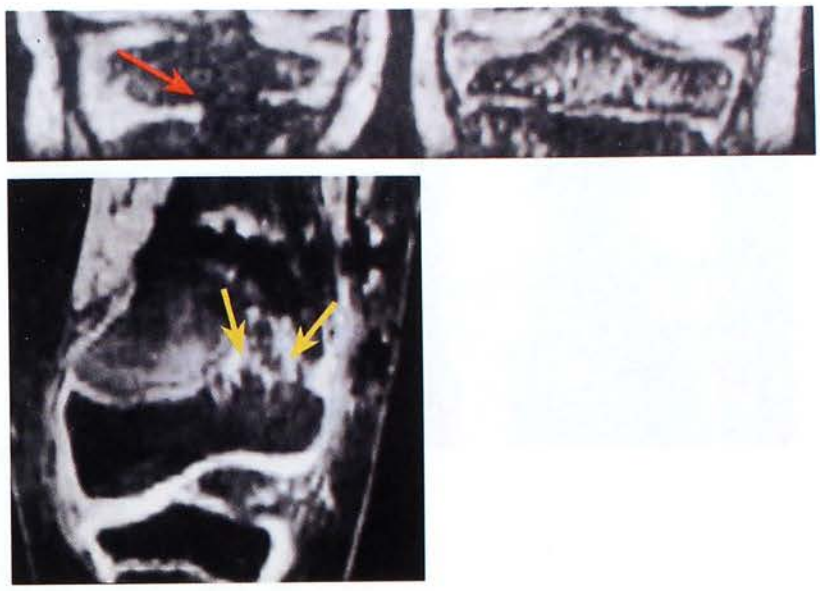

261-A　骺板骨桥的 MRI 评价。可以表现为骨桥，也可以表现为骺板的不规则（黄箭头）



261-B　桡骨远端骺板损伤的自然病史。病人 10 岁时发生骨折（红箭头）貌似解剖复位（橙箭头）。此女孩直到 20 岁才复查主诉为腕关节畸形。可见桡骨远端掌侧骨桥的影响



261-C　股骨远端骺板骨桥。SH-2 型骨折后形成的骨桥造成严重的外翻畸形



261-D　婴儿中央部骨桥切除。产伤骨折造成中心性骨桥（红箭头）。骨桥切除（黄箭头），生长发育恢复





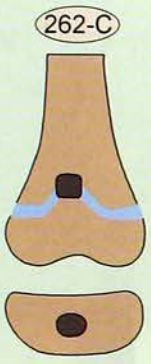

中心性阻挡

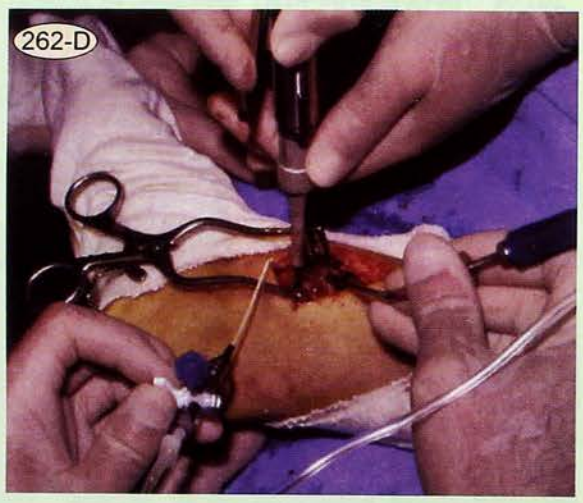

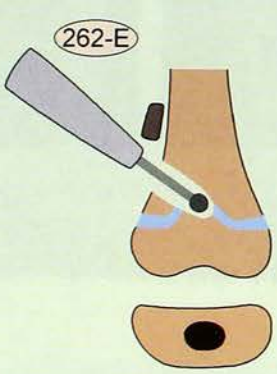

阻挡物切除

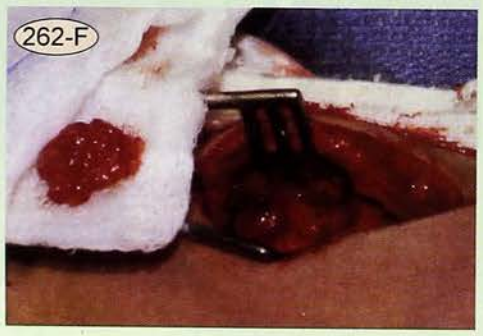



腔内脂肪充填

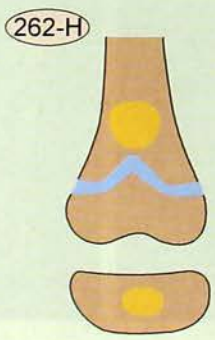

2年以后



四、骨桥切除

1. 指征

骨桥占据面积少于骺板的50%，并且病人仍有两年以上的生长潜力时应当切除。骨桥切除后，骨生长可能加速、正常、迟缓或缺失。疗效和骨桥的部位、大小及相邻生长板的状态有关。切除成功后，成角畸形可得到部分纠正，但很少超过10°。对于超过10°无法接受的畸形，应考虑同时行截骨术。截骨术不仅纠正已有的畸形，同时也使切除骨桥更容易。

2. 术前计划

临床判定畸形和骨桥成像。临床评价包括确定长度差异以及全部三个平面上的成角畸形。利用全长正位X线片记录短缩。确定患儿骨龄。通过平片测量记录畸形（262-A）。在同一张X线片上行双侧对比研究是很有用的。利用CT或MRI重建来评价骨桥（262-B）。在MRI上骺板（白箭头）在靠近外侧部分（红箭头）是异常的。一部分骺板（黄箭头）被骨桥所替代。利用额状面和矢状面重建评估骨桥的大小和定位，或使用模板可使这些评估更加精确。一些电脑软件可通过创建骺板的横断面成像完成该计算。手术切除前即可确认骨桥的精确部位和大小（262-C）。根据骨桥的定位选择手术入路。手术中需空气磨钻，大量盐水灌洗，良好的照明，X线透视机和口腔镜（262-D）。

3. 操作技术

铺无菌单应能够使肢体自由移动，并便于显露和切除骨桥和切取脂肪。用透视标记骺板部位。如有指征可行截骨术。通过截骨或干骺端开窗到达骨桥（262-E）。在透视引导下，利用空气磨钻开直径大约1cm的骨窗并向骨桥部位延伸。确定骨桥周围正常骺板。用吸引管的尖端灌洗来清除骺板上的松质骨直至病灶两侧可见到正常软骨，从而确认骨桥并将骨桥切除。当手术窗周围都能看到正常骺软骨时切除完成。取皮下脂肪进行填充（262-F）。可从手术区、膝关节后侧或臀褶折处切取。腔内壁用骨蜡封闭减少渗血。移植的脂肪组织应完全充填空腔（262-G）以利于止血并可保证充填完全。闭合皮质骨窗上的软组织。关闭伤口并石膏制动。根据切除的范围制动2～8周。限制活动直至骨强度恢复。骨桥切除后，新生骺板在原骨桥部位出现，恢复生长（262-H）。随诊拍正位对比片（262-I），观察骺板骨桥。

五、塑形

骨塑形能力极大地影响到儿童骨折的处理。小儿骨科医生的一个重大挑战就是准确地预测哪些骨折需要复位，哪些骨折会自行充分地塑形。

1. 机制

塑形源于畸形部位凹侧适当的骨沉积、凸侧的骨吸收和非对称性骺生长等三方面的复合作用（263-A、263-B）。塑形需要有功能的骺板以及完好无损的骨膜。

2. 影响塑形潜力的因素

概括地讲有可能预测特殊的畸形愈合是否可不复位而获得塑形（263-C）。

（1）剩余的生长年限　这可能是最重要的因素。

（2）骨折的位置　最好的例子是前臂骨折。骨干中段骨折的塑形能力明显小于腕关节周围骨折（263-D）。

（3）邻近骺板的生长潜力　例如，肱骨上段骨折较肱骨远端骨折的塑形能力惊人（263-F）。

（4）活动的平面　塑形能力最强的是在矢状面，然后是冠状面，横断面上的畸形塑形最差。

（5）骺板的状况　对相邻骺板的任何损伤均降低生长和塑形的潜力。

3. 塑形举例

塑形是儿童期骨折处理中最具宽容特点。可以举例向全科医生说明矫形的潜力并可以此使患儿家长安心（参见第 444 ~ 445 页）。

（1）腕关节　注意腕关节具有强大的塑形能力（263-D）。

（2）股骨干　儿童股骨干骨折能够完全塑形（263-E）。

（3）肱骨近端　因为肩关节活动是多轴向的，而且生长迅速，所以塑形往往出人意料地满意（263-F）。

剩余的生长年限
畸形所在的位置
相邻骺板的生长潜力
运动平面
骺的状况

263-C　影响塑形潜力的因素。在治疗过程中对这些都是要考虑的



263-E　股骨中段骨折的塑形。多段骨折的 8 岁女孩应用牵引和石膏治疗（红箭头）。6 个月时可见到骨膜内充填（黄箭头）。病人 13 岁时股骨形态恢复正常（橙箭头）

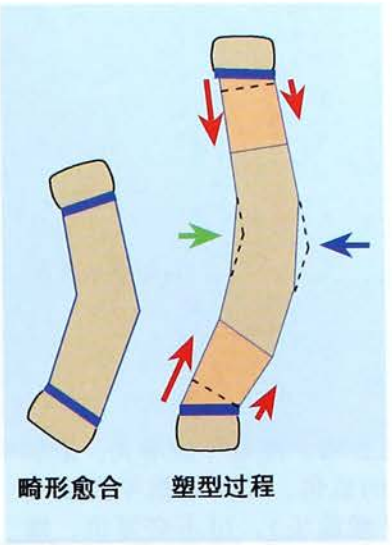

263-A　塑形机制。塑形源于与骨膜积累成骨（绿箭头）、吸收（蓝箭头）和非对称性骺生长（红箭头）

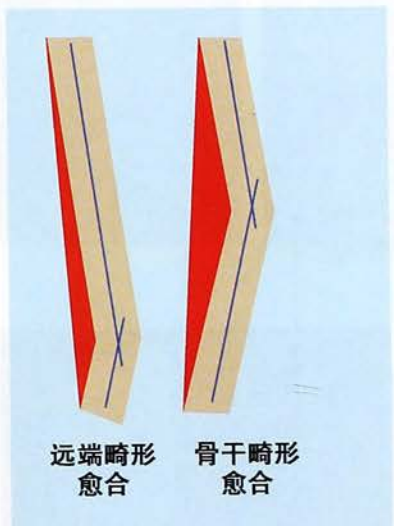

263-B　骨干中段畸形要求较大的塑形。对于相同的成角畸形，骨干中段比远端畸形需要更多的矫正（红色区域）



263-D　前臂塑形。骨折段呈枪刺样对位（红箭头）。三个月后，逐渐塑形。2 年时几乎完全塑形



263-F　肱骨塑形。8 岁男孩骨折完全移位（红箭头）。2 年后塑形完全（黄箭头）

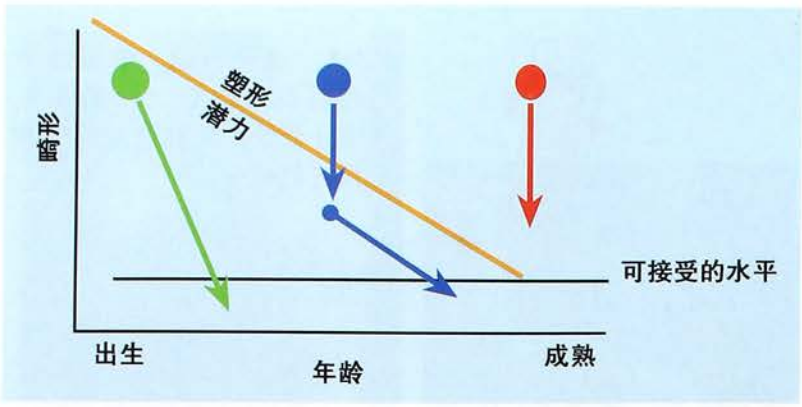

264-A 病人年龄的变化影响复位标准。随着年龄增大，塑形潜力下降（橙色线）。对于已有的成角，需要根据年龄来确定所需的复位程度。对于婴儿（绿箭头），可不必复位，能够迅速完全地获得塑形。同样的角度在儿童（蓝箭头）则需要部分复位，随着塑形使残留畸形获得矫正。而在青少年（红箭头）则要求解剖复位



264-B 塑形潜力。对于儿童长管状骨骨折的成角畸形此图表给出了可以接受成角的限度

六、复位原则

儿童骨折是否必须复位以及精确复位的指征常很复杂，而且需要良好的判断。无论何时这些决定都应当遵循原则。不幸的是，建立这些原则所需的数据是有限的。有些广为接受的原则一般可于不同类型的骨折。流程图往往有所帮助（264-C）。

1. 干骺端-骨干骨折

对于决定某一小儿骨折是否需要复位以下原则是有帮助的。

（1）年龄 年龄越小，塑形能力越强。这可能是最重要的因素。通常 10 岁以下的儿童可期待对明显畸形的塑形（264-A、264-B）。

（2）部位 靠近骨端的塑形能力最强。纠正畸形所需的塑形程度和距邻近关节的距离成正比。例如，前臂远端骨折塑形明显优于骨干中段的畸形。

（3）畸形的平面 塑形通常在矢状面强于额状面。旋转或横断面的畸形虽可塑形，但是塑形的程度存在争议。争议的原因之一是对旋转塑形的成像和评价有困难。同样，畸形的平面和相邻关节的运动轴有关。位于相邻关节活动平面一致的畸形会消失或耐受得更好。例如，股骨向前或向后的弯曲比内外翻更能接受。

（4）邻近骺板的生长速度 在生长迅速而且有生长潜力的骺板附近的畸形更容易接受。例如，肱骨上端骺板的快速生长率使得其具备惊人的塑形能力。相反，肘关节的生长是很有限的，所以对内外翻畸形塑形较差。

（5）塑形结束 5～6 年内完成塑形。绝大部分塑形发生在第一年或二年内。

（6）罕见的特点 有些畸形愈合塑形较差。典型的例子是肱骨髁上骨折畸形愈合而产生的肘内翻畸形。肱骨外髁骨折容易发生不愈合（265-A），原因尚不清楚。

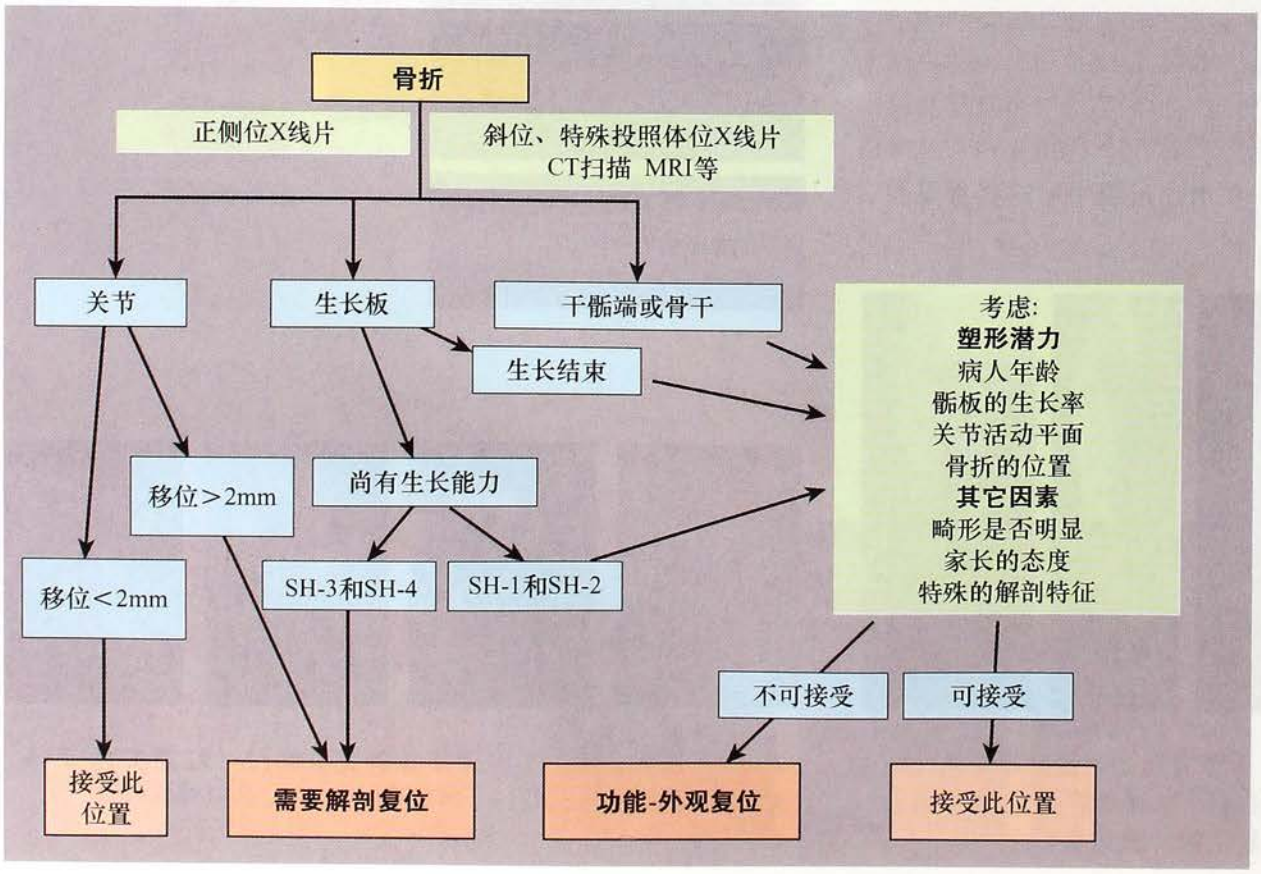

264-C 复位流程图。此流程图可有助于确定复位的必要性

2. 骨骺骨折

骨骺骨折的复位是得到确认的。SH-3 和 SH-4 型骨折应该解剖复位以防止骨桥形成（264-C）。SH-1 和 SH-2 型骨折可视为干骺端的损伤，可应用相同的治疗原则进行处理。

3. 关节骨折

儿童关节内骨折（265-B、265-C）较成人少见，因为关节软骨弹性较好，不易损伤。可总结出如下概念。

（1）塑形可以纠正一部分畸形　婴儿或年龄较小的患儿较之年龄较大的患儿或青少年更可接受较大的关节畸形。可将青少年视为成年人进行治疗。

（2）水平移位较纵向移位更可接受　关节台阶状的畸形增加负荷；以及关节面增宽相比更难接受。

（3）应用 2mm 法则　通常我们接受小于 2mm 的移位。这条法则是根据临床的经验。MRI 和 CT 同平片相比，往往会显示移位更多（265-B）。

4. 切开复位的指征

切开复位的指征随着时间而有所变化。这些指征受到社会、医学、经济因素的影响而有较大更改。当然也有共同的规律（265-D、265-E）。

（1）多发创伤　指多系统损伤，不单纯指多发骨折的患儿。很多多发骨折的患儿最好用石膏制动、牵引或其他无创性治疗方法。

（2）经济指征　如果从医疗角度都能够接受的几种选择中做决定时，治疗的经济开销应作为一个因素。



265-A　移位的外髁骨折需要解剖复位。这种特殊骨折（红箭头）不仅是关节内损伤而且是型骨折，很易导致不愈合。所以是解剖复位和内固定的绝对指征。黄箭头指示的是未做固定的骨折发生了不愈合



265-B　CT 显影更精确。骨折在侧位 X 线片上已经很明显，但 CT 扫描（红箭头）更好的显示移位的范围并且需要复位

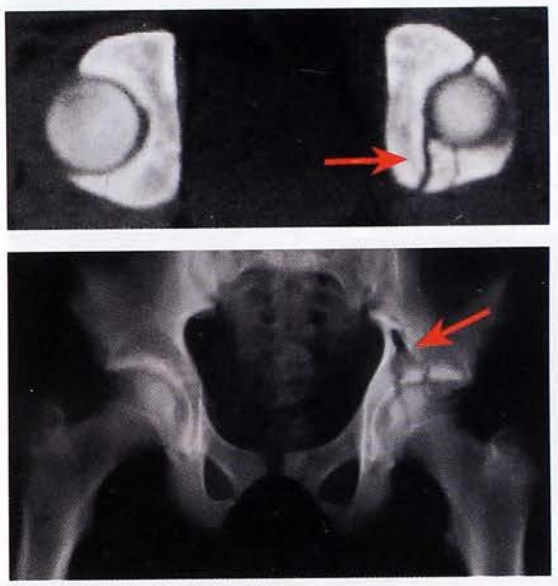

265-C　髋臼骨折。由于髋关节很难耐受畸形，所以青少年绝大多数移位的髋臼骨折均要求解剖复位

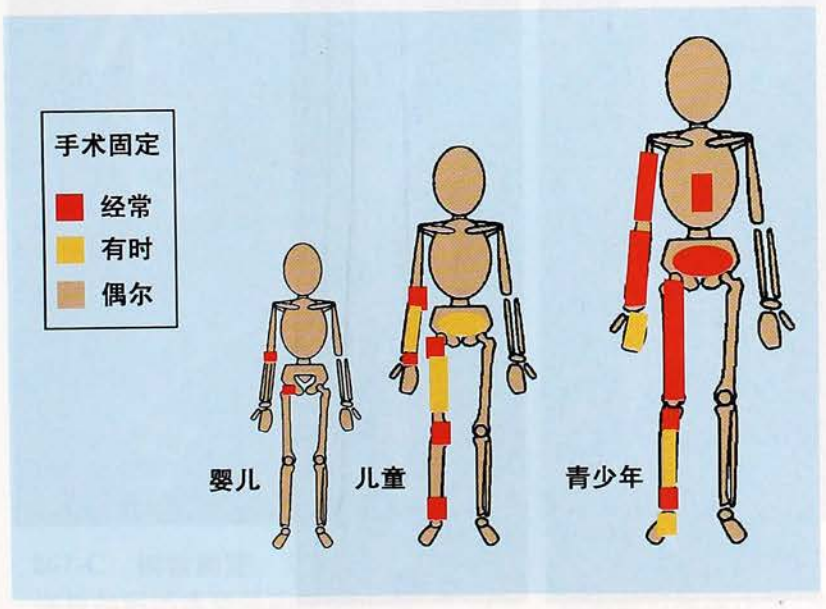

265-D　需要切开复位和内固定。儿童期需要切开复位的骨折随年龄增长逐渐增加

切开复位指征
所有年龄段
肱骨外髁骨折
SH-3 或 SH-4 型骨折
多发损伤
移位的关节内骨折
生长末期
胫骨三平面骨折
10 岁以上年龄段
股骨干骨折
移位的前臂中段骨折

265-E　切开复位的常见指征。同时这也是移位性骨折行内固定的指征

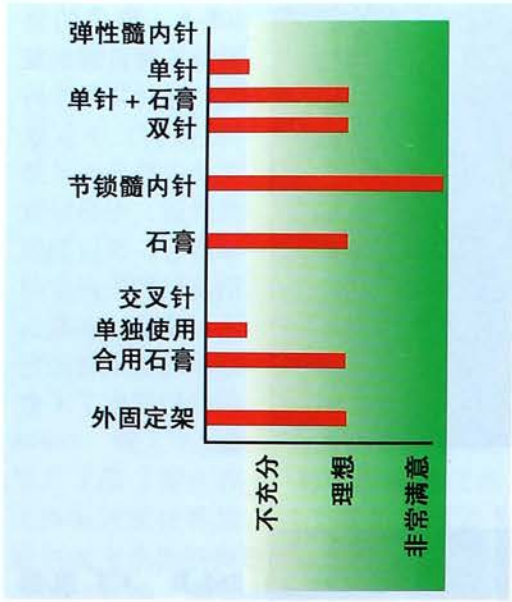

266-A 固定与稳定。固定方式提供不同程度的稳定性。理想的固定应能够提供充分可靠的稳定性而且保持骨正常的柔韧性。对小儿联合固定法是最好的选择





266-B 石膏管型固定。石膏很容易为小儿所接受。儿童股骨干骨折往往先行牵引然后改用髋人字石膏固定。这个男孩能够带着单髋人字石膏行走

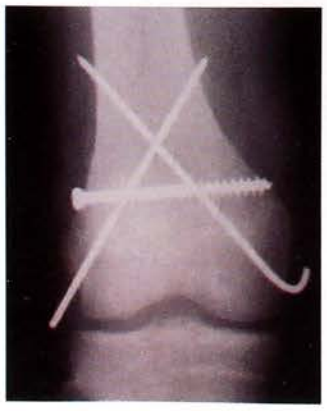

266-C 交叉针。交叉针作为补充固定。克氏针可穿过骺板。如果针是光滑的、直径很细的、并且在几周内取出则可接受

七、固定

和几十年前相比，儿童骨折复位和内固定的应用更为广泛。部分原因是由于住院费用的提高。骨折内固定的原则包括：

（1）辅助应用石膏 内固定往往附加使用石膏，所以只需稍加固定即可。

（2）稍加固定已足够 因为骨折愈合迅速，伤后关节活动会很快恢复正常。

（3）避免经骺的固定 较小的克氏针则属例外。

（4）弹性固定 对于儿童来讲已合乎需要。

（5）内固定物的取出 通常无固定的时限。

（6）因人而异的固定 固定应富于创造性。始终记住患儿年龄、骨折特点、家庭条件和医生的技术水平（266-A）。

1. 明智的选择

（1）石膏制动 仍然是儿童期骨折的首选治疗（266-B）。石膏可单独使用也可与少许内固定合并使用。儿童骨折应用石膏的治疗原则在第3章讨论，关于人字石膏的应用在第70页论述。

（2）弹性髓内针固定 髓内针固定对儿童长骨骨折是理想的疗法（266-D）。弹性髓内针易于送入和取出。不必扩髓，减少了骺损伤的危险。髓内针预弯可增加对复位有力的控制。单独髓内针固定可附加石膏来控制旋转。这种器械与坚硬的髓内针或钢板相比更简单而且更便宜。弹性髓内针在治疗病理骨折方面具备独特的价值可以原位留置以降低再骨折的危险。弹性髓内针起到分担负荷而不是阻挡负荷的作用。维持了骨骼正常的柔韧性，比钢板和坚硬的髓内针更符合生理。

（3）交叉克氏针固定 普遍用于固定肱骨髁上骨折和其他的干骺端骨折。有时克氏针固定辅以石膏。光滑的针尾应折弯以防止移位并且通常留置于皮肤外，以便于取出。穿过骺板时应使用小而光滑的克氏针（266-C）。



266-D 髓内固定。此方法可提供最佳的固定

（4）生物可吸收的内固定　利用多聚羟基乙酸或多聚丙交酯制成的器材，对于儿童骨折是理想的选择（267-A）。这种内固定物较小但配合使用石膏时可以提供充分可靠的固定，不干扰愈合而且也不需要取出。未来，可吸收内固定可能会取代金属克氏针和螺丝钉。

（5）单独螺丝钉固定　通常用于干骺端骨块的固定（267-B）或经骺骨折的固定。

2. 固定技术的并发症

（1）钢板和钉板　对儿童多发创伤稳定骨干骨折是有用的（267-C）。钢板的放置和取出需要广泛的暴露并且往往留下难看的手术瘢痕。避免跨生长板固定（267-B）。末端的螺丝钉应力升高增加了骨折的危险性（267-D）。

（2）外固定器　对并发严重软组织损伤的长骨骨折是理想的选择。此种固定便于软组织伤口的处理。外固定器同时也带来了很高的风险（267-E），包括针道的问题和骨折愈合问题。儿童股骨干骨折去除外固定后发生再骨折是较常见的。外固定针有多个瘢痕，常常引起局部陷窝并且很难修整。有时在去除外固定器后用石膏保护并鼓励患儿负重下活动来预防再骨折。一旦愈合牢固则可去除石膏。

（3）坚固的髓内固定　长骨扩髓的髓内针会增加骨骺损伤（267-E）和缺血性坏死的风险。通过大转子和股骨上端置入的扩髓器可能损伤积累性和软骨化骨生长和股骨头的血液供应，导致股骨头骺的缺血坏死。骨骺闭合后可应用扩髓和硬质髓内针方法固定骨折。

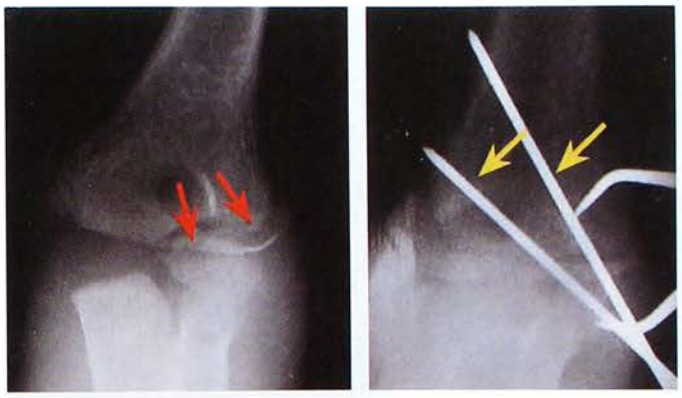

267-A　生物可吸收固定。6岁儿童移位的肱骨外髁骨折（红箭头）。复位后的临时固定针（黄箭头）由1.5mm可吸收针替代。此针在X线片上不显影

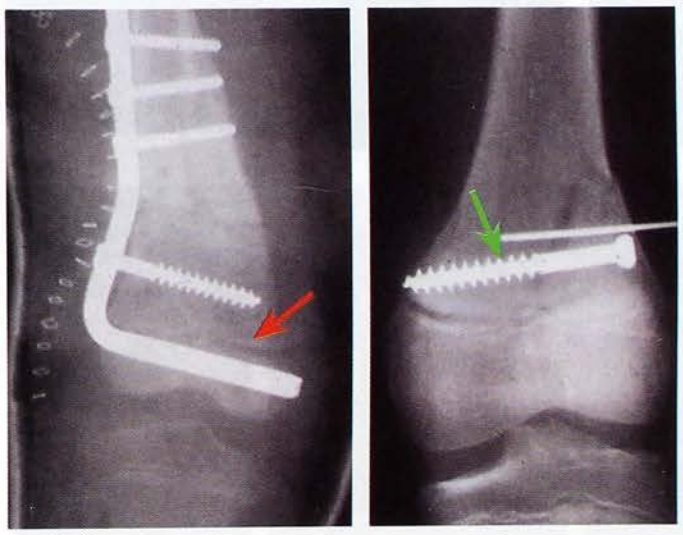

267-B　恶劣和良好的固定选择。这种经骺的固定扩大为跨生长板（红箭头）作为骺板骨桥。避免使用跨骺板大的或有螺纹的固定（绿箭头）



267-C　钢板固定。多发创伤儿童用钢板起到迅速坚强固定的作用



267-D　钢板对纤维异样增殖症的病理骨折起到应力增加作用。永久性髓内针固定（右侧）是纤维异样增殖症理想的治疗方法

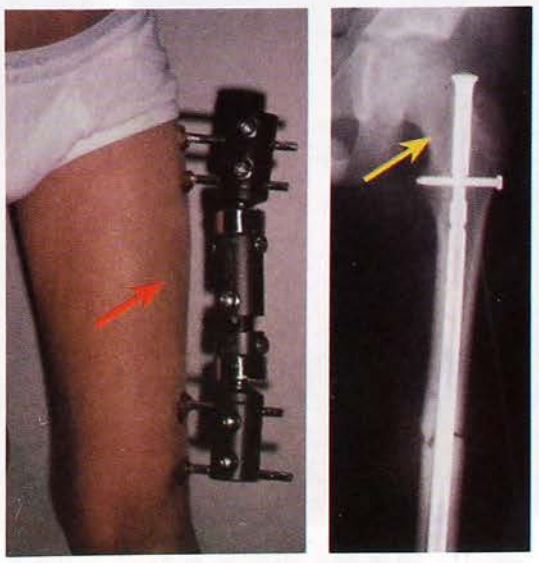

267-E　增加并发症的固定。典型病例为外固定（红箭头）和扩髓后的髓内针固定（黄箭头）

（郭　源 译）



268-A 漏诊的舟骨骨折。14岁男孩多发创伤。在恢复期间，他述腕部疼痛，X线片证实舟骨骨折



268-B 误导的创伤病史。12岁女孩最初有小腿外伤的病史，X线片显示胫骨周围有新生骨形成（黄箭头），当时认为是创伤所致。2个月后，疼痛加重，病变扩大（红箭头）。活检病理证实是Ewing肉瘤

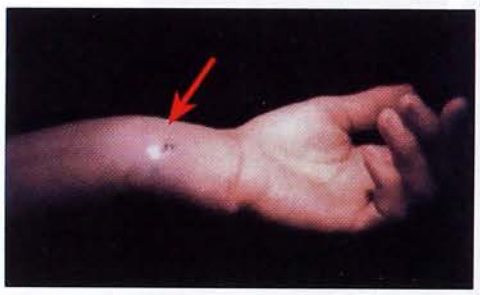

268-C 夹板隐匿开放骨折的刺孔。由于夹板没去除，导致最初没有认出是前臂开放性骨折

八、评价

治疗儿童损伤最重要的步骤是获得正确诊断。绝大多数的错误治疗是由于诊断不准确所造成。由于儿童的损伤常是多发的，儿童查体多不合作以及情况紧急不容许详细检查，使评定儿童损伤困难。

多发创伤的儿童诊断错误最重要，隐匿的骨折容易漏诊。而肌肉和骨骼的损伤是导致肢体残留畸形最常见的原因（268-A）。肌肉骨骼的多发伤虽很少致死，但常留功能障碍。

1. 优先考虑的事

对就医的创伤病人，应首先注意病人是否有肺脏、心血管或神经系统的损伤。然后肌肉和骨骼系统损伤应首先注意的是颈椎损伤、关节脱位（尤其是髋关节）、不稳定的和开放性骨折。

2. 病史

创伤病人的病史应包括：创伤的情景、能量、受伤机制意外事故的特征。要知道创伤的病史能使更严重的问题诊断混淆不清（268-B）。

3. 体格检查

绝大多数的误诊都与体格检查不全面有关。可以首先行X线透视检查，扫描患儿的全身各个部位，寻找畸形和自然动作。受伤的儿童和婴儿都存在因疼痛而出现的假性麻痹（268-D）。

为了全面地检查，骨折的病人要去除外固定的夹板或绷带（268-C）。寻找畸形、肿胀和最重压痛点的定位（268-E）。通过体格检查识别出受伤的部位是很重要的，因为未成的骨骼尚未骨化，X线片不显影（参见第2章）。诊断儿童骨折最重要的步骤之一是确定最重压痛点的部位。

评估血液循环的状态（268-F）。要知道肢体血液循环状况的判断靠脉搏是不够的。而是要观察指（趾）端毛细血管的充盈情况和观察被动伸指（趾）时患儿的反应。缺血的早期体征是被动伸指（趾）疼痛。筋膜间隔综合征在儿童可能是无症状的。



268-D 假麻痹。图示儿童因牵拉肘所致上肢活动受限。因疼痛而限制运动是婴儿和幼儿常见的创伤后体征



268-E 最重压痛点的定位。对诊断最有价值的发现是检查出固定的最重压痛点，图示儿童距腓前韧带扭伤



268-F 前臂肌肉缺血挛缩。此患儿肱骨髁上骨折石膏固定后发生筋膜间隔综合征

4. 创伤的影像学检查

绝大多数的创伤问题通过常规 X 线片检查可获得满意的图像。除特殊需要外，如鉴别不规则骨化中心，儿童一般不需摄对侧 X 线片对照。不明显的骨折常只意外发现皮质骨轮廓隆起（269-A），有时因软组织肿胀而发现骨折，无其他异常（269-B）。

（1）特殊成像　首先增摄其他角度。对临床检查怀疑骨折，而前后位和侧位 X 线片检查未发现骨折的，可摄斜位 X 线片（269-C）。移位的关节内或骺骨折的情况必须明确，增加斜位 X 线片能提供进一步有用的信息，以确定复位后的情况是否可以接受。故当某些情况下常规 X 线片不能提供充分的信息时，则需特殊体位的成像。当然选择造影的种类是基于体检和有关小儿不同年龄组的常见典型损伤类型的了解。

（2）关节造影　有助于判断关节软骨的损伤情况（269-D）

（3）骨扫描　有助于对损伤的筛查（269-E）。用高清晰度扫描可对怀疑骨折处做精确定位。例如，对临床检查腕部鼻烟壶处有压痛，而 X 线片检查阴性的，骨高清晰度扫描有助于确诊舟骨骨折。

（4）MRI　MRI 检查由于婴幼儿需要较深的镇静，故适应证有限。只有在怀疑脊髓损伤或非意外伤时才考虑（269-F）。

（5）超声波检查　未得到充分利用。在新生儿可能有肱骨远端全骺分离时考虑使用。

（6）关节镜检查　对 X 线片检查阴性的关节损伤有用（269-G）。



269-A　皮质骨不规整。皮质骨外形变化且在同一部位固定压痛，可诊断骨折



269-B　软组织肿胀。广泛软组织肿胀是骨折的根据



269-C　斜位 X 线片的价值。正侧位 X 线片未显示阴性，斜位 X 线片示髁间骨折（箭头）



269-D　关节造影。关节造影显示婴儿骺骨折（黄箭头），X 线片未显示

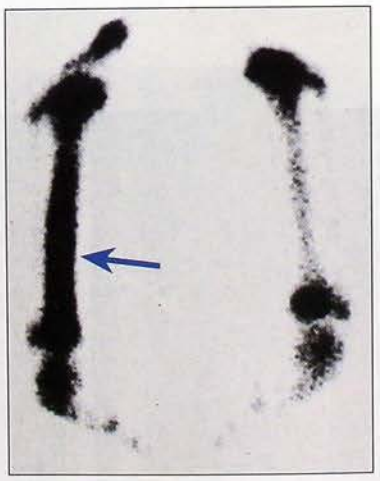

269-E　骨扫描。骨扫描证实是 Toddlers 骨折（蓝箭头），在 X 线平片不明显

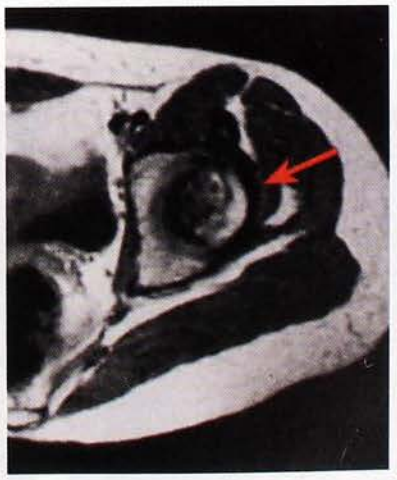

269-F　MRI。这名儿童股骨颈骨折后（红箭头），在 X 线片发生股骨头缺血坏死变化之前，MRI 已显示

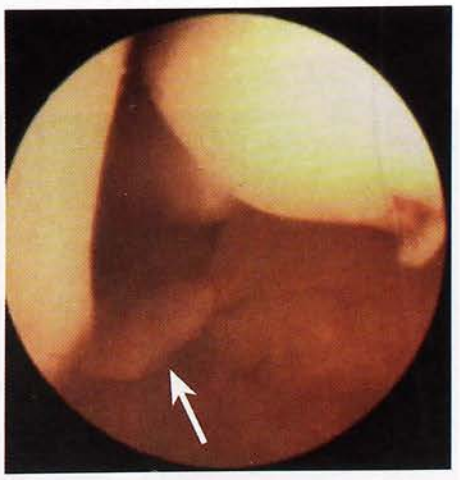

269-G　关节镜检查。关节的骨折（白箭头）在 X 线片上不能见到



270-A 非意外事故性外伤。在胫骨干骺端发现的隐匿性骨折是由于虐婴所致





270-B 学步小儿的骨折。胫骨的隐匿性骨折有时X线片可见（黄箭头），但学步小儿的骨折另外一种形式骰骨骨折，诊断靠骨扫描（红箭头）

270-C 软骨游离体。这名14岁男孩肘部受到外伤。X线片检查阴性，以后出现肘关节弹响。关节造影显示关节内游离体（红箭头），将其摘除（白箭头）









270-D 没有认出的桡骨颈骨折。学步小儿遭受肘部伤害，X线片检查阴性（左图）。7岁后因肘关节严重畸形再次就医，X线片发现桡骨头成为游离碎片（红箭头），桡骨头部分再生且位于肱骨小头的前方（黄箭头）

九、隐匿损伤和诊断的难题

隐匿性的损伤是指不明显而易误诊的损伤。这种情况多见于幼儿及儿童，原因是骨化的变异和不完整以及查体困难。有跛行或轻微外伤的儿童，临床检查可能是非局限的且X线片检查阴性。如行骨扫描或MRI检查，可能会发现许多隐匿的损伤。花费较高和检查的风险仅为了精确的诊断是否值得？得到精确的诊断会改变治疗吗？如果是为了确定非意外事故性伤的可能性，对上述2个问题的回答是肯定的。如果是为了其他问题，答案不明确，要根据具体情况而定。

1. 虐婴

非意外事故性损伤的诊断可能是很困难的（230-A）。这是一种最严重的隐匿性损伤，在后面有参见第272页。

2. 学步小儿的骨折

Toddlers骨折是指发生于婴幼儿的不同的隐匿性骨折。这包括跟骨、胫骨、骰骨、腓骨或跖骨。诊断有时靠临床的固定压痛体征。有时X线片显示异常或靠骨扫描而确定（230-B）。

3. 软骨损伤

软骨损伤诊断困难，一般是出现了关节内游离体才确诊（230-C）。

4. 骺损伤

由于骺板在X线片成像很差，骺损伤的诊断常较困难。

（1）SH-1骨折 二次骨化中心未出现的SH-1型骺分离易误诊。如锁骨外侧骨骺分离和肱骨内上髁骨折（230-D）。

（2）骺板应力性骨折　骺板应力性骨折常见于运动伤或神经肌肉性疾病，如脊髓发育不良（231-A）。

（3）胫骨近端骺损伤　胫骨近端骺损伤可由很轻微的创伤、外固定或炎症引起。此骨骺易受伤害，原因不清楚（231-B）。

（4）合并骨干骨折的骺损伤　并发骨干骨折的骺损伤不少见。图（231-C）。仅注意了骨干的骨折而忽略对骺板的观察。

（5）无移位骺骨折　无移位骺骨折诊断很困难图（231-C）。如果压痛位于骨骺处，即使X线片检查阴性也应考虑骺损伤。

5. 应力性骨折

应力性骨折有时也会易误诊为其他骨折。例如股骨颈应力骨折可能诊断为大腿根部肌肉牵拉伤（231-D）。

6. 骨软骨骨折

骨软骨骨折是由较大的软骨折块和小的骨片构成（231-E）。小的骨块在X线片很难发现看出。典型的有肱骨外髁骨折和胫骨嵴骨折。



271-A　骺分离。脊髓发育不良的儿童，由于胫骨近端骺板反复外伤致小腿上部肿胀（箭头）

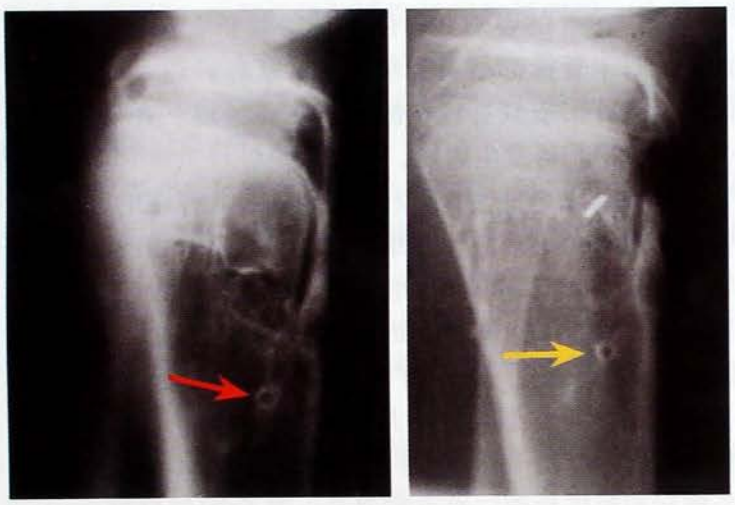

271-B　胫骨前方骨桥致反曲畸形。这名儿童因股骨干骨折行胫骨骨牵引。结果导致骨桥形成（红箭头），（黄箭头）示骨桥切除

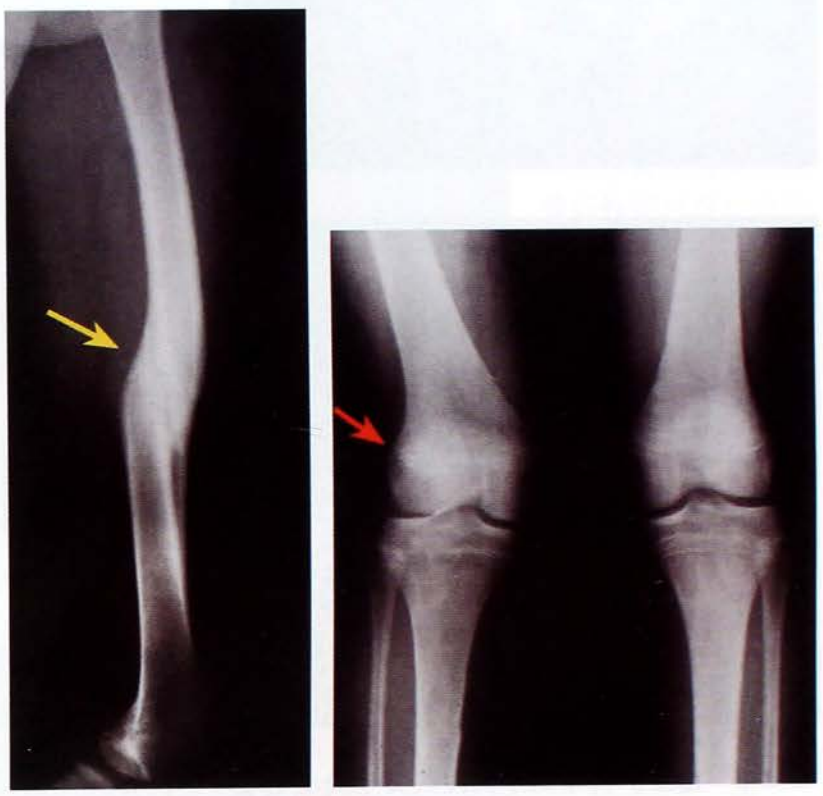

271-C　忽略的股骨骺损伤。这是一名12岁女孩，股骨干骨折，骨折愈合并且塑形（黄箭头）。以后出现膝外翻畸形，可以看到骨桥（红箭头）予以切除

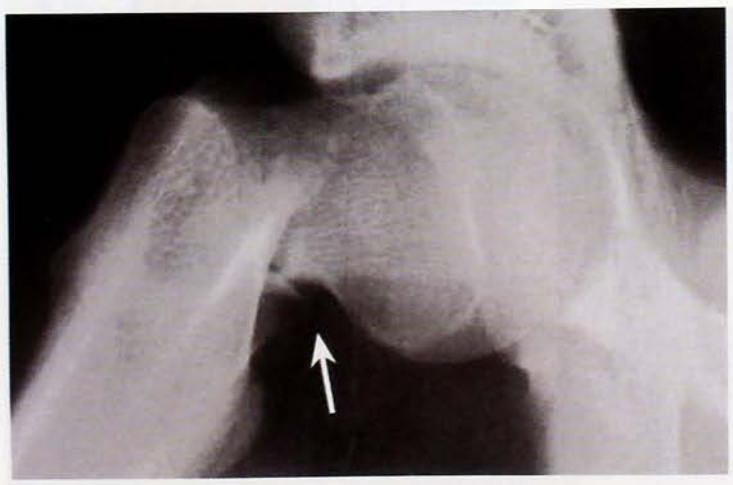

271-D　应力性骨折误诊为大腿根部肌肉牵拉伤。教练建议这名17岁的男孩连续全速冲刺，在奔跑中他遭受自发的股骨颈应力骨折

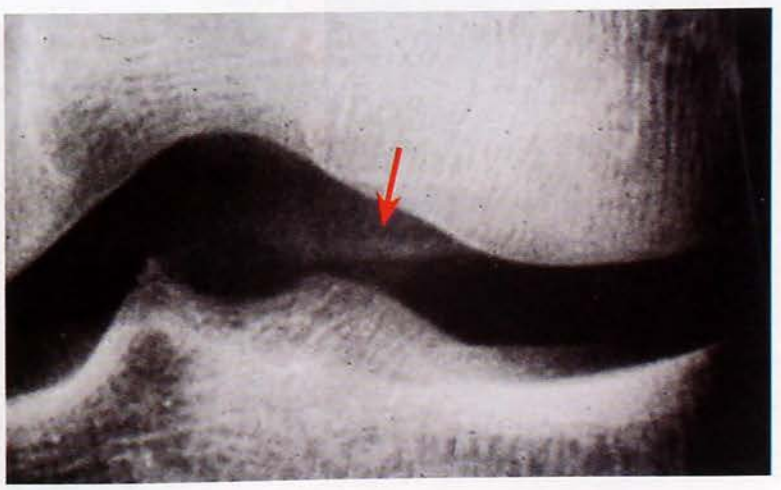

271-E　骨软骨骨折。这名青少年遭受急性髌骨脱位并发骨软骨骨折，骨片的边缘在X线片上很难看到





272-A 产伤。关节损伤（黄箭头）和骨干骨折（红箭头）是这类损伤中常见的类型

十、产伤和新生儿损伤

1. 产伤

在分娩过程中某些产科异常情况如大体重儿、肩难产、机械辅助分娩和超妊娠期儿可见产伤。还可见于有潜在的问题的胎儿如成骨不全和关节挛缩等。

最常见的产伤包括：臂丛神经损伤和锁骨骨折。股骨干骨折（272-A）和颅内的和脊髓平面神经损伤也较常见。

产伤所致的骨折可用简单的夹板治疗。锁骨骨折可用绷带将上肢贴胸固定使之舒适。股骨干骨折可用 Pavlik 吊带治疗。任何残存畸形均可通过塑形矫正。

2. 婴儿早期骨折

在早产低体重儿中常见新生儿骨折，骨折常见的类型有肋骨、桡骨、肱骨和股骨。这些小儿易患营养性佝偻病需代谢性治疗。骨折治疗最好用夹板，而不用石膏。

十一、虐婴

由于虐婴或非意外事故性创伤具有潜在的致命的病情，故对婴幼儿有骨折都应警惕是否为虐婴。一旦漏诊，50% 的婴幼儿可再次受伤，且 10% 的婴幼儿由此而致死。

1. 评估

对 1 岁以内正常的婴幼儿，任何长骨骨折都应警惕虐婴。许多婴幼儿股骨干骨折都是虐婴所致。对家庭护理人员诉说仅有行为改变而无外伤或只有轻伤的婴幼儿要警惕。要牢记无论什么社会经济水平均可发生虐婴。

（1）查体 要做全身性查体。除了目前患儿存在的问题外，要注意婴儿外观是否正常？要仔细地记录患儿有无肿胀、假性麻痹或软组织损伤（272-B）。软组织挫伤比骨折更为常见。

（2）影像学检查 如果你怀疑是虐婴，须申请胸片、四肢片和颅骨侧位片。如果需进一步的评估，骨扫描可显示近来的骨折。

（3）虐婴的骨折类型 虐婴儿骨折具有高度的特异性，表现为干骺端骨折（272-D）、肱骨干、肋骨（272-C）、肩胛骨、锁骨的外侧端和椎体骨折。对双侧骨折、复杂的颅骨骨折也应警惕。患儿在不同年龄多次发生骨折的约为 13%。根据 X 线片的表现注明骨折的日期（273-A）。

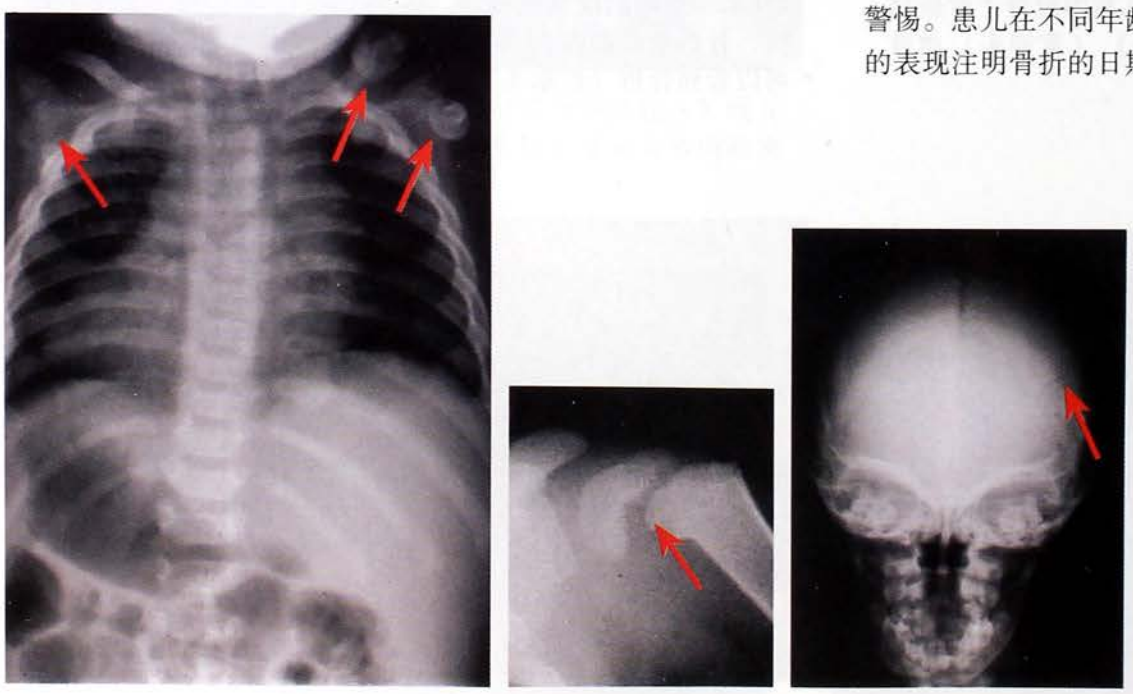

272-C 虐婴的多发骨折。发生于不同的年龄阶段多处骨折（红箭头）在虐婴中常见

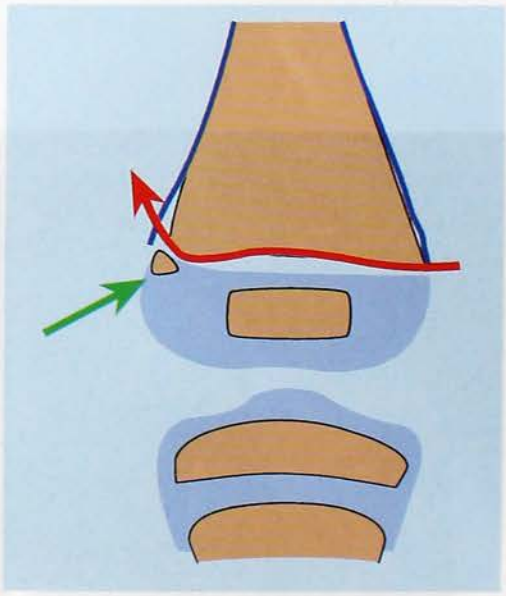

272-D 典型的虐婴的骨折类型。带干骺端骨折片（绿箭头）的骺骨折（红箭头）

（4）疑似虐婴 如果医生怀疑虐婴，应通知社会工作者或护工。告知担忧和怀疑程度。请儿科的同事会诊商议，认真地记录你的发现和结果。意外伤害事故患儿的父母通常接受会诊意见，不接受的家长应怀疑是虐婴者。

十二、多发创伤

多发创伤占住院创伤病人的10%（273-B）。创伤治疗中心的治疗能够提供良好预后。预防创伤是最大的挑战。

（1）损伤的严重程度 若并发脊柱、骨盆、锁骨和肩胛骨的骨折是较严重的损伤（273-C）。

（2）疑似婴儿的颈部损伤 对怀疑有颈部损伤婴儿，搬运过程中应在肩下放置软垫使颈椎保持中立位。

（3）多发创伤需要多学科治疗 在创伤中心多发创伤需要多学科治疗。首先要注意呼吸（273-D）、循环、神经、胃肠系统、泌尿生殖系统，最后才是肌肉骨骼系统。制定治疗计划时必须注意病人的年龄。同样的创伤，大龄儿童与幼儿在治疗上是有区别的（273-E）。

1. 需小儿骨科尽早治疗的伤情

包括初始的治疗计划

（1）股骨干骨折和头外伤 无论采取何种方法，应先将股骨干骨折固定。医院常用的固定材料包括钢板、外固定器或弹性髓内针。

（2）筋膜间隔综合征 对血管损伤或疑有筋膜间隔综合征的情况必须尽早评估。

（3）漂浮膝 漂浮膝常需内固定。可以先固定一个骨或股骨与胫骨均固定。一般可以手术固定一处骨折，另一处骨折行石膏外固定。

（4）查找隐蔽的骨折 隐蔽的骨折虽不危及患儿的生命，但将来可能造成严重的不良后果。

2. 火器伤

枪伤是常致多发伤。这种损伤是导致儿童在20岁以前死亡的第三大原因，也是最大的公共健康问题。

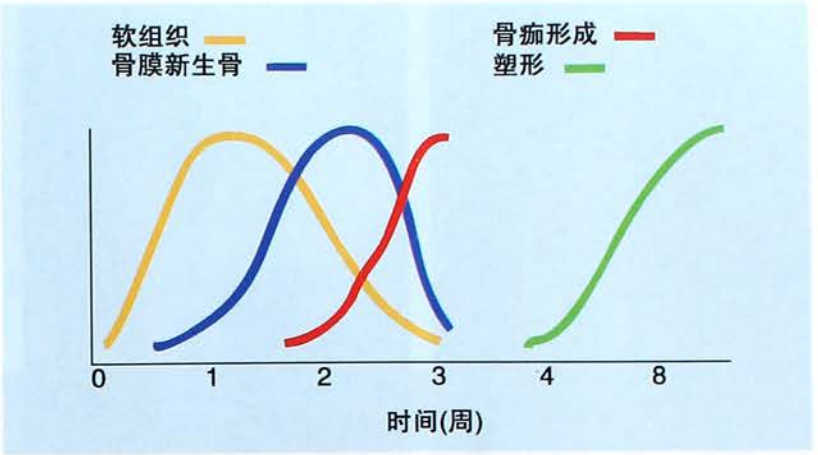

273-A 婴儿骨折时间。根据X线片的特征能够确定婴儿骨折时间



273-B 多发创伤。多发创伤需要多学科治疗，这名儿童除股骨骨折外同时有广泛的面部损伤

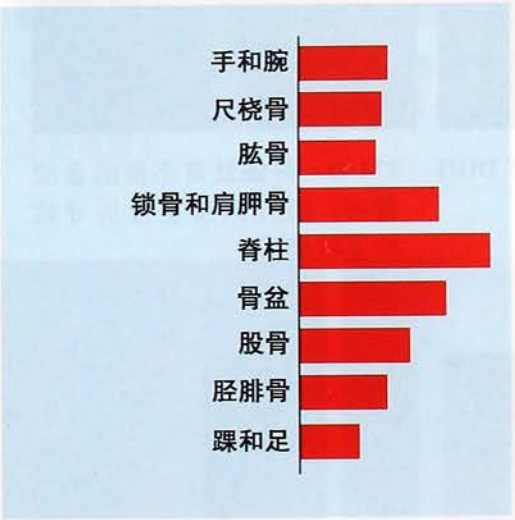

273-C 按骨折类型为其严重程度评分

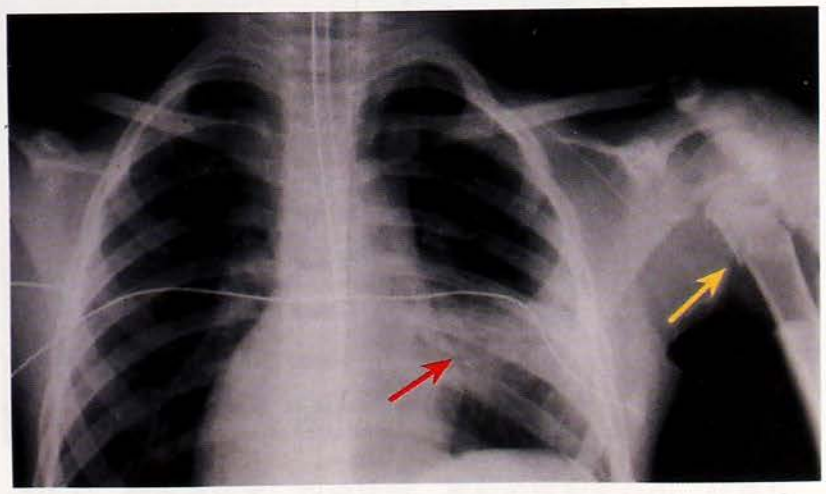

273-D 多发伤需优先考虑的事。肺部挫伤并发肺不张（红箭头）比肱骨干骨折（黄箭头）应优先考虑



273-E 多发骨折。多段骨折本身构成多发伤，但在婴儿，这些多发骨折只需一长臂石膏固定



274-A 脑瘫患儿的骨折。骨很易发生骨折，且在愈合的过程中有大量的骨痂



274-B 骨硬化症患儿骨折。容易发生骨折，行内固定困难



274-C 髋人字石膏治疗 DDH 后的骨折



274-D 纤维发育不良的多次骨折。患儿因反复骨折导致牧羊杖畸形



274-E 经非骨化性纤维瘤的骨折



274-F 经恶性成骨肉瘤的骨折。最令人担心遗漏的骨折

十三、病理性骨折

病理性骨折在儿童较常见。神经肌肉性疾病造成的骨质疏松或肿瘤引起局部骨质薄弱均是病理性骨折的原因。

1. 评估

若轻微的外伤就导致骨折，要注意是否为病理性骨折。当然正常的婴幼儿跌倒也可致骨折。一般通过病史及仔细检查能将正常儿童与有潜在骨病的儿童区分出来。

2. 治疗

全身性疾患包括骨密度降低或增加的。治疗小儿骨质疏松的骨折，如脑性瘫痪（274-A）、脊柱裂、成骨不全，应给予尽短期的制动，因为制动时间过长可增加骨量丢失并增加再次骨折的危险性。因发育异常致骨密度增加的也容易发生骨折（274-B）。

（1）石膏治疗　因为患病而行石膏治疗，如发育性髋关节脱位的石膏治疗，可增加骨折的危险性。在拆除石膏后的一短段时间最容易骨折，因为此时肢体关节僵硬且制动使骨量丢失（274-C）。

（2）骨良性病变　是骨折常见的部位。

小而限局性病变　如果病变小，而由较大的外力引起的骨折，应石膏固定至骨折愈合。最好在骨折愈合后再治疗局部的病变。而大的病变，尤其是累及股骨上段，应行植骨 + 内固定。

纤维发育不良　早期使用弹性髓内针不仅可增强骨的强度，还可减少再次骨折的风险（274-D）。这种治疗方法还可缩短康复期。

单房骨囊肿　如 14 章所述，要待愈合后再治疗。股骨上段的囊肿需特殊的关注。为防止骨畸形，多数应内固定 + 植骨以防畸形愈合。植骨和内固定应一期完成。对 8 ~ 10 岁以下的儿童要避免使用螺纹和大的内固定物跨过骺板，用光滑的克氏针可穿过骺板。为防止克氏针游走，针尾要折弯。

非骨化性纤维瘤　是病理性骨折常见的部位（274-E）。如果病变累及骨直径的 50%，建议植骨。

（3）恶性骨肿瘤　要注意恶性肿瘤如成骨肉瘤遗漏的骨折（274-F）。要注意询问在发生骨折前患儿是否有夜间疼痛。夜间疼痛是恶性肿瘤常见的症状。仔细地复习 X 线片注意骨的特点，早期发现骨折的病理是首要关心的问题。

十四、开放性骨折

儿童开放性骨折的最常见部位是胫骨，其次是肱骨髁上、前臂、股骨和其他部位的骨折。

1. 分类

儿童开放性骨折的分类基本上与成人相同（275-A）。总体上，儿童在已知的分型的骨折其愈后都较好，尤其是婴幼儿骨折。而青少年的预后与成人相同。

2. 治疗

（1）治疗顺序　急性儿童开放性骨折的治疗顺序与成人相同。内容包括预防性抗生素治疗、注射破伤风抗毒素、清创和固定（275-B、275-C）。通常多数可保肢，且儿童开放性骨折的治疗并无需像青少年那么积极。

（2）儿童治疗的不同点　儿童开放性骨折与成人在治疗上有以下几方面的不同点：①软组织愈合快。②失活但无污染的骨块应保留可愈合。③在有骨丢失时，骨膜可成骨（275-D）。④迟延愈合及不愈合的情况少见。⑤长外固定器可留在原位直到骨折愈合坚强。

分型	软组织	骨
1 型	清洁的伤口	破口 < 1cm
2 型	软组织损伤	破口 > 1cm，范围不大
3 型	广泛软组织伤	包括粉碎性骨折

275-A　Gustilo 儿童开放性骨折分类





275-B　开放性肱骨髁上骨折这是 Gustilo。1 型的开放性骨折（箭头），仅在肘上方有骨尖刺破皮肤伤。冲洗伤口和伤口边缘的清创术

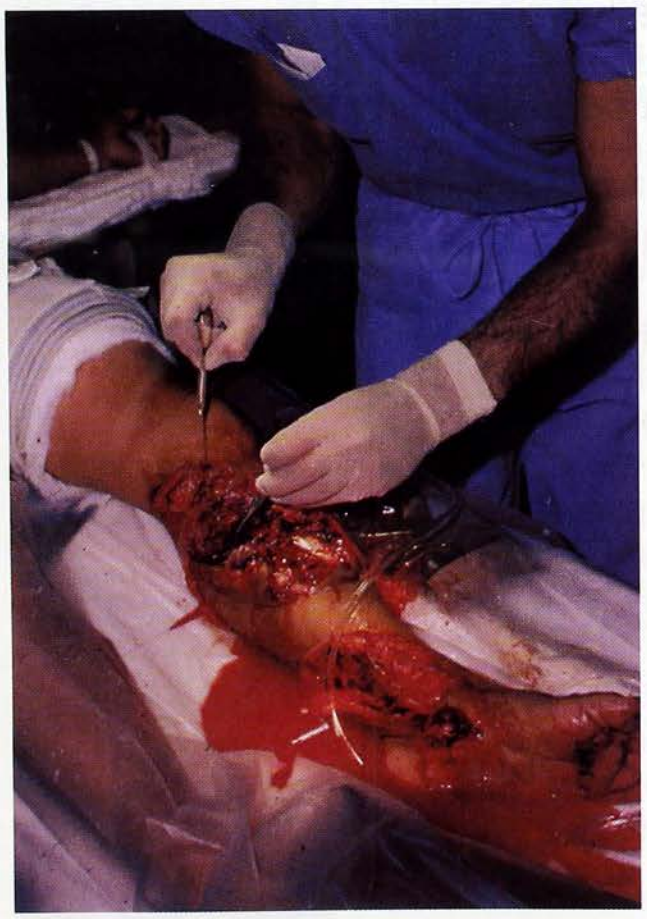

275-C　骨折清创术。在游泳时，被船的螺旋桨打伤，胫骨开放性骨折。需仔细地清创，去除全部异物及失活组织。放置外固定器，最后骨折愈合没有感染



275-D　开放性粉碎性胫骨骨折。治疗这例骨折（红箭头）是通过清创和去除游离污染的骨块，最终在骨膜内新骨再生（黄箭头）

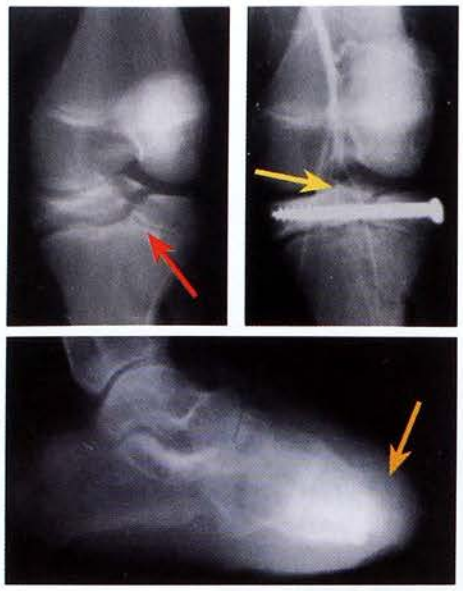

276-A 未能认出的血管损伤。胫骨近端骨折（红箭头），复位并用螺钉固定。因血运不良行动脉造影照片显示动脉损伤（黄箭头）。延误的诊断使得需行经跖骨的截肢术。（橙箭头）

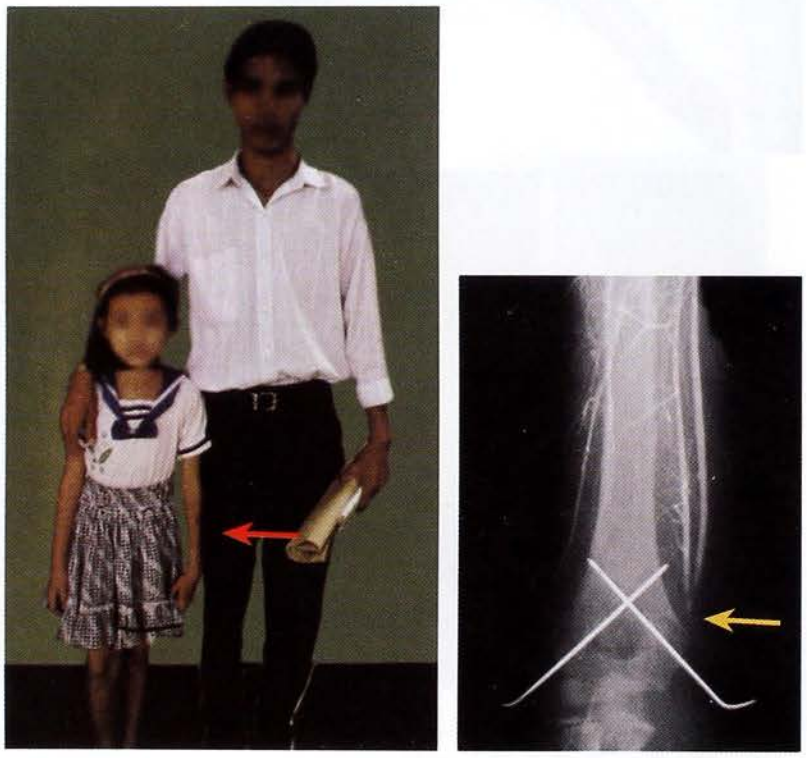

276-B 伴随肱骨髁上骨折后的 Volkman 挛缩。女孩，肱骨髁上骨折石膏治疗后发生前臂缺血性挛缩（红箭头）。血管的损伤（黄箭头）在针固定骨折的 X 线片上可见

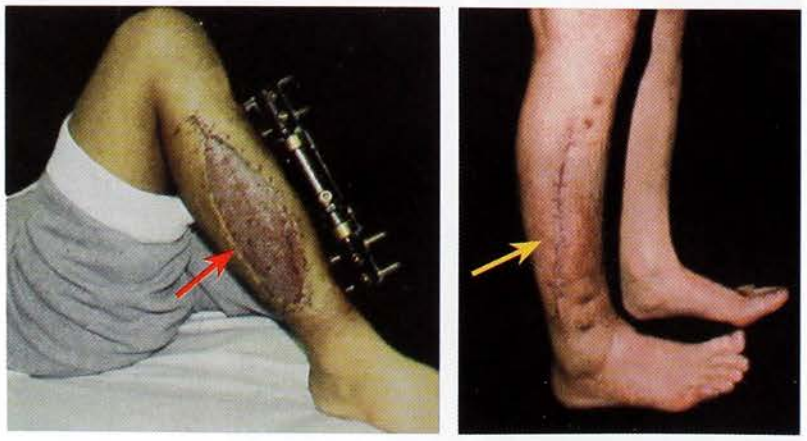

276-C 成功地治疗筋膜间隔综合征。这 2 名病人均发生了筋膜间隔综合征，行筋膜切开和外固定器治疗。1 例伤口Ⅰ期行植皮术（红箭头），另 1 例是Ⅱ期直接缝合（黄箭头）。2 名患儿肌肉的功能得以保存

十五、并发症

对于创伤病人的治疗，面临的最大挑战是如何避免并发症。儿童骨折一般愈合迅速。血管的并发症不常见（276-A），神经损伤过一定时间可恢复，关节活动一般也可自然恢复。总体来说，除特殊原因外，儿童骨折的治疗结果是令人满意的。绝大多数的并发症是由于损伤而引起，少数是由于治疗不当造成。一个好的治疗方案应该是充分考虑到这种创伤最可能带来什么并发症，采取积极的措施避免发生。

1. 误诊

曾估计儿童骨折的误诊约为 15%。注意潜在的损伤和隐患，对创伤的病人要仔细地评估才可减少误诊的发生。

2. 高危骨折

要知道某些骨折会带来较高的并发症。

（1）肱骨髁上骨折 并发症包括前臂缺血性挛缩（276-B）、神经损伤和肘内翻畸形。

（2）肱骨外髁骨折 这种损伤可能发生的不愈合和骨折移位。

（3）桡骨颈骨折 骨折严重移位的，有缺血坏死、过度生长和前臂旋转受限的可能。

（4）前臂骨干中段骨折 较大儿童和青少年前臂骨折可并发畸形愈合引起的前臂旋转受限、再骨折和少见的交叉愈合。

（5）股骨颈骨折 股骨颈骨折可发生股骨头缺血坏死和髋内翻。

（6）股骨远端骺骨折 可引起生长停滞。

（7）胫骨近端干骺端骨折 会引发过度生长也会导致膝外翻。

3. 外伤无法预防的并发症

有些并发症是由于在创伤的当时造成的不可挽回的损害。

（1）缺血坏死 股骨头骺或桡骨头骺缺血坏死可能是骺血管骺血管损伤所致。即使关节减压和解剖复位仍可能发生此并发症。

（2）骺损伤 若伤及生长板的生发层，常可引起肢体短缩和成角畸形。

4. 可预防的并发症

通过熟练的治疗，有些并发症是可避免的。

（1）筋膜间隔综合征 血管损伤、手术时间过长、动脉套管插入术、导管插入术、静脉输液外渗、骨髓炎和坏死性筋膜炎都可引起筋膜间隔综合征。在肌肉发生坏死之前，及早发现和早期治疗可有效地阻止其发生（276-C）。

（2）畸形愈合 复位不充分和再错位最多于大儿童和青少年。

（3）骺板骨桥形成 经生长板生发层的骺骨折可导致骨桥形成。解剖复位可减低跨生长板骺骨桥的发生率。

（4）小的骨桥引起的畸形 在明显的畸形发生前，若骺闭合的范围小于骺生长板 50%，可行骨桥切除阻止畸形发生。

（5）固定植入物引起的并发症　根据年龄选择恰当固定物并应用得当，多数因固定物引起并发症是可预防的。固定物并发症包括：因放置的位置不正确引起骺损伤，选择固定物类型不适当，放置的固定物导致应力增高和过早地取除固定物造成再次骨折。

石膏的并发症也很常见，过紧的石膏可引起肢体缺血或褥疮。石膏技术差可引起石膏塑形不好，会造成固定期间骨折复位失败。

5. 避免并发症

在治疗前，应认真考虑有可能发生那些并发症，并采取措施避免其发生。下面的建议虽早已提过，为了强调在此重申。

（1）避免胫骨骨牵引　股骨骨牵引效果相同，且风险少。

（2）避免静脉内的麻醉剂　复位后的一段时间，静脉内的麻醉剂可能掩盖筋膜间隔综合征或其他严重的问题。

（3）假定儿童不可靠　石膏要足够的厚且固定膝关节于屈曲位，防止病儿行走。

（4）用双瓣切开石膏固定骨折　这样做是因骨折后肢体肿胀，如胫骨和前臂骨折（277-A）。

（5）避免高风险的治疗方法　例如，应避免为婴儿股骨干骨折作过头垂直牵引即 Bryant 牵引和避免对闭合的非粉碎性骨折使用外固定器（277-B）。

（6）告知家属有关的风险　在骺损伤、缺血坏死、筋膜间隔综合征发生之前就应告知家属可能发生畸形。

（7）定期随访　骨折 1 周后应预约病人随访，摄 X 线片以了解骨折是否又发生移位，若发生移位还能再复位。对骺损伤应随访 1 年，以证实生长正常。

（8）不损伤生长板　避免任何固定物所带来的损伤，如生长儿童的扩髓内针（277-C）和用跨骺板的粗大的内固定材料。

（9）沟通的问题　要关心与婴儿、幼儿和儿童的沟通，因为他们不能确定或准确地描述出疼痛部位和其他的问题（277-D）。

（10）容许关节僵硬自然消退　被动强力活动关节可导致关节僵硬或相邻近骨的骨折（277-E）。

（11）筋膜间隔综合征　在儿童筋膜间隔综合征可无声无息地发生。

（12）避免过长时间制动　在骨量减少的儿童，如成骨不全和脊髓发育不良的病儿，应避免过长时间制动。



277-A　由于石膏过紧导致缺血。这个病人因前臂骨折行管形石膏固定，结果出现肿胀和充血，劈开石膏后问题得到解决

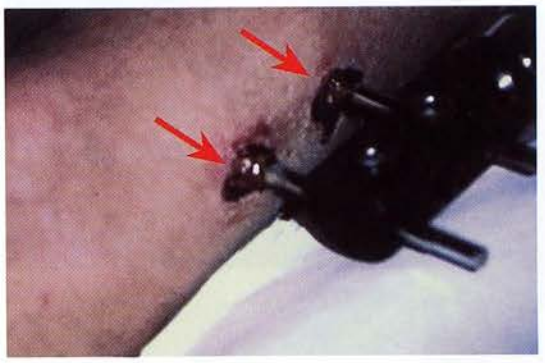

277-B　外固定针固定的并发症。外固定的针的并发症很多，包括针道感染（箭头）



277-C　股骨扩髓后生长受限。11 岁病儿双股骨干骨折带锁髓内针治疗，股骨近端的生长机制受到破坏，导致股骨颈变窄





277-E　因术后关节僵硬而过度治疗后的伤害。胫骨嵴骨折的这名女孩经受了强有力的理疗和麻醉下的手法，结果造成骨折（红箭头），关节损害（黄箭头），最终发生关节融合（橙箭头）



277-D　石膏褥疮。感觉差或表达能力不好的病儿有很大危险。图示足跟溃疡发生于一名脑性瘫痪的儿童，直至取除石膏后才得到诊断

（朱振华 译）



278-A 足趾骨折。近节指骨的移位骨折需闭合复位



278-B 跖骨应力骨折。常见于青少年



278-C Jones 骨折。发生于干骺端与骨干交界部，愈合缓慢





278-D 跖跗关节骨折脱位。见于青少年，予以解剖复位、螺钉固定

十六、足部损伤

足部骨折约占儿童全部骨折的6%，半数发生在跖骨。足部软组织损伤则更为常见。

1. 骨折

（1）足趾骨折　有时需要复位（278-A）。常与邻近趾一同粘贴固定。

（2）跖骨骨折　有多种表现。

（3）第一跖骨骨折　常见于婴幼儿。第一跖骨骨折最常见。骨折塑形能力强，保守治疗常可获得满意结果。

（4）应力骨折　常见于青少年（278-B）。

（5）第五跖骨骨折　形式多样。

第五跖骨基底骨突　在骨骼未成熟的小儿可与无移位结节骨折混淆。正常发育的骨突有一光滑透亮线、与跖骨干纵轴平行，女孩于9～11岁男孩及11～14岁最为常见。与骨折的鉴别在于骨突部位无压痛。

副骨　足外侧常见的副骨是腓侧籽骨、位于骰骨的外侧缘，以及维萨利骨、位于腓骨短肌的止点。籽骨均无压痛，且X线片上呈圆形。

干骺端骨折　常无移位、短腿石膏固定后愈合迅速。

干骺端-骨干交界部的骨折　交界部的骨折（278-C）愈合缓慢，需短腿免负重石膏固定4周，有时需延长固定时间甚至需螺钉固定方能愈合。

（6）跖跗区骨折　常见于大龄儿童，不稳定类型的常需内固定（278-D）。

（7）骰骨骨折　约占足部骨折的5%。

新鲜骨折　可由于直接外力或足的强力外展造成，并不常见。骰骨区有肿胀和压痛，应考虑此骨折，投照斜位X线片常可确定诊断。大龄儿涉及关节面的骨折，需要解剖复位。

应力骨折　常见于学步儿童，易被忽略，可经骨扫描确诊。无明确诊断的跛行患儿应排除此种损伤，一经诊断应以短腿可行走石膏固定2周。

（8）舟骨骨折　更为罕见，若移位则需要切开复位固定（278-E）。





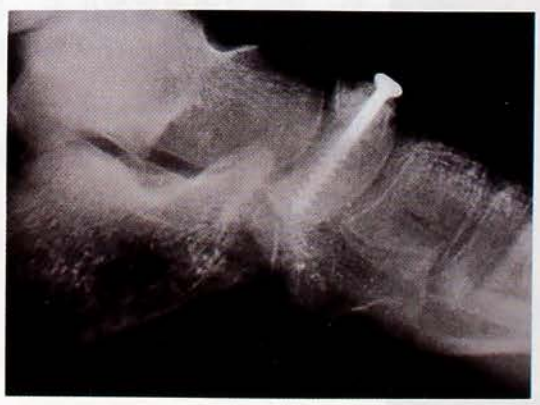

278-E 舟骨骨折。青少年移位的关节骨折（箭头），予切开复位、螺钉内定

（9）距骨骨折 少见（279-A）。无移位骨折予以石膏固定，若骨折线涉及关节面则需切开复位内固定，结果常佳。缺血坏死及退行性改变不常见。

（10）跟骨骨折 可分为急性及应力骨折二类。

急性骨折 可依成人类型分类，60% 为关节外骨折，粉碎骨折儿童不常见，多以短腿石膏固定。移位轻微的跟腱撕脱骨折可保守治疗（279-B），预后常佳。移位的关节内骨折需要解剖复位及内固定（279-C）。

应力骨折 可导致幼儿及少儿跛行，足跟存在压痛常可辅助诊断，需短腿石膏固定 2～3 周。诊断不明时常需行骨扫描（279-D）。2～3 周后的随诊 X 线片常显示跟骨结节区的弧形硬化影，提示原始骨折的存在。

2. 足部割草机伤

该严重损伤多系自运行的割草机上跌落所致。多数严重损伤波及足的跖内侧。常需进行游离皮片移植、小腿交叉皮瓣、吻合血管的皮瓣移植等手术。由于儿童独有的巨大愈合潜力，剥脱的皮肤应尽可能予以保留。

3. 虐婴

应投照高分辨率 X 线片以除外微小骨折。裂纹及竹节状骨折属典型的所见。

4. 足烧伤

常导致严重挛缩畸形，需要松解植皮或以 Ilizarov 外固器逐渐矫正。

5. 自行车辐条伤

常致软组织损伤，偶发骨折。系与成人一同骑车所致。

6. 软组织损伤

（1）筋膜间隔综合征 常表现为肿胀、被动活动疼痛、筋膜间隔内压增高。治疗需要多个间隔切开减张及推迟关闭伤口。

（2）严重软组织损伤 可造成坏死（279-F）、皮肤缺损及神经血管损伤。



279-A 移位的距骨颈骨折。经短腿石膏固定，骨折愈合，活动范围完全恢复



279-B 跟腱撕脱骨折。撕脱骨片较小、移位轻微，予以短腿石膏固定



279-C 跟骨粉碎骨折。跌落伤所致。石膏固定、结果好



279-D 隐匿型跟骨骨折。5 岁男孩，跛行，原始 X 线片未发现骨折。骨扫描显示有无移位的骨折

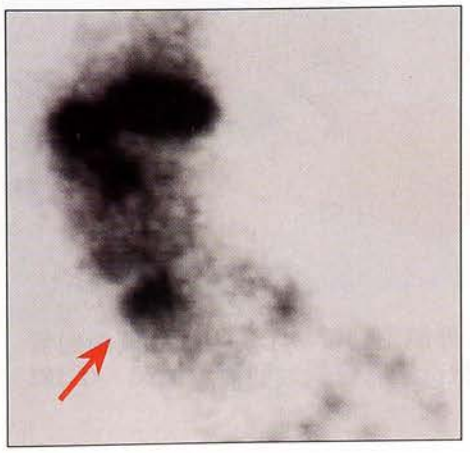

279-E 隐匿型骰骨骨折。3 岁儿童，跛行，足外侧轻肿。X 线片未见骨折，骨扫描显示骨折



279-F 足严重挤压伤。尽力保肢治疗，一段时间后坏死界限逐渐清晰



280-A 内踝副骨。系偶然发现



280-B 腓骨下骨。见于内踝骨折的病人，属偶然发现。后者X线表现外观圆钝



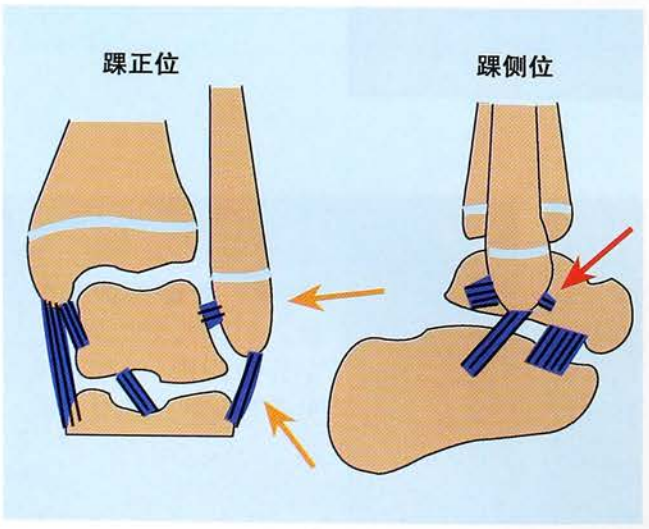

280-C 踝部韧带。踝关节外侧副韧带易于受损。外侧副韧带的前部更易损伤，该部韧带位于腓骨远端的前方

十七、踝关节损伤

1. 副骨

副骨可见于内外踝（280-A）。有时不能与骨骺融合而成为副骨。内外踝骨骺和副骨之间的软骨联合发生骨折可导致疼痛，压痛常位于踝尖部，这种独特的部位有诊断意义。

腓骨下骨 为外踝的副骨，可因创伤而分离，常有疼痛（280-B），需要短腿石膏固定4周。有时不能愈合，需手术切除或松质骨移植以促进愈合。

2. 踝扭伤

踝扭伤的发生率随年龄增长而增加，常见于青少年。外侧扭伤多见，造成跟骰韧带和外侧副韧带损伤（280-C）。检查最重压痛点常可确定扭伤部位。如果临床检查不典型但有骨性压痛，应投照踝关节正位、侧位、斜位X线片。

（1）轻微扭伤 距腓前韧带以及跟骰韧带的损伤可予以弹性绷带固定、抬高患肢和冷敷。在疼痛完全消失前应限制活动。

（2）中重度扭伤 用短腿行走石膏固定2~3周。

（3）反复性扭伤 应投照应力位X线片来评估踝关节的稳定性（280-D）有如成人一样踝关节不稳定和有症状的常需要手术修补。

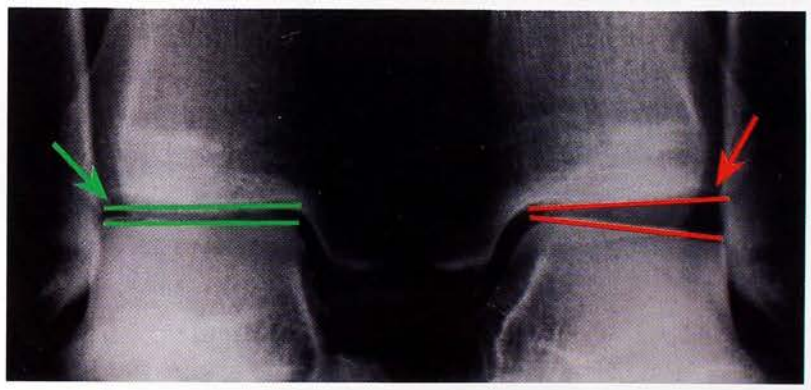



280-D 慢性踝关节不稳定。双侧踝关节的内翻应力位X线片显示左侧关节间隙呈三角形而右侧为平行线，提示左踝不稳定

3. 踝关节骨折

踝关节骨折形式复杂多样，因未发育成熟踝关节的生理性改变以及复杂相互影响的损伤机制使然。

（1）年龄 骨折类型随年龄而不同（281-A）：

婴幼儿期 骨的薄弱部位位于干骺端，骨折多不波及骺板和韧带。

儿童的中、晚期 骺板相对薄弱，易于发生损伤。腓骨远端骺核分离，诊断较困难。

青少年 骨折类型多样，多系骺板的不对称性闭合所致。这类骨折多列为移行性。侧副韧带撕裂较为常见。

（2）内翻及外翻型骨折 外侧损伤可发生于韧带、骨骺及骺板（281-B、281-C）。骺板常受损。临床检查及常规 X 线片难于诊断，踝关节 MRI 常可显示骺板损伤。需要短腿石膏固定 4 周。

（3）跖屈型骨折 常发生在胫骨远端或生长板（281-D）。

婴幼儿
干骺端骨折
儿童
内收
外展
跖展
青少年
三平面
外侧
内侧

281-A 儿童踝关节骨折的分型



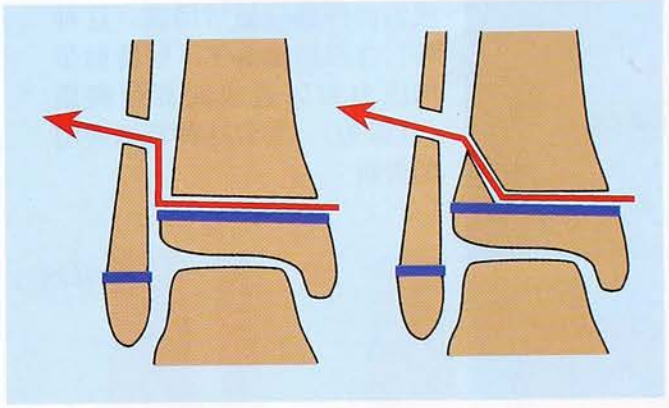

281-B 外翻型损伤。可导致腓骨远端骨干骨折

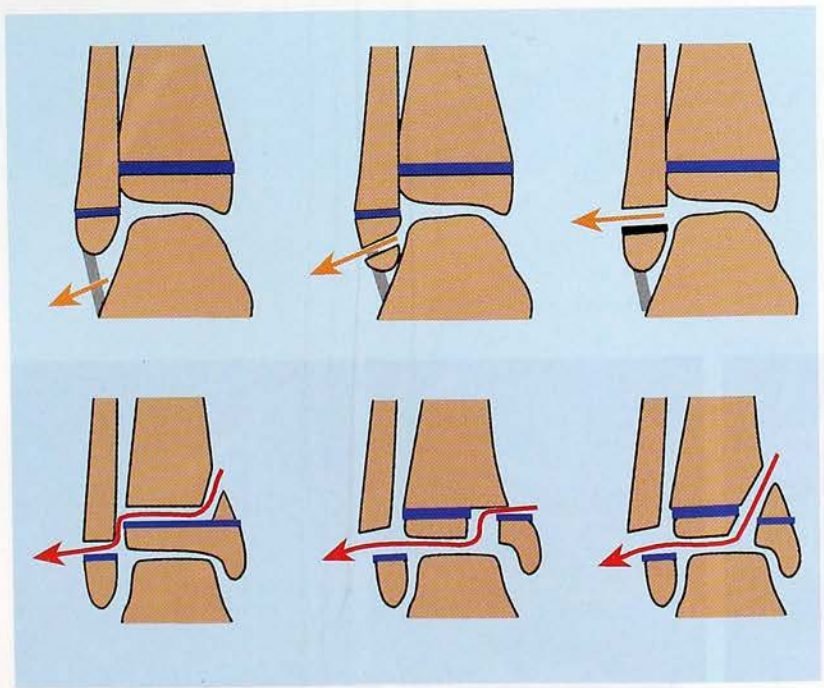

281-C 旋后内翻损伤。可仅损伤外侧结构（橙箭头）或整个踝关节（红箭头）

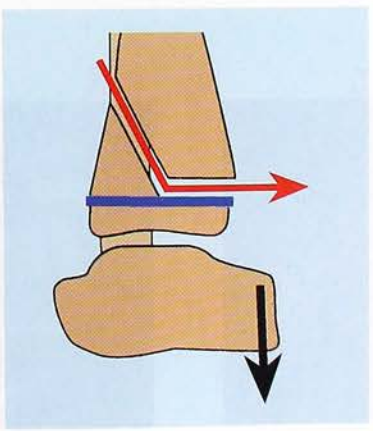

281-D 跖屈型损伤。骨折在张力作用下造成矢状面畸形

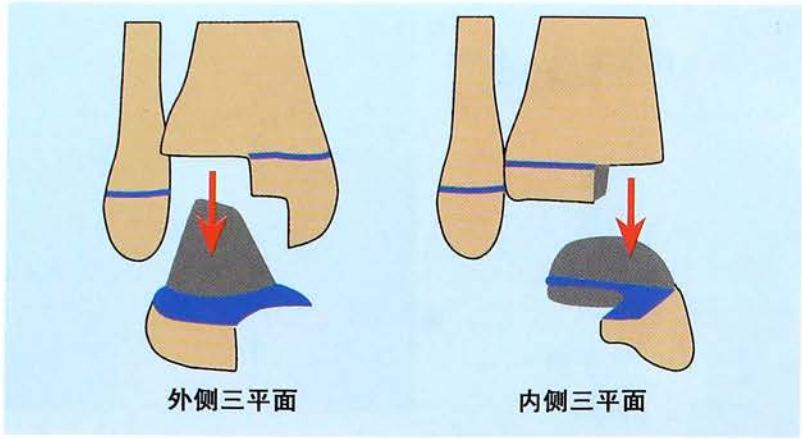

282-A 三平面骨折的简单分型。外侧及内侧三平面骨折。但这种简单的分型仍会有亚型

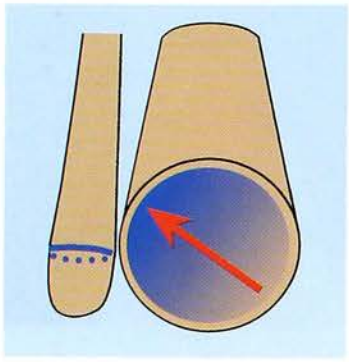

282-B 胫骨远端骺板闭合的不对称性。融合首先发生于后内象限逐渐向前外象限发展



282-C Tillaux 骨折。由于骺板的前外部分最后闭合。这种移行性损伤是由于下胫腓韧带的应力可以造成此部位撕脱（红箭头），导致这种特殊类型的骨折

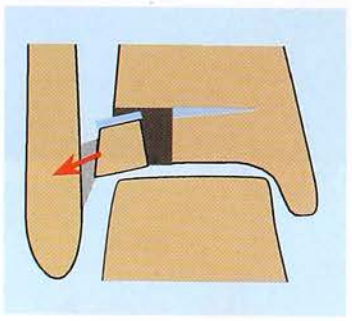

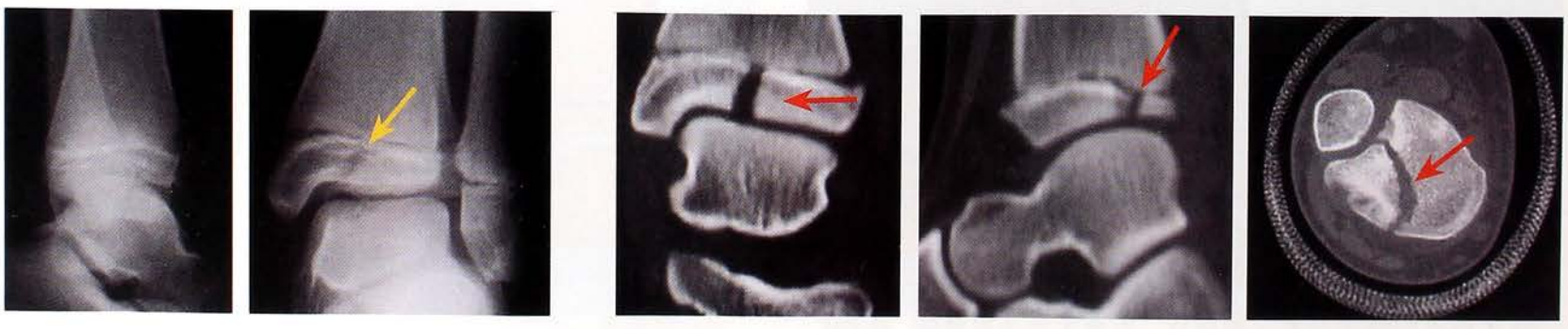

282-D Tillaux 骨折的诊断。侧位片不见有移位、正位片轻微移位（黄箭头）；CT 扫描可清晰显示骨折范围及移位程度（红箭头）

（4）胫骨远端骺损伤 需投照正位、侧位和左、右斜位，如果移位程度不明确常需要 CT 检查（282-D）。超过 2mm 的移位需手术复位，予以金属螺钉或可吸收螺钉固定，之后以长腿石膏固定 4 周。

（5）三平面骨折 属于胫骨远端的关节内骨折，骨折类型依赖于胫骨远端骺板和骨骺的相对强度以及骺板的闭合顺序（282-B），分为内侧及外侧两种类型（282-A）每一类型都有两部分、三部分、四部分或多部分亚型。

诊断：如果骨折类型不明需行 CT 扫描，常较之平片发现显著的移位，仍不明类型需 CT 三维重建。

治疗：目的是恢复关节面平整，防止退行性关节炎。牢记 2mm 规则。垂直移位比水平分离对结果的影响更显著。复位后常以螺钉固定及长腿石膏托固定 4 周，之后以短腿石膏托固定 2 周。

（6）Tillaux 骨折 由于胫骨远端骺板的不对称闭合所致（282-C）。CT 检查常有助于判定 Tillaux 骨折的移位程度（282-D）。多需要手术切开复位。

十八、踝关节骨折的复位和固定

1. 无移位骨折

无移位骨折用石膏固定 6 周。常采用屈膝 30° 长腿石膏。1～2 周复查 X 线片明确骨折有无移位，3 周后改为短腿行走石膏，总共固定 6 周。

2. 干骺端以及 SH1 和 SH2 型骨折

这类骨折不需解剖复位，可接受的移位程度取决于患儿的年龄。年长儿的内翻和外翻畸形由于塑形不彻底故应矫正，有时需要内固定。

3. 移位的 SH3 和 SH4 型骨折

移位的骨折超过 2mm 的需要解剖复位。移位程度常需要斜位 X 线片或 CT 扫描来确定。在麻醉下首先试行逆损伤应力的闭合复位，如果复位不满意，则需要切开复位。手术前要先明确骨折类型，预先准备好术透视或拍照。手术入路取决于骨折类型。为了显示和固定的需要，应毫不犹豫采取两个切口，固定材料采用金属螺钉、可吸收棒及可吸收钉。有时需要辅以石膏外固定。

（1）内踝骨折　属于 SH3、4 或少见的 SH5 型损伤，常导致生长停滞或畸形。可在骺板的缺损区预防性置入脂肪组织，以避免发生骺板骨桥。可采用能留在骨骺内水平螺钉固定(283-A)，或光滑克氏针贯穿骺板固定（283-B)。三周后拔除。

（2）Tillaux 骨折　是 SH3 型骺损伤（283-C、283-D)。经前外侧切口显露，足内旋以复位骨折，拉力螺钉固定(283-E)。发生骨折时骺板常已闭合，因而骺干扰生长的少见。

（3）三平面骨折　是 SH4 型损伤，损伤类型复杂。内侧三平面骨折常包括两个骨块（283-F）或三个（283-G)。可分为很多亚型（283-H)。需要个性化选择入路及根据骨折形式选择固定方式，有时复位非常困难。必要时选择二个切口。固定常采用水平螺钉（283-I、283-J)。

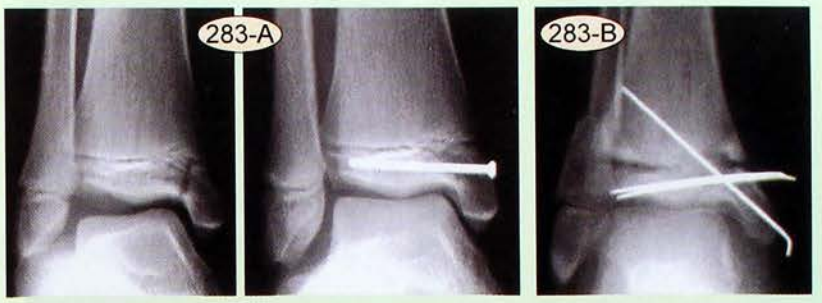

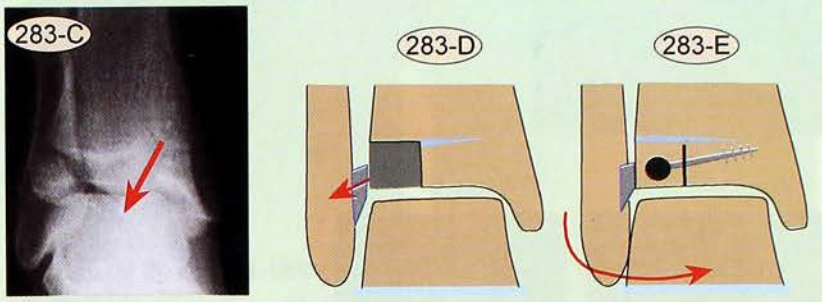

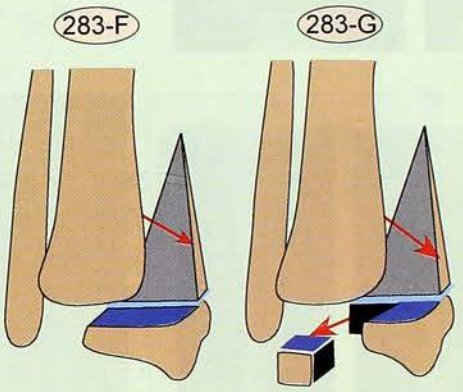

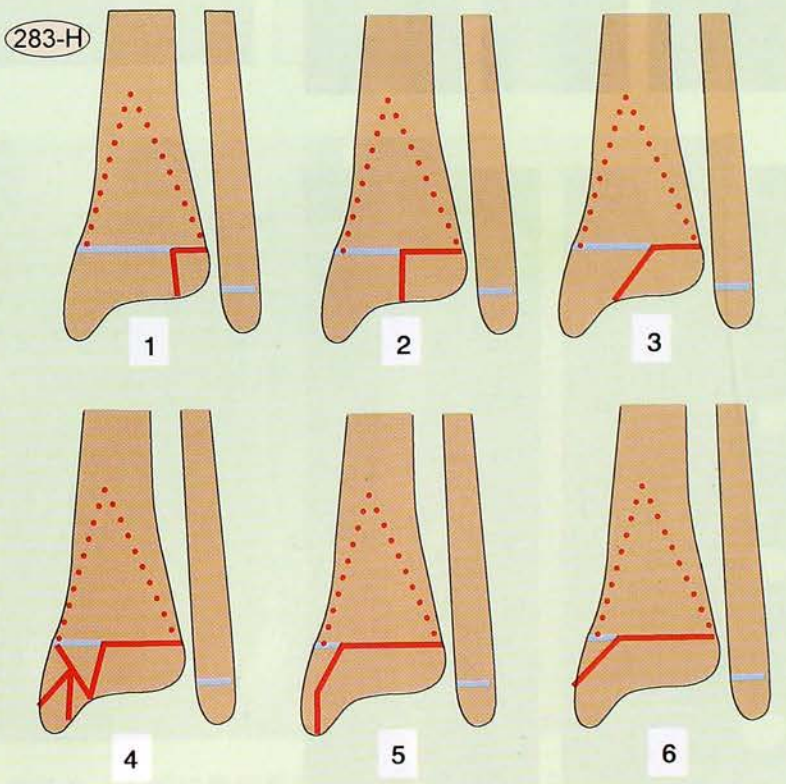





284-A 学步期骨折。位于干骺端的斜形骨折，X线显影不显著而骨扫描影像显示胫骨远端的同位素典型增加吸附影像



284-B 胫腓骨远端骨折。闭合复位石膏固定。由于复位不充分，予以石膏加楔矫正残余成角

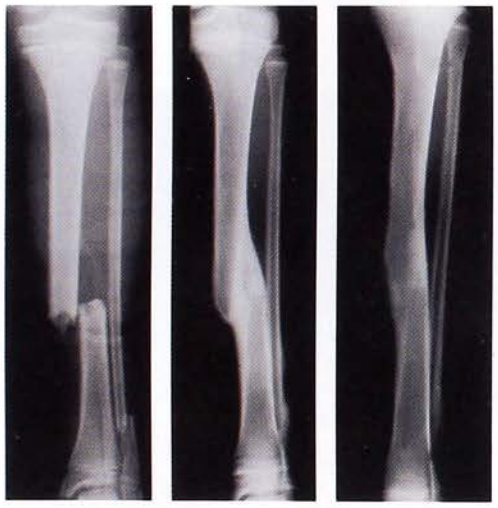

284-C 边对边复位后的塑形。8岁儿童力线恢复但未复位，2年后获得塑形、结果好

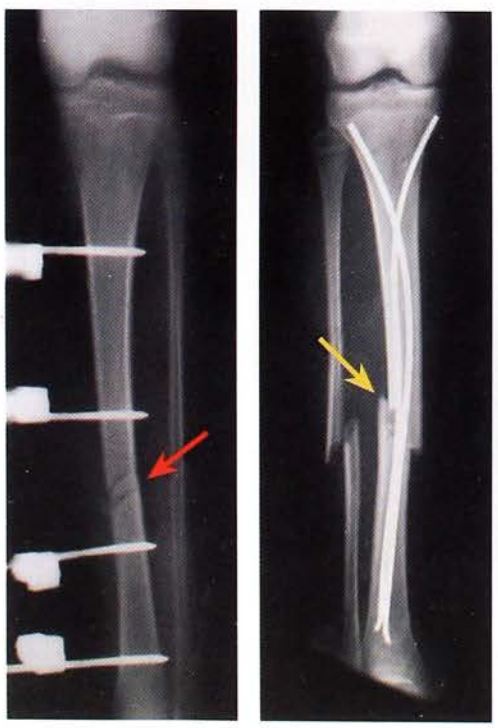

284-D 外固定。一例多发创伤患儿的胫骨骨折以外固定器固定，另一例青少年不稳定骨折以弹性髓内针固定

十九、胫骨骨折

胫骨骨折约占儿童骨折的8%。着装时小腿常常外露，而胫骨本身即缺少软组织覆盖，因而畸形愈合后的外观比其他长骨更为显著。骨折后过度生长比股骨少见。

1. 学步期骨折

学步期骨折常发生于1~4岁的儿童，可由微小创伤造成。典型的骨折线斜形穿过胫骨远端干骺端止于内侧（284-A）。有时骨折线在X线片不能看到，常需骨扫描辅助诊断。胫骨骨干中段骨折应怀疑虐婴。治疗可用行走石膏固定2~3周。

2. 胫骨干闭合骨折

（1）单独胫骨骨折 多见于远端1/3，闭合复位后以长腿石膏屈膝30°位固定。应注意纠正旋转畸形。由于腓骨未受损伤，故内翻成角常见，应每周复查X线片，并予以石膏加楔过度矫正5度。

（2）双骨骨折 较之单独胫骨骨折更易处理，应避免发生短缩，向内成角较外翻的更要纠正、并期待生长塑形超过5°~10°，要用石膏加楔矫正（284-B）。儿童的侧一侧对位是可以接受的（284-C）。但旋转畸形塑形矫正能力差，大龄儿童更是如此。

（3）手术固定 主要适于青少年胫骨骨折后石膏固定不能满意维持折端长度和力线的患儿。弹性髓内针固定（284-D）是个好的选择，因微创操作，瘢痕小、固定牢固。相反，外固定针及钢板固定手术的疤痕难于接受。

（4）多发伤 常涉及胫骨，每需手术复位固定。固定方式常由病情的危重程度决定。年长儿及青少年的“飘浮膝”一般需对单骨或双骨内固定。

（5）胫骨发育不良 造成的骨折少见。发育不良可表现为骨皮质变细、硬化以及髓腔内囊性变，常代表胫骨假关节的轻型，有时可见于神经纤维瘤病。治疗采用弹性髓内针固定并予以留置而不再取除（284-E）。

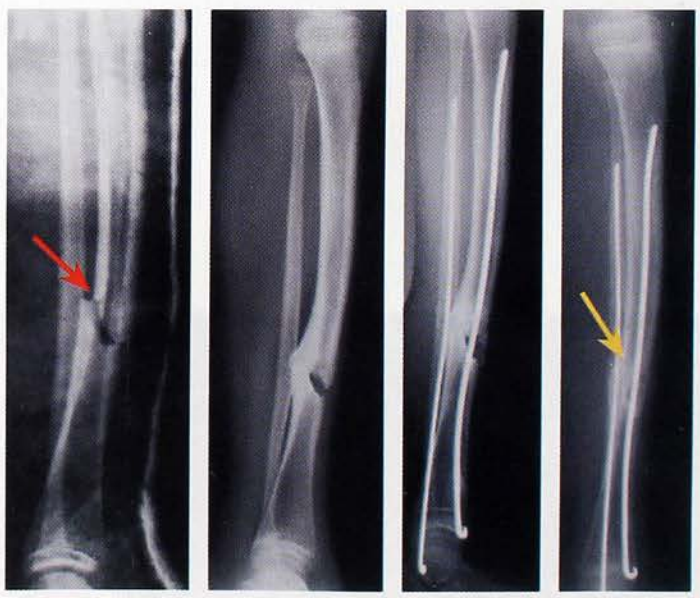

284-E 胫骨发育不良并发骨折。11岁男孩，神经纤维瘤病，胫骨骨折后以石膏固定、愈合不良，以永久性弹性髓内针固定之后，骨折愈合

（6）病理性骨折 常见于经胫骨非骨化性纤维瘤部的骨折（285-A）。多位于胫骨远端外侧，X线表现独特。缺损范围大或因暴力较大时易于发生骨折，采用石膏固定直至愈合。由于病变具有自发愈合趋势，故多不需要刮除植骨。

3. 开放性胫骨骨折

多并发于严重创伤（285-B），死亡率及截肢率较高。大多数骨折不严重，治疗同其他开放骨折。

（1）严重程度 严重的开放骨折很可能合并其他严重损伤，死亡和截肢率较高。由于儿童愈合潜力大，应尽可能创造条件进行保肢治疗。

（2）年龄 是影响预后因素，也决定着治疗方式。低龄儿与青少年相比，可选择损伤更小的方式予以治疗；而超过12岁青少年的治疗则与成人类似、并发症也与成人相似。

（3）治疗 包括静脉输注抗生素、反复清创和恰当地固定。年幼儿可用开窗石膏的便于观察伤口，软组织损伤严重的年长儿可用外固定器，青少年则应施行髓内针固定。

4. 应力骨折

应力骨折在儿童并不少见，约半数与体育活动有关，女性逐渐多发。胫骨近端（285-C）和腓骨远端属常见部位。女孩的好发部位较之男孩变化更多。活泼好动的儿童肢体局部有局限性的疼痛和压痛，应思及本病。初始X线片可为阴性，骨扫描常显示局灶性摄取增强。MRI较少特征性改变，常为炎性反应。治疗采取限制活动或者固定。可用疼痛及压痛消失监测愈合情况。无临床症状及骨痂成熟时即达愈合。发生移位及不愈合的少见。

5. 胫骨近端干骺端骨折

幼儿无移位的干骺端骨折常并发胫骨近端外翻畸形，进行性畸形进展的最可能原因是胫骨近端的不对称性过度生长。这种不对称性生长有时可显示倾斜的Harris线（即生长停滞线）（285-D）。

治疗应思及上述并发症。提醒家长即便骨折解剖复位，几个月后也可能发生膝部畸形。长腿石膏托固定于屈膝20°位，在石膏塑形过程中应施加内翻应力，固定6周后去除石膏。随访6～12个月。若发生外翻畸形，不宜立即施行截骨矫形，原因是术后易于复发。一般观察到生长发育的终末期，如果畸形未缓解，再行胫骨近端内侧骺板的门形钉阻滞术。



285-A 胫骨非骨化性纤维瘤。典型的非骨化性纤维瘤（黄箭头）常因病理性骨折（红箭头）而发现



285-B Ⅲ度开放性胫骨骨折。骨折是粉碎的



285-C 胫骨近端应力骨折。后内侧骨痂形成以及放射性核素摄取增强，为应力骨折的典型表现

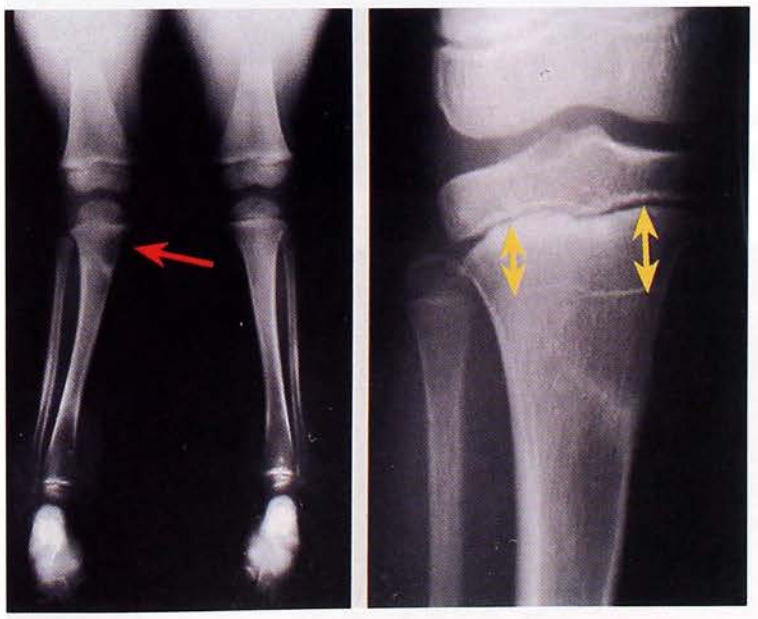

285-D 干骺端骨折后胫外翻。5岁女孩，胫骨近端无移位骨折。20个月后发生外翻畸形。注意Harris线倾斜，提示胫骨生长的不对称性



286-A 软组织肿胀。婴儿膝部严重软组织损伤后，X 线片显示广泛的软组织肿胀



286-B 贯通伤。部分缝衣针留存于婴儿膝部

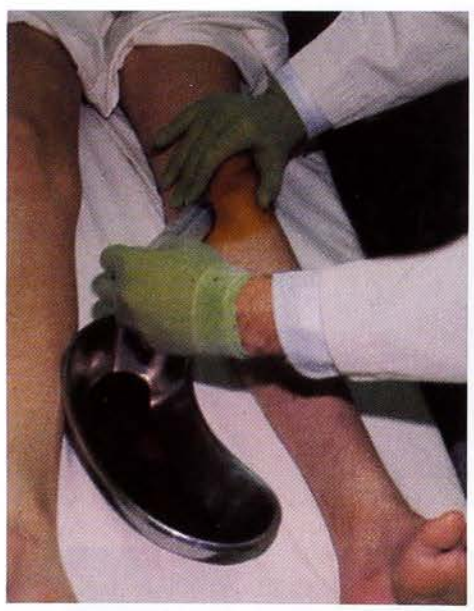



286-C 血肿穿刺抽吸。可缓解疼痛并有助于诊断。穿刺物中有脂肪的提示有骨软骨骨折





286-D 压痛部位。该患儿内侧副韧带部有局限压痛。而骨骺骨折的肿胀程度较重、压痛也更偏于近端

二十、膝部损伤

1. 诊断

（1）严重软组织损伤　提示有隐匿性的骨、软骨或韧带损伤的可能（286-A）。MRI 有助于判定损伤的程度。

（2）影像学检查　应包括正、侧位 X 线片。怀疑韧带或半月板损伤时应加拍特殊体位 X 线片以及 MRI。但幼儿由于先天性畸形存在的可能性较大，MRI 的可信程度较低；另外有多发创伤时 MRI 也不太可靠。

（3）异物　时异物常埋入体内，X 平片可显影（286-B）。但有时需用超声或 MRI 以检查对 X 线不显影的物体。关节内的任何异物均需手术取出。

（4）股骨干以及胫骨干骨折　可并发膝部韧带或骺板损伤，因而骨干骨折应检查膝关节。

（5）关节积血　常是膝部严重损伤的重要体征。穿刺抽出脂肪常提示存在骨折（286-C）。二者都是关节镜探查的适应证。但是对于所有关节积血均进行关节镜探查，尚存争议。

关节镜　如果关节积血和膝部其他体征并存，则应行关节镜检。常见的镜下包括：半月板或韧带损伤、髌骨脱位以及骨软骨骨折。

2. 半月板损伤

随着更多的儿童参加体育活动，半月板损伤日渐常见。当然显示这种损伤的增多也与 MRI 及关节镜日趋广泛的应用和诊断技术的提高有直接关系。半月板损伤随年龄增长而多见，年幼儿的撕裂常缘于盘状软骨（参见第 6 章）。

3. 侧副韧带损伤

内侧副韧带部肿胀和膝关节不稳定常提示侧副韧带损伤。同时也应排除骨骺骨折所造成的不稳定。X 线正位平片常具有诊断意义（286-D），其他影像学检查可靠性较低。内侧副韧带、前十字韧带和半月板损伤可并存。

Ⅰ、Ⅱ度内侧副韧带损伤应以石膏固定。青少年Ⅲ度损伤的治疗还存在争议。严重或者多发伤以及迫切要求重返体育运动的患者，应予手术修补。

4. 十字韧带损伤

未发育成熟的运动员十字韧带损伤日趋常见，女孩尤甚。如症状长期存在体征始终如一便应想到十字韧带常合并半月板损伤。保守治疗常不成功，如果希望重返受伤前的体育运动，需要手术重建（参见第 12 章）。

5. 胫骨棘骨折

常见于年长儿从自行车上跌落伤是典型病史，ACL 受到强力牵拉，暴力传导至骨，形成撕脱骨折。

（1）诊断 根据侧位 X 线片，依据移位的严重程度决定治疗方式（287-A）

（2）治疗 Ⅰ型轻度屈膝位石膏固定 4 周直至愈合。石膏固定期间即可进行股四头肌等长收缩训练。膝关节活动完全恢复后，允许参加体育活动。Ⅱ型试行膝关节过伸位以复位骨折（287-B），若复位不完全则手术治疗。Ⅲ型需要切开复位，可经关节镜复位。应确定完全复位，避免骨块呈台阶状和 ACL 松弛以及术后出现打软腿。固定方式可选择缝合、克氏针以及螺钉，均应避免贯穿骺板。亦可采用粗可吸收丝线将骨块缝固在骺上。术后处理同Ⅰ、Ⅱ型。

（3）预后 80% ~90% 患儿结果良好。约 40% 遗留 ACL 松弛。

6. 髌骨脱位

急性髌骨脱位发生在青少年屈膝外翻损伤，常见于有先天解剖缺陷髌骨稳定性较差的病人。解剖缺陷包括髁间窝浅、膝外翻和旋转力线异常。韧带松弛的患儿更易脱位，但骨软骨骨折少见。

（1）诊断 急性髌骨脱位约 40% 并发骨软骨骨折（287-D），骨折的部位各不相同（287-C）。正位、侧位和轴位 X 平片常可显示骨折影。MRI 常显示关节积液，股骨髁的骨挫伤以及内侧支持带撕裂。关节镜可显示病损并可早期治疗。

（2）复发的危险性 约 1/3 ~1/2 的髌骨脱位可能复发。微小创伤造成脱位、自发复位、肿胀不显著。

（3）治疗 包括早期关节镜探查、穿刺抽吸以及石膏制动。

关节镜 属于侵袭性操作，但 X 线片可见或疑有骨软骨碎片的病人适合关节镜治疗。镜下取除小的骨软骨骨片，较大骨块应复位固定。

穿刺 可缓解疼痛，抽出的血性液体中若含有脂肪，提示有骨折。但穿刺后关节积液常迅速复发。

石膏固定 是最后的选择，膝固定 7 ~10 天，应早期进行等长收缩训练，若症状持续应考虑其他检查。

向家长强调复发的可能性，膝关节活动和股四头肌肌力完全恢复之后，允许参加体育活动。

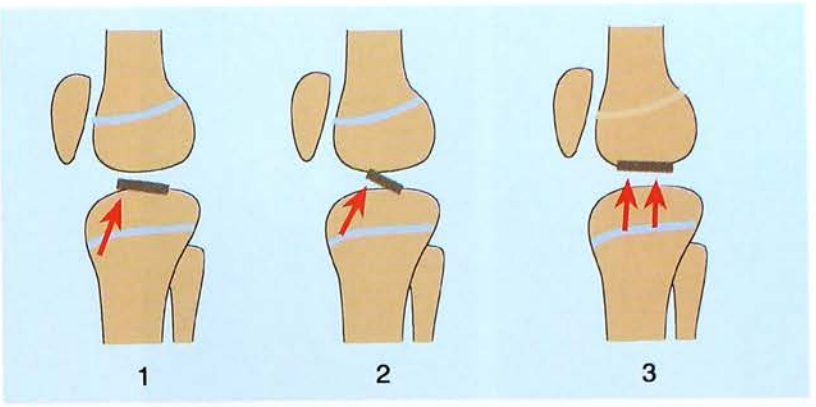

287-A 胫骨嵴骨折的分型。Ⅰ型—轻微移位；Ⅱ型—骨块前方上翘但后方完整；Ⅲ型—与胫骨完全分离



287-B 胫骨嵴骨折。Ⅱ型骨折，骨软骨块巨大（红箭头），伸膝时骨块位置有好转、但 CT 显示仍存在显著移位（橙箭头）。这种情况的治疗仍有争议

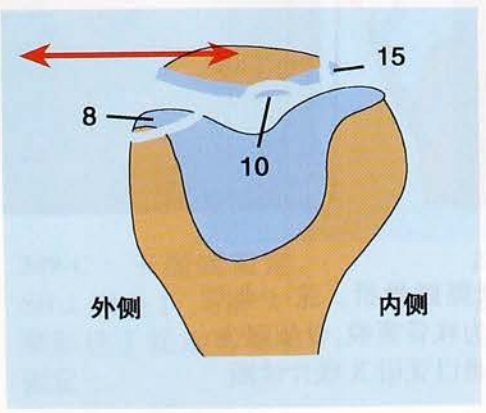

287-C 儿童髌骨骨软骨骨折的分布。髌骨创伤性外侧脱位后自然复位（红箭头），72 例并发关节软骨骨折的例数和分布示意图



287-D 骨软骨骨折。常并发张力性关节积血（白箭头），常规 X 线片有时可见明显的骨折影（红箭头）或很不明显（黄箭头）



288-A 脊髓发育不良的骺板应力损伤。骺板有局限性增宽（箭头）



288-B 胫骨近端骺骨折。胫骨近端移位的 SH-3 型骺骨折（红箭头）并发腘动脉损伤。SH-1 型损伤（黄箭头）导致外翻畸形



288-C 胫骨结节撕脱骨折分度。Ⅳ度为髌韧带撕裂，常不列入



288-D 髌骨横形骨折。移位的骨折应予切开复位张力带固定

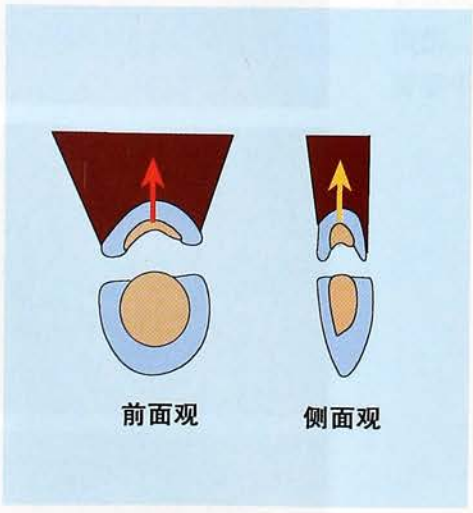

288-E 髌骨上缘骨折。骨块仅包括一小片骨质

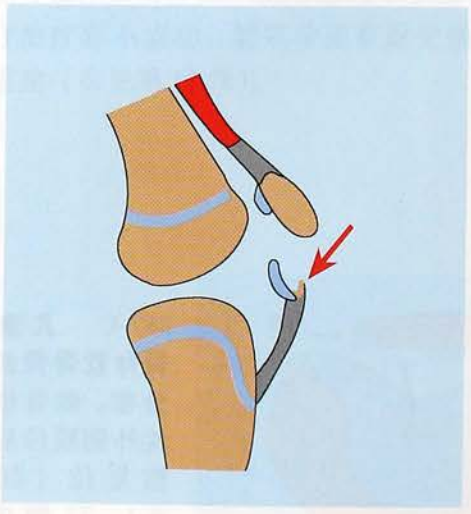

288-F 袖套状撕脱骨折。这一典型儿童骨折主要为软骨撕脱，骨质很少，使得这种损伤难以凭借 X 线片诊断

二十一、膝部骨折

1. 骺板应力损伤

常见于脊髓发育不良（288-A）治疗采用可负重的长时间制动。

2. 胫骨近端骺损伤

后方移位的胫骨近端骺损伤可致腘动脉损伤。胫骨近端骺损伤常与胫骨结节撕脱骨混合分型，这里分开叙述可提醒注意本型骨折（288-B）。可并发严重的多发创伤。

3. 胫骨结节撕脱骨折

常见于生长终末期的青少年患儿，此时的骺板强度不足以抵抗强力的股四头肌收缩。常用Ⅰ-Ⅲ度撕脱分型，髌腱撕裂为第Ⅳ度（288-C）Ⅰ、Ⅱ度骨折治疗采用伸膝位石膏固定，移位显著的骨折需手术复位固定预防影响功能的残留隆凸。Ⅲ型骨折需手术复位和内固定，Ⅳ度常需要髌腱修补。

4. 髌骨骨折

髌骨骨折有多种形式。

（1）横形骨折 如果发生移位，需要解剖复位张力带固定（288-D）治疗原则与成人相同。

（2）边缘骨折 可发生在髌骨的内侧缘、上缘（288-E）或髌骨的外侧缘。常是髌骨边缘的小骨块移位，但实际上软骨块常较大。治疗采用石膏固定。

（3）袖套状撕脱骨折 为髌骨下极的撕脱。由于撕脱骨块包括大块软骨，因而实际的撕脱部分比 X 线片显示的要大得多，MRI 可显示损伤的严重程度。需要切开复位撕脱骨折、荷包缝合（288-F）。

5. 股骨远端骺骨折

在内侧副韧带断裂之前股骨远端骺板常已发生损伤。鉴别二者要靠仔细体检。为防止加重骺板损伤的程度，应避免投照应力位X线片。虽借此可查出局部不稳而骺板内外侧边缘都有局限性压痛可作出诊断（289-A）。

（1）骨折类型　有很大差别，多数属于SH-1或SH-2型骨折，SH-3型常需要投照髁间窝位X线片，否则不易显示。

（2）治疗　多数股骨远端骺损伤需要解剖复位和内固定，未固定者常在石膏内发生再移位。对SH-2型损伤要以横形螺钉固定干骺端骨片，之后长腿石膏固定。SH-1型可以两枚交叉克氏针固定（289-B）SH-2型损伤常以螺钉固定干骺端，避免损伤骺板，有时需要两枚螺钉及克氏针辅助固定（289-C）。

（3）预后　股骨远端骺损伤的结果与多数的骺损伤不同，半数患者发生骺板骨桥、造成膝内外翻畸形和肢体短缩。在初诊时应向家长说明这个风险。密切随访股骨短缩及膝内、外翻角度的变化。若发生膝内外翻畸形、在其进展之前，应切除小的骨桥。大面积的骨桥可引起显著短缩，需要股骨延长（289-E）。

6. 股骨远端干骺端骨折

是神经肌肉疾患所致病理骨折的常见部位，也见于石膏固定后如DDH等（289-D），以及膝关节僵硬手法治疗的过程中。石膏夹板固定治疗直至疼痛消失，应尽早恢复膝关节活动，防止进一步骨质疏松。移位的骨折需要弹性髓内针固定及早期活动。

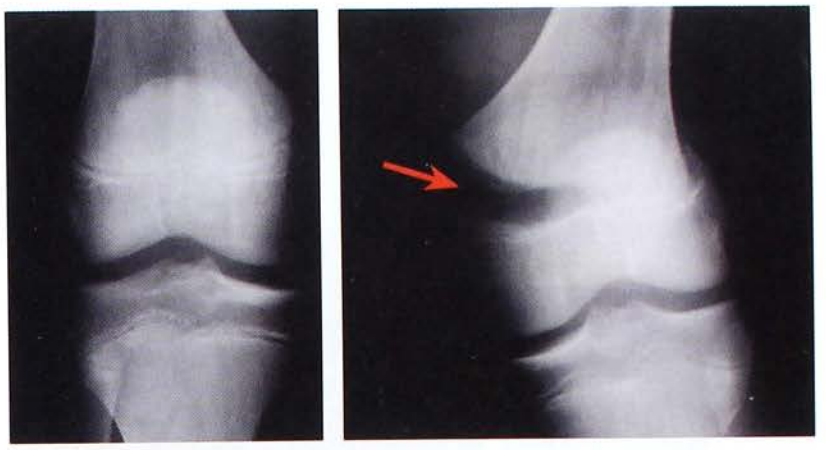

289-A　应力位X线片。显示不稳定的骺骨折（箭头）在普通的X线片则不能显示



289-B　移位的骺骨折。予以闭合复位经皮交叉克氏针固定。生长停滞可能性很大



289-C　干骺端固定。SH-2型骨折（箭头）横形经干骺端的螺钉固定



289-D　干骺端竹节样骨折。发生于DDH石膏固定之后



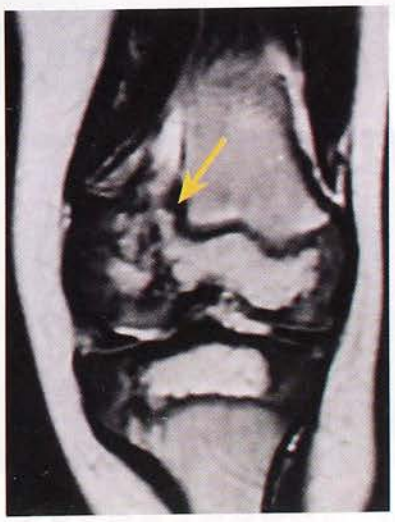

289-E　股骨远端外侧骺损伤（红箭头）导致进行性膝外翻畸形。MRI显示骺板外侧压缩（黄箭头）

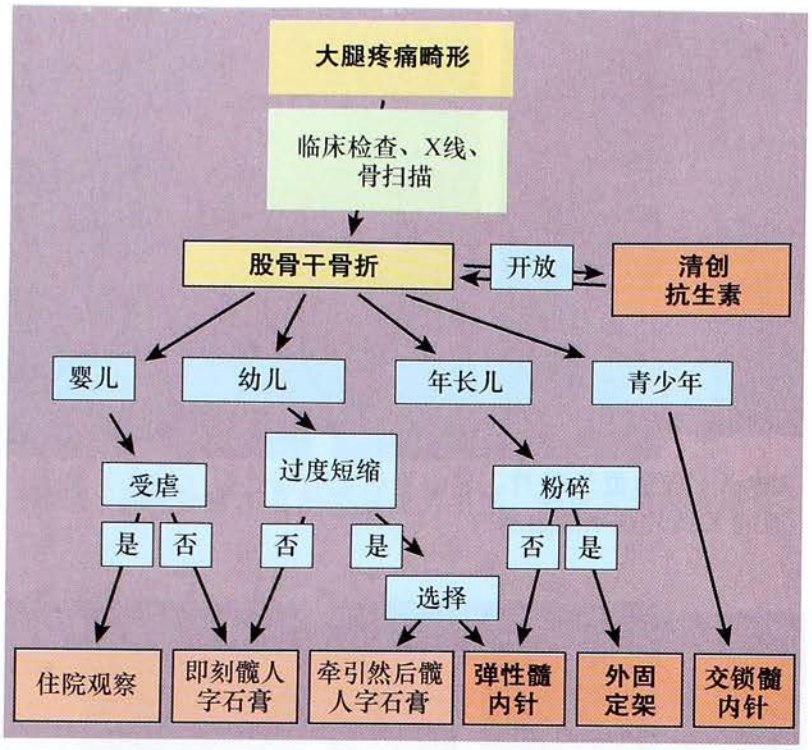

290-A 股骨干骨折的治疗。依据患儿年龄、损伤类型、治疗的风险施行个体化治疗

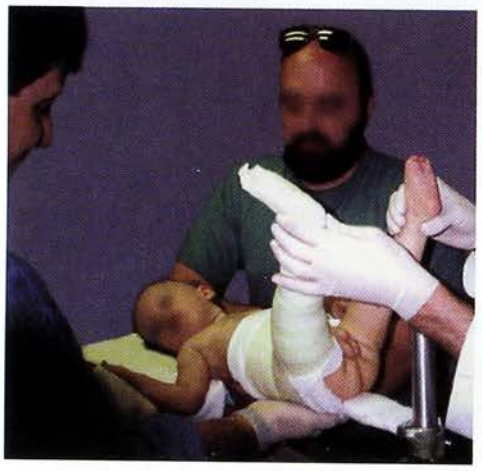

290-B 髋人字石膏。固定于屈髋外展位，类似于 DDH 的治疗



290-C 经过一夜简单牵引之后予以髋人字石膏固定。在等待过程中也可使病儿舒适



290-D 出院前判定石膏固定是否舒适。并教会家长石膏护理



290-E 早期站立。学步期儿童股骨干骨折石膏固定中可采站立位

二十二、股骨干骨折

1. 原则

股骨干骨折的处理应遵循一些基本原则：即使移位显著仍可自行愈合、不愈合的罕见。愈合时间与年龄直接相关愈合时间和年龄呈线性关系。年幼儿和学龄儿过度增长显著，与骨自身及软组织损伤的严重程度有很大关联。儿童股骨干骨折后平均有 1cm 的过度增长，因此骨折端可允许重叠 1～1.5cm。与成人相比，儿童股骨干骨折后失血等很少达到需输血的程度，多数骨折可完好愈合而无功能障碍。治疗应选择风险小的方法。个体化治疗患儿的年龄、家庭经济状况及具有的治疗条件，参见 290-A。

2. 婴幼儿期的治疗

治疗要考虑考虑并除外非意外损伤。

（1）婴儿早期 以 Pavlik 吊带或髋人字石膏治疗（290-B）。一般于镇静或麻醉下行髋人字石膏固定于人类位及屈髋屈膝各约 80°，有如治疗髋关节发育不良时所用的方法。髋外展易于更换尿布。4 周后复查去除石膏，允许髋关节功能训练。

（2）学步期 早期予以髋人字石膏固定，屈髋约 45°、不固定足。稳定骨折可以单髋人字石膏固定，5 周后去除。

3. 学龄前期治疗-髋人字石膏

学龄前期儿童的股骨干骨折可用髋人字石膏固定，之前可不进行牵引。

过度增长可矫正短缩，患儿可很好的耐受固定。虽然髋人字石膏可在急诊室施行、之后允许患儿回家，仍建议留观一夜（290-C），这样可允许从容地施行石膏固定、并有时间告知家长有关石膏护理的事项，以及短期观察有无石膏并发症（290-D）。

（1）早期牵引 2～3 磅的轴向皮肤牵引可使固定充分且持续纠正骨折力线。

（2）镇痛或浅全麻 可使打石膏和固干过程更顺利。

（3）下肢的位置 根据骨折的水平决定下肢位置，目的是维持骨折的力线、而不是复位骨折。骨折近端的位置决定于骨折的水平，也就是决定于股骨周围的肌肉附丽，故应调整肢体远端对合近骨折端。股骨干的骨折上段应将髋固定于屈曲 45°，外展 45°及外旋 20°（45°-45°-20°），中段的骨折应使下肢维持于 30°-30°-10°，远端骨折则位于接近中立位，即 20°-20°-10°。低龄儿可在石膏固定期间采站立位（290-E）。

（4）避免过度短缩 早期石膏固定的主要风险是过度短缩。可接受的短缩范围仍有争议，一般认为不超过 1.5～3cm 之间。下面是避免发生短缩的一些方法：

投照股骨休息位 X 线片 在无牵引情况下测量短缩程度，如果短缩超过 20～25mm 则首先需要牵引治疗。

骨折机制 高能量损伤造成的横形中段骨折最容易发生过度短缩，骨膜的剥离和出血可引起肿胀，而肿胀会维持骨折的长度。肿胀消退后股骨则过度短缩（291-A）。

用X线片随访 每1～2周应复查X线片以判定伤骨的长度，如发生过度短缩应拆除石膏进行皮牵引，直至骨折愈合。

（5）石膏固定时间 5岁以下儿童石膏持续固定6周，5～10岁儿童需固定8周。

（6）去除石膏后护理 允许自主活动和锻炼，常不需理疗。石膏拆除后应限制剧烈活动一个月。6～12个月后随访观察关节活动范围、肢体长度及有无后遗畸形。

4. 学龄前期治疗-牵引

牵引仍然是治疗儿童股骨干骨折的有效手段，安全且并发症少。但由于住院时间长、治疗费用高，采用牵引的越来越少。施行牵引治疗应根据患儿年龄、骨折水平及患儿的家庭情况，个性化处理。

（1）皮肤牵引 适用于8岁以下的多数儿童，以及大多数骨折类型（291-B、291-C）。

（2）骨牵引 适用于大龄儿（291-D）以及90°～90°牵引治疗转子下骨折，牵引针位于股骨远端髌骨上极水平，应屈膝90°穿针，避免束缚髂胫束（参见第67页）。

（3）长度 调整牵引重量，允许骨折端短缩1cm。90°～90°牵引最常见过牵、造成肢体过长。过度生长加之过长使肢体超过正常的长度。

（4）牵引时间 应持续进行牵引直至骨折愈合。新生骨痂应无压痛，移动患肢时病儿无不适。这在幼儿一般需牵引2周、学龄前期3周、大龄儿4周、青少年则应持续6～8周。应避免常犯的错误，即过早拆除牵引。过早撤除牵引改用石膏骨折会在石膏内发生成角和短缩，而需手术复位并加用内固定或外固定。

（5）可接受的对位及对线 边对边的对位可以接受，应避免端-端复位而造成愈合迟延以及股骨的过度增长。冠状面允许10°～20°成角，年幼儿及股骨干近端骨折可接受更大的成角畸形。矢状位可接受20°～30°成角，由于畸形所在平面位于关节活动平面，因而更大的成角畸形如后成角或反生理弧度成角在低龄儿仍可接受。横断面旋转畸形难以评定，牵引或石膏固定时置放下肢于10°～15°外旋可避免旋转畸形的发生。

（6）恢复折端力线 调整骨折远端的肢体位置对合近端以恢复力线（291-E）。

（7）Bryant牵引 这种牵引方式应谨慎施行，因为可发生花费巨资才能治疗的血液循环障碍。

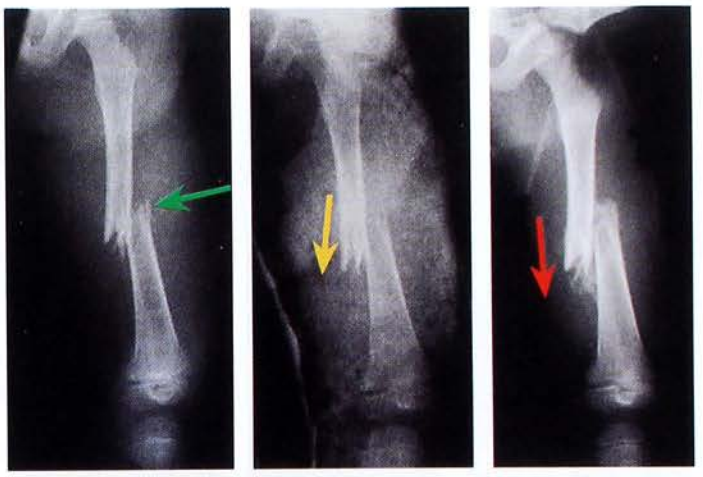

291-A 过度短缩。5岁儿童高能量损伤骨折之后显著肿胀，第二天予石膏固定、10天之后发生不可接受的短缩畸形，予以再入院牵引治疗，丢失的长度得以恢复，其后骨折端稳定，予以髋人字石膏固定



291-B 婴儿牵引。双下肢牵引重量各2磅，下肢放于软枕上休息



291-C 幼儿牵引。此皮牵引可提供轴向牵引和膝部支撑



291-D 90°～90°骨牵引。适合年长儿和青少年。也可用于年幼儿童的股骨近端骨折

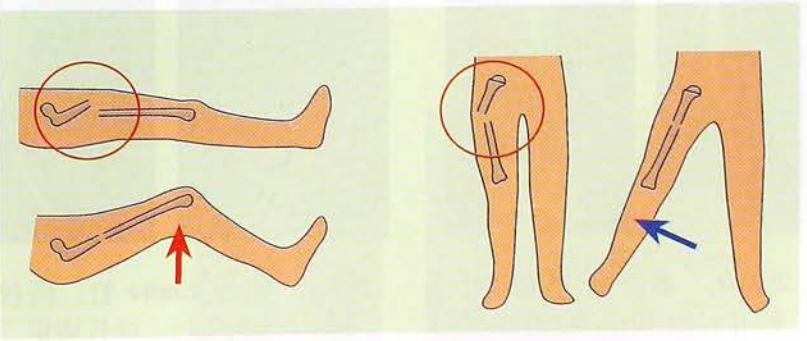

291-E 近端骨折对线。远端对近端恢复力线需屈曲（红箭头）并外展（蓝箭头）下肢



292-A 外固定器。固定后儿童的下肢常位于外展位



292-B 外固定器治疗粉碎骨折。可恢复折端的长度、力线，并维持稳定性

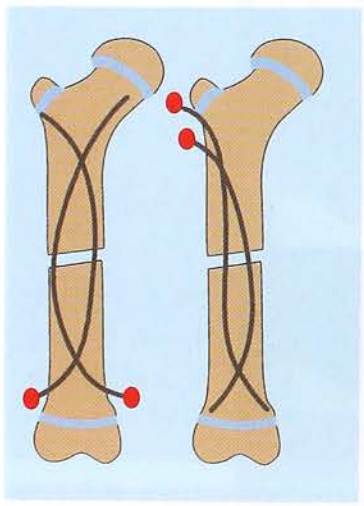

292-C 弹性髓内针固定。弹性髓内针是治疗儿童股骨骨折的极佳固定方法，既能可靠固定骨折，又不损伤骺板。可选择近端或远端为入针点（红点）

5. 外固定治疗

外固定常被不适当地应用于儿童股骨骨折（292-A）。

（1）适应证 外固定器的适应证是很有限的：

开放骨折 及并发软组织损伤外固定器治疗常可有效，因为可随时判定软组织损伤的病情。

粉碎骨折 属于不稳定骨折，弹性髓内针固定可发生过度短缩，因而适合外固定（292-B）。

多发创伤 应用外固定器治疗可很快完成治疗。

（2）并发症 常见。

针道感染 儿童由于活泼好动、疏于针道护理，使得针道感染常见。

迟延愈合 常因折端分离或牵动而发生。

再骨折 常见于拆除外固定器后。

（3）建议 限制使用外固定器而尽量以弹性髓内针替代固定以减少并发症。应允许折端重叠以促进愈合、避免过牵，还应适当动力化刺激折端促进骨痂生成。愈合不牢固或患儿缺乏配合又必需去除外固定器时，用单髋行走石膏固定保护。

6. 弹性髓内针固定

弹性髓内针对于固定儿童股骨干骨折是一个绝佳的选择（292-C ~ 292-F）。这种固定充分、安全、易于操作和拔除、并发症少，因而应用前景乐观。技术细节详见下页。

（1）适应证 弹性髓内针固定的适应证非常广泛。

年长儿 对8岁以上到骨骼发育成熟期的患儿最为适宜。

多发创伤 任何年龄的复合创伤中需固定骨折者均可选用。

漂浮膝 至少可采用此法固定一处骨折。

（2）并发症 少见。针尾突出时可造成患儿不适应。



292-D 单针固定。此例采用一枚 Rush 钉辅以单髋人字行走石膏固定，愈合迅速（箭头）

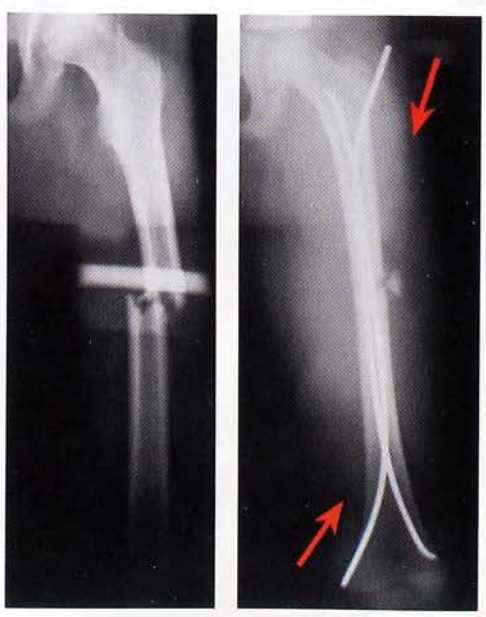

292-E 联合 Ender 钉。两枚弹性髓内针分别顺行、逆行固定

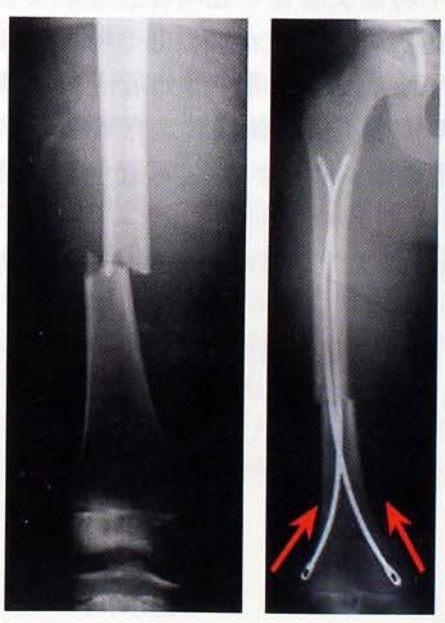

292-F 逆行弹性髓内针固定。为最常用的弹性髓内针置入方式

二十三、股骨骨折的弹性髓内针固定技术

弹性髓内针固定是6岁至发育成熟儿童股骨骨折的首选治疗方法，其禁忌证包括：粉碎及不稳定骨折或有麻醉风险的患儿。

1. 术前设计

判断骨折类型，Buck牵引恢复力线（293-A）和等候手术时的临时制动。除外其他损伤如髋、膝及神经血管损伤。向家长说明病情以及治疗选择的建议。

2. 选择固定针

弹性固定针类型包括：Nancy钛针，弹性最大；Ender针，尾端有孔、易于拔除；Rush针，尖端有刃、尾端带钩（293-B）。根据股骨髓腔大小，选择适应长度和直径的固定针，常需2根，青少年可用3针固定。有透视或拍X线片的设备待用。

3. 固定方案

多数骨折适合逆行针进针（293-C），远端骨折常顺行固定。低龄儿单针固定已够用，之后辅以髋人字石膏外固定。

4. 操作步骤

应使患肢消毒铺巾后易于移动，牵引下肢恢复力线（293-D～293-F）。选择合适长度和直径的固定针并预弯。于进处刺一小切口，其部位应避免损伤骺板，在进针处的骨皮质钻孔，在股骨远端内外侧分别置入弹性髓内针并交替沿髓腔上行（293-G），直至到达股骨近端以提供良好固定，调整针尾露出皮质的长度，以易于拔除为宜（293-H）。Ender针尾可以螺钉固定于干骺端以防止移位。针留置时间可以很长，但日后可能刺激皮肤。投照正位和侧位X线片（293-I）留作记录。单针固定根据需要可用单髋人字石膏固定，石膏固定之前应在膝和踝部加垫防止皮肤受压。轻质的玻璃纤维单髋人字石膏有利活动，孩子可在这种情况下地走路、上学。屈髋屈膝20°的石膏固定不包括足部，便于穿鞋。

5. 术后处理

能提早出院，1周后复查，每月随诊直至骨折愈合。4～6个月拔针，拔针后1个月恢复体育活动。

6. 拔针

针尾长度适宜的一般容易拔除，特制的拔除器有利于拔除弹性髓内针（293-J）。

7. 并发症

不常见。针尾过长及移动造成疼痛是最常见并发症，但不严重，一般无需调整，减少患儿活动有利于缓解疼痛。骨折端移位可发生因隐匿性粉碎骨折所致的折端短缩。



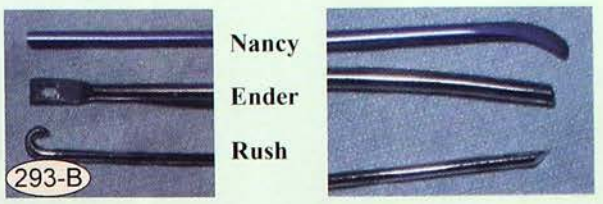

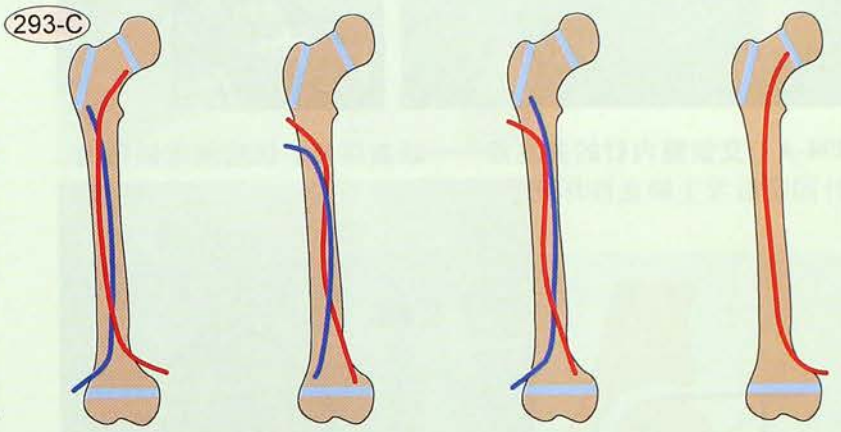





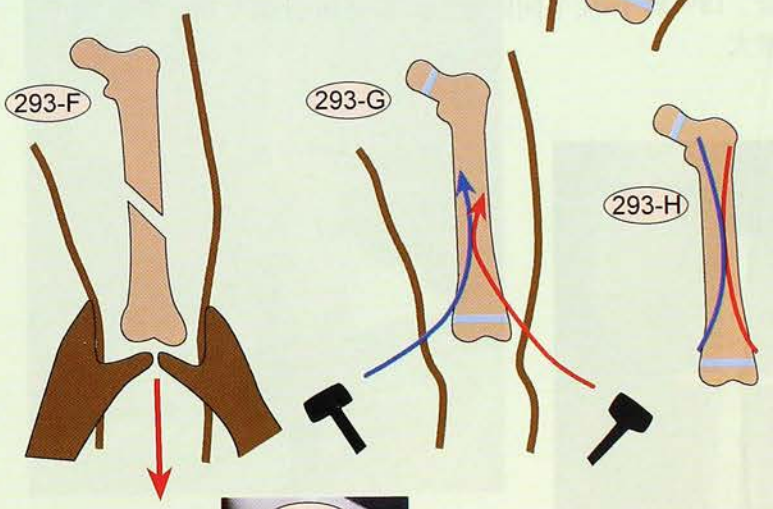



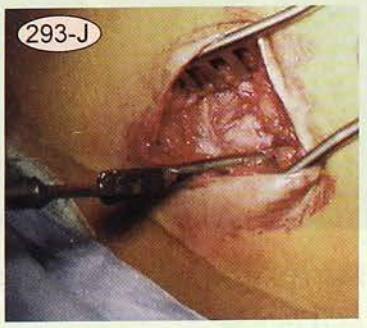



294-A 交锁髓内针的并发症——缺血坏死。该病例带锁髓内针固定后发生缺血性坏死

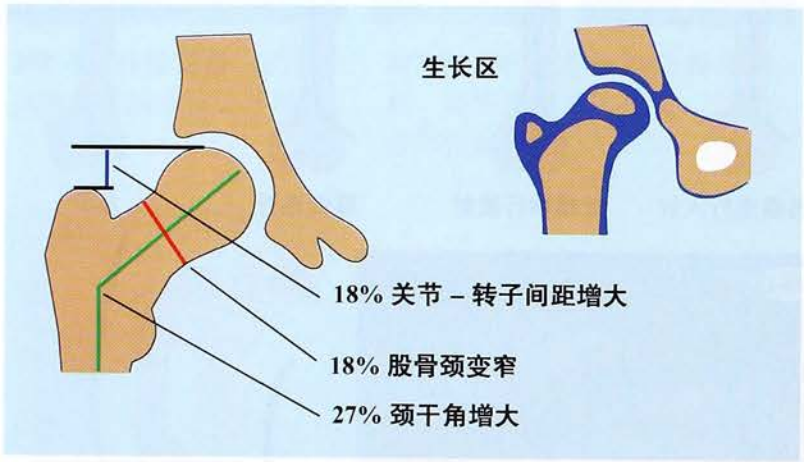

294-B 扩髓对股骨近端生长的影响。右上图显示易受损的生长板，18% 转子-关节间距增大，18% 股骨颈变窄，27% 颈干角增大



294-C 生长紊乱。11 岁，带锁髓内针固定后发生髋外翻及股骨颈窄细

8. 扩髓带锁髓内针固定

（1）适应证 仅适用于骨骺已闭合后的青少年。

（2）并发症 骺板闭合之前，扩髓可导致诸多不可接受的并发症：

缺血性坏死 经由梨状窝入点时最为常见，发生率约为 1%（294-A）。

生长发育紊乱 骺板损伤常见（294-B）。股骨近端骺板通贯大转子和股骨颈上缘，经梨状窝或大转子扩髓可致生长紊乱，造成大转子及股骨颈生长迟滞（294-C），成人时易致髋外展无力和股骨颈骨折。

神经损伤 坐骨神经损伤并不少见，幸多可自行恢复。

9. 钢板固定

（1）适应证 适应证较少。曾被用于多发创伤以快速及妥善固定骨折（294-D）。近年常采用皮下钢板固定技术（294-E）。遗憾的是，时至今日，适合髓内固定的骨折仍在使用钢板固定。

（2）并发症 包括再骨折和钢板取出困难。

再骨折 原因很多。远端钉孔承受应力过大可导致发生再骨折，钢板下应力遮挡、骨萎缩，极易造成钢板取出后的再骨折。

钢板取出困难 需要切除过多的骨质以显露钢板，导致骨强度减弱、易于再骨折。

（3）手术风险 钢板固定的大范围暴露使得这种固定手段较之其他方式的风险均大，遗留皮肤瘢痕也比较显著。



294-D 钢板固定。传统钢板固定（红箭头）



294-E 皮下钢板固定。实施和去除固定物时均需要较长的钢板以及多个皮肤切口

（王玉琨 译）

二十四、髋关节脱位

儿童髋关节脱位不常见。骨折脱位更多发生于青少年人群。

1. 单纯性脱位

绝大多数能够早期闭合复位（295-A、295-B）。麻醉显效后，屈髋90°位，施加轻柔的牵引。复位完成后，需检查关节的稳定性和是否中心复位。如果关节间隙不对称，应进行CT或MRI检查，以判断有无韧带或盂唇占位（295-C）。年幼儿童，采用髋人字石膏制动4周。再脱位少见。总体讲大约有10%的病例发生股骨头缺血坏死。如果复位延迟至伤后6～8小时以上，缺血坏死则更为多见。

2. 骨折脱位

这种骨折在儿童病例中较成人更难诊断，因为骨折块绝大部分仍为软骨成分。临床上应进行影像学仔细评估。如果复位后髋关节不稳定，则需要进行手术复位和固定。

3. 病理性脱位（复发性脱位）

见于并发结缔组织疾患的儿童（295-D）。在玩耍时发生脱位，并可自行复位。麻醉下行关节造影可以确立诊断——施加应力可显示关节不稳定。治疗采用髋人字石膏制动8～10周。极少数情况下，需要进行手术以重建骨性稳定性并紧缩关节囊。



295-A 髋关节脱位。10岁男孩，左髋脱位。注意其髋关节屈曲、内收、内旋（红箭头）。X线显示后脱位（橙箭头）



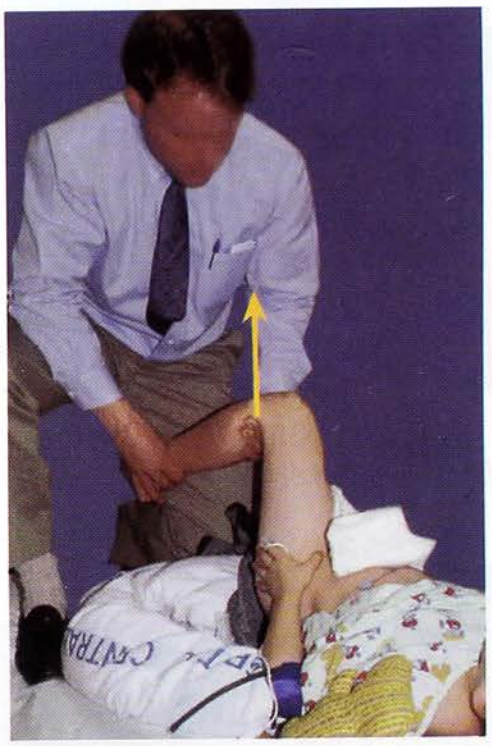

295-B 复位。在急诊室，麻醉下，屈髋位逐渐牵引完成复位（黄箭头）



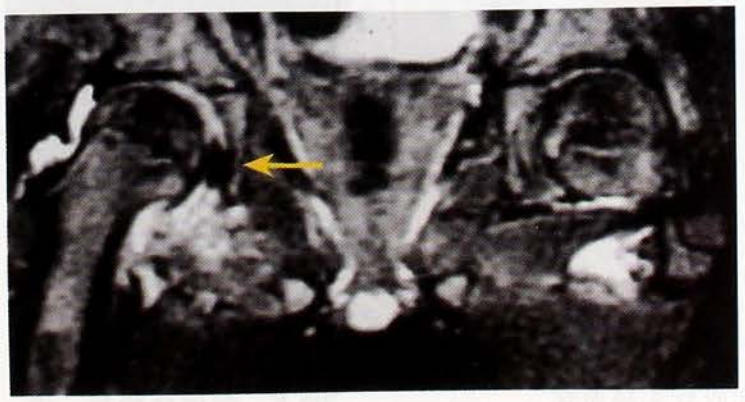

295-C 圆韧带撕脱占位。复位后，红箭头处关节间隙宽，MRI显示组织占位（黄箭头）



295-D 唐氏综合征。复发性髋关节脱位：髋关节脱位的次数增加，需要手术稳定



296-A I型骨折。SH-1型骨折，中度移位



296-B Ⅱ型低位经颈骨折。13岁女孩，滑雪时受伤。牵引下复位、减压，采用空心螺丝钉内固定。骨折愈合无并发症



296-C Ⅲ型颈粗隆骨折。车祸致伤。采用切开复位，螺丝钉内固定，髋人字石膏制动。骨折愈合无并发症

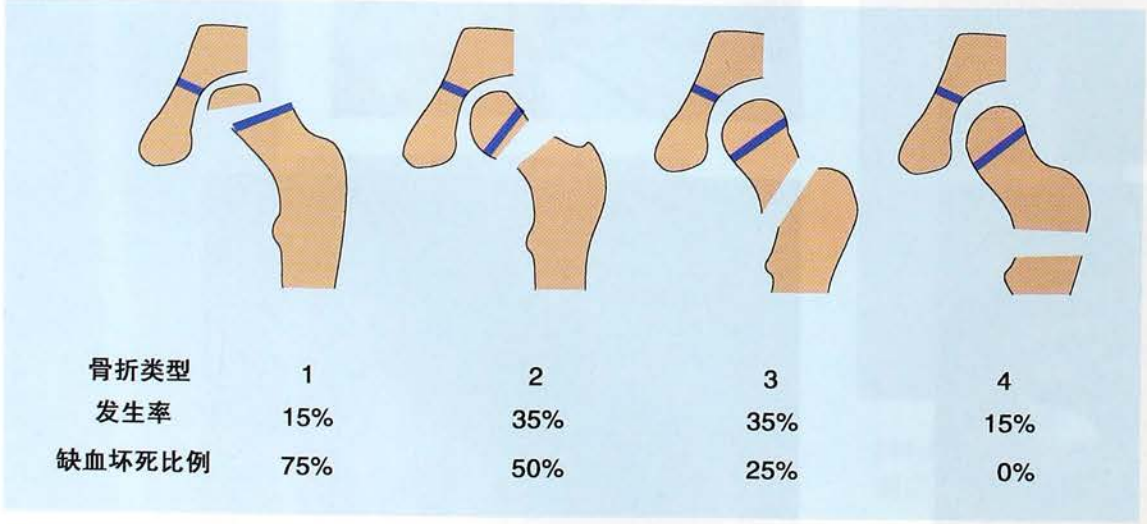

296-D 髋关节骨折的Delbet-Colonna分类。显示了各型骨折的发生率和股骨头缺血坏死的比例

二十五、股骨近端骨折

股骨近端骨折是一种具有许多并发症的严重损伤。一般采用Delbet-Colonna分类系统（296-D）。

1. Ⅰ型——经骺骨折

这种骨折更多见于婴幼儿（296-A）。常常与虐婴有关。无移位骨折，可采用髋人字石膏人类位固定，就像治疗发育性髋脱位（DDH）那样。移位的骨折通常需要复位。关节减压，用2或3枚光滑克氏针穿过骺板固定。避免穿入关节。针尾在股骨干骺端外侧折弯防止移动。告知发生股骨头缺血坏死和生长扰乱的可能。

2. Ⅱ型——经颈骨折

无移位的骨折采用髋人字石膏制动。有移位的骨折应予以复位，减压和内固定（296-B）。如果近折端骨够用，可采用两枚空心螺钉固定。否则采用三枚光滑克氏针穿过骺板进行固定。以髋人字石膏辅助制动8周。告知发生股骨头缺血坏死的危险。

3. Ⅲ型——颈粗隆骨折

治疗方法同Ⅱ型损伤（296-C）。减压并采用螺丝钉固定。除非内固定非常可靠，均应辅以髋人字石膏制动，以避免发生髋内翻。告知发生股骨头缺血坏死的危险。

4. Ⅳ型——粗隆间骨折

需要提供可靠的内固定，避免残留内翻畸形。

5. 病理性骨折

病理性骨折常见于神经肌肉疾患者，例如脊髓发育不良（296-E）或脑瘫。如果位置稳定，单纯制动即可。不稳定的骨折可采用髓内针固定。留置内固定物以避免再骨折。



296-E 病理性骨折。该患者合并脊髓发育不良，并有严重的骨质疏松

6. 并发症

由于股骨头颈部的血供薄弱，故股骨颈骨折的并发症相对多见。

（1）缺血坏死 髋关节骨折约有 1/3 ~ 1/2 出现这种并发症。是由于损伤股骨头的血供所致。这种血管损伤可发生在几个不同的平面（297-A），产生不同的坏死类型（297-B）。早期关节囊减压可降低缺血坏死的发生率。每月或每两个月进行随访，并行髋关节旋转试验。活动度减小或痛性抵抗，应考虑该并发症。

（2）不愈合 不愈合相对少见，但是如果复位和固定不充分时也可发生。对于不愈合病例，经外翻截骨，坚强固定（297-D），绝大多数可以愈合。

（3）生长紊乱 如果存在骺损伤，就会出现这种并发症。在Ⅰ型骨折中更多见。无法预防。

（4）髋内翻 对于不稳定骨折，采用内固定，通常可以预防这种并发症。

（5）神经损伤 这种并发症较公认的更为多见。幸运的是，绝大多数 3 ~ 6 个月可以自行恢复。

7. 应力骨折

股骨颈的应力骨折在儿童中很少见。这种骨折常常引起疼痛。X 线片可显示股骨颈下部硬化（297-C）。骨扫描可确定诊断。治疗上可限制活动或采用单侧髋人字行走石膏。







297-B Ⅰ型缺血坏死。该骨折采用多针固定，发生了整个近骨折端的缺血坏死（箭头）

297-C 股骨颈应力骨折。15 岁男孩，髋关节疼痛，显示足跟区域的硬化

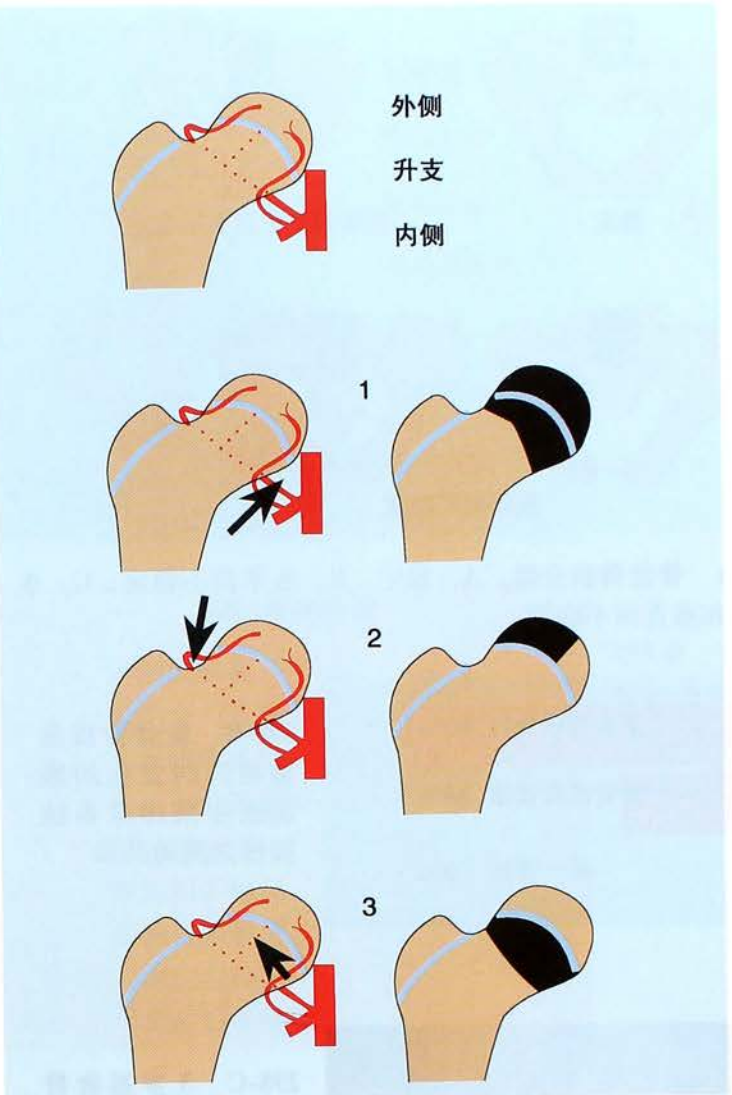

297-A 缺血坏死类型。股骨颈骨折后缺血坏死的部位和程度与血管闭塞的部位有关。Ⅰ型最常见，为内、外侧血管阻塞所致。Ⅱ型累及骺外侧骺血管引起骨骺不同范围的缺血。Ⅲ型仅累及股骨颈远侧，为后升血管阻塞所致





297-D 股骨颈骨折不愈合。采用外翻截骨和坚强固定后，快速愈合

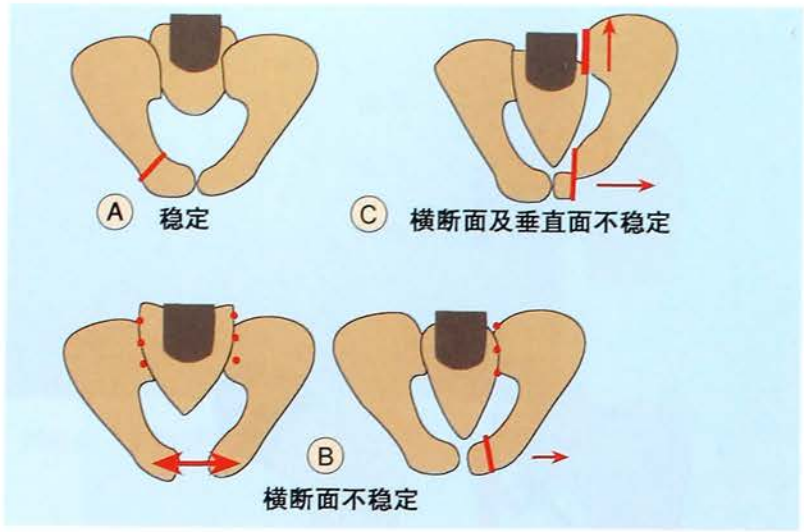

298-A 骨盆骨折分类。A，稳定；B，水平面不稳定；C，水平面和垂直面不稳定



298-B 骨盆骨折类型与同时发生的腹部或生殖泌尿系统损伤之间的关系



298-C 3岁患者骨盆骨折。耻骨支骨折（红箭头），膀胱未受损伤（黄箭头）



二十六、骨盆骨折

骨盆骨折常并另外的严重损伤。

1. 骨盆环骨折

（1）Tile分类 在儿童和成人骨折中均采用。（298-A）

A类 骨折具有固有稳定性，包括撕脱损伤；其他损伤不常见。

B类 横断（水平）面不稳定的骨折。

C类 横断面和垂直面均不稳定的骨折。

（2）Torode和Zieg分类

这种分类包括四组骨盆骨折

Ⅰ型撕脱骨折 发生在韧带的骨性附丽处。

Ⅱ型髂骨翼骨折 相对多见，为典型的儿童期骨盆骨折。

Ⅲ型骨盆环单处骨折 包括耻骨支骨折或耻骨联合分离。

Ⅳ型骨盆环断裂 这种骨折，骨盆不稳定。

（3）评估 仔细进行临床和影像学检查。如果骨折类型不清楚，可行CT检查。Ⅲ、Ⅳ型骨折常有附加损伤（298-B），需要进行腹部、胃肠以及生殖泌尿系统评估（298-C、298-D）。牢记骨盆骨折是存在其他更为严重损伤的一个标志。

（4）处置 绝大多数骨盆骨折可以保守治疗。Ⅳ型骨盆环断裂者需要通过外固定器或内固定使之稳定（298-E）。骨折畸形愈合可引发晚期肌肉骨骼功能障碍，造成骨盆不对称和髋臼骨折畸形愈合。不愈合常无外在表现（298-F）。并发损伤导致的总死亡率约为10%～15%。需要输血者仅占15%～20%，与成人相比较少见。

2. 撕脱骨折

撕脱骨折是一种相对常见的损伤。可见于不同部位（299-A）。最常见于髂前下棘、小粗隆和髂前上棘。坐骨结节和大粗隆撕脱骨折少见，但更为严重。可以是急性损伤，也可以是反复牵拉所致。

（1）诊断 对于慢性损伤，应与肿瘤和感染进行鉴别。诊断依据有：局限性压痛，影像学特征以及限制活动后好转。

（2）处置 多数经休息而愈合。坐骨结节撕脱骨折移位超过1cm，应考虑复位，以防止坐姿不对称或骨折不愈合。大粗隆撕脱骨折应进行复位和固定。



298-D 骨盆骨折并膀胱损伤。膀胱造影时，造影剂外渗



298-E 骶髂关节分离。将骨折（箭头）复位后以长螺丝钉固定



298-F 耻骨骨折不愈合。这种不愈合无症状，不能自行修复

3. 髋臼骨折

（1）分类 按照部位，有无移位及稳定性进行分类（299-B）。

（2）诊断 骨软骨或软骨骨折诊断非常困难。可疑指征是复位后关节间隙增宽。骨性损伤类型可以通过三维 CT 重建进行评估。

（3）处置 对于不稳定的后部骨折脱位和不可复的中心骨折脱位需行切开复位和固定（299-D）。与其他关节内骨折一样，遵循 2mm 原则。

预后 没有复位的或粉碎性骨折可发生骨性关节炎。

4. Y 形软骨损伤

Y 形软骨损伤很少见，由于可导致骺早闭和进行性髋臼发育不良，后果严重（299-C）。

（1）诊断 通过 X 线片和 CT 进行评估。三维重建更有助于评估损伤。晚期，平片即可见融合征象。常延误诊断，直到出现融合和髋臼发育不良后才发现。

（2）处置 骺内骨桥切除很困难，其结果不肯定。髋臼缺欠需要髋臼扩大术或 Chiari 截骨术矫正。

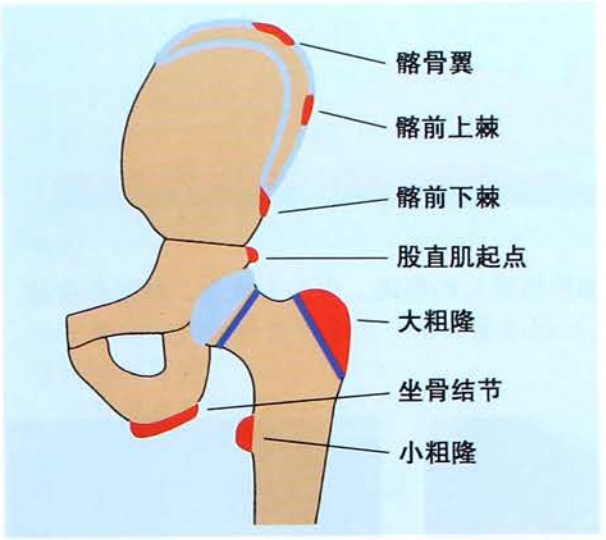

299-A 骨盆撕脱骨折

髋臼骨折分类
无移位骨折
骨软骨—软骨骨折
Y 形软骨骨折
中心型骨折脱位
复位后稳定
复位后不稳定
后侧骨折脱位
复位后稳定
复位后不稳定

299-B 髋臼骨折分类。该分类有助于确定治疗方案

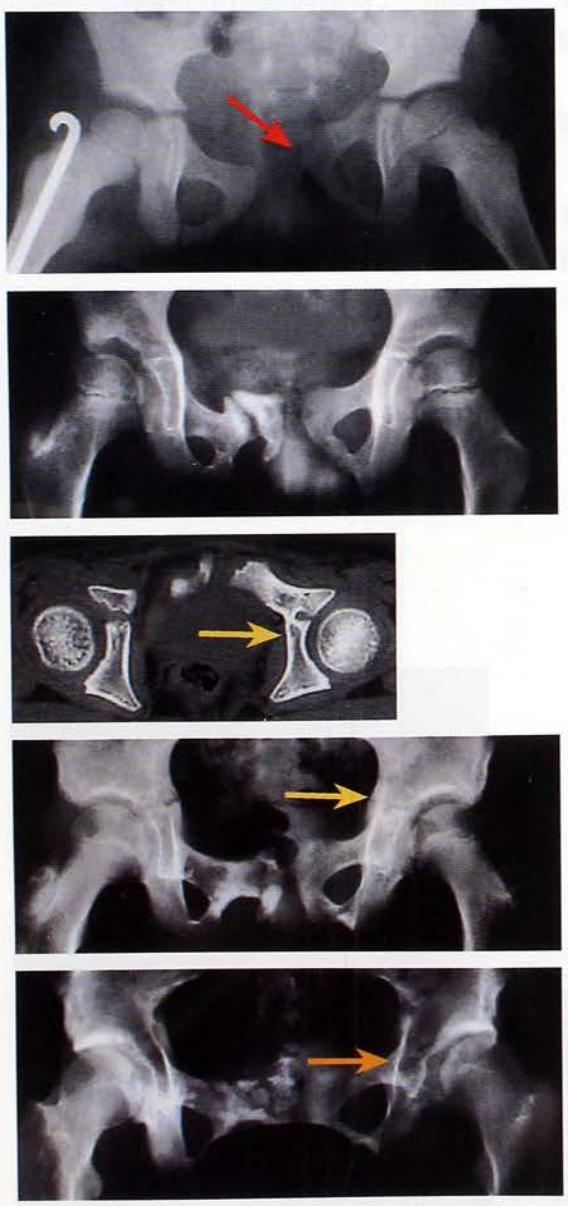

299-C Y 形软骨损伤导致髋臼发育缺陷。5 岁男孩，多发骨盆骨折，左股骨骨折（红箭头），骨折愈合。Y 形软骨融合（黄箭头），出现髋臼发育不良（橙箭头）

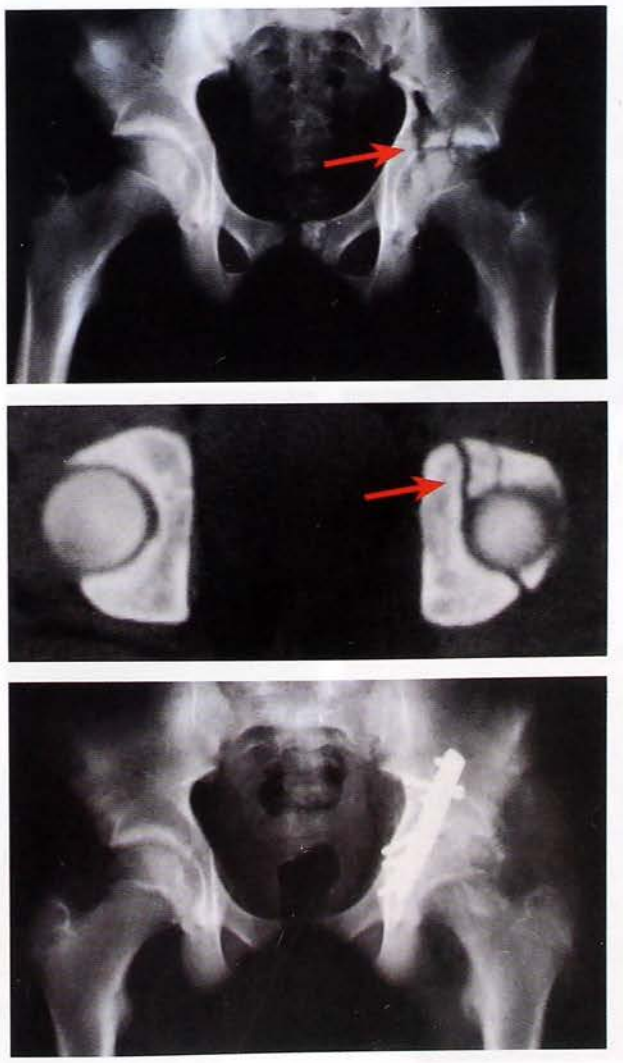

299-D 髋臼骨折。16 岁男孩，髋臼骨折移位（箭头），行切开复位，钢板螺丝钉内固定

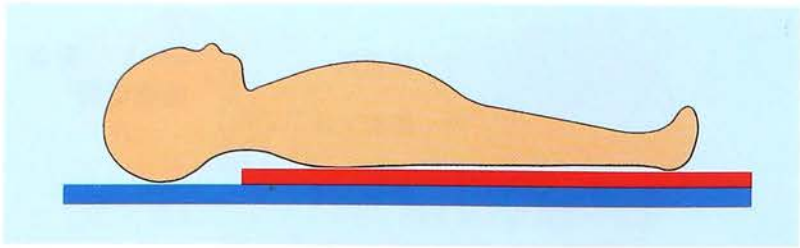

300-A 可疑颈部损伤婴儿的搬运。由于头较大，最好在身体下方加垫（红色）保持颈部在中立位

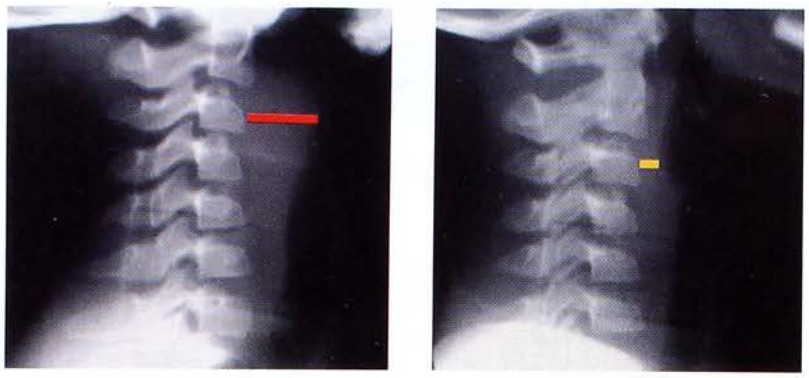

300-B 哭闹对咽后间隙的影响。哭闹造成静脉充血，增宽了C3前侧的咽后软组织间隙（红线）。这些改变可以与颈椎创伤相混淆。该婴儿安静后拍摄的第二张X线片显示间隙正常（黄线）



300-C C2-C3假性半脱位。C2在C3上前移（箭头）是儿童中一个常见的正常变异



300-D 寰椎齿状突间距(ADI)。儿童中正常值为3～5mm

二十七、脊柱损伤

脊柱损伤在儿童中相对少见，仅占创伤病例的2%～3%，致伤原因有坠落伤、车祸、体育运动和非意外损伤。

1. 机制

大多数损伤累及颈椎，原因是：儿童颈椎活动度较大，头大而肌肉支持力弱。大多表现为过屈压缩型损伤。其他损伤可见于车祸中的约束带损伤，如安全座带骨折。由于儿童脊柱的柔韧性较大，所以即使没有明显的骨骼损伤，也可出现脊髓损伤。据评测儿童脊柱能够牵延5cm而不出现明显的脊髓损伤。

2. 评估

需要进行仔细的神经学检查。严重脊柱创伤后可出现脊髓休克、弛缓性麻痹、反射活动丧失。可使检查不明确。

（1）正位和侧位X线片　在担架上即可完成拍摄，必须牢记儿童头部较大，在搬动或拍片时应注意体位（300-A）。躯干下加垫使颈部保持中立位。由于多部位骨折并非少见，故应包括脊柱全长。

（2）CT和MRI　需要时可行检查。仔细阅读上颈椎影像，特别是患者有头颅损伤、颈部疼痛或肌肉痉挛时。

（3）解剖变异　较常见，可造成混淆。

咽后壁肿胀　是由于哭泣静脉充血所致（300-B），安静的患者，咽后间隙通常小于7mm，气管后间隙小于14mm。

颈2-颈3水平假性半脱位　对于儿童来说不超过4mm属正常范围（300-C）。

寰椎齿状突间距（ADI）正常范围3～5mm，比成人宽1mm（300-D）。

齿状突不连　常常是生长板而不是骨折（300-E）。

颈椎椎体前部楔形变　正常婴幼儿常见。

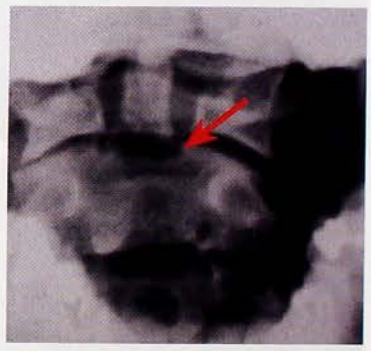



300-E 齿状突不连。本图显示不同的生长中心（终端骨，齿突游离骨）与骨折（箭头），骨折通常延伸进入齿状突基底（红箭头）

3. 无 X 线异常的脊髓损伤

它是儿童期特有的一种脊柱损伤（301-A）。这是由于肌肉骨骼系统的弹性允许脊柱拉长 5cm 而不发生断裂，但这已远远超过脊髓的伸缩限度。这种损伤见于 8 岁以下的小儿。由于不稳定性，可出现重复损伤。应行 MRI 检查。

4. 座带损伤

是一种屈曲牵拉机制。小儿中后部韧带结构的弹性，只造成腰椎的压缩骨折（301-B）。如果出现腹壁挫伤，应疑及这种损伤机制。骨折类型变化很大，常需行 CT 检查始能明确骨折分型。半数并发腹部损伤。

5. 骨突损伤

这种损伤通过椎体的终板，有多种形式。后部移位的骨骺骨折，宛如椎间盘疝（301-C）。

6. 虐婴

因常发生在婴儿，有不同类型的损伤，故需行 CT 或 MRI 检查进行全面评估。

7. 急性旋转性半脱位

轻微创伤、感染或手术均可引起旋转性寰-枢椎半脱位。临床表现为急性斜颈（301-D）。早期诊断很重要。在头部作各方向最大旋转活动时，拍平片和 CT 检查。CT 显示第一、二颈椎位置固定。发病不到 1 周的，可使用颈托并卧床休息 1 周。如果无改善，住院牵引治疗（参见第 232 页）。

8. 病理性骨折

可发生在全身性骨质疏松或有嗜酸性肉芽肿的患儿（301-E）。

9. 神经损伤

一般情况下，儿童要好于成人。大多数仅为不全损伤，完全损伤者之中大约 20% 可有好转，行 MRI 检查进行评估，用类固醇治疗。

儿童特有的脊柱损伤

特有的齿状突损伤
没有 X 线片异常的脊髓损伤
不同类型的座带骨折
椎体骨骺骨折
虐婴
旋转半脱位
并发肿瘤的病理性骨折
嗜酸性肉芽肿
　并发白血病的压缩骨折

301-A 儿童期脊柱损伤的特点



301-B 儿童座带损伤。座带的限制作用导致腰椎后部产生牵张应力，前部产生压缩应力

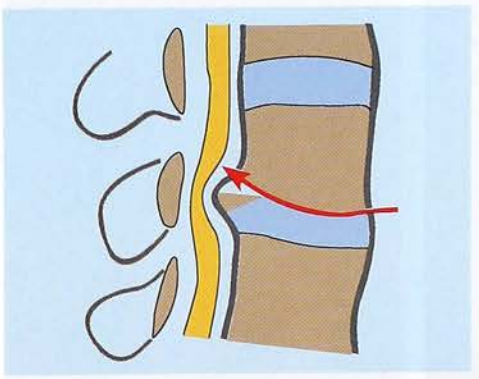

301-C 骨突骨折。骨折线可延经骨突

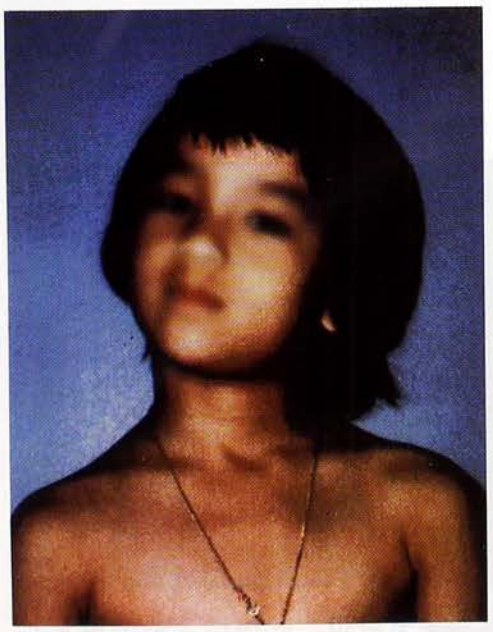

301-D 急性旋转半脱位。轻微创伤引起

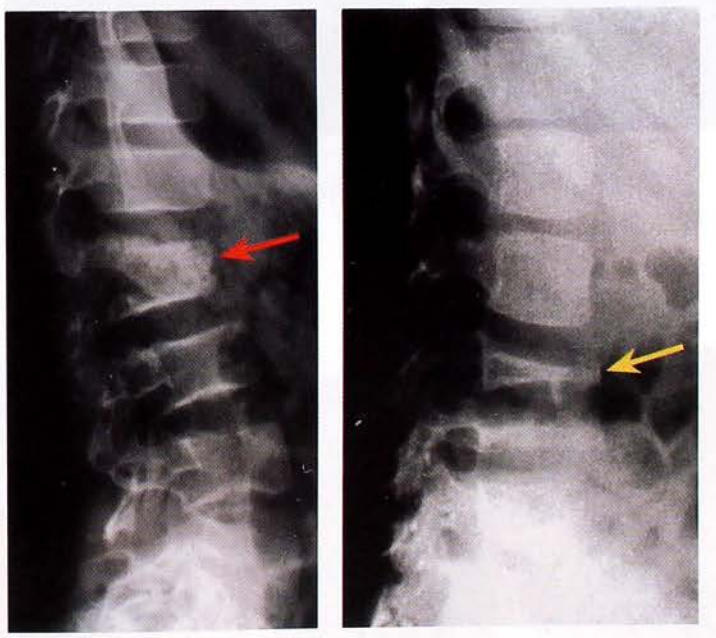

301-E 病理性骨折。可并发全身性骨质疏松（红箭头）或局部病变（如嗜酸性肉芽肿）（黄箭头）

（闫桂森 译）

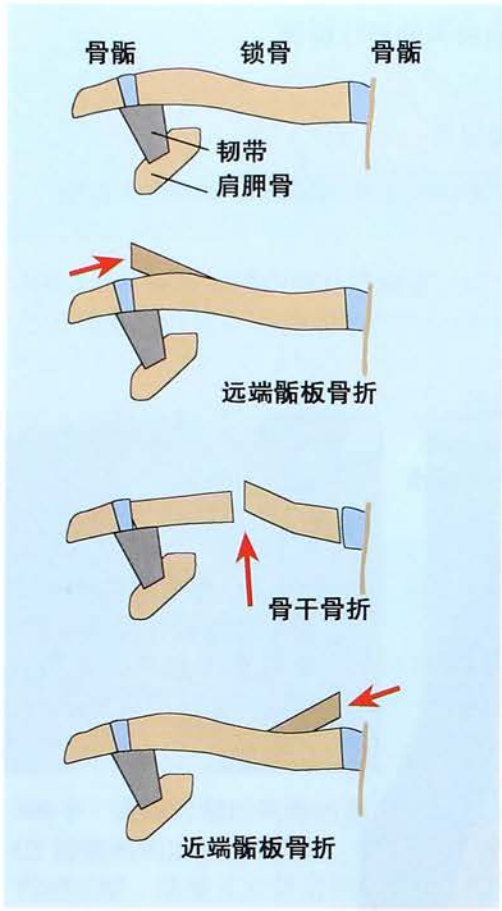

302-A 锁骨骨折分型。骨折可发生于锁骨的任何部位，发生于远近端骺板的骨折易被误认为脱位

二十八、肩部损伤

1. 锁骨骨折

锁骨骨折可发生于骨干或远近端生长板（302-A）。

（1）骨干骨折 最常发生于锁骨中段。除开放骨折和伴有血管神经损伤外，均应保守治疗，治疗越简单越好。可以吊带制动患肢至疼痛完全消失（302-B）。目前常用的 8 字绷带固定，使患儿很不舒适，且无必要（302-C）。愈合不良和短缩的罕见。

（2）骺骨折 有时难与肩锁关节和胸锁关节脱位鉴别。骺骨折常见于年幼儿童，压痛部位在骨骺而非关节。骺骨折通常不严重，无需复位，只用吊带制动即可。随时间推移，可塑形并恢复正常功能。

2. 胸锁关节脱位

儿童可发生胸锁关节脱位（302-D），但很少见。脱位可为前脱位或后脱位。CT 检查有助于确诊并指导治疗。以巾钳牵引锁骨内侧端并牵引肩部，可实现复位。

3. 肩锁分离

此损伤可见于 13 岁以上的患儿，有时分离很轻微，仅有关节处的轻度肿胀和压痛。治疗同成人。此损伤难与骺骨折相鉴别，可采用软组织技术拍肩锁关节的点片作对比。

4. 肩胛骨骨折

儿童罕见。除明显移位的肩胛盂骨折以外均可行保守治疗。





302-B 肩部损伤的制动。简单的悬吊制动方式适用于绝大多数儿童肩部损伤

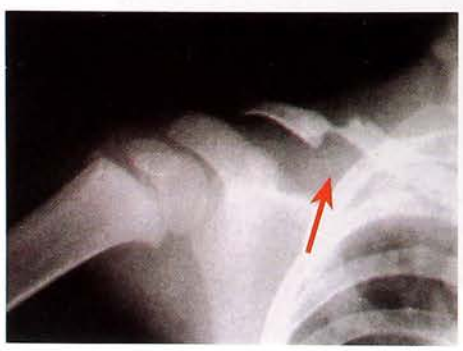

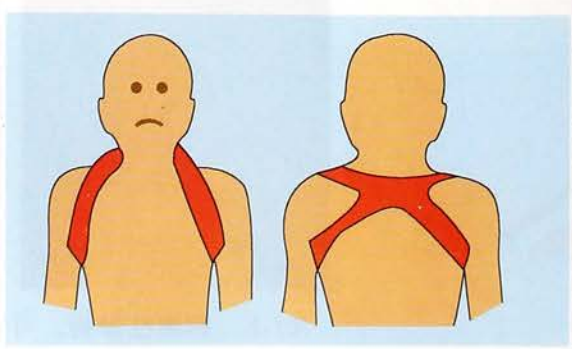

302-C 锁骨骨折。治疗此骨折（箭头所示）的传统 8 字绷带固定使患儿感到不适且作用甚微



302-D 胸锁关节脱位。此损伤（箭头所示）靠常规 X 线平片很难确认

5. 肩关节脱位

儿童罕见肩关节脱位，一旦发生，常见复发。复位后以吊带制动，并告知家属复发和手术矫治的可能性。婴儿期后脱位可伴有臂丛神经麻痹。青少年后脱位多并发关节松弛（303-A）。

6. 肱骨骨折

肱骨骨折可发生于肱骨各个部位。

（1）近端骺骨折　见于婴幼儿期，也可见于儿童。

婴幼儿　发现此类骨折要考虑有虐婴的可能（303-B）。与股骨不同，肱骨头骺缺血坏死十分罕见。

儿童和青少年　常见明显移位，治疗以吊带制动上臂 2～3 周即可。侧-侧力线和明显成角均可接受，因塑形可以矫正畸形。

青春期至生长停止　此年龄段的骨折往往复位困难，原因在于干骺端深入三角肌形成“纽孔”样嵌顿或肱二头肌肌腱嵌入骨折端之间。大于 60°的成角需要闭合复位。复位常不稳定而导致畸形复发。

以一枚或数枚克氏针经皮固定骨折端有利于防止再移位。针道炎症反应常见。两周后可拔除克氏针。有时可以肩人字石膏或支具维持复位。切开复位、内固定造成的手术瘢痕对外观的影响并不亚于畸形愈合造成的轻微肩部不对称。

塑形　肱骨近端强大的塑形能力影响对肱骨近端骨折的治疗（303-D）。这种塑形能力源自肱骨近端骨骺的巨大生长潜力和肩关节活动的代偿能力。

（2）病理骨折　常见。多由单房性骨囊肿引发。

（3）肱骨干骨折　此骨折儿童少见。须警惕桡神经、尺神经和动脉损伤，绝大多数神经损伤可自然恢复。多发骨折、开放骨折和其他一些少见情况需手术固定。

婴幼儿　发现此骨折要考虑虐婴问题。

儿童　幼小的可以夹板行简单制动。年长儿可用柔软材料固定于屈肘 90°位，加用软衬和加压垫维持骨折对线。3 周可愈合，改用夹板。

青少年　接近成熟期的患儿，骨干中段成角超过 20°～30°的，因为塑形能力已下降，有必要考虑手术固定（303-C）。

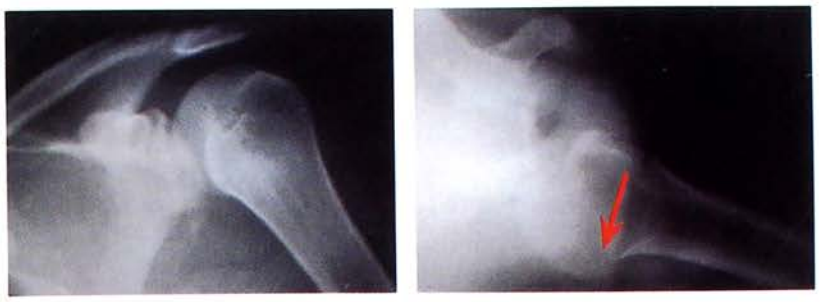

303-A　肩关节后脱位。见于关节松弛的青少年。肩关节腋位像（箭头所示）利于显示脱位



303-B　肱骨近端骺骨折。发现此类骨折要考虑到虐婴的可能

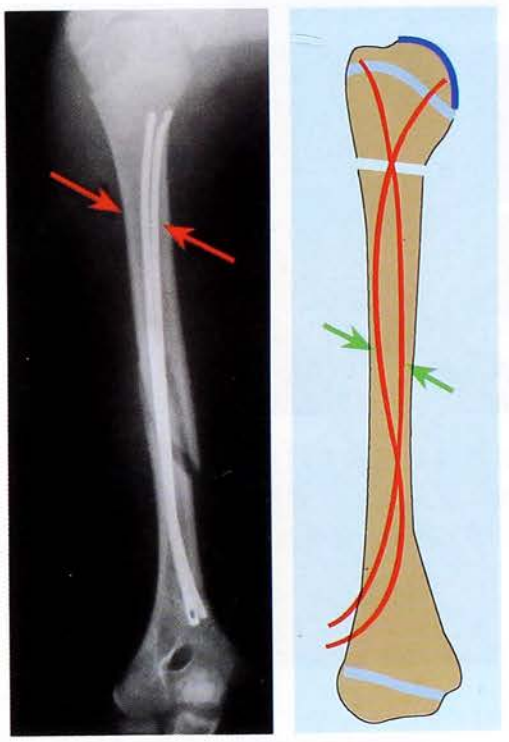

303-C　弹性髓内针固定。Ender 钉（红箭头所示）和 Metaizeau 针（绿箭头所示）固定是固定肱骨干骨折的有效方法

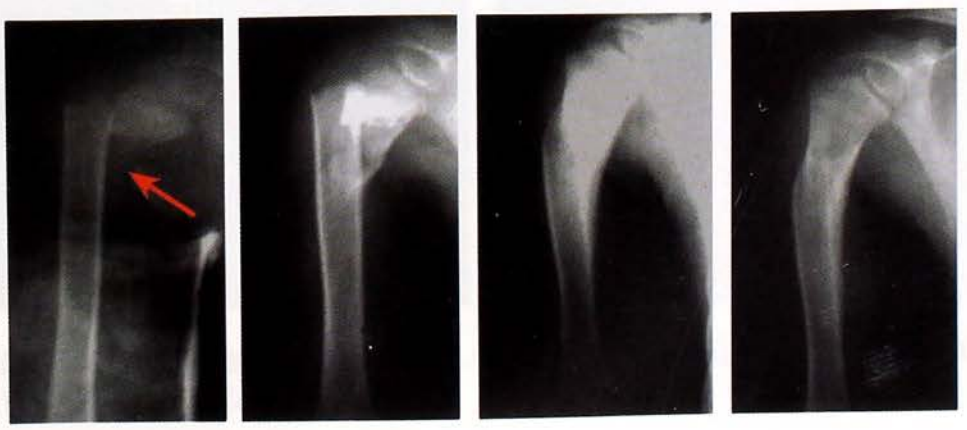

303-D　肱骨近端骨折。肱骨近端塑形能力强大，骨折多不需要复位。8 岁儿童骨折（箭头所示）两年后塑形良好

儿童肘部骨折		
髁上	55%	7.4岁
桡骨颈	14	9.8
外髁	12	8.7
内上髁	8	12
鹰嘴	7	10
复合	1.7	11
桡骨头	1.6	14
T形或Y形骨折	0.7	8
髁内骨折	0.5	14

304-A 儿童肘部骨折。589例瑞典儿童肘部骨折资料显示的骨折发生率和平均年龄



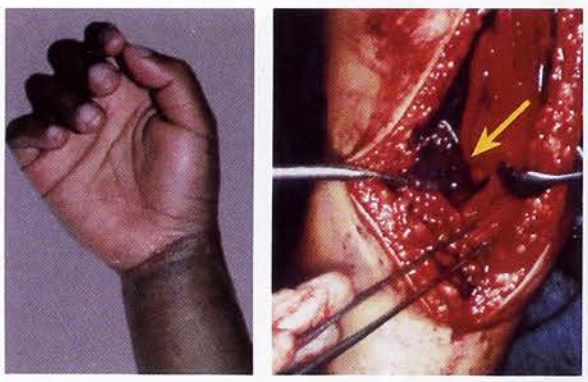

304-B 血管损伤。肘部损伤的结局有可能发生Volkmann挛缩（红箭头）。高度警惕手部缺血（下左图），一旦可疑应探查血管。此例（下右图）肱动脉卡在骨折端之间（黄箭头）

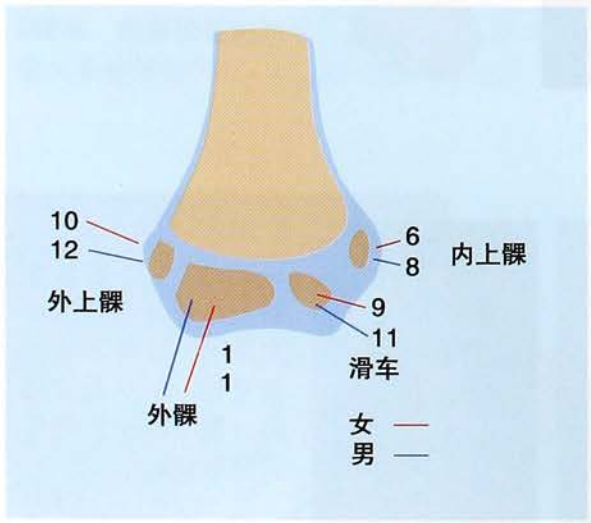

304-D 肱骨远端骨化顺序。女童（红色）和男童（蓝色）骨化时的平均年龄

二十九、肘部损伤

肘部骨折常见，且多复杂，多为联合损伤。肱骨髁上骨折最常见（304-A）。常见的联合损伤为尺骨鹰嘴和内上髁骨折和尺骨鹰嘴合并桡骨颈骨折。

1. 评估

（1）体格检查 要注意软组织肿胀的部位和范围。外髁骨折产生单侧肿胀，提示当标准体位X线片未显示骨折时，要加拍其他体位的X线片。注意检查神经功能和血液循环情况，特别是骨间前侧神经。肘部骨折易并发循环障碍（304-B）和筋膜间隔综合征。

（2）影像检查 对每个明显的损伤做出精确的诊断至关重要。对所怀疑的损伤部位要采用特定的摄片方式。受伤的肘关节常不能充分伸直拍摄肘正位片，故应嘱明拍摄肱骨远端或桡骨近端（304-C）。应熟悉肘部骨化的顺序（304-D）。注意观察肱骨远端正位片中肘关节的力线（304-E），有助于鉴别常见的损伤类型。如常规照片不足以提供诊断，可采用磁共振成像、关节造影或超声波检查。不必采用诊断性关节镜手术。婴幼儿骨化不充分，最有可能采用特殊的辅助检查。

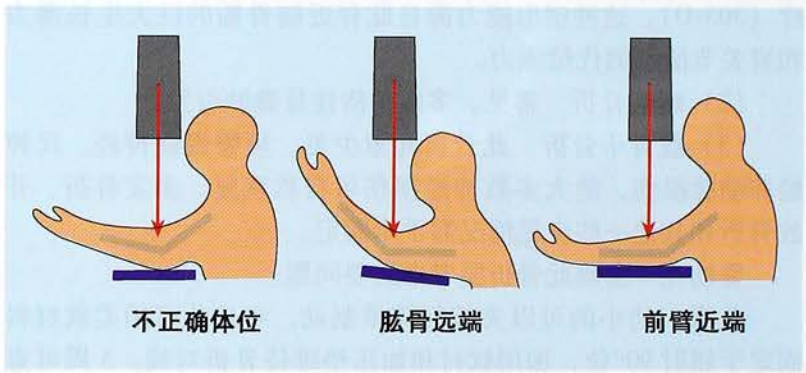

304-C 肘关节投照体位。投照肱骨远端时，肱骨应与片盒平行；投照前臂近端时，前臂应与片盒平行

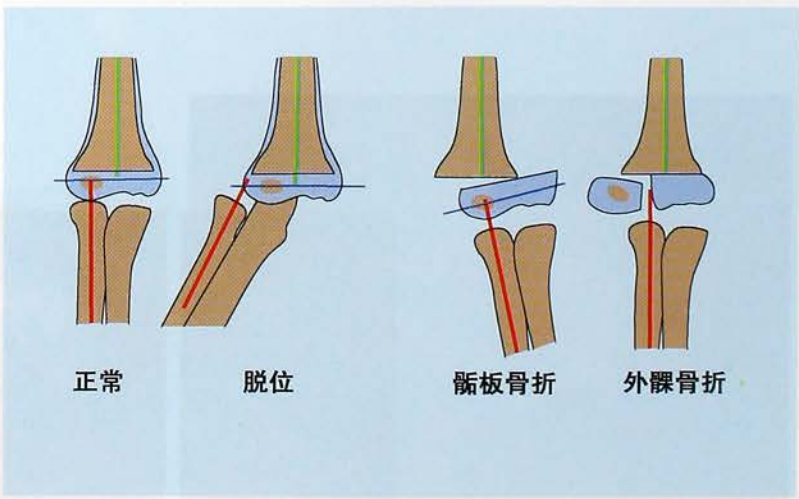

304-E 肘关节顺列的诊断意义。注意桡骨轴线偏离至肱骨小头骨化中心以外提示肘关节脱位，而不是骶损伤

2. 牵拉肘

牵拉肘又称保育员肘，儿童每年发生率约1%，半数儿童无牵拉病史。好动儿童是否多见尚存争议。女童好发。病理改变尚不明确，多数人认为与关节囊嵌顿有关（305-A）。

（1）临床特征　患儿上臂轻度屈曲，前臂旋前，拒绝活动肘关节及整个上肢（305-B），无肿胀、压痛。据临床所见可确诊，临床病情和查体所见不典型者始需影像学检查。

（2）治疗　如病史中不能明确有牵拉时的病史，则应于尝试复位之前拍摄X线片，以除外隐匿的损伤。使前臂旋转180°可解除使嵌顿的软组织，局部可触及弹跳感。前臂活动功能即刻恢复，一次不成功可休息15分钟后再次复位。少数病例功能恢复稍滞后，尤多见于婴幼儿。复发并不少见。确有靠手法不能复位者，可以吊带制动上肢于次日复查，再次手法复位。

3. 肱骨远端骨骺分离

此损伤少见，多发生于婴幼儿或受虐儿童，常误诊为肘关节脱位。据好发于婴幼儿的年龄和尺桡骨近端与肱骨干的相对位置向后内侧移位，则应考虑此诊断（305-C）。如有必要，可采用超声和关节造影协助确诊。治疗同肱骨髁上骨折。为预防肘内翻，可采用经皮克氏针固定。

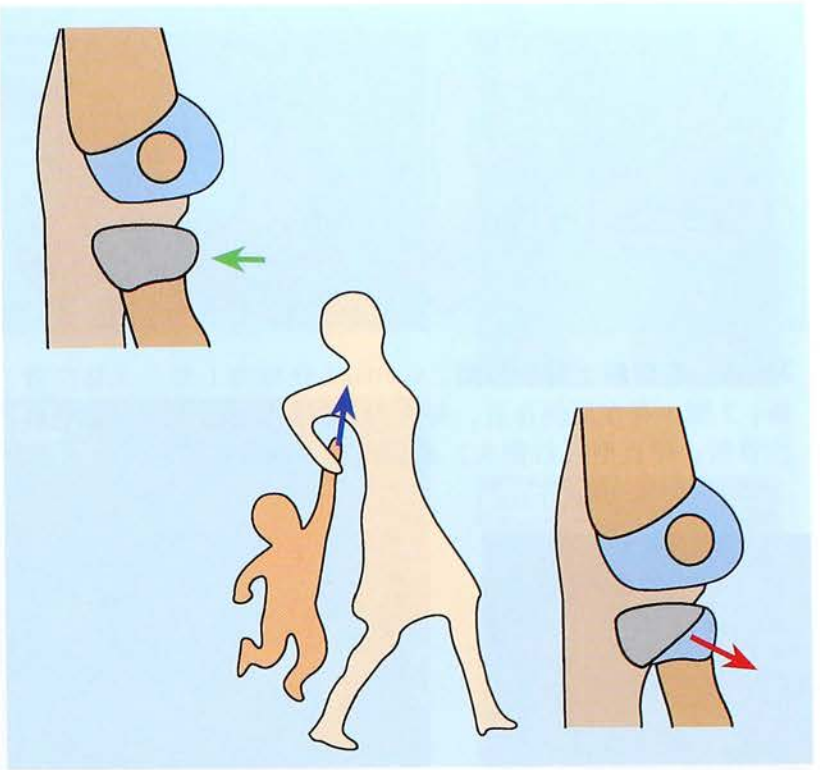

305-A　牵拉肘病理。正常情况下环状韧带（灰色）环绕桡骨头（绿箭头）。肘关节受到牵拉（蓝箭头），桡骨头自环状韧带下方部分脱出（红箭头）。随前臂旋转或正常活动，桡骨头可滑回原位



305-B　牵拉肘。3岁女童左肘牵拉后拒绝活动

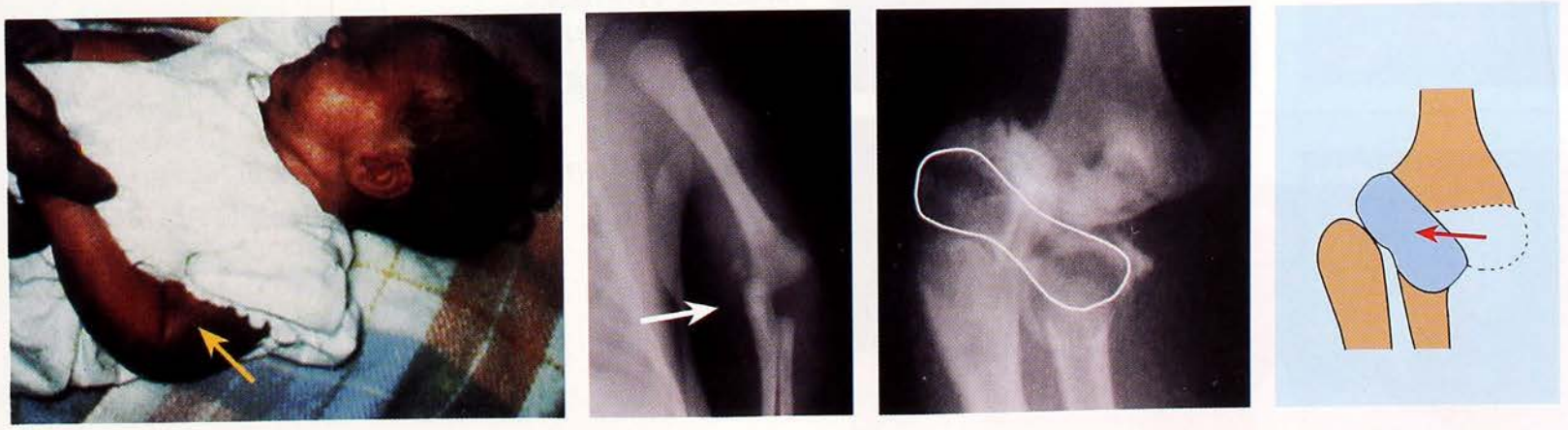

305-C　产伤。新生儿分娩过程中受伤，肘部肿胀（黄箭头），X线片显示尺桡骨近端与肱骨的相对位置内移（白箭头）。关节造影显示未骨化的骨骺发生移位（红箭头）

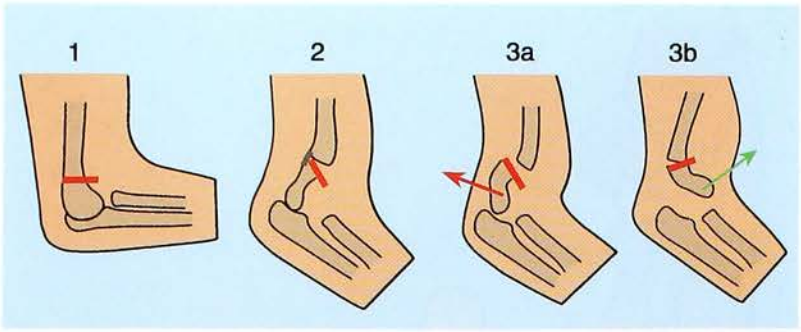

306-A 肱骨髁上骨折分型。Gartland 分型为 1 型—无移位骨折；2 型—存在后侧合页，并有内、外翻嵌插；3 型—完全移位骨折；伸直型（红箭头）或屈曲型（绿箭头）



306-B 3 型骨折。伸直型骨折为最常见的严重损伤类型

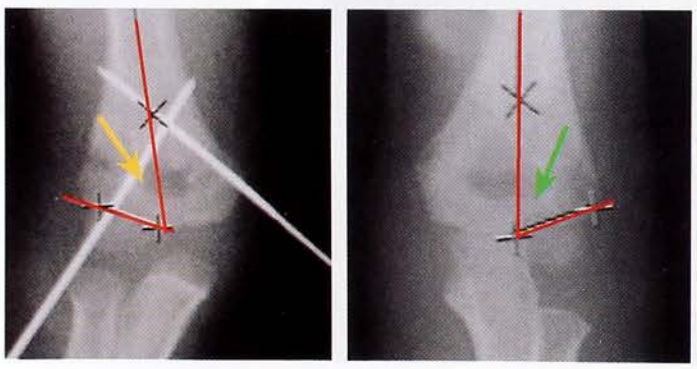

306-C 鲍曼角的测量。将健侧（绿箭头）与伤侧（黄箭头）的干骺角相比较

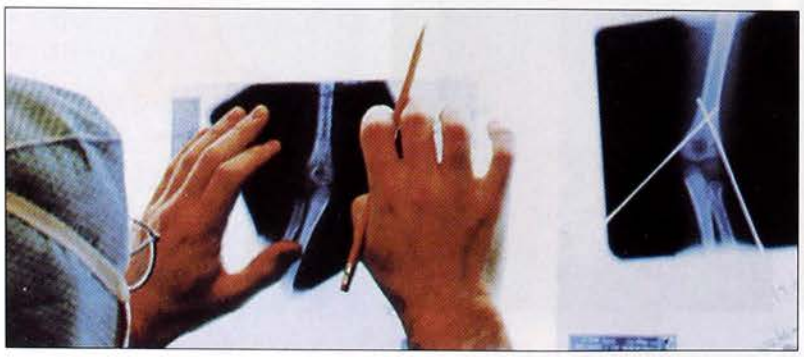

306-D 判定顺列情况。将影像测量结果与上肢外观相比较

三十、肱骨髁上骨折

肱骨髁上骨折是儿童最常见的肘部损伤，血管神经损伤和残留的肘内翻畸形是常见的并发症。该损伤在儿童骨折中最具挑战性。主要原因是 4 岁以下小儿多为在家中跌倒，而 4 岁以上儿童多系在游乐场所跌伤所致。女童好发，左侧多见。

1. 分型

主要分为以下三型（306-A）。

1 型—无移位骨折 通常稳定，夹板制动 3 周即可。

2 型—后侧结构连续的伸直型损伤 屈肘 90°时骨折稳定，如存在嵌插则较棘手。骨质嵌插可导致内翻或外翻。内翻大于 5°或外翻大于 10°，应予复位和经皮穿针固定。

3 型—完全移位骨折 此型骨折并发血管损伤的风险最高（306-B）。此型中伸直型多见，屈曲型少见，但由于骨折近端内侧干骺端的尖刺而致复位困难。

2. 伤情判定

肱骨髁上骨折引发问题较多，故应仔细检查。

（1）皮肤 检查皮肤以确认骨折端处有无皮肤刺破伤即是否为开放骨折。

（2）血管 检查脉搏和甲床毛细血管充盈度，注意手指被动伸直的牵拉痛。3 型骨折的血管损伤发生率为 2% ~ 3%。仅有桡动脉搏动消失不能作为确诊血管损伤的依据。

（3）神经 3 型骨折的神经损伤发生率为 10%。神经损伤好发的顺序为骨间掌侧神经、桡神经、正中神经和尺神经。

（4）携物角 对 1 型和 2 型骨折，可轻柔地伸直肘关节观察携物角。内、外翻畸形在 2 型骨折中并不少见，而查体比 X 线片更易检出。3 型骨折可于固定后轻柔伸直肘关节，以评估携物角。

（5）鲍曼角（Baumann angle） 指肱骨轴线与肱骨小头骨骺之间的夹角，在 X 线片上用以评估携物角（306-C），并双侧对比。正常范围为 87° ~ 93°。应注意影像学和临床检查相结合（306-D）。

3. 治疗

治疗中应牢记肱骨髁上骨折最主要的并发症—血管损伤和肘内翻。大部分骨折可用石膏管型制动或经皮穿针固定，牵引已很少使用（308-A）。

1 型骨折 肘关节屈 90°位石膏后托制动 2 ~ 3 周。肘关节活动功能可自然恢复。

2 型骨折 可按 1 型骨折处理，屈肘位制动。如发现骨质嵌插，内翻大于 5°或外翻大于 10°，应在麻醉下复位、经皮穿针固定。

3 型骨折 治疗取决于屈曲或伸直型骨折。

（1）伸直型 常见，大部分可行闭合复位、经皮穿针固定（参见下页）。

肱骨髁上骨折经皮穿针固定

经皮穿针固定是治疗移位的肱骨髁上骨折的最好方法，可提供良好的固定并最大限度的减少并发症，适用于不伴有严重血管损伤的移位骨折。

操作

术前准备 术前应仔细评估伤情（307-A、307-B）。选择1～2mm直径的光滑克氏针、电钻、影像设备，并需要一名助手。可根据伤情需要和操作习惯选择患儿体位。俯卧位时重力作用便于在穿针过程中维持复位（307-C）。

复位 过伸位牵引，首先做冠状面的矫正，然后纠正矢状面的畸形。以肘正、侧位影像确认复位情况（307-D），屈肘维持复位，消毒皮肤准备手术。

穿针固定 选择交叉穿针或外侧穿入2～3根针固定均可。尺神经损伤是这一操作的常见并发症，外侧穿针可避免尺神经损伤。将克氏针置于肘部体表，透视下确认最佳位置，如肿胀严重还需要在侧位影像上确认入针点，与肱骨轴线成45°角穿入外侧针（307-E），确保穿入骨折近端，正、侧位透视确认针的位置，决定其余针的穿入方法，如果肿胀严重，可于外侧穿入两针要采岔开的形状，以增加稳定性。内侧穿针要注意避免损伤尺神经（307-F），如肿胀非常严重，可考虑做小皮肤切口，直视下确认尺神经位置，以防穿针过程中损伤，透视观察下钻入，确保钉牢骨折近端（307-G），且应从两个平面观察骨折复位和进针情况（307-H）。轻柔伸肘以观察携物角，如携物角异常应仔细检查复位情况。一旦确认复位满意，固定可靠，将针尾折弯剪短置于体表（307-I）。在不同程度的屈肘时检查肢体血液循环情况。维持最佳血液循环状态下屈肘位包扎并用石膏托制动。

术后处理 石膏托固定并用吊带制动，观察血运，禁用镇痛剂以防掩盖缺血表现，术后次日出院，嘱家属如有疼痛加重应及时联系医务人员。一周后复查，带石膏托拍正、侧位片。三周拔除克氏针继续悬吊一周。12周后逐渐恢复日常活动和体育运动，每月随访观察关节活动，肘关节活动可自然恢复，物理治疗可能有害，绝非必需。

并发症 仔细观察以降低筋膜间隔综合征的风险，精确复位，以减少固定后的过度屈曲。精确复位、可靠固定可减少肘内翻。谨慎穿针以防损伤尺神经。


307-A


307-B


307-C


307-D


307-E


307-F


307-G


307-H


307-I





308-A 尺骨鹰嘴牵引。适用于粉碎骨折，穿针困难的病例







308-B 矢状面骨塑形。矢状面上的畸形（黄线），在伤后3年内逐渐改善





308-C Ⅱ型内翻嵌插。5岁儿童的肘内翻（黄线），因3岁时一次轻度移位骨折所致（红箭头）

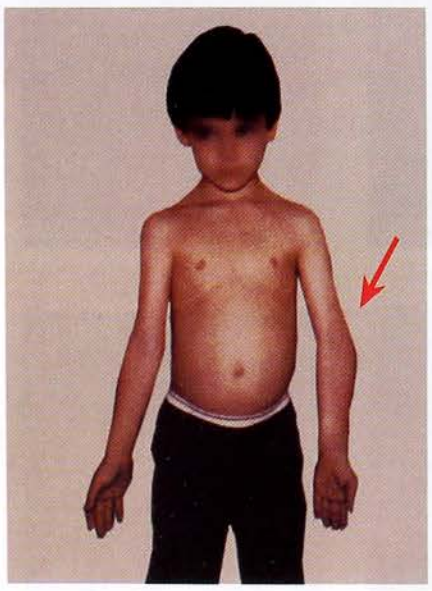

308-D 肘内翻。此畸形为髁上骨折畸形愈合的结果

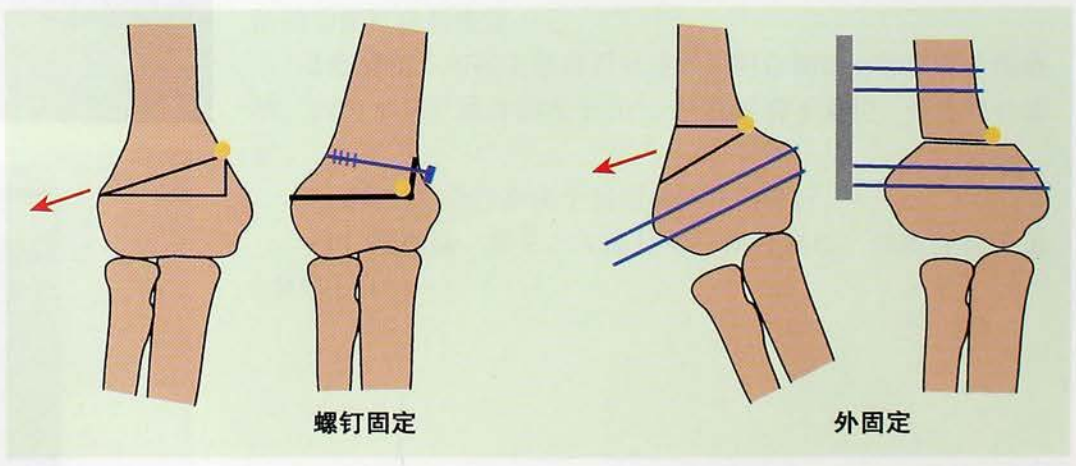

308-E 肘内翻的矫正。可采用螺钉，外固定器，或其他固定方式，要点是将截骨远端内移（黄点），以避免截骨远端外侧过分突出

（2）屈曲型骨折 约占10%，向后成角多不明显，而常有干骺端内侧的骨尖，并可造成复位困难。可用巾钳固定尺骨鹰嘴，行牵引复位，有时需要切开复位。一旦复位成功，行经皮穿针固定。幼儿可采取伸肘位制动。

切开复位 合并血管损伤和闭合复位不能达到经皮穿针固定要求的骨折应行切开复位。

血管损伤 血管损伤为紧急问题。如果初诊时即发现血管损伤应将患肢置于屈肘30°自然位。计划早期麻醉下复位，并行切开复位的准备。桡动脉搏动消失而毛细血管充盈良好时，无探查动脉的手术指征。如果在手术室中复位后血运仍不能恢复，应行肱动脉探查。切忌延误，并告知血管外科医生以应对意外情况。直接手术探查，不必行动脉造影。常见骨折端压迫动脉，一旦解除，循环即恢复。偶尔需要动脉修补或移植。

神经损伤 几乎所有的神经损伤可在伤后2周到4个月内自然恢复。伤后6个月以内不必探查神经，但要经常复查患儿，因为在等待恢复期间家属需要不断地得到安慰。肌电图和神经传导等检查并非必需。

术后处理 制动3周然后再悬吊1～2周。活动功能自然恢复。避免强力牵伸，被动训练无助于功能恢复。约3个月后允许恢复日常活动。

4. 并发症

（1）过伸畸形 常见。此畸形可随时间逐渐改善（308-B）。注意比较对侧，此畸形多见于关节松弛儿童。单纯过伸畸形无需手术矫正。但此畸形合并肘内翻，可在截骨矫正时一并矫正。

（2）肘内翻 用牵引治疗的常见，而行穿针固定的则少见。正常携物角为外翻5°～10°，肘内翻影响外观并造成一些功能障碍（308-C、308-D），多为畸形愈合所致但精心治疗可以避免。伤后肘关节一旦可以完全伸直，畸形便明显。极少可经骨塑形矫正，而需行截骨手术矫正（308-E）。

三十一、内上髁骨折

相对多见于年长儿和青少年。为 SH-Ⅰ型或 SH-Ⅰ型撕脱骨折（309-A）。内上髁不参与肘关节组成和肱骨纵向生长，故严重的后遗问题罕见。

1. 治疗

急性期为减轻疼痛，行简单制动即可，然后早期活动。骨折块嵌入肘关节或并发严重尺神经损伤者（309-B），可行手术探查、复位、内固定。如骨折发生在投掷或体操运动员起主要作用的肢体，应手术复位，拉力螺钉固定，以保证肘关节的稳定性（309-D）。

2. 预后

常见一些小问题，如内上髁过度发育或发育不良及假关节。无内固定的骨折中，有半数形成假关节，但多无症状，偶有轻度尺神经症状，肘关节活动多不受累，有时可见内上髁突出。



309-A 内上髁轻度移位



309-B 内上髁嵌顿于关节内（箭头）。需手术复位

三十二、肘关节脱位

儿童肘关节脱位应予重视，其中 2/3 病例并发肘部骨折。

1. 肘关节脱位并发内上髁撕脱

一旦怀疑此类损伤，应设法确诊，常规 X 线片总是可以显示内上髁（309-C）。肘关节复位后，关节间隙仍宽且关节活动不平整或受限，则疑有此损伤。如肘关节复位后内上髁嵌入关节间隙，可试行前臂旋后，伸肘使之解脱。如不成功，应切开复位内固定。

2. 无骨折脱位

诊断明确，以轻柔手法复位，石膏后托制动 2～3 周，再悬吊制动 1～2 周。肘关节活动自然恢复，单纯肘关节脱位，并发症少见。

3. 脱位合并骨软骨骨折

确认有骨折碎片的（309-E）应行关节镜或切开关节取出。

4. 复杂表现

（1）分离脱位　属少见的损伤，多因上尺桡关节撕裂所致，闭合复位常可奏效。

（2）复发性脱位　非常罕见，需手术治疗。

（3）合并产瘫　常需手术治疗。

（4）正中神经嵌顿　需切开复位。

（5）合并桡骨颈骨折　有可能并发尺桡骨融合。

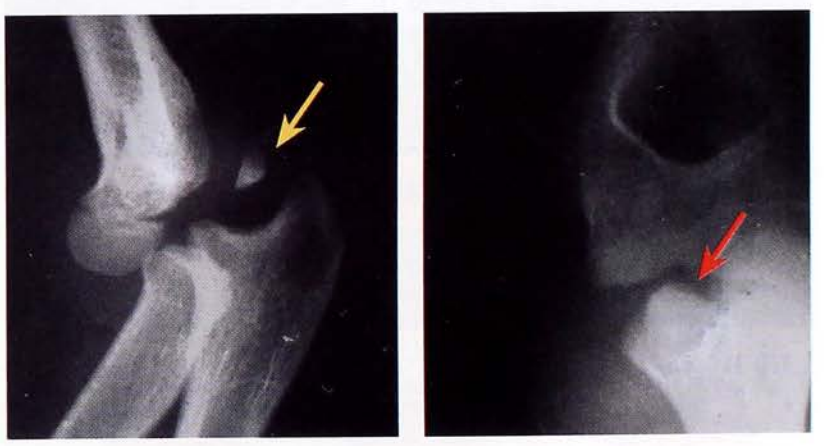

309-C 肘关节脱位并发内上髁嵌顿。注意复位前（黄箭头）和复位后（红箭头）内上髁的位置



309-D 坚强固定。拉力螺钉固定（白箭头所示位置），可使肘关节稳定



309-E 肘关节脱位。多数为无骨折单纯脱位（红箭头）。偶可见并发骨软骨骨折，表现为模糊透光的线状改变（黄箭头）

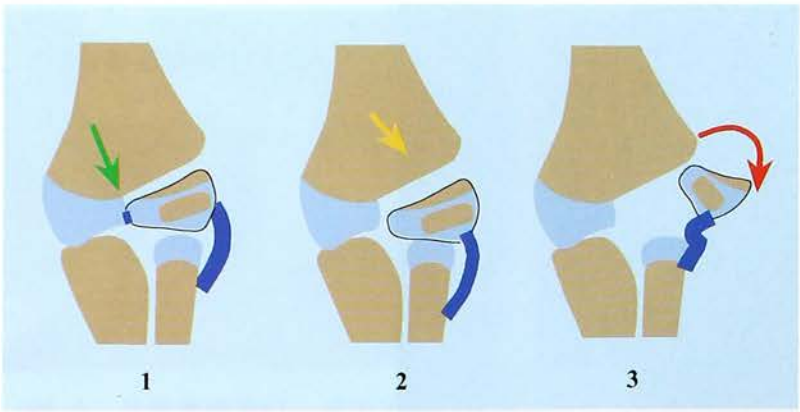

310-A 外髁骨折分型。1 型：关节软骨保持连续形成合页（绿箭头），骨折稳定；2 型：骨折块完全分离，但无旋转（黄箭头）；3 型：骨折块明显移位并旋转，有时可达 90°以上（红箭头）

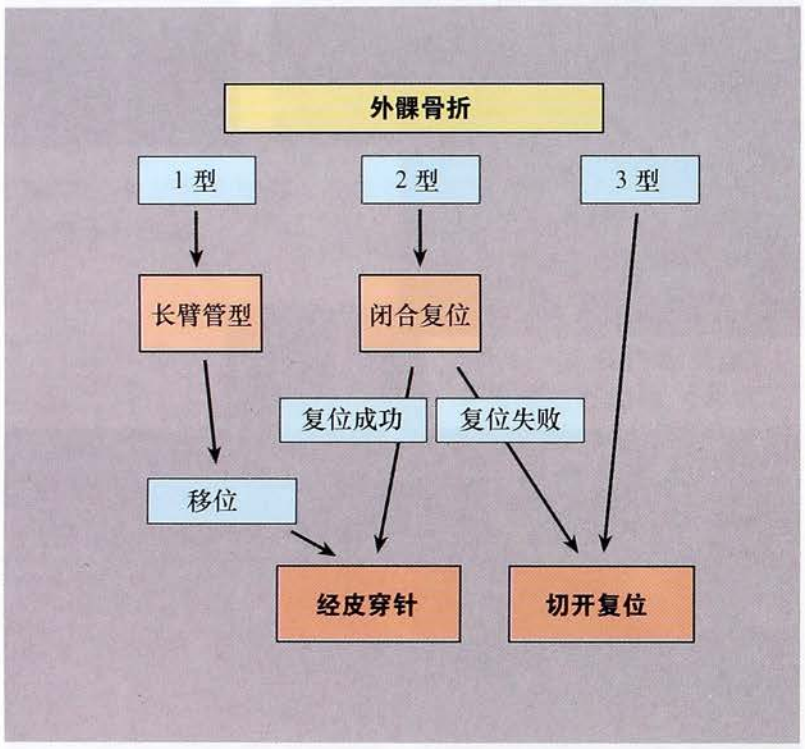

310-B 外髁骨折治疗流程图

三十三、外髁骨折

约占儿童肘部骨折的 12%，由伸肘位暴力作用所致，易发生不愈合。

1. 诊断

患儿表现为肘外侧疼痛肿胀，应拍摄肱骨远端正、侧、斜位片。有时骨折无移位或轻微移位，据外髁表面的软组织局限肿胀，可作出诊断。

2. 分型

依据骨折移位程度分型（310-A）。骨折线可经过外髁骨化中心、肱骨小头和滑车之间或滑车软骨，移位程度以毫米计，移位小于 2mm 为Ⅰ型骨折。

3. 治疗

依移位程度决定治疗（310-B）。

Ⅰ型 以长臂石膏管型固定于屈肘 80°前臂中立位。可采用高分子材料或薄石膏固定，以利于拍片复查。伤后 1、2、3 周拍摄肱骨远端正位片，确认骨折是否稳定。稳定骨折需固定 6 周。如发现骨折移位，应予闭合或切开复位克氏针内固定。

Ⅱ型 骨折移位 2～4mm，可行闭合复位经皮穿针固定。如复位不能使移位小于 2mm，应切开复位。

Ⅲ型 此型（310-D）应切开复位内固定。以两枚光滑克氏针或可吸收棒（310-C）将髁骨折块固定在干骺端上。针尾可留于皮肤外，伤后 4～6 周在门诊拔除。石膏托可使患儿感觉舒服并减少针道附近的皮肤刺激。

切开复位穿针固定的步骤，参见下页。

4. 并发症

（1）不愈合 尤为常见。可能与骨折位于关节内和血运差有关。治疗并发症与时间长短有关。6 个月内的早期不愈合可按急性期骨折行切开复位和内固定（310-E）。晚期病例行原位固定，此时骨折块有变形，无法准确复位。首选以螺钉将干骺端的骨折块固定融合于干骺端。

（2）畸形愈合 2 个月以内的畸形愈合，可重新复位，大部分可不处理。

（3）缺血坏死 过度剥离骨块的软组织会导致缺血坏死。





310-C 2 型外髁骨折。骨折（箭头）复位并以两枚可吸收钉固定（虚线）



310-D 3 型外髁骨折（箭头）



310-E 干骺端螺钉固定后的迟延愈合

三十四、外髁骨折复位

外髁骨折的特点为关节内骨折，累及生长板，易发生不愈合。可接受的移位程度为小于2mm，争取解剖复位牢固固定。

1. 病理

骨折可累及干骺端并不同程度的移位，移位可以很轻微（311-A），或很明显并伴有旋转（311-B）。

2. 分型

依移位程度分型。

（1）无移位型　骨折只表现为骨折线（311-C）。在常规X线片上有时难以发现。

（2）轻微移位型　骨折移位0～2mm（311-D）。此型骨折不需要复位，但要认真随访。如果骨折线贯穿整个软骨并进入关节，则骨折不稳定，甚至发生移位。

（3）中度移位型　骨折块移位，但无旋转（311-E）。

（4）重度移位　骨折块旋转并明显移位（311-F）。

3. 复位

患儿仰卧位，上止血带，准备X线透视设备，良好的照明，小拉钩。

（1）入路　肱骨远端外侧纵切口，经肱三头肌和肱桡肌间隙显露肱骨（311-G）。引流并清除血肿（311-H），判定骨折部位。

（2）复位　不剥离骨折块附着的软组织，以保护血液供应。确认骨折边缘和骨折移位方向。透视辅助下精确解剖复位（311-I）。最好从前侧直视观察和用干骺端边缘力线确认复位效果。

（3）固定　可采用克氏针或螺钉（311-J）。通常选用两枚1～2mm光滑克氏针平行（311-K）或岔开（311-L）穿入固定。针尾留于体表并折弯，以防移动。如果骨折块所包括的干骺端部分够大，采用螺钉将其固定于肱骨（311-M）不失为一种选择。

（4）术后处理　4～6周后门诊拔针。维持悬吊两周，分别于3、6、12个月复查拍片，了解愈合情况。不必特意进行功能训练。

4. 延迟愈合或不愈合

大多数延迟愈合和不愈合（311-N、311-O）需手术治疗，以防骨折块进行性移位和萎缩及肘内翻。

（1）0～12个月　复位和固定同急性期。用螺钉将骨折块的干骺端部分固定在肱骨远端常可获得坚强固定。

（2）12个月以上　塑形常使骨折块形态改变，无法复位，用螺钉将干骺端骨块固定于肱骨使之原位愈合（311-P）。





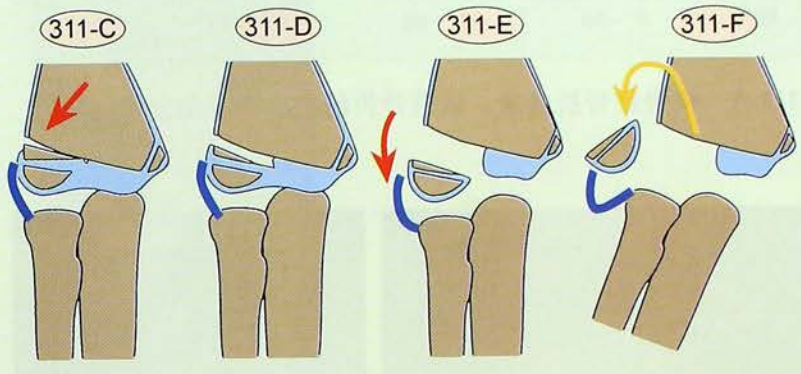

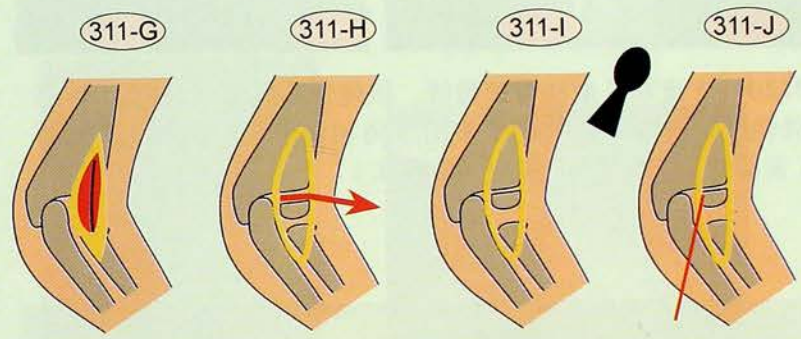

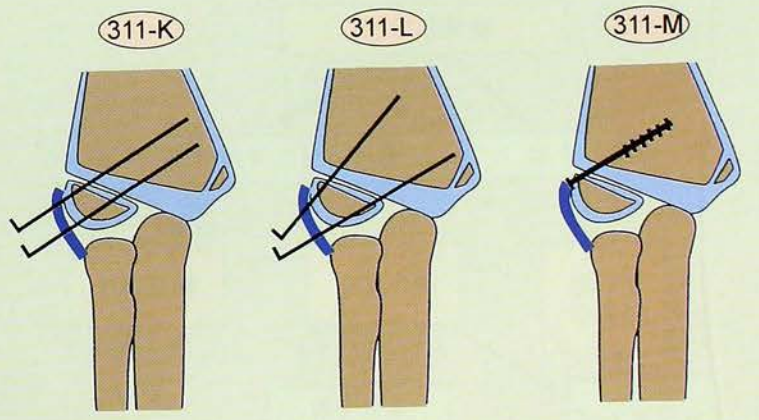

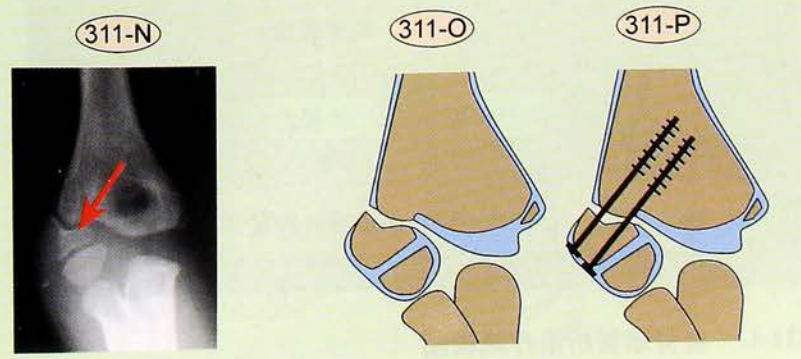

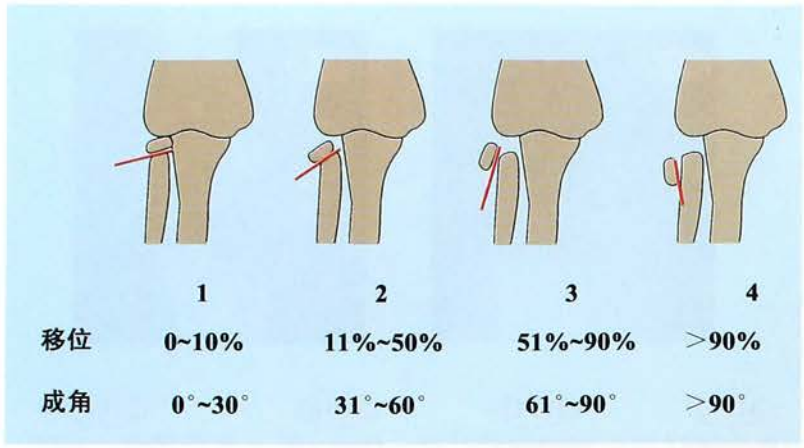

312-A 桡骨颈骨折分度。依据骨折的移位和成角分度

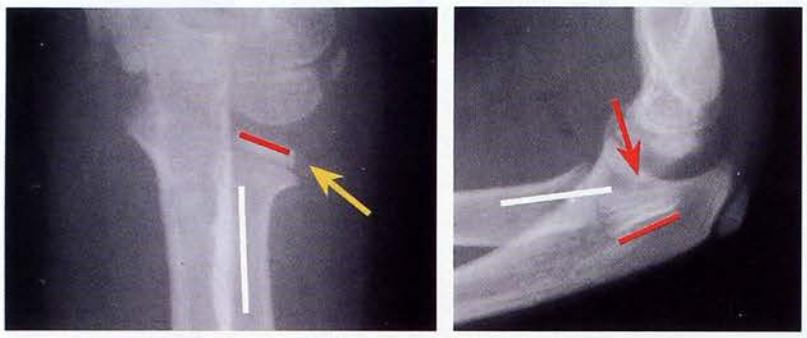

312-B 1 度和 4 度桡骨颈骨折。依桡骨头倾斜（红线）和桡骨轴线（白线）评估桡骨头的成角和移位。1 度为轻度倾斜（黄箭头）4 度为 90°移位（红箭头）

三十五、桡骨头和桡骨颈骨折

桡骨颈骨折多发生于 4 ~ 14 岁且多并发其他肘部损伤，由于此类骨折的血运易受破坏，生长板受累，以及骨折发生于关节内等因素，其预后远不如其他小儿骨折。

1. 诊断

患儿表现桡骨近端肿胀压痛，X 线片常可显示骨折，要了解骨折的严重程度，X 线片应该显示出骨折轮廓上的移位程度。实际移位程度常比常规 X 线片所显示的严重。无移位的骨折可借助超声或核磁共振成像诊断。

2. 分度

依骨折的移位和成角分度（312-A、312-B）。4 度损伤中桡骨头移位至桡骨近端的前侧或后侧。

3. 治疗

根据骨折的严重程度选择治疗（312-C）。

1 度　只需悬吊患肢，休息至疼痛缓解。

2 和 3 度　需手法复位，麻醉下，旋转前臂使桡骨头置于最突出位置。以拇指加压同时旋转使桡骨头复位。如果复位效果不能达到 1 度水平，则需经皮撬拨复位（参见下页）。

4 度　需切开复位，缝合或穿针内固定（312-D）。

4. 合并症

并发症包括关节僵硬、缺血坏死、生长停滞、过度生长、畸形愈合、不愈合、交叉愈合、骨间背侧神经损伤和筋膜间隔综合征。

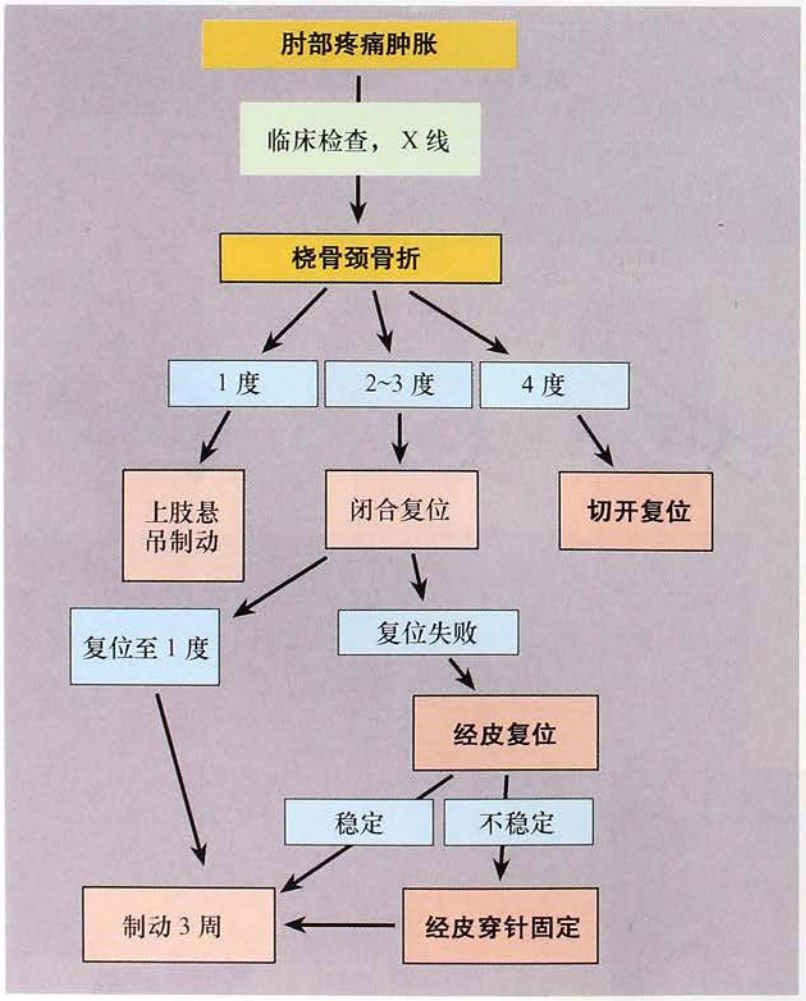

312-C 桡骨颈骨折治疗流程图

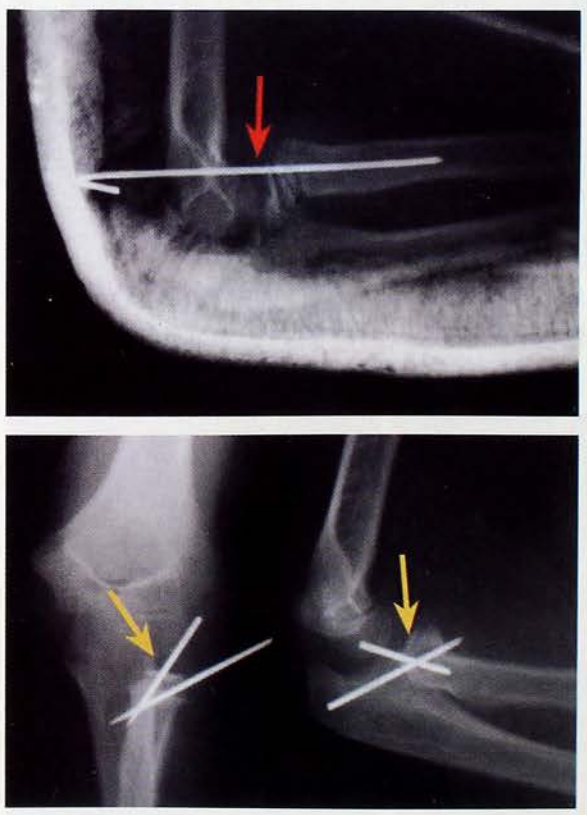

312-D 桡骨颈骨折的固定。贯穿肱骨小头的固定常发生克氏针在关节面折断（红箭头）。斜穿 1 ~ 2 枚克氏针固定常为首选（黄箭头）

三十六、桡骨颈骨折的复位和固定

透视下旋转前臂显示骨折最大倾斜度和移位。移位超过10%倾斜超过30°则必须复位。桡骨颈骨折采用手法复位多可成功。以拇指对骨折块移位边缘（箭头）的表面持续施压并旋转前臂（313-A）。如不成功则必须经皮复位。最简单的方法为用克氏针撬拨复位，更现代的方法为髓内针复位。

1. Steele 和 Graham 克氏针撬拨法

全麻下上肢消毒铺巾（313-B），透视下显示骨折最大移位，选1.5～2mm直径的克氏针固定于T形手柄上。透视下确认进针点尽量靠近近端以防损伤骨间背侧神经（313-C）。推进针尖通过骨折部位至对侧皮质（313-D），向近侧抬起克氏针，撬拨桡骨头复位至桡骨颈（313-E）。肱骨小头的存在可防止发生过度矫正，用克氏针推动桡骨头进一步改善对位（313-F）。旋转前臂检查稳定性和活动度（313-G）。旋前后均应达60°。如果骨折不稳定，可以一枚克氏针经皮斜行固定，针尾留于体表（313-H）。避免经肱骨小头固定。屈肘90°，以长臂石膏后托制动3周，然后拆除所有固定逐渐恢复活动。

2. Metaizeau 髓内针闭合复位法

于桡骨远端生长板的近侧1～2mm行外侧小切口，避免损伤桡神经皮支。以钻头钻透皮质，插入预弯的1.2～2mm克氏针（视患儿年龄而定），头端3mm的折弯角度要更大些（313-I）。锤击针尾使克氏针进入髓腔，手送至移位的桡骨头（313-J）。推进克氏针，推动桡骨头抵住肱骨小头（313-K），以骨膜（绿色）作为合页，使桡骨头抵住肱骨小头，矫正关节面倾斜（313-L）。转动手柄使桡骨头向内侧移动，矫正移位。石膏托制动2～3周，两个月后拔出克氏针。

3. 并发症

（1）缺血性坏死　可能由损伤造成。

（2）畸形愈合　靠精确复位降低发生率。

（3）不愈合　属少见的并发症。

（4）神经损伤　随时间几乎全部可自愈。

（张建立 译）











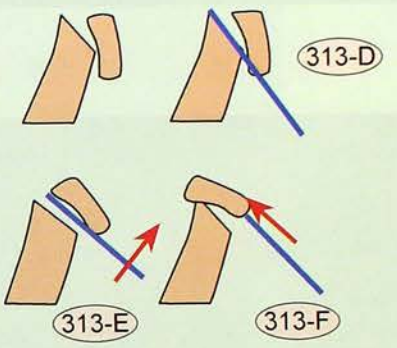



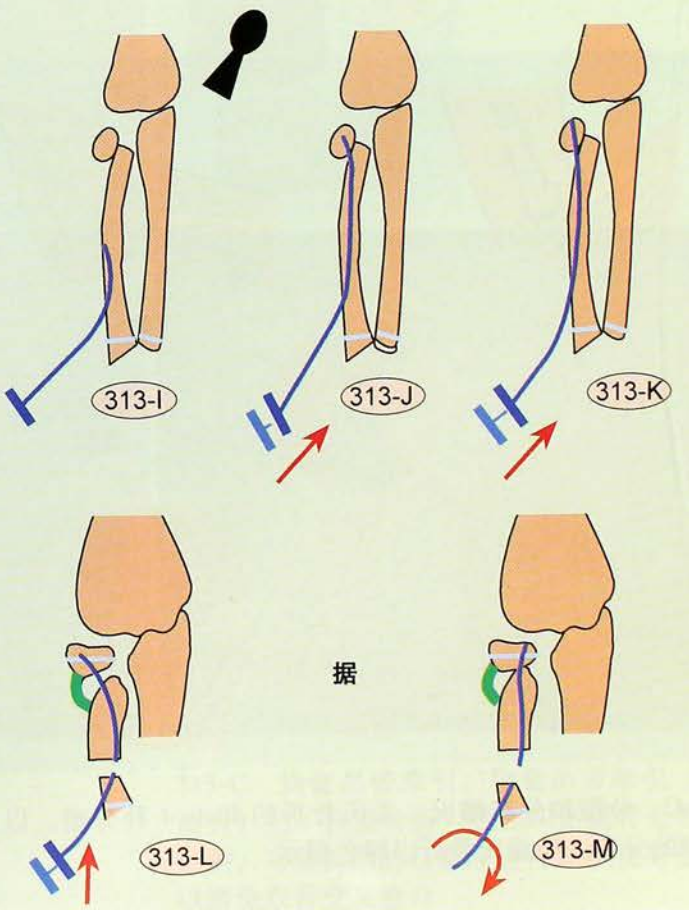

据





314-A 克氏针固定。尺骨鹰嘴骨折中度移位的5岁孩子，以二枚克氏针固定



314-B 张力带固定。14岁孩子，尺骨鹰嘴骨折移位明显的骨折，以张力带固定



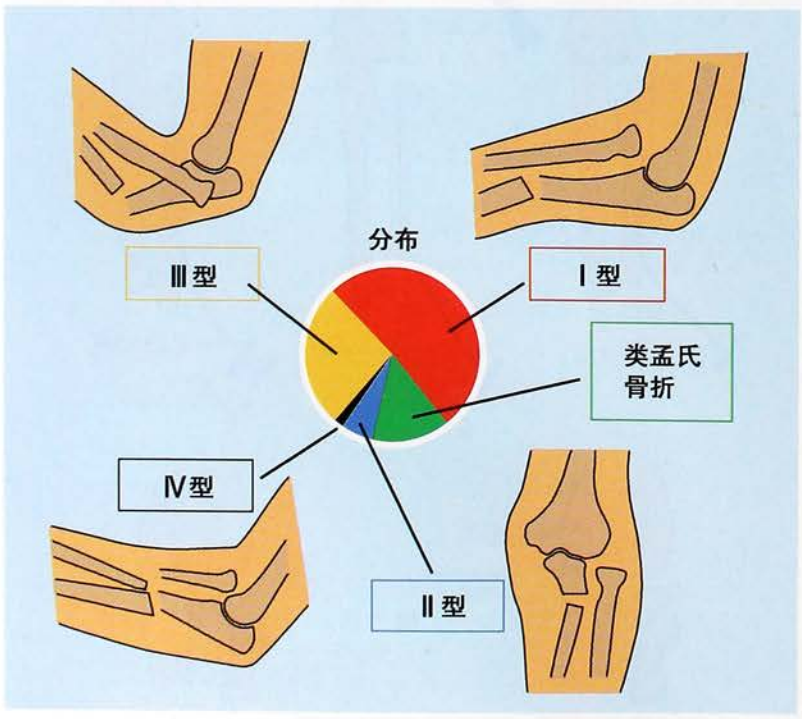

314-C 分型和分布情况。孟氏骨折的Bado 4种分型。以及各型的分布。类孟氏骨折以绿色显示

三十七、尺骨鹰嘴骨折

尺骨鹰嘴骨折并非常见并且可并发桡骨颈骨折。此类骨折在成骨不全病人中常见。应明确其骨折移位程度，因往往比侧位X线片所见要大。

1. 治疗

（1）移位小的骨折 对于移位小于2～3mm的骨折可使用长臂石膏固定于肘伸直30°位。

（2）移位大的骨折 对于儿童来说可在复位后使用非平行的光滑克氏针固定（314-A）对于较大儿童应使用张力带（314-B），以长臂石膏固定3～4周。多数可恢复正常活动范围。

2. 其他骨折类型

（1）尺骨鹰嘴骺分离 对此类少见骨折可在复位后以克氏针固定。

（2）骨骺的应力骨折 此型可见于体操运动员。

三十八、孟氏骨折脱位

这种骨折时严重损伤且往往易于忽略，如伤后未复位，则由于桡骨头的脱位导致长期的肘关节功能障碍。

1. 诊断

对于单独的尺骨骨折均应怀疑是否并发桡骨头脱位。还要留心有无其他损伤。神经损伤可包括后方的骨间神经和桡神经。

2. 分类

以Bado分型可分为4型（314-C），类似的骨折包括：①桡骨头脱位伴尺骨弓形弯曲（314-D）；②桡骨颈骨折伴尺骨中段骨折；③桡骨头脱位伴尺骨中段骨折和尺骨鹰嘴骨折。

3. 治疗

多数采用闭合复位将肘关节于屈90°位前臂旋后位长臂石膏固定。

切开复位 如复位不稳定则需要手术，最好使用弹性髓内针经尺骨鹰嘴固定，由于其固定和取出容易故适宜于儿童。

陈旧骨折 伤后6年的患者仍可手术切开复位内固定。尺骨应行截骨，如复位后不稳定应修复环状韧带。



314-D 类似孟氏骨折。桡骨头脱位伴尺骨弯曲是常见的。这是一个5岁的患儿。尺骨以石膏固定，但桡骨头脱位迟至伤后6个月未发现

三十九、前臂骨折

前臂远端骨折最常见（315-A），其骨折常常包括干骺端部分且往往累及尺桡双骨（315-B）。骨干骨折常见于在 10～12 岁女孩和 12～14 岁男孩。

1. 评估

应注意观察复杂化的因素。观察是否有神经血管的损伤以及是否有筋膜间隔综合征。

（1）开放骨折　开放骨折并发症发生的几率明显增加，有神经症状和筋膜间隔综合征均占 10%。对于Ⅱ、Ⅳ型骨折而言，延迟、畸形或不愈合以及再骨折的发生率很高。神经损伤常能自然恢复，但筋膜间隔综合征出现应立即减压松解。

（2）尺骨茎突骨折　往往不是单一骨折，应查找有无其他并发的骨折。

（3）成角畸形　普通的正、侧位 X 线片多不显示成角的最大限度，斜位或透视对此有帮助。

2. 骨干骨折

（1）治疗　其治疗可依下面的流程图进行（315-D），使用指套吊带和重力（315-C）对复位和维持复位往往有帮助。常用弹性髓内针制动，年龄越大越需要切开复位，对于骨骼接近成熟患儿来说，精确的复位是非常重要的，以免发生畸形愈合以及影响前臂旋转功能。

（2）麻醉　可选用全身、局部及区域麻醉甚或不麻醉。对于确定可复位的骨折，在技术熟练的医师操作下可考虑非麻醉下进行，应让患儿自己进行选择。其他方法均需进行若干次注射或延长急诊处置或住院时间。患儿往往选择非麻醉下操作而且之后会认同这一选择。

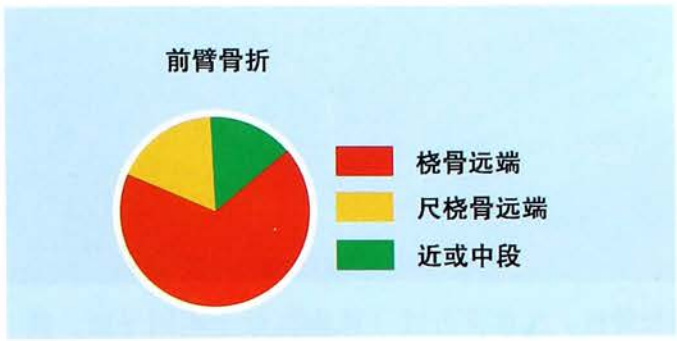

315-A　前臂骨折发生的分布。远端骨折占大部分



315-B　骨干骨折发生的分布。双骨骨折多见

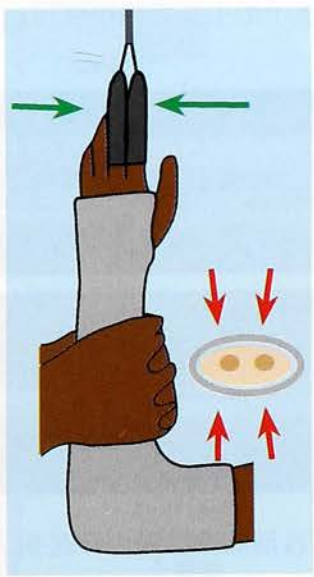

315-C　指套吊带牵引。指套吊带牵引（绿箭头）对于恢复骨折力线和纠正旋转是有帮助的，对骨折部的石膏应进行加压良好塑形以避免双骨交叉愈合

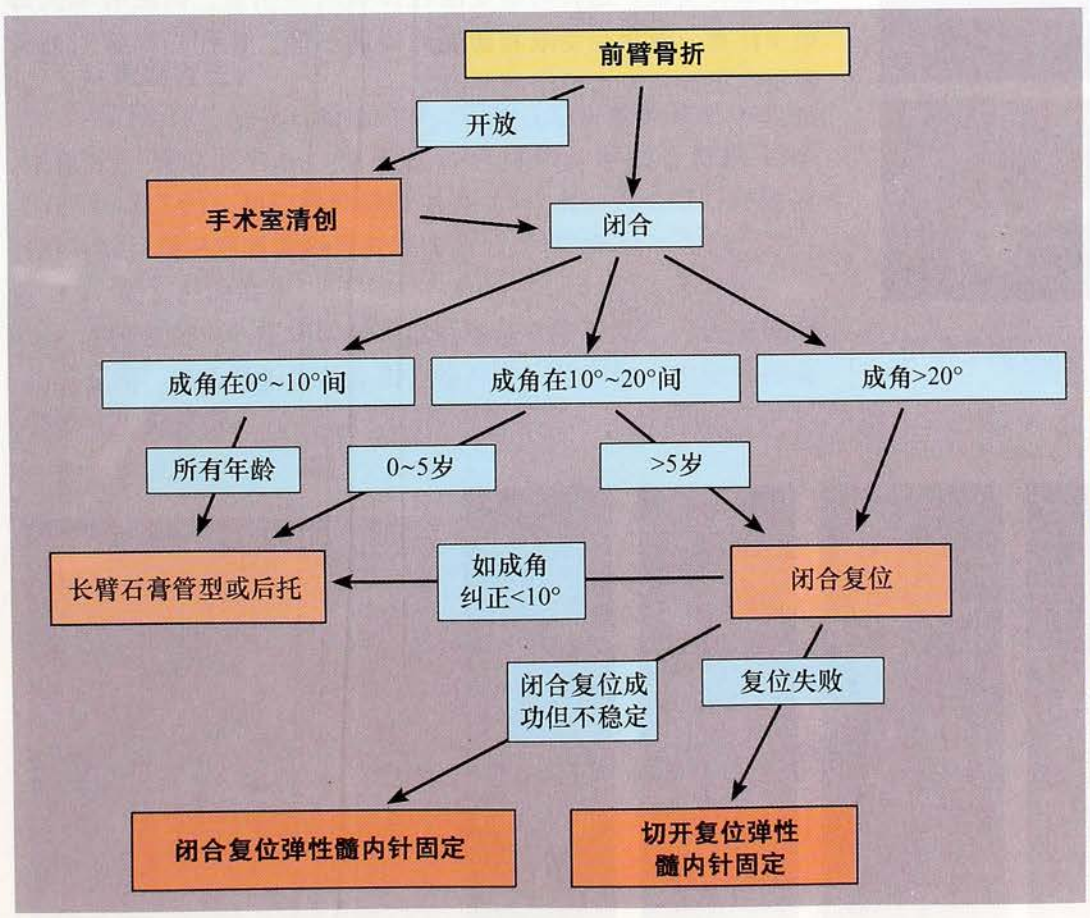

315-D　前臂骨干骨折流程图

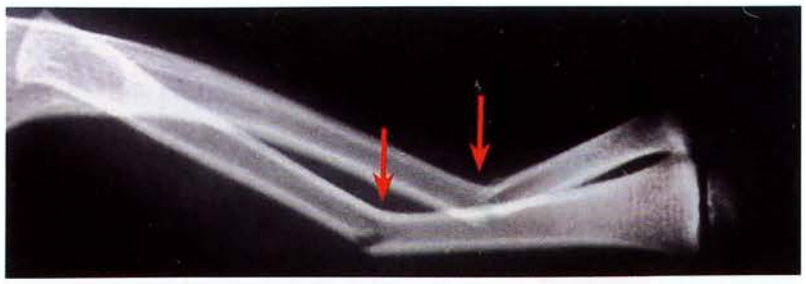

316-A 青枝骨折。注意骨折线（箭头）处于不同平面，提示有旋转损伤

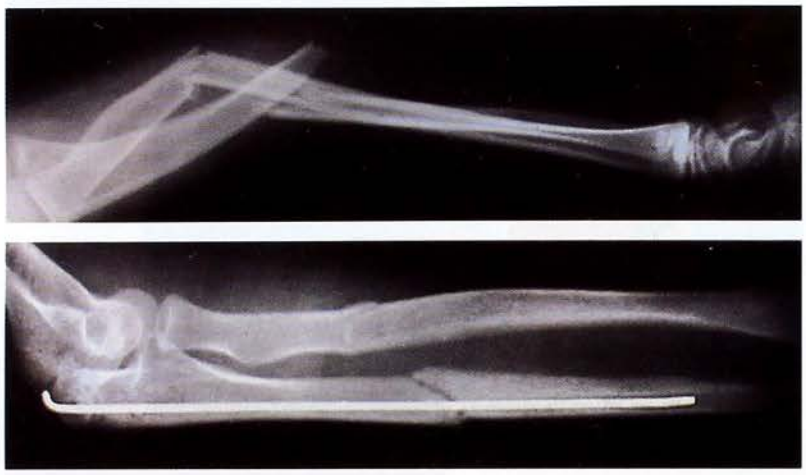

316-B 单骨固定。12岁男孩的骨折采用这种方法固定，考虑到骨折力线恢复及孩子的生长潜力，使用这种固定已足够

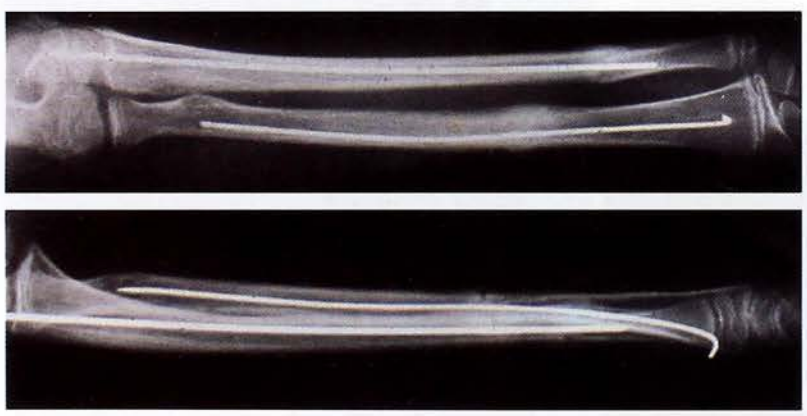

316-C 双骨固定。二枚细的弹性髓内针起到了良好固定作用

（3）青枝骨折 为骨膜内骨折（316-A）应使青枝骨折变成完全骨折后，在指套吊带牵引下，以长臂石膏固定，前臂处于功能位。

（4）弹性变形 常见于尺骨，应注意是否有桡骨头脱位，也即类孟氏骨折。此种骨折常见于幼儿，畸形可经塑形而纠正。固定时间为3周，对于成角严重的，应缓慢用力整复以纠正畸形。

（5）完全骨折 治疗多采用手法复位。在指套吊带牵引下石膏固定。牵引时前臂旋转应置于中立位。对于大儿童和青少年的骨干骨折常需切开复位内固定（316-B、316-C）（参见第318页）。

（6）桡骨骨折 由于无法控制近端，故单纯的桡骨骨折要恢复其力线是很难的。应通过前臂的旋转以适应其近骨折端的力线，可应用透视以达到此目的。

（7）防止再移位 良好的石膏塑形有利于防止再移位的发生。伤后3周内每周拍片以了解骨折复位的情况。此种骨干骨折往往需数周始能愈合。

（8）可接受的力线 对于8岁以下的儿童，侧-侧的复位结果是可以接受的。超过10岁的儿童大于10°的成角畸形不能接受，是手术切开复位内固定的指征。

（9）再骨折 发生率约10%（316-D），应尽力避免其发生有赖良好的复位及固定，直至在骨折的两侧均可见到有骨痂连接为止。

（10）畸形愈合 对于5岁以下儿童，几乎任何成角畸形均可得到塑形。对于大儿童和青少年，大于10°的成角畸形可导致前臂旋转受限。这种活动受限在体检时很明显，而患者本人却很少注意。对活动受限和功能障碍的不同，往往是导致对前臂骨折结果评定发生混淆的原因之一。



316-D 再骨折。再骨折（箭头）并不少见，但有时很难预防

四十、前臂骨折闭合复位

前臂骨折是儿童最常见的骨折，对于骨干骨折的复位，应更加精确。因其塑形能力较前臂远端小。

1. 前臂远端骨折复位

对枪刺状对位，如成角 <20° 尚有 2 年的生长潜力是可以接受的。对于需要复位的骨折（317-A），应做如下几步。对移位的骨折可在麻醉下操作。局麻、区域或全麻均可行。

（1）牵引　应施行足够的牵引（317-B）以纠正短缩畸形（317-C）。

（2）过伸　牵引下背伸以加大成角（317-D），置骨折远端于合适位置以利复位。

（3）对准骨皮质的边缘　以拇指施压并牵引，其骨折端皮质接近而得到良好的复位。

（4）固定前臂　完成复位（317-E）。

2. 骨干中段骨折

由于骨折线离邻近关节更远，所以骨干骨折需要更精确的复位。残留的力线失常可导致前臂旋转受限。

（1）弹性变形　可通过手法牵而伸直或将其变为完全性骨折或单纯调直力线使之整复。

（2）青枝骨折（317-F、317-G）。

（3）完全骨折　与远端骨折治疗方法相同。

3. 固定位置

（1）前臂远端骨折　对于常见的远端背侧成角的骨折应将腕置于轻度屈曲和前臂旋后位固定。

（2）骨干中段骨折　应于前臂牵引下复位时旋转的位置固定（317-H）。

（3）近端骨折　应于旋后位固定。

4. 固定方法

可以长臂管型或石膏托固定。石膏托适应前臂软组织的肿胀和肿胀消退的容积。应先置石膏衬垫，再做石膏前后托（317-I、317-J），再以弹性绷带缠裹（317-K）再缠以石膏绷带（317-L），最后在石膏凝固变硬前塑形（317-M）。

5. 整复后的治疗

在伤后的一、二周时拍片以确定是否维持复位，远端骨折伤后 6 周，骨干骨折伤后 8 周去除石膏，对于骨干中段骨折应警惕发生再骨折。



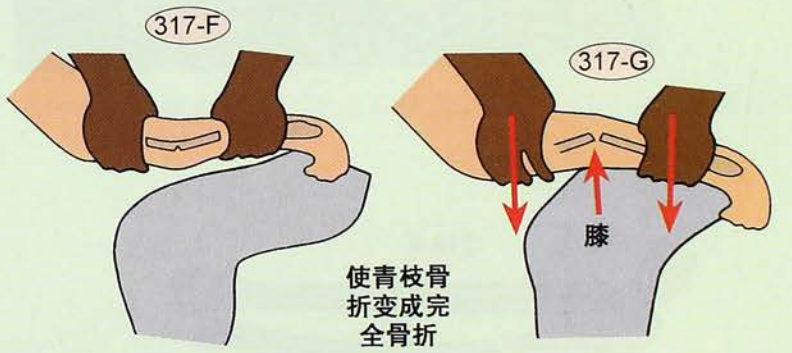



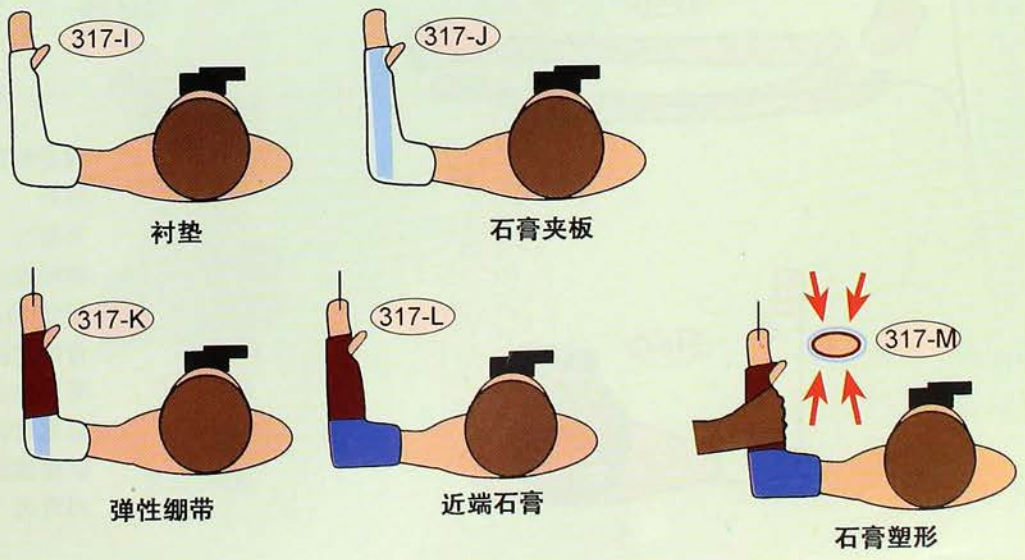

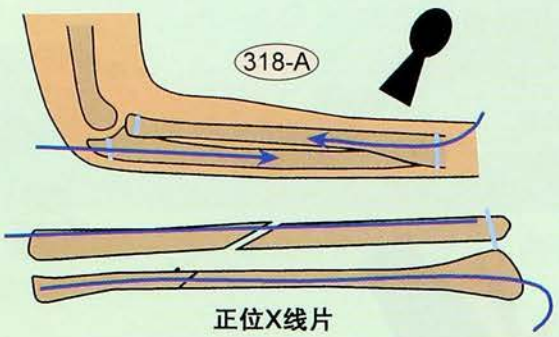

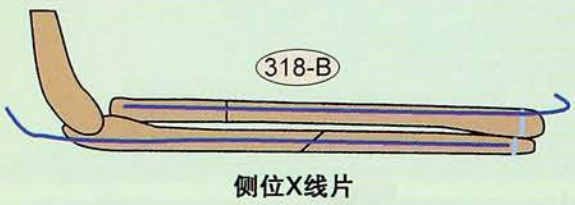

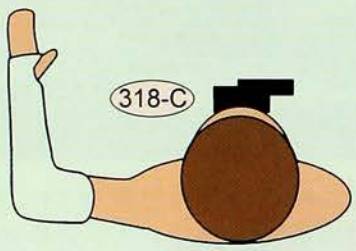

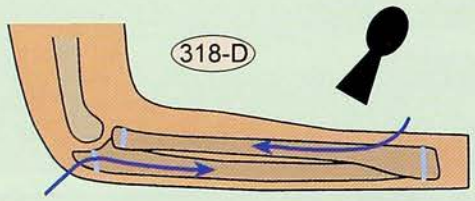

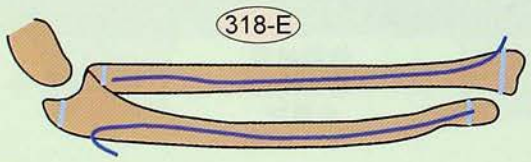

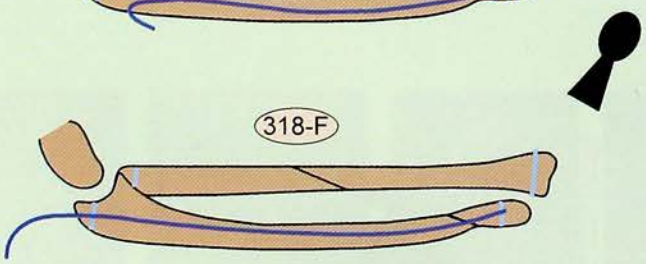

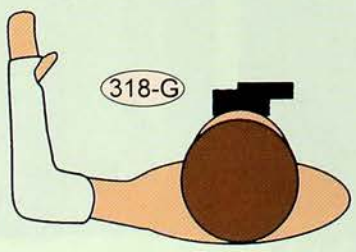

四十一、前臂骨折弹性髓内针固定

大多数前臂骨折可采用闭合复位和石膏固定治疗。对于需内固定的病人最好采用弹性髓内针。Metaizeau 对此有详细说明。近期有数篇研究报道均证实这一方法的有效性。

1. 经皮克氏针固定

Yung 等人 1998 年对此进行过描述。

（1）复位　在麻醉下于牵引床上进行闭合复位。如复位失败，在骨折处作 2cm 切口行骨折复位。固定至少需有 50% 的对位。

（2）固定　在透视下以直径 1.6mm 克氏针经皮穿入，进针点为桡骨茎突或尺骨鹰嘴（318-A），对双骨骨折，应先复位和固定桡骨。进针长度应较距骺生长板稍短（318-B）。

（3）制动　以长臂石膏固定，肘关节屈 90°（318-C），前臂旋转程度依骨折水平及透视下最佳位置而定。术后 4～6 周于门诊去除石膏，部分学者建议针尾埋于皮下，且术后 3～4 个月再拔针以避免再骨折。

2. 钛合金针固定

Richter 等人于 1998 年报道了此项技术。

（1）固定　针的直径应选用相当于髓腔的 1/3 粗细。直径通常为 2～3mm，在尺骨的近端背内侧做一个小切口(318-D)，用骨锥在骺板远端打开髓腔，预弯钛合金针后穿入髓腔。在桡骨远端桡背侧，生长板的近端做一小切口，将第二枚钛针送入。第二枚针应预弯以使其弧度凸侧位于桡侧从而维持骨间膜的张力。应在透视下复位以确定骨折对位对线良好（318-E），于皮外剪断针尾，通常不需石膏固定。

（2）术后　术后 12 周拔针，可于局麻下进行。

3. 单骨固定

单骨固定可维持前臂力线，对于大多数儿童均适用。常仅需行尺骨穿针固定。除髓内针固定外，辅以长臂石膏制动(318-F、318-G)。

4. 并发症

应注意有发生并发症的可能并要采取必要措施加以预防(318-H)。

318-H

髓内针固定的并发症

- 固定物漂移
- 感染
- 再移位
- 神经损伤
- 运动(功能)丧失
- 骨性连接
- 畸形愈合
- 延迟愈合
- 肌腱缠绕
- 再骨折

四十二、桡骨远端骨折

多数桡骨远端明显移位的骨折可行闭合复位治疗（319-A）。一般说来，如有明显移位，则应施行整复。

1. 麻醉

对于远端的干骺端骨折除选用其他麻醉外还可使用血肿内封闭。由于它的简单、有效和安全性而不失为一个好的选择。

2. 整复

这个整复需要相当的力量，加大成角后，对齐骨折端，牵引下对位（319-C）。

3. 可接受的复位

可接受的复位依患儿年龄而定。对于小儿侧-侧的对位是可接受的。对桡骨远端成角畸形的塑形潜力很大，只有极少数的成角畸形不能塑形至满意的程度。

4. 复位不稳定

对于近生长停止期的不稳定复位，应行内固定。单一光滑的克氏针即可。

5. 制动

以长臂石膏托固定，腕自然屈曲位，石膏需良好塑形并在骨折顶部适当加压。

6. 并发症

可有筋膜间隔综合征，石膏内移位和畸形愈合。

（1）筋室间膜综合征　比较少见，参见第 276 页。

（2）石膏内移位　多发生于复位不彻底的骨折，复位一周后拍片（319-B），如不能确定是否需要再整复，则应去除石膏并告知患儿家长。如移位已导致畸形并不能接受，则需再整复。如仍有移位，则应密切随访，一周拍两次 X 线片，在愈合前必须确认是否有过度的移位。

畸形愈合　刚发生时往往会引起很大重视。但数月后随着塑形而逐渐好转，一年后常不再是问题，但在塑形期间，家长和医生都会比较紧张。

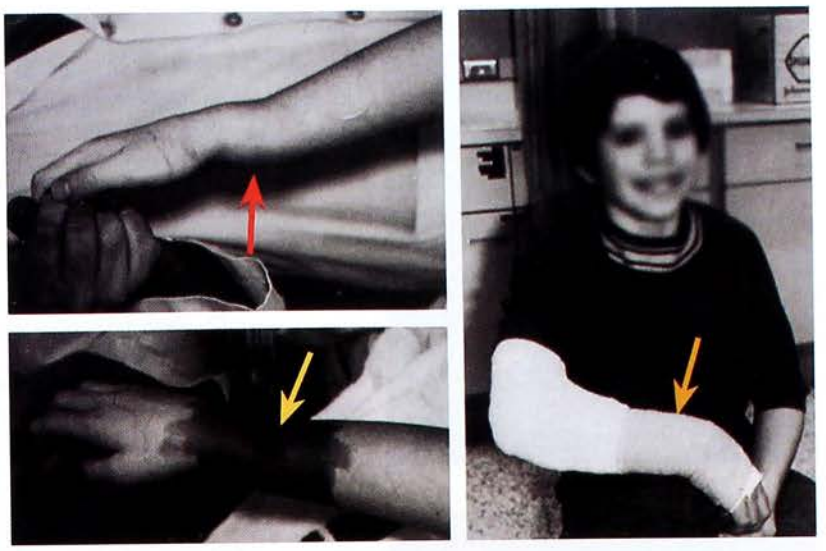

319-A　前臂远端骨折复位。骨折在血肿内封闭和石膏托固定

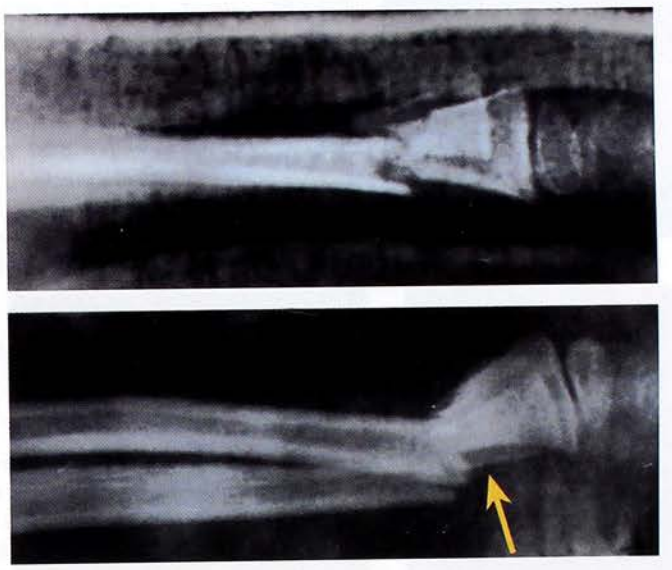

319-B　石膏内移位。注意石膏固定头一周内发生骨折移位

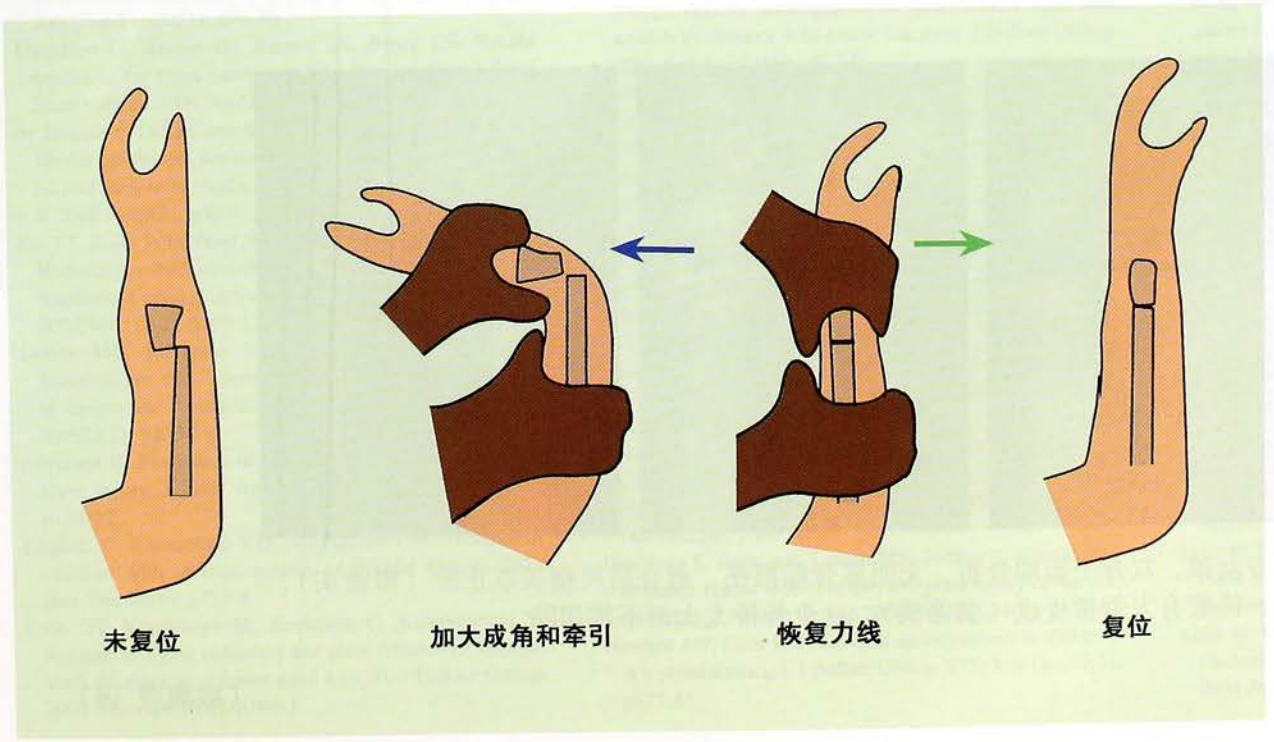

319-C　前臂远端骨折的整复。先加大成角并牵引，再恢复力线



320-A 竹节样骨折。注意桡骨背侧的变形，与原骨折处一致



320-B 腕部复杂骨折。这是桡骨远端的 S-H Ⅱ型骨折伴尺骨远端干骺端骨折，这种高能量骨折常导致生长停滞





320-C S-H Ⅲ型桡骨远端骨折。由于属关节内的骺损伤，故需解剖复位，此例用单枚光滑克氏针固定，这种损伤有发生生长阻滞的风险

7. 隆突骨折

通常很稳定（320-A），但如一侧皮质完全断裂则往往不稳定并可能产生移位，应每周复查 X 线片，前臂石膏固定 3 周。

8. 复杂骨折

可能需要特殊治疗。

9. 桡骨远端骺损伤

常为 S-H Ⅰ型或Ⅱ型骨折（320-B），通常可手法复位。S-H Ⅲ型骨折需要解剖复位（320-C），骨折后可出现生长停滞（320-E），伤后 6 个月应拍摄腕部正位 X 线片以确认有无生长障碍。应在成角和短缩发生前行骨桥切除。

10. 盖氏骨折

儿童类盖氏骨折是尺桡骨远端骨折的 S-H Ⅱ型骨折，可有很多类型（320-D）。这种少见骨折有可能很难确诊。有时需切开复位克氏针固定，很少发生生长紊乱。



320-D 儿童盖氏骨折。这种骨折尺骨 SH-Ⅱ型和桡骨干骺端骨折（红箭头），三角纤维软骨复合体仍完整（绿箭头）



320-E 桡骨远端生长停滞。13 岁女孩，双骨干骺端骨折，无明显骨骺损伤，愈合后尺桡关系正常（橙箭头），一年后发生桡骨短缩（红箭头），注意有大骨桥生成（黄箭头），这个骨桥太大而不能切除

（徐易京 译）

参考文献

Agus H, Kalenderer O, Eryanilmaz G, Omeroglu H. Biological internal fixation of comminuted femur shaft fractures by bridge plating in children. J Pediatr Orthop 2003 Mar-Apr;23(2): p184-9.

Agus H, Kalenderer O, Kayali C, Eryanilmaz G. Skeletal traction and delayed percutaneous fixation of complicated supracondylar humerus fractures due to delayed or unsuccessful reductions and extensive swelling in children. J Pediatr Orthop B 2002 Apr;11(2): p150-4.

Arslan H, Kapukaya A, Kesemenli C, Subasi M, Kayikci C. Floating knee in children. J Pediatr Orthop 2003 Jul-Aug;23(4): p458-63.

Bagatur AE, Zorer G. Complications associated with surgically treated hip fractures in children. J Pediatr Orthop B 2002 Jul;11(3): p219-28.

Banaszkiewicz PA, Scotland TR, Myerscough EJ. Fractures in children younger than age 1 year: importance of collaboration with child protection services. J Pediatr Orthop 2002 Nov-Dec;22(6): p740-4.

Barmada A, Gaynor T, Mubarak SJ. Premature physeal closure following distal tibia physeal fractures: a new radiographic predictor. J Pediatr Orthop 2003 Nov-Dec;23(6): p733-9.

Battaglia TC, Armstrong DG, Schwend RM. Factors affecting forearm compartment pressures in children with supracondylar fractures of the humerus. J Pediatr Orthop 2002 Jul-Aug;22(4): p431-9.

Blakemore LC, Cooperman DR, Thompson GH, Wathey C, Ballock RT. Compartment syndrome in ipsilateral humerus and forearm fractures in children. Clin Orthop 2000 Jul;(376): p32-8.

Brunet JA. Calcaneal fractures in children. Long-term results of treatment. J Bone Joint Surg Br 2000 Mar;82(2): p211-6.

Buoncristiani AM, Manos RE, Mills WJ. Plantar-flexion tarsometatarsal joint injuries in children. J Pediatr Orthop 2001 May-Jun;21(3): p324-7.

Bylski-Austrow DI, Wall EJ, Rupert MP, Roy DR, Crawford AH. Growth plate forces in the adolescent human knee: a radiographic and mechanical study of epiphyseal staples. J Pediatr Orthop 2001 Nov-Dec;21(6): p817-23.

Cardona JI, Riddle E, Kumar SJ. Displaced fractures of the lateral humeral condyle: criteria for implant removal. J Pediatr Orthop 2002 Mar-Apr;22(2): p194-7.

Cheng JC, Lam TP, Maffulli N. Epidemiological features of supracondylar fractures of the humerus in Chinese children. J Pediatr Orthop B 2001 Jan;10(1): p63-7.

Cramer KE, Tornetta P, Spero CR, Alter S, Miraliakbar H, Teefey J. Ender rod fixation of femoral shaft fractures in children. Clin Orthop 2000 Jul;(376): p119-23.

Davidson D, Letts M. Partial sleeve fractures of the tibia in children: an unusual fracture pattern. J Pediatr Orthop 2002 Jan-Feb;22(1): p36-40.

Davidson JS, Brown DJ, Barnes SN, Bruce CE. Simple treatment for torus fractures of the distal radius. J Bone Joint Surg Br 2001 Nov;83(8): p1173-5.

de Sanctis N, Della Corte S, Pempinello C. Distal tibial and fibular epiphyseal fractures in children: prognostic criteria and long-term results in 158 patients. J Pediatr Orthop B 2000 Jan;9(1): p40-4.

Do TT, Strub WM, Foad SL, Mehlman CT, Crawford AH. Reduction versus remodeling in pediatric distal forearm fractures: a preliminary cost analysis. J Pediatr Orthop B 2003 Mar;12(2): p109-15.

Dobbs MB, Luhmann SL, Gordon JE, Strecker WB, Schoenecker PL. Severely displaced proximal humeral epiphyseal fractures. J Pediatr Orthop 2003 Mar-Apr;23(2): p208-15.

Dormans JP. Evaluation of children with suspected cervical spine injury. J Bone Joint Surg Am 2002 Jan;84-A(1): p124-32.

English C, Carmichael KD. Management of fractures in children with thermal injuries. J Pediatr Orthop 2002 Nov-Dec;22(6): p725-8.

Eren OT, Kucukkaya M, Kockesen C, Kabukcuoglu Y, Kuzgun U. Open reduction and plate fixation of femoral shaft fractures in children aged 4 to 10. J Pediatr Orthop 2003 Mar-Apr;23(2): p190-3.

Fagelman MF, Epps HR, Rang M. Mangled extremity severity score in children. J Pediatr Orthop 2002 Mar-Apr;22(2): p182-4.

Farley FA, Kuhns L, Jacobson JA, Di Pietro M. Ultrasound examination of ankle injuries in children. J Pediatr Orthop 2001 Sep-Oct;21(5): p604-7.

Firoozbakhsh K, Moneim MS, Yi IS, Umeda Y, Theele D, Shahinpoor M. Smart intramedullary rod for correction of pediatric bone deformity: a preliminary study. Clin Orthop 2004 Jul;(424): p194-201.

Flynn JM, Closkey RF, Mahboubi S, Dormans JP. Role of magnetic resonance imaging in the assessment of pediatric cervical spine injuries. J Pediatr Orthop 2002 Sep-Oct;22(5): p573-7.

Flynn JM, Wong KL, Yeh GL, Meyer JS, Davidson RS. Displaced fractures of the hip in children. Management by early operation and immobilisation in a hip spica cast. J Bone Joint Surg Br 2002 Jan;84(1): p108-12.

Foster BK, John B, Hasler C. Free fat interpositional graft in acute physeal injuries: the anticipatory Langenskiold procedure. J Pediatr Orthop 2000 May-Jun;20(3): p282-5.

Gicquel P, Maximin MC, Boutemy P, Karger C, Kempf JF, Clavert JM . Biomechanical analysis of olecranon fracture fixation in children. J Pediatr Orthop 2002 Jan-Feb;22(1): p17-21.

Gicquel PH, De Billy B, Karger CS, Clavert JM . Olecranon fractures in 26 children with mean follow-up of 59 months. J Pediatr Orthop 2001 Mar-Apr;21(2): p141-7.

Glickman AM, Yang JP, Stevens DG, Bowen CV. Epiphyseal plate transplantation between sites of different growth potential. J Pediatr Orthop 2000 May-Jun;20(3): p289-95.

Goldfarb CA, Bassett GS, Sullivan S, Gordon JE. Retrosternal displacement after physeal fracture of the medial clavicle in children treatment by open reduction and internal fixation. J Bone Joint Surg Br 2001 Nov;83(8): p1168-72.

Gopal S, Giannoudis PV, Murray A, Matthews SJ, Smith RM. The functional outcome of severe, open tibial fractures managed with early fixation and flap coverage. J Bone Joint Surg Br 2004 Aug;86(6): p861-7.

Grisoni NE, Ballock RT, Thompson GH. Second cervical vertebrae pedicle fractures versus synchondrosis in a child. Clin Orthop 2003 Aug;(413): p238-42.

Gupta N, Kay RM, Leitch K, Femino JD, Tolo VT, Skaggs DL. Effect of surgical delay on perioperative complications and need for open reduction in supracondylar humerus fractures in children. J Pediatr Orthop 2004 May-Jun;24(3): p245-8.

Gurbuz H, Birtane M, Yalcin O. Evaluation of the late neurologic deficits accompanied by hypertrophic scars and keloids in children with elbow fractures. J Pediatr Orthop 2001 Sep-Oct;21(5): p577-9.

Hallam PJ, Fazal MA, Ashwood N, Ware HE, Glasgow MM, Powell JM. An alternative to fixation of displaced fractures of the anterior intercondylar eminence in children. J Bone Joint Surg Br 2002 May;84(4): p579-82.

Hasler CC, von Laer L. Prevention of growth disturbances after fractures of the lateral humeral condyle in children. J Pediatr Orthop B 2001 Apr;10(2): p123-30.

Heeg M, de Ridder VA, Tornetta P, de Lange S, Klasen HJ. Acetabular fractures in children and adolescents. Clin Orthop 2000 Jul;(376): p80-6.

Hennrikus WL, Shaw BA, Gerardi JA. Injuries when children reportedly fall from a bed or couch. Clin Orthop 2003 Feb;(407): p148-51.

Horn BD, Herman MJ, Crisci K, Pizzutillo PD, MacEwen GD. Fractures of the lateral humeral condyle: role of the cartilage hinge in fracture stability. J Pediatr Orthop 2002 Jan-Feb;22(1): p8-11.

Houshian S, Holst AK, Larsen MS, Torfing T. Remodeling of Salter-Harris type II epiphyseal plate injury of the distal radius. J Pediatr Orthop 2004 Sep-Oct;24(5): p472-6.

Howard AW, Letts RM. Cervical spondylolysis in children: is it posttraumatic?. J Pediatr Orthop 2000 Sep-Oct;20(5): p677-81.

Hubner U, Schlicht W, Outzen S, Barthel M, Halsband H. Ultrasound in the diagnosis of fractures in children. J Bone Joint Surg Br 2000 Nov;82(8): p1170-3.

Hutchins CM, Sponseller PD, Sturm P, Mosquero R. Open femur fractures in children: treatment, complications, and results. J Pediatr Orthop 2000 Mar-Apr;20(2): p183-8.

Kaewpornsawan K. Comparison between closed reduction with percutaneous pinning and open reduction with pinning in children with closed totally displaced supracondylar humeral fractures: a randomized controlled trial. J Pediatr Orthop B 2001 Apr;10(2): p131-7.

Kanellopoulos AD, Yiannakopoulos CK. Closed reduction and percutaneous stabilization of pediatric T-condylar fractures of the humerus. J Pediatr Orthop 2004 Jan-Feb;24(1): p13-6.

Kapoor V, Theruvil B, Warwick DJ, Uglow MG. Distal radio-ulnar joint subluxation following intramedullary nailing of the radius in a child. J Bone Joint Surg Br 2004 May;86(4): p592-4.

Karlsson MK, Hasserius R, Karlsson C, Besjakov J, Josefsson PO. Fractures of the olecranon during growth: a 15-25-year follow-up. J Pediatr Orthop B 2002 Jul;11(3): p251-5.

Kawate K, Fujisawa Y, Yajima H, Sugimoto K, Tomita Y, Takakura Y. Avulsion of the cartilaginous femoral origin of the anterior cruciate ligament in a three-year-old child. A case report with a thirteen-year follow-up. J Bone Joint Surg Am 2004 Aug;86-A(8): p1787-92.

Kensinger DR, Guille JT, Horn BD, Herman MJ. The stubbed great toe: importance of early recognition and treatment of open fractures of the distal phalanx. J Pediatr Orthop 2001 Jan-Feb;21(1): p31-4.

Kesemenli CC, Subasi M, Arslan H, Tuzuner T, Necmioglu S, Kapukaya A. Is external fixation in pediatric femoral fractures a risk factor for refracture? J Pediatr Orthop 2004 Jan-Feb;24(1): p17-20.

Kiely PD, Kiely PJ, Stephens MM, Dowling FE. Atypical distal radial fractures in children. J Pediatr Orthop B 2004 May;13(3): p202-5.

Kim HT, Conjares JN, Suh JT, Yoo CI. Chronic radial head dislocation in children, Part 1: pathologic changes preventing stable reduction and surgical correction. J Pediatr Orthop 2002 Sep-Oct;22(5): p583-90.

Kim HT, Park BG, Suh JT, Yoo CI. Chronic radial head dislocation in children, Part 2: results of open treatment and factors affecting final outcome. J Pediatr Orthop 2002 Sep-Oct;22(5): p591-7.

Kirkos JM, Beslikas TA, Papavasiliou VA. Posteromedial dislocation of the elbow with lateral condyle fracture in children. Clin Orthop 2003 Mar;(408): p232-6.

Kleinman PK. Hangman's fracture caused by suspected child abuse. J Pediatr Orthop B 2004 Sep;13(5): p348; author reply 348.

Kocher MS, Mandiga R, Klingele K, Bley L, Micheli LJ. Anterior cruciate ligament injury versus tibial spine fracture in the skeletally immature knee: a comparison of skeletal maturation and notch width index. J Pediatr Orthop 2004 Mar-Apr;24(2): p185-8.

Koladi J, Gang RK, Hamza AA, George A, Bang RL, Rajacic N. Versatility of the distally based superficial sural flap for reconstruction of lower leg and foot in children. J Pediatr Orthop 2003 Mar-Apr;23(2): p194-8.

Lee S, Nicol RO, Stott NS. Intramedullary fixation for pediatric unstable forearm fractures. Clin Orthop 2002 Sep;(402): p245-50.

Leet AI, Frisancho J, Ebramzadeh E. Delayed treatment of type 3 supracondylar humerus fractures in children. J Pediatr Orthop 2002 Mar-Apr;22(2): p203-7.

Leet AI, Young C, Hoffer MM. Medial condyle fractures of the humerus in children. J Pediatr Orthop 2002 Jan-Feb;22(1): p2-7.

Leibner ED, Simanovsky N, Abu-Sneinah K, Nyska M, Porat S. Fractures of the lateral process of the talus in children. J Pediatr Orthop B 2001 Jan;10(1): p68-72.

Letts M, Davidson D, McCaffrey M. The adolescent pilon fracture: management and outcome. J Pediatr Orthop 2001 Jan-Feb;21(1): p20-6.

Leung AG, Peterson HA. Fractures of the proximal radial head and neck in children with emphasis on those that involve the articular cartilage. J Pediatr Orthop 2000 Jan-Feb;20(1): p7-14.

Liow RY, Montgomery RJ. Treatment of established and anticipated nonunion of the tibia in childhood. J Pediatr Orthop 2002 Nov-Dec;22(6): p754-60.

Loder RT. Demographics of traumatic amputations in children. Implications for prevention strategies. J Bone Joint Surg Am 2004 May;86-A(5): p923-8.

Luhmann SJ, Schootman M, Schoenecker PL, Dobbs MB, Gordon JE. Complications and outcomes of open pediatric forearm fractures. J Pediatr Orthop 2004 Jan-Feb;24(1): p1-6.

Malmvik J, Herbertsson P, Josefsson PO, Hasserius R, Besjakov J, Karlsson MK. Fracture of the radial head and neck of Mason types II and III during growth: a 14-25 year follow-up. J Pediatr Orthop B 2003 Jan;12(1): p63-8.

Mayr JM, Pierer GR, Linhart WE. Reconstruction of part of the distal tibial growth plate with an autologous graft from the iliac crest. J Bone Joint Surg Br 2000 May;82(4): p558-60.

Mazda K, Boggione C, Fitoussi F, Pennecot GF. Systematic pinning of displaced extension-type supracondylar fractures of the humerus in children. A prospective study of 116 consecutive patients. J Bone Joint Surg Br 2001 Aug;83(6): p888-93.

McLauchlan GJ, Cowan B, Annan IH, Robb JE. Management of completely displaced metaphyseal fractures of the distal radius in children. A prospective, randomised controlled trial. J Bone Joint Surg Br 2002 Apr;84(3): p413-7.

Mendelson SA, Dominick TS, Tyler-Kabara E, Moreland MS, Adelson PD. Early versus late femoral fracture stabilization in multiply injured pediatric patients with closed head injury. J Pediatr Orthop 2001 Sep-Oct;21(5): p594-9.

Miner T, Carroll KL. Outcomes of external fixation of pediatric femoral shaft fractures. J Pediatr Orthop 2000 May-Jun;20(3): p405-10.

Mohammad S, Port A, Montgomery RJ. Transepiphyseal fracture of the femoral neck with dislocation of the femoral head and fracture of the posterior column of the acetabulum in a child. J Bone Joint Surg Br 2002 Jan;84(1): p113-5.

Moulton SL. Early management of the child with multiple injuries. Clin Orthop 2000 Jul;(376): p6-14.

Mubarak SJ. Extensor retinaculum syndrome of the ankle after injury to the distal tibial physis. J Bone Joint Surg Br 2002 Jan;84(1): p11-4.

Ng A, Morley JR, Prasad RN, Giannoudis PV, Smith RM. The paediatric floating knee: a case report of ipsilateral epiphyseal injury to the distal femur and proximal tibia. J Pediatr Orthop B 2004 Mar;13(2): p110-3.

Nwakama AC, Peterson HA, Shaughnessy WJ. Fishtail deformity following fracture of the distal humerus in children: historical review, case presentations, discussion of etiology, and thoughts on treatment. J Pediatr Orthop B 2000 Oct;9(4): p309-18.

O'Hara LJ, Barlow JW, Clarke NM. Displaced supracondylar fractures of the humerus in children. Audit changes practice. J Bone Joint Surg Br 2000 Mar;82(2): p204-10.

Ogden JA, Ganey TM, Hill JD, Jaakkola JI. Sever's injury: a stress fracture of the immature calcaneal metaphysis. J Pediatr Orthop 2004 Sep-Oct;24(5): p488-92.

Ogonda L, Wong-Chung J, Wray R, Canavan B. Delayed union and non-union of the ulna following intramedullary nailing in children. J Pediatr Orthop B 2004 Sep;13(5): p330-3.

Oh CW, Park BC, Ihn JC, Kyung HS. Fracture separation of the distal humeral epiphysis in children younger than three years old. J Pediatr Orthop 2000 Mar-Apr;20(2): p173-6.

Patari SK, Lee FY, Behrens FF. Coronal split fracture of the proximal tibia epiphysis through a partially closed physis: a new fracture pattern. J Pediatr Orthop 2001 Jul-Aug;21(4): p451-5.

Peterson HA, Wood MB. Physeal arrest due to laser beam damage in a growing child. J Pediatr Orthop 2001 May-Jun;21(3): p335-7.

Pickle A, Benaroch TE, Guy P, Harvey EJ. Clinical outcome of pediatric calcaneal fractures treated with open reduction and internal fixation. J Pediatr Orthop 2004 Mar-Apr;24(2): p178-80.

Prahinski JR, Polly DW, McHale KA, Ellenbogen RG. Occult intraspinal anomalies in congenital scoliosis. J Pediatr Orthop 2000 Jan-Feb;20(1): p59-63.

Pugh DM, Galpin RD, Carey TP. Intramedullary Steinmann pin fixation of forearm fractures in children. Long-term results. Clin Orthop 2000 Jul;(376): p39-48.

Qidwai SA. Intramedullary Kirschner wiring for tibia fractures in children. J Pediatr Orthop 2001 May-Jun;21(3): p294-7.

Rasool MN. Dislocations of the elbow in children. J Bone Joint Surg Br 2004 Sep;86(7): p1050-8.

Reitman RD, Waters P, Millis M. Open reduction and internal fixation for supracondylar humerus fractures in children. J Pediatr Orthop 2001 Mar-Apr;21(2): p157-61.

Rex C, Kay PR. Features of femoral fractures in nonaccidental injury. J Pediatr Orthop 2000 May-Jun;20(3): p411-3.

Ring D, Waters PM, Hotchkiss RN, Kasser JR. Pediatric floating elbow. J Pediatr Orthop 2001 Jul-Aug;21(4): p456-9.

Robertson WW. Power lawnmower injuries. Clin Orthop 2003 Apr;(409): p37-42.

Ruiz AL, Kealey WD, Cowie HG. Percutaneous pin fixation of intercondylar fractures in young children. J Pediatr Orthop B 2001 Jul;10(3): p211-3.

Sato T, Shinozaki T, Fukuda T, Watanabe H, Aoki J, Yanagawa T, Takagishi K. Atypical growth plate closure: a possible chronic Salter and Harris Type V injury. J Pediatr Orthop B 2002 Apr;11(2): p155-8.

Sawyer JR, Flynn JM, Dormans JP, Catalano J, Drummond DS. Fracture patterns in children and young adults who fall from significant heights. J Pediatr Orthop 2000 Mar-Apr;20(2): p197-202.

Schwend RM, Werth C, Johnston A. Femur shaft fractures in toddlers and young children: rarely from child abuse. J Pediatr Orthop 2000 Jul-Aug;20(4): p475-81.

Shannon FJ, Mohan P, Chacko J, D'Souza LG. "Dorgan's" percutaneous lateral cross-wiring of supracondylar fractures of the humerus in children. J Pediatr Orthop 2004 Jul-Aug;24(4): p376-9.

Shilt JS, Yoder JS, Manuck TA, Jacks L, Rushing J, Smith BP. Role of vacuum-assisted closure in the treatment of pediatric lawnmower injuries. J Pediatr Orthop 2004 Sep-Oct;24(5): p482-7.

Silber JS, Flynn JM, Koffler KM, Dormans JP, Drummond DS. Analysis of the cause, classification, and associated injuries of 166 consecutive pediatric pelvic fractures. J Pediatr Orthop 2001 Jul-Aug;21(4): p446-50.

Silber JS, Flynn JM. Changing patterns of pediatric pelvic fractures with skeletal maturation: implications for classification and management. J Pediatr Orthop 2002 Jan-Feb;22(1): p22-6.

Skaggs DL, Kautz SM, Kay RM, Tolo VT. Effect of delay of surgical treatment on rate of infection in open fractures in children. J Pediatr Orthop 2000 Jan-Feb;20(1): p19-22.

Skaggs DL, Roy AK, Vitale MG, Pfiefer C, Baird G, Femino D, Kay RM. Quality of evaluation and management of children requiring timely orthopaedic surgery before admission to a tertiary pediatric facility. J Pediatr Orthop 2002 Mar-Apr;22(2): p265-7.

Skak SV, Olsen SD, Smaabrekke A. Deformity after fracture of the lateral humeral condyle in children. J Pediatr Orthop B 2001 Apr;10(2): p142-52.

Sledge JB, Allred D, Hyman J. Use of magnetic resonance imaging in evaluating injuries to the pediatric thoracolumbar spine. J Pediatr Orthop 2001 May-Jun;21(3): p288-93.

Song HR, Oh CW, Shin HD, Kim SJ, Kyung HS, Baek SH, Park BC, Ihn JC. Treatment of femoral shaft fractures in young children: comparison between conservative treatment and retrograde flexible nailing. J Pediatr Orthop B 2004 Jul;13(4): p275-80.

Song KS, Kim YS, Sohn SW, Ogden JA. Arthrotomy and open reduction of the displaced fracture of the femoral neck in children. J Pediatr Orthop B 2001 Jul;10(3): p205-10.

Tabrizi P, McIntyre WM, Quesnel MB, Howard AW. Limited dorsiflexion predisposes to injuries of the ankle in children. J Bone Joint Surg Br 2000 Nov;82(8): p1103-6.

Thomas DP, Howard AW, Cole WG, Hedden DM. Three weeks of Kirschner wire fixation for displaced lateral condylar fractures of the humerus in children. J Pediatr Orthop 2001 Sep-Oct;21(5): p565-9.

Thomas KC, Lalonde F, O'Neil J, Letts RM. Multiple-level thoracolumbar burst fractures in teenaged patients. J Pediatr Orthop 2003 Jan-Feb;23(1): p119-23.

Townsend DR, Hoffinger S. Intramedullary nailing of femoral shaft fractures in children via the trochanter tip. Clin Orthop 2000 Jul;(376): p113-8.

Trumble T, Verheyden J. Remodeling of articular defects in an animal model. Clin Orthop 2004 Jun;(423): p59-63.

Vocke-Hell AK, von Laer L, Slongo T, Stankovic P. Secondary radial head dislocation and dysplasia of the lateral condyle after elbow trauma in children. J Pediatr Orthop 2001 May-Jun;21(3): p319-23.

Vorlat P, De Boeck H. Bowing fractures of the forearm in children: a long-term followup. Clin Orthop 2003 Aug;(413): p233-7.

Waters PM, Bae DS, Kadiyala RK. Short-term outcomes after surgical treatment of traumatic posterior sternoclavicular fracture-dislocations in children and adolescents. J Pediatr Orthop 2003 Jul-Aug;23(4): p464-9.

Waters PM, Stewart SL. Radial neck fracture nonunion in children. J Pediatr Orthop 2001 Sep-Oct;21(5): p570-6.

Wattenbarger JM, Gerardi J, Johnston CE. Late open reduction internal fixation of lateral condyle fractures. J Pediatr Orthop 2002 May-Jun;22(3): p394-8.

Wattenbarger JM, Gruber HE, Phieffer LS. Physeal fractures, part I: histologic features of bone, cartilage, and bar formation in a small animal model. J Pediatr Orthop 2002 Nov-Dec;22(6): p703-9.

Wessel LM, Scholz S, Rusch M, Kopke J, Loff S, Duchene W, Waag KL. Hemarthrosis after trauma to the pediatric knee joint: what is the value of magnetic resonance imaging in the diagnostic algorithm?. J Pediatr Orthop 2001 May-Jun;21(3): p338-42.

Wessel LM, Scholz S, Rusch M. Characteristic pattern and management of intra-articular knee lesions in different pediatric age groups. J Pediatr Orthop 2001 Jan-Feb;21(1): p14-9.

Wong J, Boyd R, Keenan NW, Baker R, Selber P, Wright JG, Nattrass GR, Graham HK. Gait patterns after fracture of the femoral shaft in children, managed by external fixation or early hip spica cast. J Pediatr Orthop 2004 Sep-Oct;24(5): p463-71.

Yian EH, Gullahorn LJ, Loder RT. Scoring of pediatric orthopaedic polytrauma: correlations of different injury scoring systems and prognosis for hospital course. J Pediatr Orthop 2000 Mar-Apr;20(2): p203-9.

Yuan PS, Pring ME, Gaynor TP, Mubarak SJ, Newton PO. Compartment syndrome following intramedullary fixation of pediatric forearm fractures. J Pediatr Orthop 2004 Jul-Aug;24(4): p370-5.

Yung PS, Lam CY, Ng BK, Lam TP, Cheng JC. Percutaneous transphyseal intramedullary Kirschner wire pinning: a safe and effective procedure for treatment of displaced diaphyseal forearm fracture in children. J Pediatr Orthop 2004 Jan-Feb;24(1): p7-12.

Zionts LE, Moon CN. Olecranon apophysis fractures in children with osteogenesis imperfecta revisited. J Pediatr Orthop 2002 Nov-Dec;22(6): p745-50.

第 12 章　运 动 损 伤

一、概述 …… 323
二、生理学 …… 324
三、损伤统计 …… 325
四、预防 …… 326
五、特殊儿童 …… 327
六、损伤类型 …… 328
七、劳损 …… 330
八、评估 …… 332
九、治疗原则 …… 334
十、特殊运动损伤 …… 336
十一、足与踝部损伤 …… 339
十二、胫骨疾患 …… 340
十三、膝部疾患 …… 341
十四、髋及大腿问题 …… 341
十五、骨盆问题 …… 342
十六、脊髓疾患 …… 342
十七、颈部问题 …… 342
十八、上肢问题 …… 343

一、概述

参加体育运动的人数在不断增加。在美国估计有半数的男生及 1/4 的女生参加体育运动。但到了初中及高中参加体育活动的人数锐减，在女生更为明显。参加如滑板、溜冰等非团队性运动的人数也在不断增加。随着运动的专业化，训练及竞赛时间均延长，导致运动过量和劳损。投掷、击球、接球等动作需要良好的手眼协调，高度精神集中可导致“运动衰竭”现象。实际上，接触竞争性体育运动正有低龄化的发展趋势。

1. 需考虑的因素

对不同的运动种类，如非接触的、偶尔接触及接触性、碰撞性运动，儿童及其父母可以选择。为儿童运动提供更多的选择可使在参加的运动类型中获得成功。辨识不同运动的技巧，如那些需要手脚配合的项目，有助于给儿童带来正面的运动体验。

（1）运动的重要性　参与运动（323-A）及嬉戏对儿童的健康十分重要（323-B）。肥胖儿童的比例以惊人的速度增长（323-C）。运动可把儿童的注意力从电视、食物等诱惑中吸引过来，培养儿童的纪律意识及与人相处、解决问题的能力。运动应该是有趣的，激发其创造意识并使之在适合的运动项目中成为能者。运动应贯穿他的一生。专家相信体育运动能为儿童将来在竞争的世界中取得胜利作好准备。

（2）存在问题　负面因素方面，儿童运动锻炼体验价值往往被武断的家长、急进的教练及人为的限制所削弱。儿童被逼从事其不适合的体育项目。孩子消极从事并感窘迫，最终导致自我形象受损。过分强调输赢，会使儿童长期参加队际运动可能性减小。大多数孩子最终选择脱离运动队。这些孩子往往面对运动与社会生活、学业的选择矛盾。那些获得成功并成为精英运动员的孩子会变得目光短浅。这种短视带来短期的好处而隐含长期的问题。家长及其子女，与大多数医生一样，往往忽略了接触性运动的长期风险（323-D）。

本章节阐述儿童及青少年运动劳损及运动相关性损伤的处理原则。



323-A　运动优先。即使在人口稠密的地方也应优先提供社区运动的场所（香港）



323-B　嬉戏是儿童的职业。集体或独自的嬉戏是儿童生活中的重要组成部分

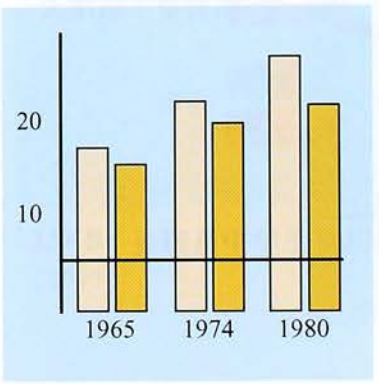

323-C　美国肥胖儿童的百分比。6 ~ 11 岁肥胖儿童（浅黄色），12 ~ 17 岁肥胖儿童（深黄色）



323-D　儿童期半月板切除的影响。患儿 13 岁时因足球运动致内侧半月板损伤。关节镜下作半月板切除。到 29 岁时，关节处明显疼痛及功能障碍。X 线片显示严重的骨性关节炎（箭头所指）



324-A 年龄相同，体形相异。队内最重者体重几乎为最轻者两倍（黄箭头所指）

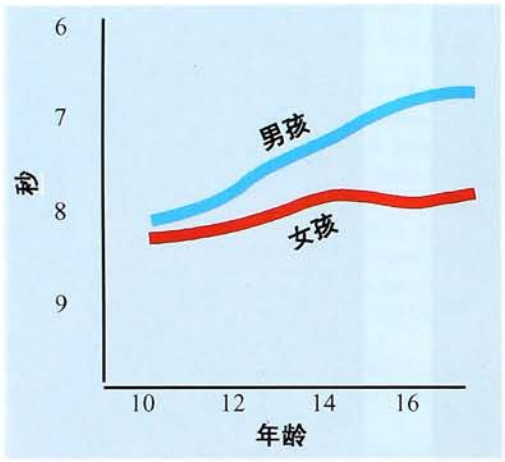

324-B 表现。不同年龄及性别儿童的50码短跑成绩

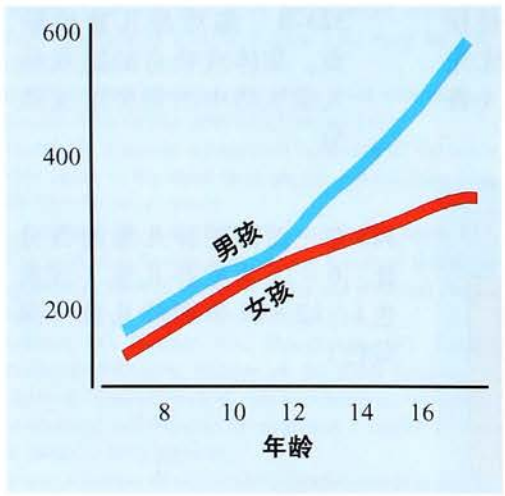

324-C 不同年龄的股四头肌力量。随年龄增长，股四头肌力量不断增大

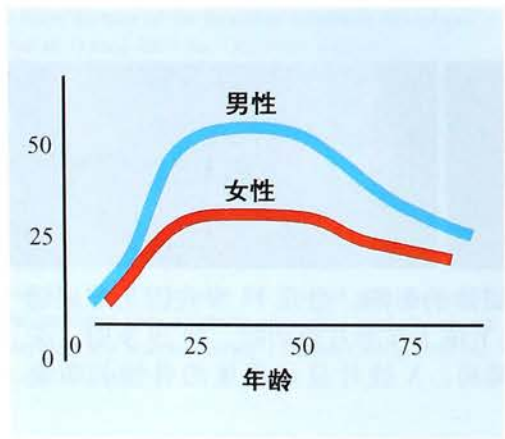

324-D 不同年龄肱二头肌的大小

二、生理学

儿童并非矮小的成人。在生理及心理方面均与成人不同。认识这些区别在运动医学领域尤为重要。

1. 体形差异

同龄儿童在体形上存在巨大差异，体形小的儿童有更大的外伤风险（324-A），竞争性接触运动，如橄榄球，以体形而非年龄进行级别分组有助于减少运动损伤的发生。

2. 性别差异

性别间的差异明显包括以下方面：

（1）运动对发育成熟的作用　有氧运动可明显推迟女性初潮的到来，但对男性影响不大。

（2）径类项目　女性在青春期会出现平台期而使成绩停滞不前，而男性成绩会持续提高（324-B）。

（3）肌肉力量　男性青春期发育过程中肌肉会增强，青春期生长高峰后一年肌肉强度增长迅速，但女性却相对减弱（324-C）。女孩在发育高峰时出现肌肉力量增长的高峰。肌纤维大小的峰值男性较女性高，随后下降（324-D）。肌肉重量占到男运动员体重的40%，女运动员的23%。这导致男女青少年在运动竞赛中存在差异。

（4）身体脂肪构成比例在儿童期男女均等，青春期生长高峰到来后，女性身体脂肪含量明显高于男性。在成年女性，脂肪重量占总体重的20%～25%，在男性，只占体重的15%～20%。

3. 体温调节

儿童出汗较成人少，使之对高温更为敏感。摄入大量饮料以避免高热。凉爽的环境最有利于其进行体育运动。

4. 体力训练的作用

强烈的体力训练会增加对病毒的易感性。对于女孩，这样的训练会引起诸如经期推迟，饮食异常，过早发生骨膜炎等疲劳综合征。

5. 关节活动范围过大

在关节活动平面增加活动幅度属正常变异。病理性的关节活动范围过大是指关节出现平移及旋转等异常运动，容易导致扭伤和关节脱位。但关节骨折的机会降低，常见于急性髌骨脱位。

6. 通气量

在肺功能方面，儿童的通气效率较成年人低（324-E）。

7. 心理状态

在运动中所培养的上进、自信及运筹能力对男孩及女孩在日后竞争中获胜大有裨益。儿童会认识到运动有成功也有失败，为适应社会打下基础。

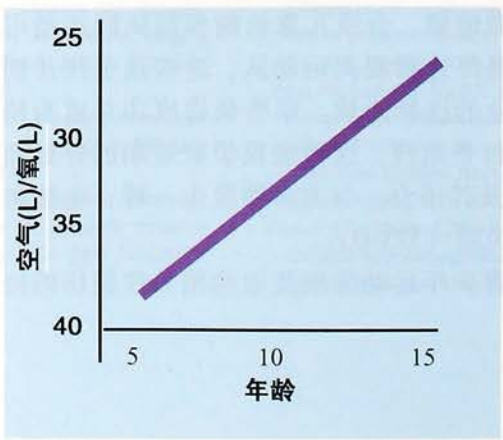

324-E 通气效率。用每升氧气显示所需吸入空气量

三、损伤统计

家长及其子女往往不清楚运动潜在危险。数据更有说服力。所幸的是，大多数运动损伤较为轻微，恢复快，但有些较为严重。创伤（运动相关或不相关）是造成儿童死亡的主要原因。重伤会造成长期残疾。心血管疾病及头部受创是大多数运动致死的原因。大多数的致命性创伤是超出儿童运动速度极限的高速损伤。极少数创伤会造成永久性的伤残。大部分的严重创伤发生于对抗性运动，如橄榄球（325-A），常导致膝关节韧带及半月板撕裂。

1. 运动类型

不同运动类型所造成的损伤差别很大（325-B）。橄榄球及摔跤易造成急性损伤，而跑步、投掷及田赛项目常导致劳损。

2. 年龄因素

受伤比例及严重程度随年龄增长（325-C）。幼儿受自身因素（速度、体重）所限每不能造成严重损伤。幼儿的骨折大多发生于骨干，较少累及骺板，影响骨发育的风险较低。

3. 性别因素

男孩从事高风险的运动项目较多，如橄榄球、摔跤，因而较女性受伤的几率更大（325-C）。若剔除此两个项目，总体损伤几率男女相仿，但篮球及足球项目中女性损伤前叉韧带的几率是男性的2～3倍。

4. 功能障碍

功能障碍可因急性损伤而马上出现，也可在关节损伤后逐渐出现骨性关节炎。

（1）短期功能障碍　多因暂时的轻微损伤（325-D），只在愈合和康复期影响功能。

（2）长期功能障碍　则十分严重，因反复的同一部位损伤而导致骨性关节炎。高中的橄榄球运动员二十年后作影像学检查可显示膝关节骨性关节炎改变（325-E）。从事中、高度风险运动的运动员中年后髋关节骨性关节炎需行全髋关节置换的人数比例是普通人的四倍（325-F）。若这些人从事体力工作时，比例上升至普通人的八倍。多数膝关节存在伤患的大学橄榄球队运动员其伤患在高中时期已经存在。应用现代医学技术修复半月板及前叉韧带能否改变这些统计数据还不得而知。但可肯定的是，不修复则后果会更差。研究显示青春期高碰撞性运动所造成的损伤对成年期起明显的负面影响。对该运动的益处与风险因素应权衡得失。

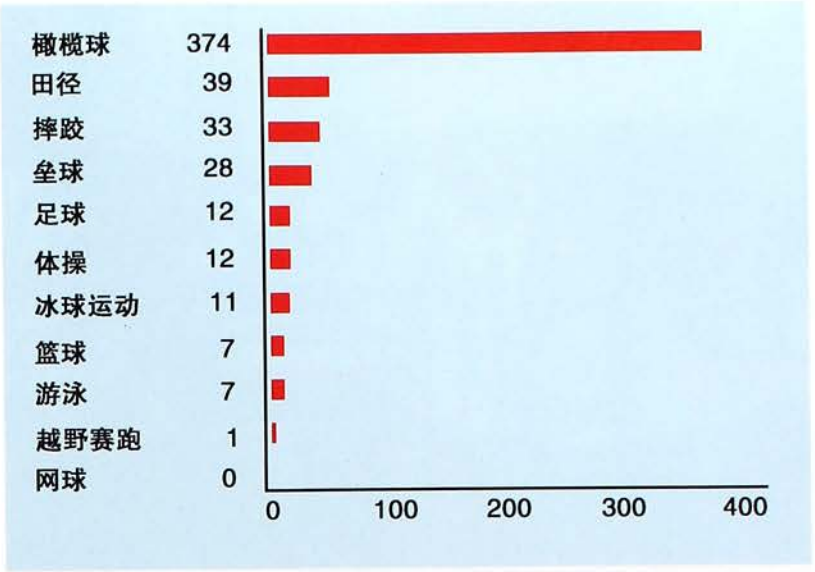

325-A　高中运动发生的致命和严重创伤。每100 000参与者中的发生几率（1999）

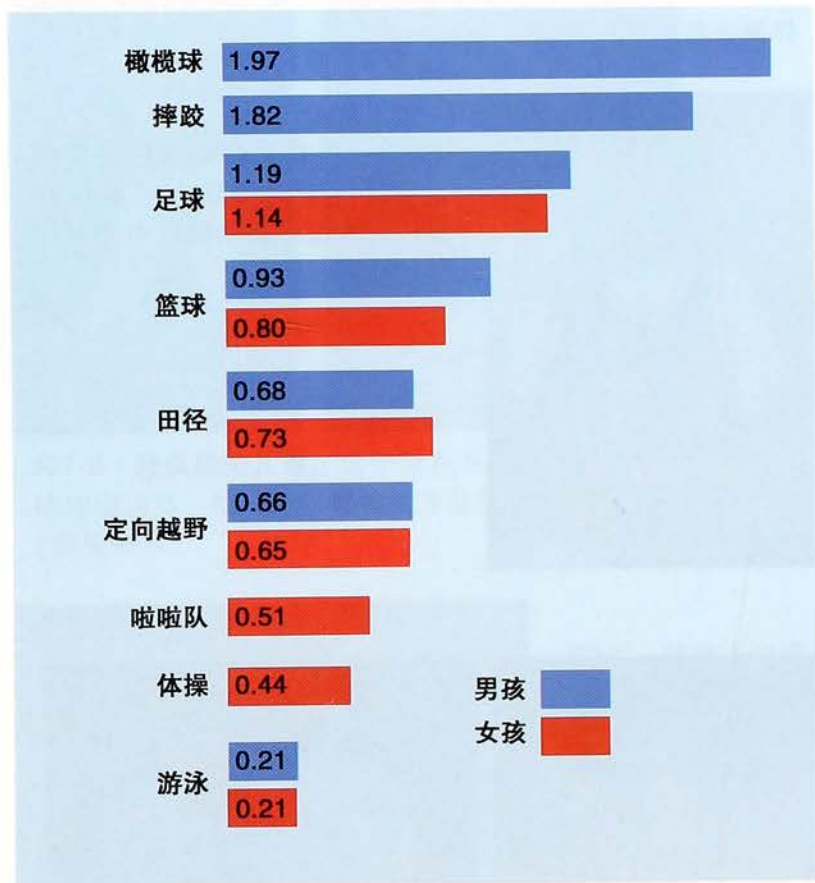

325-B　美国高中学生平均每个运动员每年的运动损伤次数（1997）

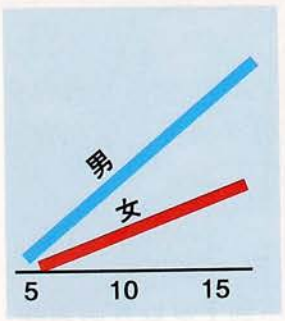

325-C　各年龄段损伤人数（1997）



325-D　损伤程度不同程度损伤所占比例（1997）



325-E　高中橄榄球运动员20年后出现骨性关节炎的相关比率（1984）

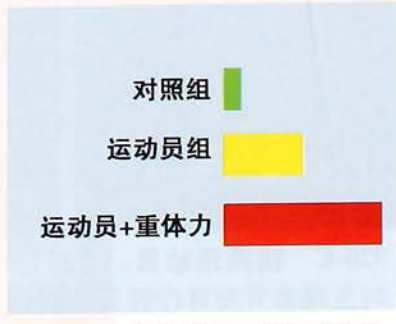

325-F　有运动史病人行全髋关节置换的相对几率（1993）



326-A 坚硬的地面。这个为儿童而设的极富吸引性的活动场所存在一个严重缺陷：混凝土浇铸的地面。环境清洁，但若摔倒会造成更大的损伤



326-B 患有骨科疾患的精英运动员。这个男孩患有马蹄内翻足，但在很多运动项目中都有出色的表现





326-C 精英运动员。这些是精英运动员。男孩（左）幼时发现患有发育性髋关节脱位并行骨盆截骨矫正。现在他是出色的足球运动员。姐（右）弟俩患有跟腱挛缩及继发性劳损综合征，但同样是出色的跑步运动员

四、预防

据估算约一半的运动损伤可以避免。在所有儿童损伤中，运动伤占了1/3，对儿童年代的潜在的冲撞是巨大的。环境及个人因素均十分重要。

1. 环境因素

（1）环境温度的调节对儿童而言十分重要。要尽可能选择凉爽的锻炼环境。避免穿过多的衣物，不要过久地在阳光下活动。同时坚持补充足够的水分。根据运动前后体重变化来调节水的摄入量。

（2）运动场所的地面材料最好具有减震作用（326-A）。避免在硬的地面上奔跑。注意应在容易摔倒的场地上铺设软垫。

（3）机动车在玩雪橇、骑自行车等运动场地中骑摩托车特别危险。

（4）倡导安全第一，比赛第二。强调掌握运动技巧的重要性、领会参与团队的价值及享受体验的乐趣。需认识到参与运动难免失败，学会正确面对失败并从中领悟则受用一生。

（5）维修养护以确保运动装备在良好状态，大小尺码合适。

（6）医疗保障包括运动前评估及进行处理。

2. 个人因素

（1）防护装备　儿童须穿戴防护装备，如头盔、面及齿托并对身体易损伤的部位加用保护器等。在不参加碰撞运动时即应脱掉头盔。

（2）适当的训练可以增强体力、身体的柔韧度及持久力。

（3）负荷或训练次数限到每周增长约10%（10%定律）。

（4）合适的运动鞋可提供良好的减震作用。

（5）心理因素　过早过分渲染竞争和精英运动员，可使孩子承受的外界压力的情况下，执行不适宜的训练方案，从而有损伤他们生理和心理健康。作为医师，关键的是平衡体育锻炼的好处和运动所带来的躯体和心理伤害的风险。

3. 运动环境的管理

（1）赛季前的医疗评估应该确认什么情况若继续运动会恶化，根据情况安排康复锻炼，促进复原。

（2）提高高风险运动的医疗保障覆盖面从而能迅速作出专业的诊断和治疗。

（3）提高教练水平是十分重要的因素。建议教练们避免延用他们儿童时代时的训练方法。帮助他们明白超负荷所致伤害太多、太早。教练应该推行合适的训练方式，避免年轻运动员承受运动风险。太快的推进训练进度会增加受伤的风险。

4. 伤残儿童

髋关节发育异常、马蹄足和其他畸形的孩子也可以成为卓越的运动员（326-B）。在治疗过程中应把这个重要的信息告知其父母。

5. 精英运动员

精英运动员同样也会有肌肉骨骼的问题（326-C）。人们普遍相信，要成为精英运动员，孩子必须在不到十岁就开始训练，但这些并没有文件记载。

研究表明，精英青少年运动员的运动损伤几率比成绩平平的运动员要低。他们比队友更强壮和灵活。由于他们当中许多人在青年后期及成年期继续参与碰撞性运动项目，日后可能备受骨性关节炎等长期伤患的折磨。骨关节炎在体育参与者多见，尤其是接触性运动项目的运动员。

出色的青少年运动员因其运动成绩而备受关注。好处有：自尊心增强，拒绝滥用药物、吸烟和避免肥胖，形成一种健康生活方式；获得奖学金或与运动相关收入。不利的地方有：学术成就、融入社会的能力、人际交往技能，和拓宽视野等方面则有可能受到限制。这种代价对女孩而言更大。月经不调、可能身材矮小，和厌食或食欲过盛等饮食失调均有可能发生。体操运动员和舞蹈家以轻巧为美的偏见使女孩出现许多相关问题。

五、特殊儿童

不同运动能力的儿童对运动的要求不一，过多或过少均不利，有其独特的问题。正如 Sullivan（327-A）所描述，这些孩子是年轻运动员权力法案的特殊照顾人群。

残疾儿童

残疾儿童需要与其他儿童相当或更多的物理治疗。目的是维持这些儿童生活正常（327-B）。需赞助机构和医疗工作者的共同努力。

（1）滑雪对肢体缺陷和轻度的脑瘫的儿童有好处。

（2）轮椅体育项目，譬如篮球和竞速是很好的选择（327-C），既锻炼身体，风险又小。

（3）组织赛事需要成人与小孩的共同支持才能成功。合作运动氛围不仅对伤残儿童同时也对队友的身心健康有益。队员之间能增进了解并与伤残儿童成为朋友。

（4）特殊夏令营可有效地提供医疗保障方面的指导作用（327-D）。

（5）骑马运动较为流行，但它要求成年亲属在旁监督保护以防跌落。治疗性骑马协会可以较低的费用提供这种体验。应用得好，这种体验是值得的。

（6）家庭运动项目最为重要。鼓励家庭成员包括特殊儿童进行正常的家庭运动（327-E）。不幸的是，家庭中经常过度保护这些特殊孩童，限制他们参与运动以致损害了他们的正常成长。鼓励全家连同特殊儿童参与旅行和体育活动，使他们更好地融入整个家庭。



327-D 游泳。这个患有关节挛缩的孩子正学习游泳。此项运动可伴其终身

年轻运动员的人权法案

1. 有参加体育运动的权利
2. 与成熟程度和能力相当的同级运动员比赛的权力
3. 有接受合格的成人指导的权力
4. 有作为孩子而不是作为成人进行运动的权力
5. 有参与领导和决策的权利
6. 有在安全和健康环境中参与运动的权利
7. 有在运动前进行妥善准备的权力
8. 有平等争取胜利的权利
9. 被尊重权利
10. 有享受体育乐趣的权利

327-A 年轻运动员的人权条款（1988）



327-B 肢体缺陷儿童。这个行右下肢截肢的儿童是一名优秀棒球运动员。惟一可察觉的地方是假肢的上部外缘露了出来（箭头所示）



327-C 轮椅上的运动。这个截瘫的孩子是一位优秀的运动员



327-E 玩耍。要选择稳定、圆钝、重量轻的设备可提高运动的安全性

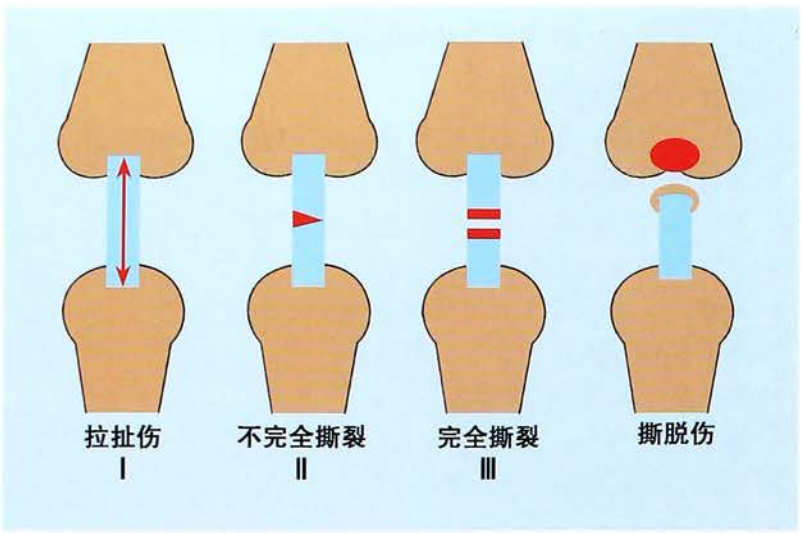

328-A 韧带损伤分度。可分为三度。存在小骨片的撕脱骨折（右图）常见于儿童，不划入此三种分度类型

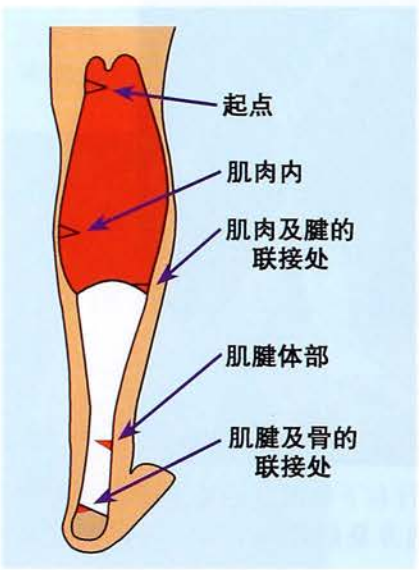

328-B 肌肉和腱的损伤。这种复合损伤可发生在不同的部位



328-C 双极髌骨。应力损伤可破坏髌骨于副骨间的软骨连接，导致软骨连接处的断裂

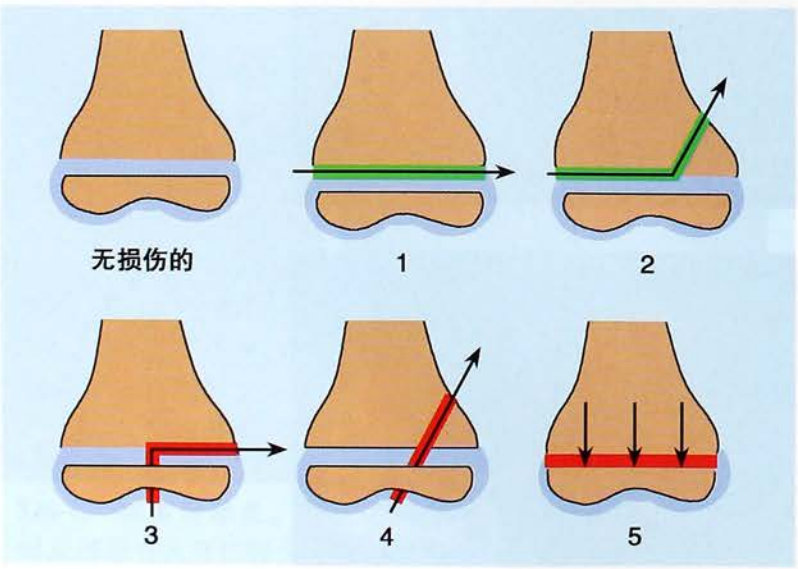

328-D 生长板损伤 Salter-Harris 分型。根据骨折形式共分为5型。1、2型中骨折线不通过骺板，不会影响生长发育。3、4、5型可导致生长停滞及进行性畸形的发生

六、损伤类型

参加运动的损伤类型包括急性和应力性损伤。急性损伤同样可见于运动不相关的意外事件。应力性损伤源于反复的微小创伤积累并为运动医学所特有。本章节中将重点描述。

1. 急性损伤

（1）挫伤是常见的类型，通常愈合迅速、彻底。继发性血肿在儿童中较少见，大概是归功于注重儿童止血治疗有关。极少数挫伤可导致骨化性肌炎，多见于股四头肌。应注意避免长时间的制动。这类损伤的恢复常需较长时间。可与骨肉瘤相混淆。

（2）韧带损伤 儿童韧带的强度较骨骼强2～3倍，所以在生长期易见撕脱性骨折。损伤时韧带张力突然消失，与骺板损伤的情形不同，后者的损伤是由于长期负荷。韧带损伤分度（328-A）如下：

Ⅰ度 是牵张性损伤，无韧带纤维断裂，体查可有局部压痛及肿胀，关节尚稳定。

Ⅱ度 韧带有部分撕裂正常的起点，但关节活动范围增大。

Ⅲ度 完全性韧带断裂合并较大范围软组织和关节囊损伤，关节明显不稳。

韧带损伤多发生在踝及膝关节，如并发关节囊的撕裂可导致关节不稳。同时可存在骨骼损伤，如胫骨嵴的骨折。当胫骨嵴撕裂，前叉韧带受牵拉，致骨不愈合及韧带松弛。

（3）骨损伤 急性骨损伤与非运动有关的意外损伤（在第11章阐述）相仿。

（4）肌肉和腱损伤 可发生在很多部位（328-B）。完全断裂十分少见，因其保持连续性所以常可自愈。

（5）软骨联合断裂 副骨可与主骨分离，典型的例子是双髌骨（328-C），副舟骨和踝下的籽骨。

（6）骺板损伤 依据骨折形式进行分类（328-D）。反复的应力损伤以一种特殊方式损坏生长板。这些由应力所致的骺板损伤最常发生在儿童的腕部及肱骨上段。应力所致的骺板破坏（5型损伤）与常见的单纯骺板骨折不同，生长板变宽、不规则及触痛，但大致稳定。这样的损伤会导致骺板损坏而影响生长。5型损伤常好发于体操运动员的远端桡骨骨骺及投球手的肱骨近端骨骺。

好发部位	运动种类
内上髁	投掷运动，特别是棒球
髂骨骨突	跑步及舞蹈
坐骨结节	径赛及啦啦队
髌骨下极	篮球，跳跃项目，赛跑
胫骨结节	跳跃项目，主要是篮球
跟骨骨突	足球，冰球，篮球，赛跑
胫骨嵴	自行车运动

328-E 牵拉伤的部位。好发部位及其相应的运动种类

（7）牵张和压缩性骨骼损伤　牵张性损伤可呈急性或慢性，引起肌腱与骨结合处炎症或病废（328-E）。压缩性损伤通常是慢性的，典型的例子是在肘部外侧筋膜间隔的“小球队员肘”（Little league elbow）（注：前臂屈肌反复压迫而引起的肘内上髁炎）。投掷动作可引致桡骨小头受压，可以损伤血管引起骨坏死。

2. 青少年骨软骨病

这是一组基因变异所导致的以未成年期出现骨骺硬化或碎裂为特征的疾病。不规则的骨化可能是在正常骨化变异也可代表一种异常。典型病征可出现在身体多个部位（329-A）。更详尽的描述见第1章。

3. 剥脱性骨软骨炎（OCD）

是关节软骨下骨的部分缺血性坏死。这种OCD病变通常好发于发育末期或成年早期，好发部位在有反复轻微创伤的关节。OCD病变有时有家族性，也可发生在同一个体的多个部位。

这些病变波及软骨下骨及关节软骨。在有关章节按其解剖部位讨论。因常见于未成年运动员、所牵涉的问题与参与体育及训练管理有关，所以此病部的特点在本章节阐述更为合适。

（1）病因　为多因素，主要诱因包括边缘的血管、体质因素有凝血异常和反复地轻微损伤。

（2）分类　病变根据解剖学（329-B）、X线或MR影像表现分类。通过对年轻患者动态X线照片判定其活动性或愈合情况。

（3）病变部位　常发生于膝关节（329-C），距骨、肱骨小头、髌骨、桡骨头和股骨头。股骨头病变为特发性，但常并发Perthes病和继发于创伤/感染的缺血性坏死。

（4）自然史　OCD有潜在导致永久伤残的风险（329-E），是年青运动员最严重的与运动有关的病变之一。病变范围小，发生早，部位不重要，其预后较好。对于儿童，多数的微小病变可自行愈合。病变大且发生在关节负重面的多有功能障碍，如股骨外髁，会发展为小骨块分离（329-D）。

（5）处理　治疗取决于患者的年龄和病变的部位、大小和病变的阶段。对于年幼的患者，小而稳定只需非手术治疗。较大的病变，特别是在承重部位，则需积极手术治疗（329-D）。膝关节和足的治疗请参见第5、6章节。

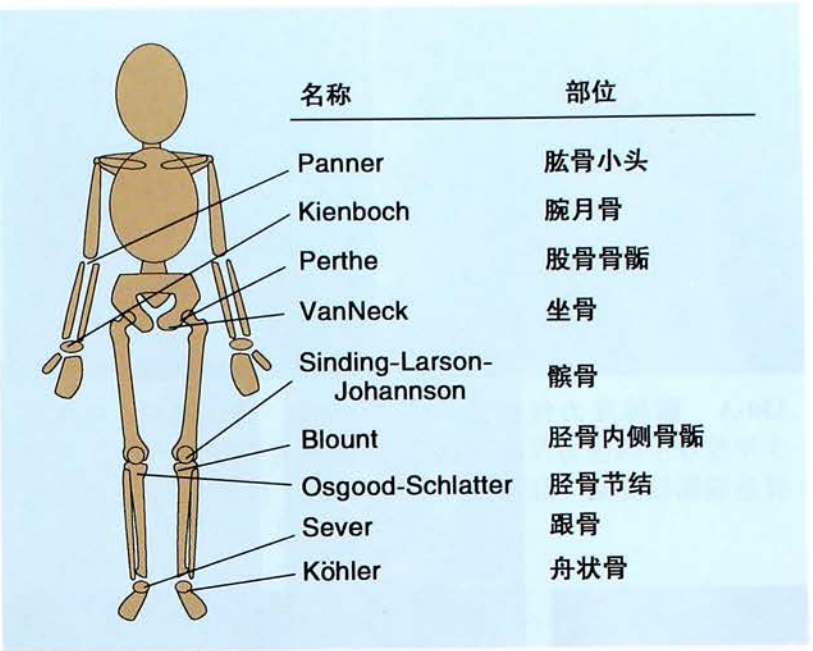

329-A　骨软骨病命名及发生部位

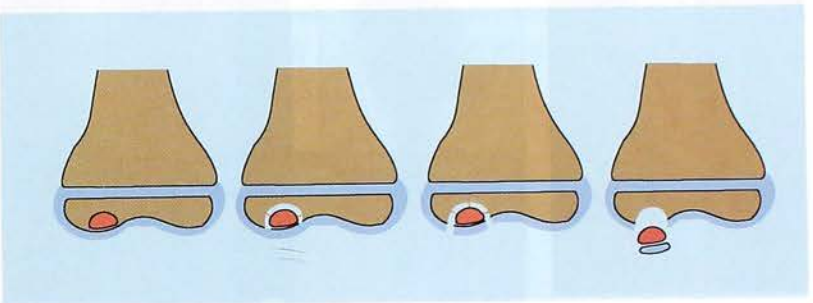

329-B　剥脱性骨软骨炎。这是疾病的不同阶段。随着时间的发展病损处会变得不稳定，最终进入关节腔成为游离体



329-C　剥脱性骨软骨炎。前后位X线片不能显示病变，可在切线位（红箭头）及侧位片（黄箭头）上显示



329-D　骨软骨炎大块骨碎片的再植。大块病变由骨块再置并用两枚螺钉固定

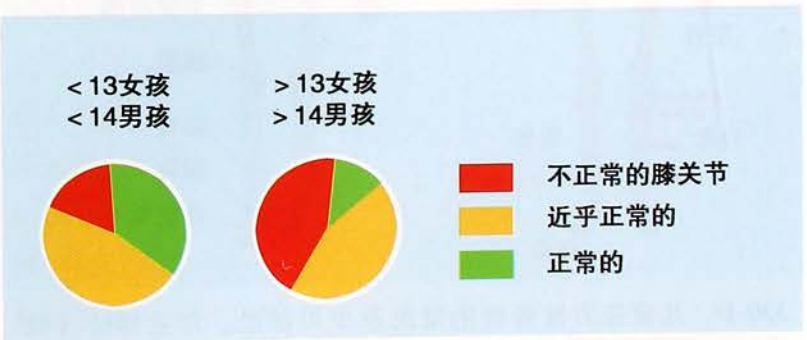

329-E　膝关节OCD病变的年龄分布与预后情况（1999）。基于509例患者的观察



330-A 骺板应力性损伤。该少年投球手因应力反应引起肱骨近端骺板变宽（红箭头）



330-B 椎体滑脱。该体操运动员背痛并有Ⅰ度椎体滑脱。由峡部的应力性骨折引起



330-C 胫骨应力性骨折。17岁女性越野赛跑运动员，小腿夹板固定已3个月，胫骨近端压痛，X线片（左）无阳性发现，骨扫描显示胫骨上段吸附增加（红箭头），而CT显示局部硬化（橙箭头）

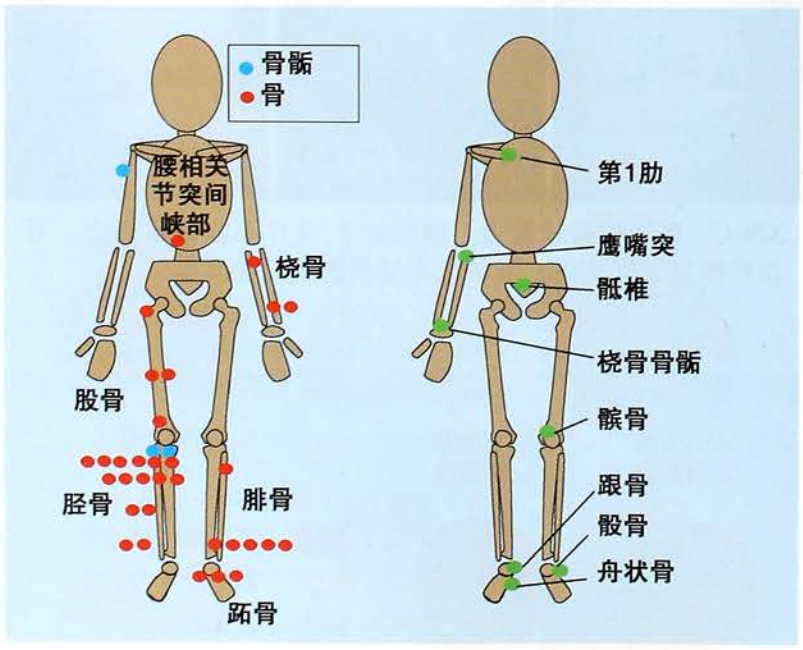

330-D 儿童应力性骨折的常见及少见部位。常见部位（红点及蓝点）包括骺板和骨的骨折。罕见部位（绿点）见右图，每一个点表示本组中的一例

七、劳损

未成年运动员中30%～50%的损伤由劳损所致。足球运动员中约有15%，游泳运动员中占60%。需要重复性动作的运动最易造成劳损。与急性损伤相比，劳损愈合的时间和重返赛场的时间都更长。多数损伤由运动的过高要求且准备不足造成。肢体处于不恰当的力线位置、有限的柔韧性、过高要求、不合适的器械、欠理想的场地等都会增加受伤的风险。

劳损很少发生于正常玩耍的儿童。疼痛性自我保护限制过度疲劳的发生并促进恢复。团体性儿童运动削弱了这种保护机制。儿童运动医学中的很大一部分即针对这种劳损。

1. 机制

劳损由反复多次的极限之内的负荷引起。这种微小的损伤休息后可康复，反复微损伤累积又无间断休息时间可引起应力性损伤。

骨的应力性损伤产生一系列炎症反应，骨膜肿胀，骨松质和骨皮质破坏。儿童应力性损伤包括经生长板（330-A）或骨（330-B）的断裂及骨-肌腱或骨-肌肉连接处的损伤。还可影响骨的血运，导致骨坏死，可见于剥脱性骨软骨炎。在尚未出现明显的骨折时，这种损伤称之为应力性反应。

2. 劳损部位

各种运动中特殊的动作决定产生的应力部位。如腕和背痛多见于体操运动员，而游泳运动员常有肩痛，赛跑运动员常有下肢损伤（330-C）。

3. 诊断

确定诊断前须排除其他严重病变并不是导致疼痛的原因。

（1）病史应包括运动类型、开始时间、训练情况（包括频率和持续时间）、既往损伤史、新技术及器械应用等，以及患儿是否处于快速生长阶段。详细询问开始发病情况，特征、部位及疼痛与运动、时间的关系等。夜间疼痛提示肿瘤的可能，应引起注意。

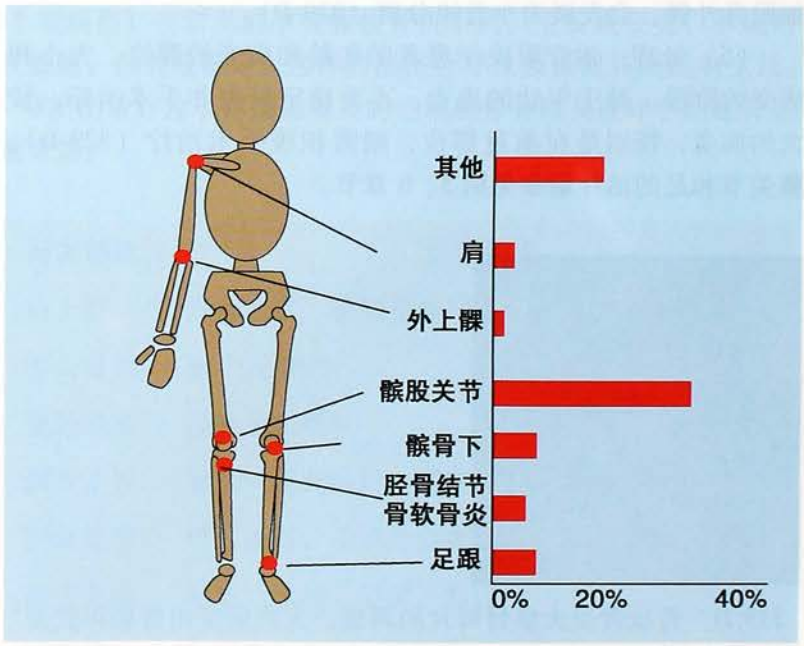

330-E 劳损部位。根据1992年Dalton统计的9～16岁运动员139例资料

（2）疼痛严重程度　根据病史判断，有助于疼痛分级。

Ⅰ级　过度运动引起疼痛

Ⅱ级　一般运动引起疼痛

Ⅲ级　日常活动引起疼痛

（3）体格检查　确定疼痛及压痛最明显的部位，有助诊断（330-D、330-E）。胫骨结节局部压痛是胫骨结节骨软骨病（Osgood-Schlatter 病）的典型体征，跟部及眼腱附着处压痛是儿童足跟病的典型表现。另外，下肢有无力线不良，如股骨前倾和胫骨外旋或股四头肌力线不良。

判定家长与患儿之间的相互作用。过分关心、干涉型的父母可能会使问题加重，如果问病史时父母说的比患儿本人还多，且作出不符合患儿表现的评论，应引起注意。如“全队最好的运动员”、“意志坚韧”或“忍痛作赛”等不恰当的词来描述一个不是运动员的孩子。

尽力评估患儿对运动训练的态度：参加运动的经历是积极的还是消极的？患儿是否夸大伤痛以获得原谅，或隐藏病痛以免要求退出比赛，或夸大症状以避免强迫参加比赛。

（4）区分应力性骨折与肿瘤及感染　通常并不困难。应力性骨折常发生于特定部位并表现出典型的临床及影像学特征（331-A、331-B）。判定休息的作用。休息几天后，应力性骨折的疼痛及压痛得以缓解或改善。如果临床特征不典型而早期鉴别又很重要，宜行 CT 扫描以显示骨折线，骨扫描可确切定位，并行实验室检查如 CRP、ESR 等，有助于与感染鉴别。

（5）愈合　愈合的阶段可通过 MRI 评估，此检查不适于作为常规检查但对慢性病例的进程。

4. 治疗

应力性损伤的治疗很简单——休息。大多数情况下，休息是相对的。降低训练的频率和强度，代以其他非应力性活动。挑战在于预防复发，这需要理解整个疾病机制。

（1）休息　如果改变活动方式仍显不足，可能需要石膏或夹板固定。

（2）调整造成应力性损伤的因素　损伤因素通常分为外因和内因。确认并改变这些因素，控制疼痛，康复后始能重返运动场（331-C）。

（3）重返运动　应在指导下，并注意渐进性。

（4）预后　大部分应力性损伤及骨折可在休息后愈合，不引起长期残疾。应力性损伤通常不严重。

有移位的应力性骨折　罕见，但在疼痛的继续运动的就可能发生。最严重的是股骨颈和胫骨骨折。

脊柱滑脱　常见于体操运动员。如果移位严重，须行融合手术。

生长板损伤　如体操运动员的桡骨远端，赛跑运动员胫骨近端骺板损伤可致生长停滞及肢体短缩。

剥脱性骨软骨炎　常致退行性关节炎，并可引起永久性的关节破坏及长期残疾。

骨过度生长　如永久性的胫骨结节或桡骨头隆起，可导致轻度的长期残疾。



331-A　应力性骨折影像。X 线片上显示的应力性骨折的部位及影像表现有诊断价值，应力性骨折可呈多发，如胫骨近端（红箭头），可见于骨扫描（黄箭头）



331-B　跖骨应力性骨折。14 岁的赛跑运动员诉足痛、第三跖骨处压痛，X 线片（左）阴性。3 周后 X 线片显示骨折及骨痂（箭头所示）

引起劳损的因素
外因
家人或竞争者的压力
不正确的运动方式
运动场地坚硬
过急的训练要求
休息过少
不适宜的器械
内因
解剖结构力线不良
精神因素
自身条件不足
既往损伤史
生长

331-C　引起儿童劳损的因素

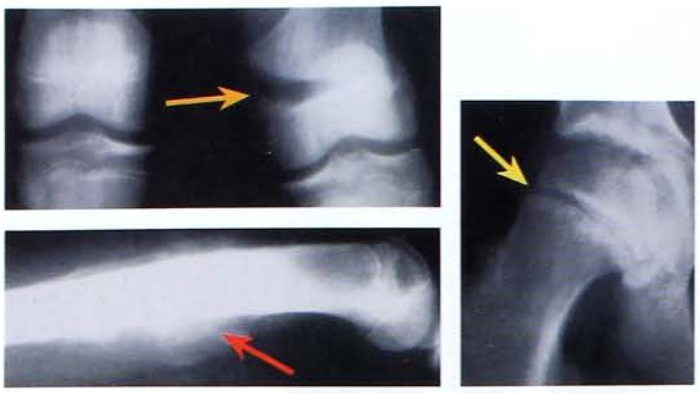

332-A 诊断误区。骶骶骨折(橙箭头)易与韧带损伤混淆。恶性肿瘤(红箭头)易与膝关节内在病变混淆。股骨骨骺滑脱(黄箭头)易与膝前疼痛混淆

更重要	不大重要
夜间痛	时间长的
单侧	双侧
起病时有明显外伤	定位不清
破裂感	无局限性压痛
不能走或跑	疼痛仅持续数秒
局部肿胀	关节稳定
时间短	
局部压痛	
不稳定	
关节渗出	

332-B 特征及其重要性。表现特点可提示问题较严重（左）或不严重（右）

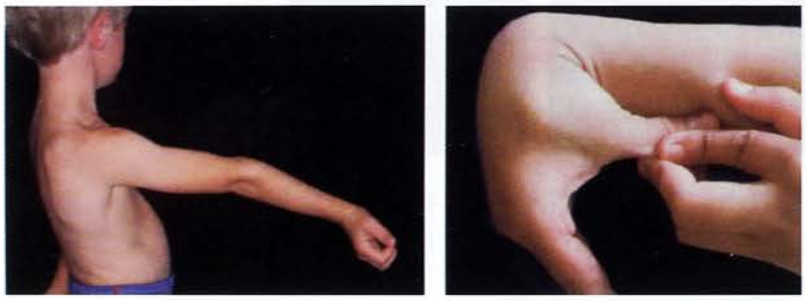

332-C 关节松弛。关节过于松弛的患者表现为屈腕、伸指异常，肘、膝过伸

八、评估

对受伤运动员评估的困难性要有充分的思想准备。一些运动员，因担心被筛选出比赛或让队友失望，可能会隐瞒病情。父母可能有特殊的原因而夸大或隐瞒病情。而教练则为了能让队员参加比赛而不客观的陈述病情。

1. 病史

记住采集病史时会有一些陷阱或困难（332-A）。一个常见错误是仅因一次外伤史就将其视为病因。外伤是儿童日常活动的正常组成部分。许多严重的肿瘤和感染被忽视而误诊为外伤。病史中一些特征较其他表现更重要（332-B）。破裂感或破裂音有重要意义。对诉夜间痛的患者要怀疑肿瘤的可能。

2. 体格检查

（1）判定关节松弛度　以便确定对于儿童如何才算正常。关节松弛常见于幼儿，女童多于男童（332-C）。约5%的青少年有过度松弛并易导致扭伤和关节脱位。检查对侧肢体了解儿童关节松弛度以便评估韧带损伤的可能性。

（2）压痛与疼痛的定位　有助于明确损伤部位。诉膝部疼痛时应检查髋部。行髋旋转试验以排除髋病变引起的疼痛。

（3）评估主动运动　在筛查中，关节活动范围正常无警觉性防御提示该部位未受损伤。

（4）确定不稳定性　可通过适当的体格检查。

踝稳定性　可通过拉紧小腿和足之间的韧带来评估。固定小腿并向前移动足部（332-D），记录稳定性。

Lachman试验　患者屈膝20°，检查者一手固定大腿，另一手分别向前、向后于小腿的上部施力。可判断前交叉韧带稳定性（332-E）。

侧副韧带　稳定性评估应屈膝30°，用力使膝内翻或外翻（332-F）。评估患者膝关节松弛度时应考虑其余关节的松弛情况。将体格检查结果分级以利评定。



332-D 评估踝稳定性。将足固定，将踝（距骨）前移（箭头）以评估踝关节的稳定性



332-E Lachman试验。屈膝20°，向前、后施力（箭头）。记录稳定性

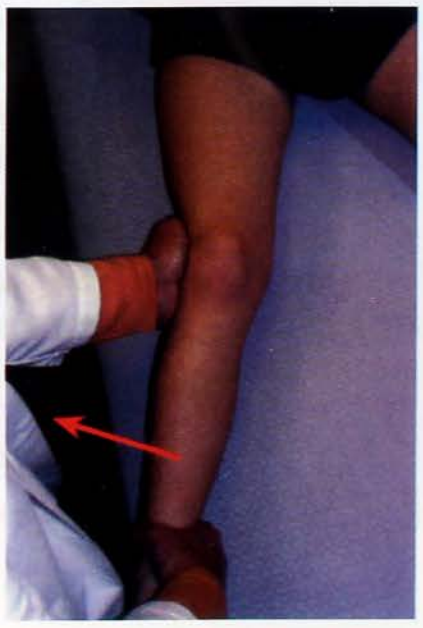

332-F 检查内侧副韧带的稳定性。屈膝20°~30°在膝部作外翻施力(箭头)。记录稳定性

（5）判断柔韧性　通过关节主动及被动活动来检查活动性。关节僵硬通常是外伤的表现，而活动受限则提示内在的病变（333-A）。活动范围降低可以是病变的原因或结果。可酌情选择影像学检查。

3. 影像学

首选X线片检查，最容易得到、不易误诊、最经济。每一项检查都有其指征（333-B）。行应力位片来鉴别骺板骨折及韧带损伤不必要且不合理，还可能加重骨骺的损伤。

4. 关节镜

同成人相比，儿童需使用关节镜的较少。关节镜可用于膝、踝、肘、肩、髋等关节（333-C），最常用于膝关节的评估。髋关节镜常需牵开关节，故较少使用。

无创性检查不能诊断或在关节镜检查的同时予以治疗的，可实施关节镜。膝关节镜适用于创伤性关节积血伴有关节不稳的。关节镜检有助于评估踝、膝、髋、肘等关节的剥脱性骨软骨炎。关节镜可用于取出关节内游离体，修复半月板，重建撕裂的交叉韧带，骨软骨骨折的整复、固定，修复剥脱性骨软骨炎的骨、软骨病损。



传统X线片

剥脱性骨软骨炎
作为首选(箭头)



MRI

半月板损伤
椎间盘突出
环状骨突骨折
早期应力损伤
骺桥形成
关节内游离体
剥脱性骨软骨炎(箭头)



骨扫描

应力损伤（箭头）
隐匿性骨折
椎体滑脱
骨髓炎



CT

复杂骨折
骨病变
剥脱性骨软骨炎（箭头）

333-B　影像学检查的选择。该表显示该检查最容易作出诊断



受限活动	病变提示
弯腰	脊柱病变
挺腰	椎体滑脱
直腿抬高	椎体滑脱
胭肌-四头肌	Osgood-Schlatter病(胫骨结节骨软骨病)
股四头肌	髋-股病变
髋内旋	髋关节外伤或炎症
距下活动	Tarsel联合
肘活动	棒球肘

333-A　活动受限的临床意义。活动受限常并发特殊的疾患。儿童前弯试验时双手至少能达到胫骨中段水平



诊断

急性关节不稳
关节内游离体
剥脱性骨软骨炎
半月板损伤
卡压问题

治疗

取出游离体
前交叉韧带重建
修复半月板
修复剥脱性骨软骨炎的病变

333-C　关节镜的指征。诊断性或治疗性使用关节镜的指征

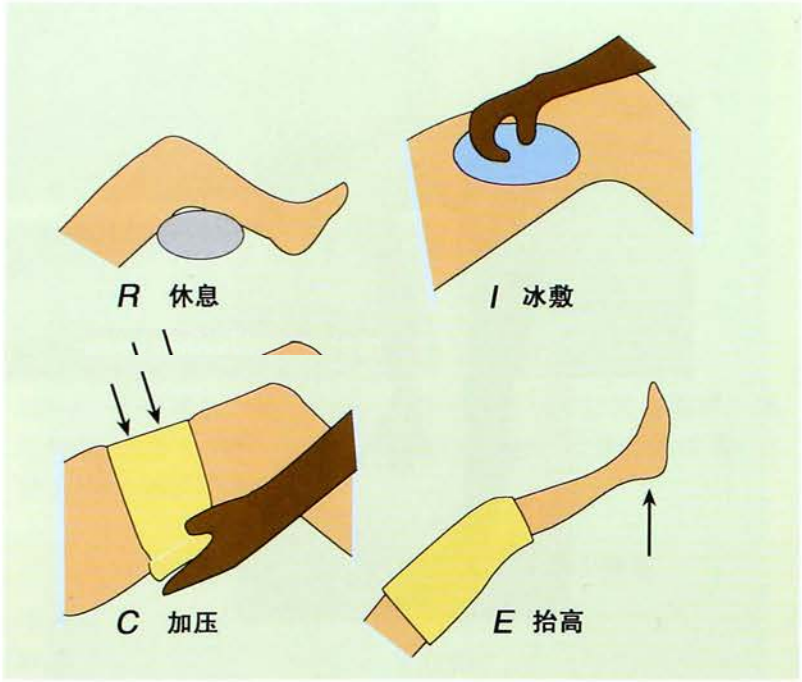

334-A 急性损伤的 RICE 疗法。R 表示休息（rest），I 表示冰敷（ice），C 表示压迫（compression），E 表示抬高（elevation）

治疗计划

1. 急性损伤：RICE 疗法
2. 明确损伤因素：
   训练因素
   解剖因素
   环境因素
3. 作出计划在患儿重新运动前调整改善这些因素
4. 为痊愈提供足够长的休息时间
5. 恢复期间保持肌力、耐力及柔韧性
6. 重新进行渐进性活动

334-B 治疗计划。包括整个疗程中的每一个步骤。应与教练、训练员及家长一同探讨治疗计划



青少年肌力锻炼的示范

初级：10次 重复1次
中级：10次 重复2次
高级：10次 重复3次

1. 屈肱二头肌
2. 伸肱三头肌
3. 屈腹
4. 伸背
5. 伸膝
6. 屈膝
7. 橙上压腿
8. 压腿

每周增加负荷不超过10%

334-C 肌力训练方案。这是青少年常采用的方案，每周增加运动量限制在 10% 之内

九、治疗原则

运动损伤的治疗有别于其他骨科疾病，因为这类损伤有时是可预测的并是可以预防的。在痊愈之前让患儿重返赛场的这种压力使治疗变得复杂。站在保护和支持患儿的立场上，这一点很重要，但有时也很困难。

1. 急性损伤

急性损伤的治疗可采用 RICE 疗程（334-A）。塑料袋或塑料杯内放冰块的效果较好。冰敷可减轻疼痛。应告知家长如果病儿感到皮肤麻木则停止冰敷。最初的治疗是减轻水肿，冰敷持续 24 小时，然后逐渐停止。

非甾体类消炎药（NSAIDs）有助于止痛消炎。托美丁（痛灭定），萘普生，布洛芬可用于儿童及青少年。布洛芬因其便宜、有效，且为非处方药而广泛应用。

2. 明确诊断

治疗前须确定诊断无误。骨或关节的压痛部位应拍 X 线片。增做进一步影像学检查或请会诊。治疗关节（如肘、膝关节）的损伤时须谨慎。

3. 家庭、教练方面的工作

提前告知父母、家人、教练关于预测的恢复时间。

4. 确定一个治疗计划

拟定一个治疗急性损伤及康复的治疗计划（334-B）。在急性损伤和继发的影响，如肌力、耐力、关节僵硬等恢复正常前，患儿不能参加运动。

（1）明确损伤因素

训练安排不当　是最常见的劳损的病因，训练中每周增加运动量不能超过 10%（334-C）。避免举重物过头顶或完全下蹲。教练及家人不应施加额外的压力。

解剖学异常　可诱发儿童易受伤害。如旋转性力线不良（股骨、胫骨扭转）、韧带所致的关节松弛，跗骨联合及跟腱过紧。

环境因素　也可引起损伤，包括运动场的地面、器械规格和状况等。

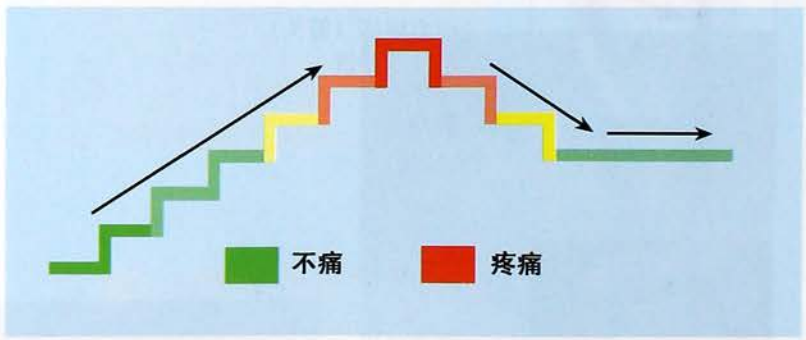

334-D 运动阶梯。运动量逐渐增加（左侧，绿色），如果出现劳损症状（红线），运动量须降至不出现疼痛的最大强度（右侧，绿色）

调整改变致病因素　当患儿处于恢复期应减少诱因防止复发。强调技术规范。

提供足够的时间　让骨、胶原、肌肉组织恢复。因为时间才是恢复的关键，而不是治疗。康复期间的功能锻炼能防止继发性的肌肉萎缩和关节僵硬。切不可低估软组织损伤的严重性，因其恢复也需要相当长的时间。

预防肌肉萎缩　在康复期间要防止肌肉萎缩制定锻炼计划要让受损部位休息，同时保持未受损肌群的力量。损伤部位周围的肌肉可采取等长收缩锻炼，活动量以不引起疼痛为标准。

痊愈后的运动须循序渐进　骨、软骨、韧带、肌腱愈合至少需要6周或更长时间。按运动阶梯样增加（334-D）。将运动分解为几部分，逐渐增加重复次数。如果新的运动量未引起疼痛，则可进入下一个阶段。如引起疼痛，应退回前一个阶段。

逐渐恢复运动训练　患儿重新参加运动前需逐步提高特定动作的速度以适应需求。然后才进入训练阶段。

重返赛场　只有完全愈合、彻底康复的儿童始允许重返赛场。确保损伤因素已被纠正，以免恶性循环。

5. 肌力训练

适合儿童及青少年的锻炼项目可增强肌力并可避免因肌肉乏力而导致新的损伤。锻炼内容应有趣而多样化。儿童对枯燥的训练很易厌烦，应避免过多重复。严格遵守10%原则，如又出现症状则应马上降低锻炼强度（334-D）。根据不同的损伤及部位制定不同的方案。以下几种锻炼方法可供选择：

（1）闭链锻炼　适于手或足制动者。

（2）开链锻炼　适于手或足可活动者。

（3）活动范围练习　分为：被动、主动及辅助主动。

（4）等张力锻炼　适于活动不受限制者。

（5）静力收缩锻炼　适用于活动受限者（肌肉收缩但无动作）。

（6）等速度活动　可通过锻炼机来控制收缩速度。

通常规定重复20～30次，可闭链或开链情形下进行。

等速活动效果最佳但需要特殊器械。

6. 康复练习

锻炼应适合儿童（335-A）。锻炼有助于伤后肌力的维持和恢复，还可为某种运动的要求作准备。

7. 支架或夹板

可用于扭伤及骨折后的制动和保护。仅需保护时夹板常可代替石膏。夹板（335-B）比石膏贵但比传统支架便宜。

8. 女性运动三联征

此三联征包括初潮延迟、饮食失调、早期骨量减少。常见于要求身体脂肪低的运动员，如体操、芭蕾及长跑运动员。

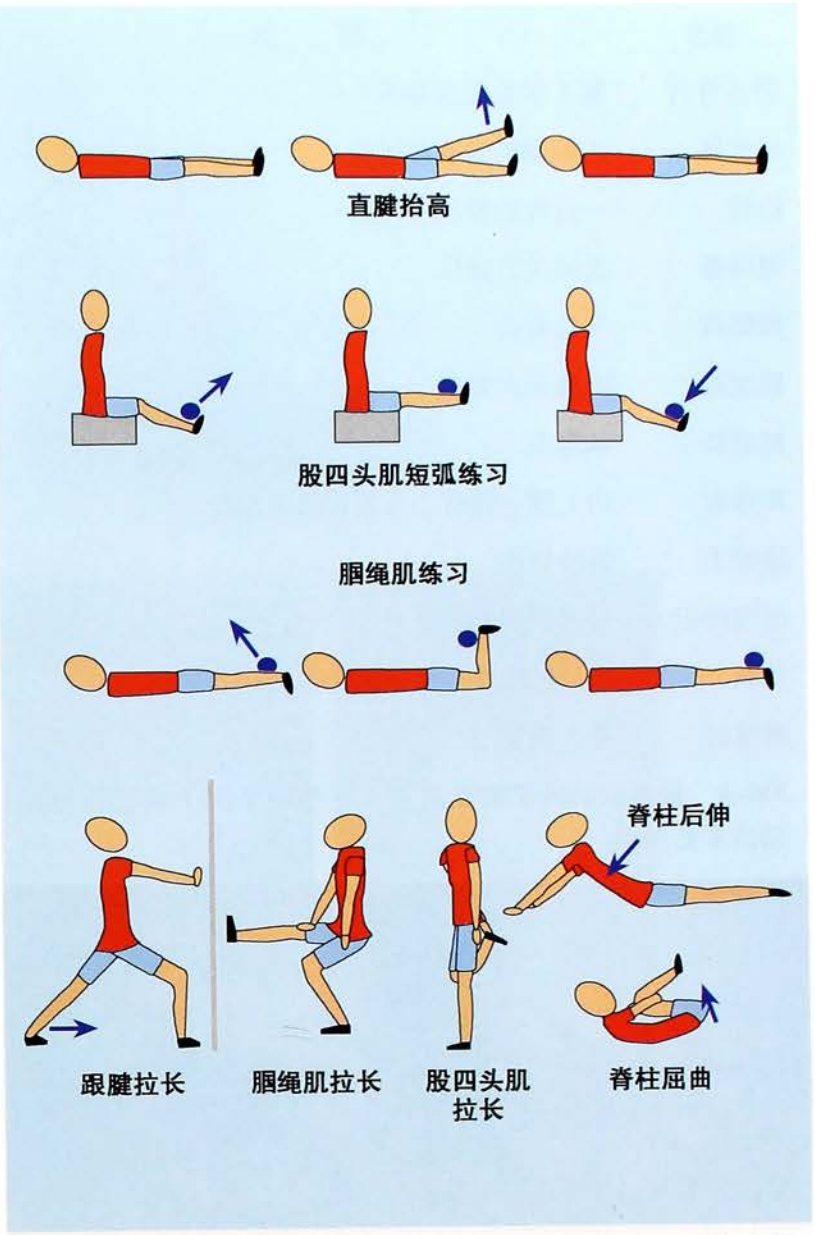

335-A　锻炼项目。应按适合儿童、青少年的锻炼内容依个体需要选定。图示几种常用的规范动作

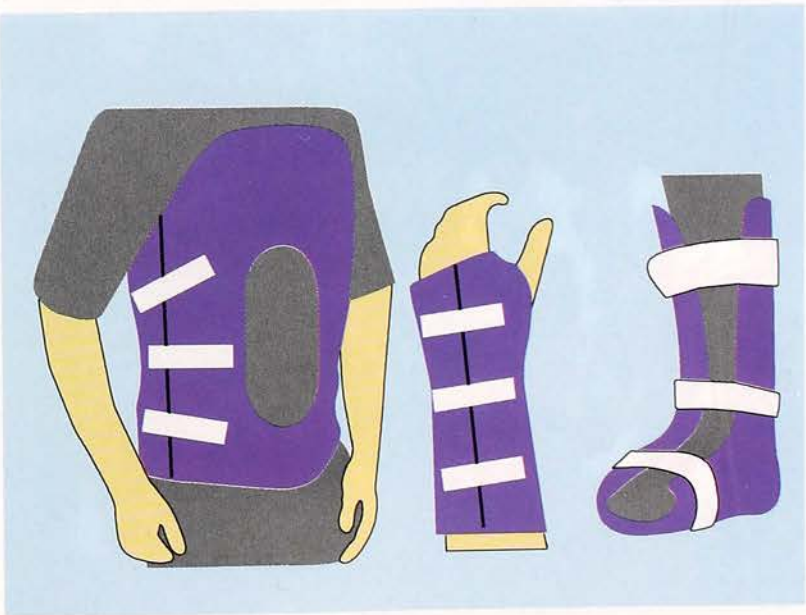

335-B　支具类型。预先塑形制造的支具或夹板效果良好，其优点是价格较低且容易得到

损伤	描　述
拳击骨折	第5掌骨远端骨折
蛙泳膝	内侧副韧带或髌腱炎
灼烧	一过性的臂丛牵拉伤
教练指	指间关节脱位
舞蹈踝	三角骨炎
慢跑踝	跟腱止点劳损
跳高膝	髌腱炎
棒球肘	内上髁、肱骨小头或桡骨头损伤
瞄准手	髂嵴挫伤
滑雪拇指	尺侧副韧带损伤
针刺	一过性的臂丛牵拉伤
网球肘	外上髁炎

336-A　描述运动损伤的专用词。这些词常用于描述各种运动的常见损伤



336-B　舞蹈趾。芭蕾舞演员的足趾。注意第2足趾的胼胝



336-C　年幼儿童棒球运动。棒球导致的低速损伤多不严重，被球棒击中才是最危险的

十、特殊运动损伤

了解运动的需求、传统及专业行话有助于理解运动员的损伤情况（336-A）。

1. 芭蕾舞

中度风险。特殊损伤包括峡部应力骨折、腓骨远端、第2跖骨基底部应力损伤；跟腱炎，骰骨半脱位，三角骨卡压综合征，扳机趾。趾骨可有严重应力损伤（336-B）。青春期发育迟滞、过分强调身段苗条可引起饮食失调。应注意到舞蹈家的自我形象是艺术家而非运动员，尽管要求高水平的运动。

2. 棒球

中度风险。与儿童的年龄有关（336-C）。多数急性损伤源于摔倒、撞击、球或球棒击伤。死亡多数由于球击中头、颈、胸等部位引起。劳损，如棒球肘，是可避免的，但有其潜在严重问题。少见的损伤包括肩峰炎，肱骨远端骨骺分离，鹰嘴骺板不闭合，及挥动球棒时发生髂棘骨突撕裂伤。

3. 篮球

中度风险。较其他运动易发生损伤但通常轻微，12岁以下儿童常为挫伤、扭伤、撕裂伤，很少骨折。严重损伤不多见。青少年损伤常见且重，如挫伤、扭伤，时有骨折。踝、膝最常受累。最严重为前交叉韧带损伤。踝损伤需康复治疗以免复发。

4. 自行车

高风险（336-D）。最严重的情况为与机动车相撞。教育儿童佩戴头盔，避免行汽车道等预防措施最为重要。头部受伤有潜在的远期功能障碍。

5. 橄榄球

高风险。在这项最危险的运动中，损伤多源于碰撞。佩戴合适的头盔，避免穿插动作（阻挡与抢夺中的头部接触）可减少灾难性的头、颈损伤。1/4的橄榄球运动员为肥壮体形。越进入成年，受伤的几率也越高，远期的髋、膝骨关节骨性炎可能是这些关节损伤的后遗症。最多的问题是由于急性损伤或关节以及神经损伤的结果。要限制热心过头的教练并向家人进行宣教。



336-D　自行车。与物体或汽车相撞构成严重危险

6. 跳水

高风险（337-A）。头部及颈椎的损伤可导致四肢瘫痪，必须注意起跳的高度，水的深度和跳水的技术。

7. 体操

中度风险。劳损可导致脊柱滑脱（337-B）和腕部疾患。75%的体操运动员出现腕部疼痛，25%桡骨远端骨骺出现X线改变。远期后遗症包括桡骨远端骨骺闭合和脊柱滑脱。女孩过分追求苗条可导致饮食失调、月经不调和发育障碍。曾有报道19名青少年体操运动精英肘部发生应力性损伤。

肘部的改变包括桡骨小头缺血性坏死、关节面变形和桡骨头的骨软骨炎。鹰嘴的骨骺常出现节裂样改变，为生长板的慢性Ⅰ型Salter应力性骨折。

需要指出的是，在儿童的快速生长期，高水平的训练和比赛皆可导致有关的损伤倾向。

8. 冰球

中高度风险。冲撞和用球棍打斗可导致肩部损伤。佩戴保护装备以后，面部损伤很少见。头部和关节的损伤可导致远期后遗症。

9. 骑马

中高度风险。训练马匹和坠马是造成损伤的原因。坠马造成的头颈外伤以及骨折较常见。佩戴头盔、提高训练技术等有助于减少损伤。有报道骑马可用于治疗儿童脑瘫、脊柱侧弯和其他疾病，但其有效性有待证实。

10. 体育场

体育场是儿童危险的活动场地（337-C）。地面最好为软性的，操场的设备的高度应降低对设计方面很重要。

11. 跑步

低中度风险。劳损发生率较高但发生严重损伤的几率低。适当的训练，合适的运动量以及选择良好的路况都有助于减少外伤。远期后遗症少见（337-D）。

12. 滑板

高风险（338-A）。10～14岁儿童出现外伤的几率最高。小于5岁的儿童发生严重外伤的几率更高，占了头颈外伤的大部分，无论是外伤的严重程度还是几率，男孩都比女孩高。头颈外伤常见于低龄儿童，四肢伤及头颈伤见于大龄儿童。急性损伤常见，主要原因是滑板难控制、硬地板、无人指导，从而易发生碰撞。玩滑板时应佩戴保护装置，避开障碍，避免高速滑板。远期严重后遗症的风险为中度，主要是头部外伤。

13. 滑旱冰

低中度风险。冲撞和摔倒可导致前臂骨折和挫伤，应该佩戴防护装备。远期后遗症少见。



337-A 跳水最大的危险是碰到水下物体

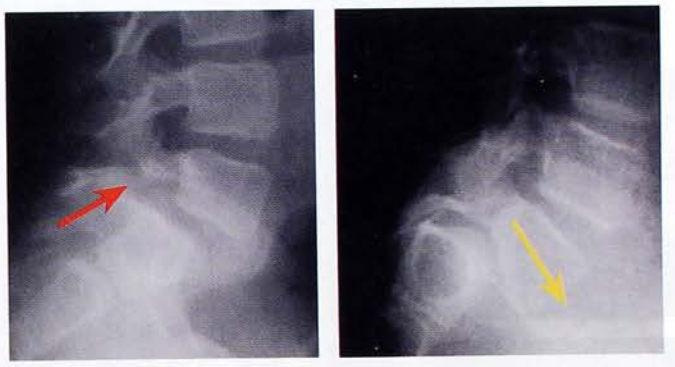

337-B **脊柱滑脱**。显示1度（红箭头）和3度（黄箭头）的移位



337-C **体育场设备**。柔软地面减少风险和降低运动器材的高度可减少跌落的距离



337-D **赛跑的损伤**。多数为劳损问题，胫骨易受损



338-A 滑旱冰所致的胫骨骨折很常见





338-B 滑雪所致的冲撞骨折。12岁的女孩被另一名升空的滑雪者冲撞伤，导致股骨颈骨折并移位。手术复位骨折并予两枚螺钉固定。缺血性股骨头坏死的发生率占股骨颈骨折的1/3



338-C 足球。较大年龄儿童在足球运动中受伤风险高于低龄儿童

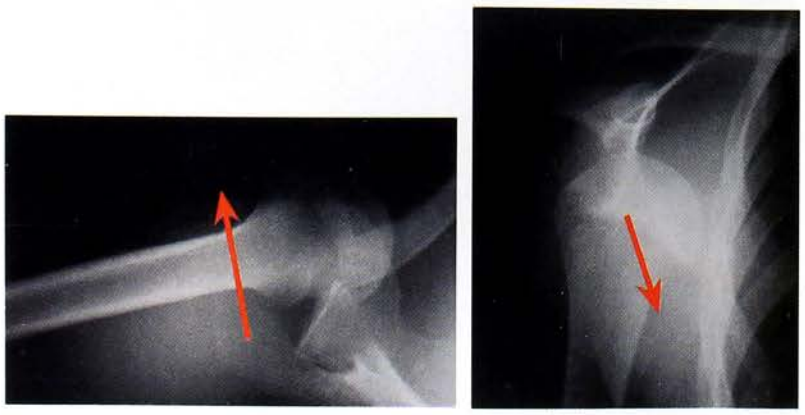

338-D 肩关节前脱位。肩关节脱位常见于摔跤运动

14. 雪板竞技

中高度风险。外伤原因是碰撞。与滑雪相比，踝部及上肢的外伤更多见。而膝部扭伤和拇指外伤相对少见。雪板竞技损伤年龄相对较小，大多数是男孩，而且初学者居多，常发生于前臂及肩部的韧带拉伤、脱位和骨折。

15. 滑雪

中高度风险。跳跃和比赛时风险最大。常见胫骨骨折，内侧副韧带损伤、拇指及肩部外伤。撞击伤最严重，如头部、脊柱和四肢外伤（338-B），而且伤后多有远期后遗症。最常见的损伤是小儿膝挫伤和青少年的拇指尺侧副韧带损伤。随着年龄的增长，下肢损伤减少而上肢损伤增多。

16. 足球

中度风险（338-C）。常见踝部和膝部的劳损和外伤。女孩前十字韧带损伤是男孩的2～3倍。远期残疾为低度到中度风险。随着年龄增长，发生率增高，而且在女孩更常见。70%的外伤发生在下肢，尤其是膝（26%）和踝（23%）。运动员有背痛的占14%。骨折常见于上肢，占总数的4%。室内足球危险性最高。

17. 游泳

低度风险。肩部、背部及踝部的劳损常见，但远期功能障碍的发生率低。良好的训练和改进打水的方法有助预防以上情况的发生。肩部的劳损源于撞击或肩关节的不稳定。5～6岁的儿童游泳前须做好准备运动。

18. 网球

低度风险。急性损伤中下肢扭伤最为常见。上肢的损伤常由于劳损，恰当地改善训练、改进击球技术和运动装备有肋于预防。远期残疾风险低。

19. 蹦床

风险度很高。大部分外伤发生于坠落时撞击在坚硬的器具上。头部及颈椎的损伤相对常见。远期残疾的风险很高。不建议儿童参与这项运动。

20. 健身

低中度风险。在教练的指导下，进行低重量的锻炼相对安全。劳损是最常见的损伤原因。可发生桡尺骨远端骨折和髂骨突的撕脱骨折。远期残疾风险低。一周两次的健身对增强儿童肌肉力量已足够。

21. 摔跤

高风险度。多数损伤见于年龄较大的青少年。比赛时受伤的机会较训练时大。上肢和膝部是最常见的损伤部位，而脱位比骨折常见（338-D）。大多数损伤是急性扭伤。也常见内上髁骨折、鹰嘴骨骺应力性骨折、肩胛骨撕脱骨折和一些平时少见的损伤较常见。远期残疾的风险为中低度。

十一、足与踝部损伤

几乎所有的运动都会发生足踝外伤（339-A、339-B）。大部分是普通的损伤，见于在玩耍或参加运动时发生。运动比一般的活动强度增大，有时会把一些以前未被注意的疾患表现出来。比如，先天性跗骨融合只在青少年期因疼痛才注意到。一些疾患在青少年期可引起疼痛，但成年早期当运动量减少时疼痛会消失。女孩少年时参加运动可出现膝前疼痛，但一旦开始大学生活，运动量减少，症状就会消失。对于一个 10 岁的足球运动员，由于跟腱紧张，和腱的连接部增加巨大的应力，从而导致疼痛。两个最常见的详述如下。

1. 足跟疼痛

跟痛常见于大龄儿童及青少年，疼痛可出现在不同的位置（339-C），可以是跟腱在跟骨的止点位置，也可以是跖筋膜在跟骨的止点位置。跟骨骨突的不规则骨化常见于无症状的小孩，并不是引起疼痛的原因。跟骨的应力性骨折引起跟部疼痛少见。如果病情怪异或是单侧发病，应摄 X 线片以排除其他疾患。

治疗通常是足跟加垫并改变运动方式，不需复杂方法便可缓解疼痛。与其他一些劳损不同，足跟痛会随时间而缓解，不会出现残疾。首先应减少运动，然后穿着一种特殊的鞋子，这种鞋跟略高，鞋内加软垫。如果需要可在薄高跟鞋内加楔形毡，厚度最大为 3/4 英寸。三头肌的柔韧性锻炼有助于防止复发。大多数足球运动员的球鞋内无垫，可导致复发。

2. 踝部扭伤

踝部扭伤是最常见的运动伤。位置恒定，总是位于外侧复合副韧带（339-E）。小孩踝扭伤常见，常合并有骨或软骨的撕脱。扭伤可转为慢性，成年后可遗留残疾，可分为三级（339-D）。

（1）评估　轻度扭伤只损伤外侧副韧带的前部，中度牵涉韧带中部（跟腓韧带），重度损伤整个复合韧带。除了典型的轻度损伤外，须摄正侧位 X 线片排除其他病变。注意腓骨远端的 SH-1 型骨骺损伤（腓骨中下段压痛）、腓侧支持带撕裂（腓骨远端后侧压痛）和踝尖的下方压痛（339-B）（腓骨下骨）。压痛位置不同，诊断也不同。由于扭伤而损伤内侧副韧带（远较外侧强）和跟骰韧带的情况少见。

（2）治疗　踝部扭伤更多为未经治疗的运动伤，复发率最高。在学龄前儿童，无移位的腓骨骨骺 I 度骨折远较扭伤多见。这些扭伤常按轻型扭伤来治疗，不会出现远期的不稳定。

踝关节扭伤的分级	
1. 功能减退	轻度肿胀和压痛
2. 部分撕脱	中度肿胀，不能负重
3. 完全撕断	明显肿胀，出血，不稳定和功能丧失

339-D　踝部扭伤典型分级



339-A　距骨剥脱性骨软骨炎。15 岁赛跑运动员诉踝部疼痛。X 线片显示距骨外侧边界不清的病灶（黄箭头）。CT 扫描显示病灶清晰（红箭头）



339-B　腓骨下骨。小骨块位于腓骨顶端下方（红箭头）。一旦软骨连接中断，将出现疼痛

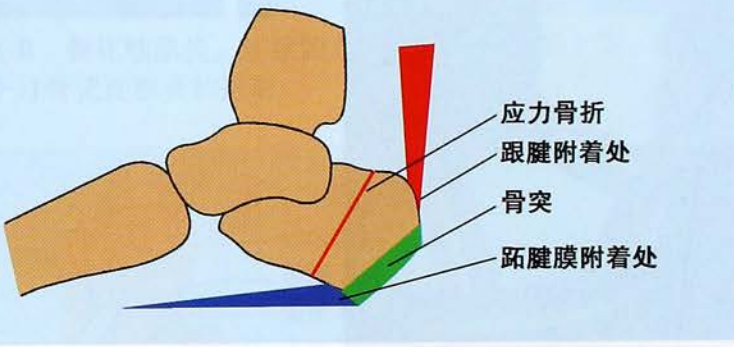

339-C　足跟疼痛的不同部位。跟部疼痛常见的部位有跟腱止点，跟骨骨突处，足底跖腱膜止点。应力骨折也可出现在跟骨

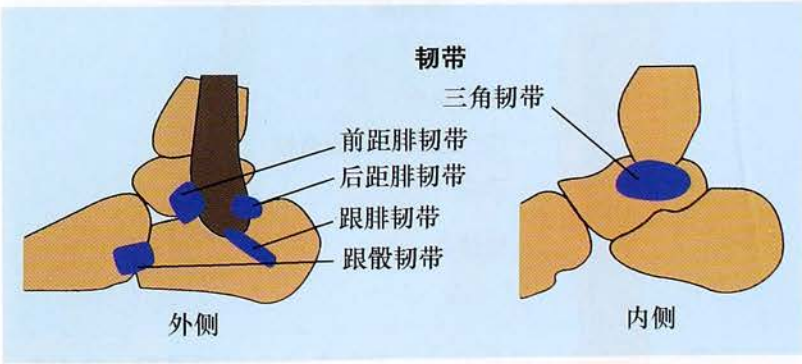

339-E　踝部韧带。这些韧带可能扭伤：前距腓韧带，跟腓韧带，后距腓韧带，跟骰韧带，三角韧带



340-A 典型1度踝扭伤。15岁的篮球运动员在打球时扭伤踝部。局部轻度肿胀，腓骨远端及前距腓韧带部压痛



340-B 严重扭伤。肿胀严重，踝部皮肤颜色改变，压痛范围广，常并发骨软骨损伤，最好予以制动



340-C 扭伤的制动。予以短腿行走石膏制动

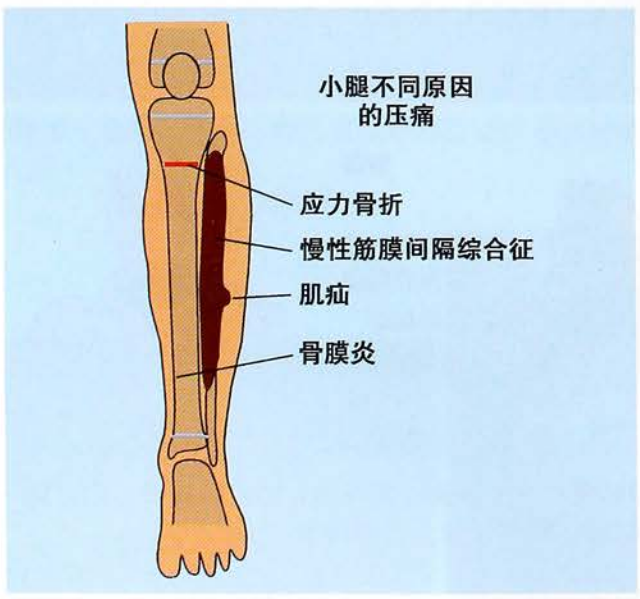

340-D 不同类型小腿痛的压痛点。压痛点的定位有助于区分不同类型的腿痛

扭伤后的24小时内应用RICE疗法，康复期间须对足踝进行功能锻炼，以保持肌肉的力量。

轻型扭伤 患处轻度肿胀及压痛，典型的例子是距腓前韧带的损伤，压痛位于腓骨远端的前方（340-A）。适当的康复训练有助于防止复发。有时气垫夹的应用可提高舒适程度。

中度扭伤 肿胀程度加重，压痛的范围增大，但踝关节的稳定性尚好，应用甲板或石膏固定2~3周，待肌力和踝关节的活动度恢复及压痛缓解后可恢复活动。

重度扭伤 肿胀严重，可见踝关节不稳定。扭伤所致的踝关节不稳定的处理尚有争议，但慢性不稳定则须手术修复。石膏固定一般不超过3周（340-C）。

（3）重新参加运动 指导病人训练以降低复发的风险。须等到患儿行走正常，并且全速直线折返跑而没有任何不适时才让其恢复运动。

十二、胫骨疾患

常见的问题包括胫骨的骨折（参见第11章）、应力骨折和胫骨疲劳性骨膜炎。腿部的疼痛和胫骨骨膜炎常见且有时难于处理，详述如下。

1. 小腿痛

腿痛的病因包括骨膜炎，骨筋膜室综合征、应力骨折和肌疝。最常见病因是小腿后内侧比目鱼肌起点处的骨膜炎。

（1）诊断 根据压痛的位置，触诊有无肿胀和肌疝（340-D），并结合胫骨的正侧位片，可作出诊断。须排除肿瘤、感染等其他的可能性。

骨膜炎 最常见。见于大龄青少年，双侧多见。压痛较应力骨折范围大，位于胫骨远端的后内侧，X线检查阴性。

应力性骨折 骨折处压痛（340-E）。

慢性筋膜室综合征 少见，特点为活动时疼痛，休息后缓解，很少出现患部的压痛和肿胀。

肌疝：可触及突出的肌肉，常位于小腿远端的外侧。

（2）处理 予以RICE疗法，逐步训练，穿合适的鞋，NSAIDs类药物的应用。

在病人完全恢复活动之前，要明确病因，并作相应的调整以防复发。



340-E 胫骨的应力性骨折。胫骨应力性骨折最典型的部位是在胫骨近端的后侧（红箭头）。当应力性骨折发生于胫骨干时，需与胫骨骨膜炎相鉴别。此患儿为多发性的应力性骨折，累及右侧股骨和双侧胫骨

十三、膝部疾患

常见，参见第6章。大部分前交叉韧带损伤是运动伤，现表述如下。

前交叉韧带功能不全

在青少年，前交叉韧带撕裂越来越常见，尤其是参加篮球和足球运动的女孩。治疗上存在争议。膝关节不稳定的自然史及重新参加竞技运动均不令人满意，许多再次受损，包括半月板损伤。

（1）康复　功能锻炼，改变活动方式，可能需要支具。支具有其合理性，但使用不方便，有效性仍有争议。

（2）修复的指征　严重的情况需要手术修复。

持续性功能障碍　康复锻炼，活动方式的改变仍不能使关节获得良好的功能。

合并半月板损伤　一期修复韧带和半月板。

病人依从性较差　病人不能配合康复训练，有损伤半月板的风险。

（3）前交叉韧带修复　根据骨龄和Tanner分期评估患儿的发育阶段，最好能延迟至青春期后（男孩15岁，女孩13岁）。重建前交叉韧带时一并修复撕裂的半月板。修复时为避免骨骺的闭合，不要放置任何内植物或骨块于骨骺上。

关节外修复　修复是非解剖性的，术中的解剖分离可损伤骨骺，术后也可导致关节活动受限。

关节内修复　三种方式：①完全不损伤骨骺②修复通道只贯穿胫侧中央的骨骺③修复通道同时贯穿股骨侧和胫骨侧中央的骨骺（341-A）。如果修复必须贯穿骨骺，那么在病程许可的情况下尽可能延迟修复。修复时尽量准贯穿的骨道量于骨骺的中央，这样可以减低骨骺闭合的风险。移植物使用自体腘绳肌或髌韧带。如果在青春期前手术，患儿经密切随访，根据肢体的长度和膝关节角度的变化，及时了解是否存在发育障碍。

十四、髋及大腿问题

与运动伤有关的髋及大腿疾患很多，如撕脱骨折、脱位、急性股骨近端骨骺滑脱。

大腿肌肉丰富，与胫骨相比能更有效地受到保护。但也使检查更困难，压痛的定位欠确切。损伤的类型有：骨折、应力性骨折和挫伤。股四头肌的挫伤可导致骨化性肌炎。

1. 骨化性肌炎

大腿前方的钝性挫伤可引起血肿，可致骨化性肌炎。急性损伤应应用RICE方法，有学者建议膝关节屈曲位固定5～7天，然后鼓励主动的膝关节屈曲锻炼（341-B）。肌肉损伤后骨化的过程有时难以与骨肉瘤相鉴别。骨化性肌炎的肿物相对局限于大腿前的中央位置，源于肌肉而不是由骨产生。少数情况下肿块引起功能障碍的可考虑切除加以鉴别。

2. 劳损

可发生于肌肉起止点与撕脱性损伤的部位（341-C）。

3. 滑囊炎

包括大转子滑囊和髋关节前的髂耻滑囊。

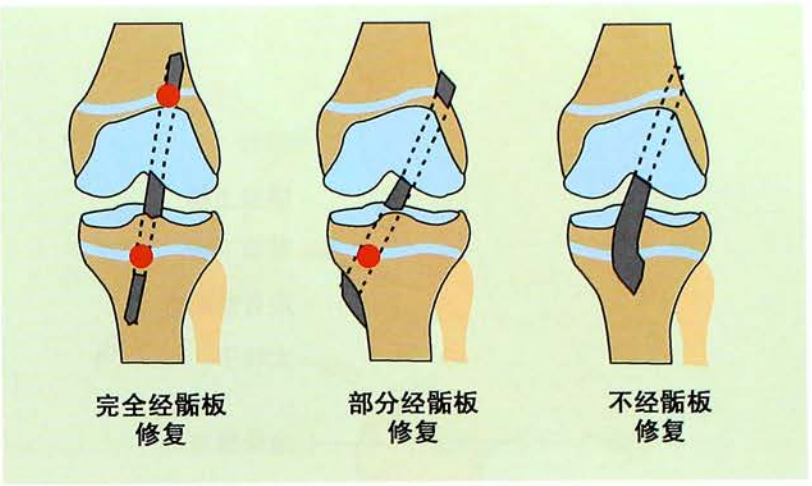

341-A　骨骼成熟前ACL修复方式的选择。修复区可以穿过双侧或一侧骺板（红点），或双侧都不穿过



341-B　骨化性肌炎。连续的X线片显示损伤后3周、6周和6个月骨化性肌炎的进展

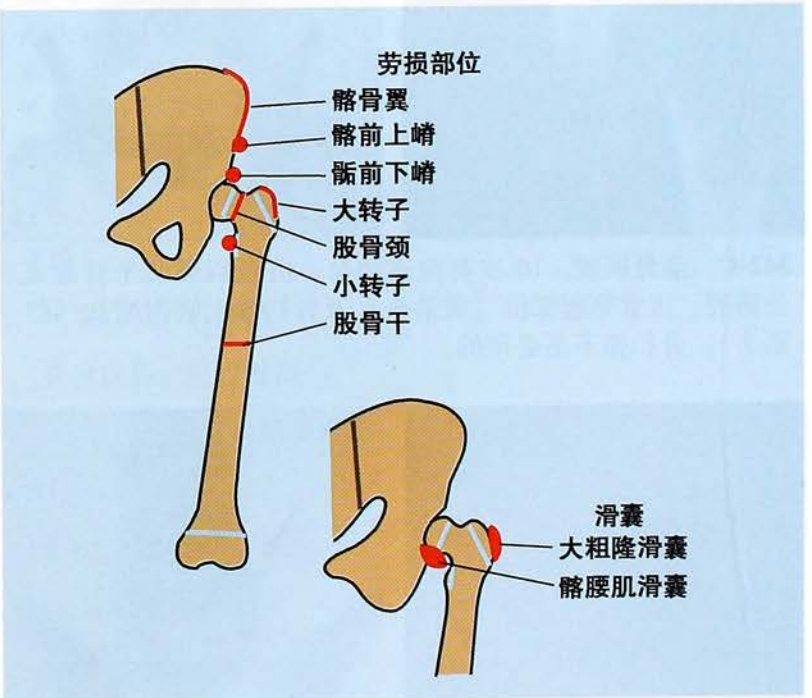

341-C　髋部的过度疲劳损伤。包括骨折、骨突炎、滑囊炎等

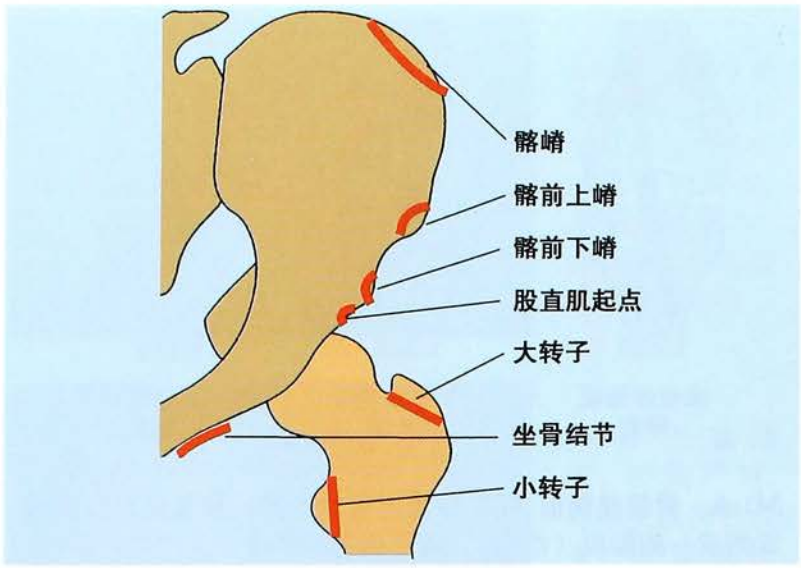

342-A 髋部撕脱伤的部位



342-B **直肌起点撕脱。**骨片连于股四头肌直头。撕脱处有压痛。骨片逐渐愈合，不留下残疾



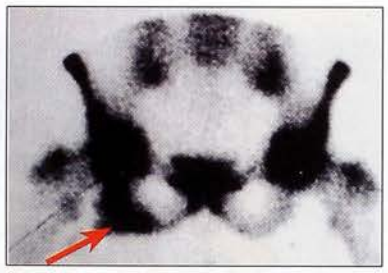

342-C **坐骨撕脱。**16岁赛跑运动员，出现腘绳肌坐骨起点处撕裂。注意突起部位（黄箭头）及骨扫描上吸附增加（红箭头）。骨扫描不是必须的





342-D **运动员的背痛。**髓核疝入椎体导致椎间隙狭窄（黄箭头）。病变可能导致疼痛。X线片上有时可显示Schmorl结节。椎体滑脱时骨扫描显示吸附增加。这种情况可以是单侧的（红箭头）

十五、骨盆问题

1. 撕脱性损伤

可发生于髋部及骨盆的不同部位（342-A～342-C），大多数这类损伤休息后可自愈。有人建议对大块有移位的坐骨撕脱性骨折进行复位，但存在争议。

2. 髋损伤迹象

是指髂骨边缘的挫伤，见于橄榄球和其他接触性运动。治疗上应用RICE方法和非类固醇抗炎类药物，但有的恢复慢。

3. 应力性挫伤

（1）耻骨炎　是青少年的劳损综合征。压痛位于耻骨联合处，可引起下肢的对线不良。治疗上以休息和非类固醇抗炎类药物。

（2）耻骨支的应力性骨折　根据压痛的部位考虑诊断并用骨扫描检查可确诊。

十六、脊髓疾患

脊髓损伤和背痛是常见的运动伤（342-D），参见第8章。

十七、颈部问题

颈髓损伤是运动的灾难性损伤，所幸的是这种损伤罕见。由于橄榄球已明令禁止用头撞击对方，而且改良了球盔设计，颈髓损伤发生率已下降：大多数颈髓损伤见于跳水、蹦床和橄榄球。这种损伤可导致四肢瘫痪甚或死亡。

1. 刺痛、烧灼痛

有些损伤发生在前臂，引起一过性的刺痛和持续数小时的烧灼痛，这些症状是由于运动时神经根受牵拉所致，常见于橄榄球以及并发先天性颈椎管狭窄的患者。损伤多可恢复，但应引起注意。

2. 唐氏综合征患儿的运动评估

内科医师常要求对21-三体患儿能否参加运动进行评估。这部分患儿齿突韧带受牵，齿突可能发育不全，导致C1、C2的不稳定，运动时会有风险。唐氏综合征患儿关节极度松弛，包括C1～C2不稳定，往往导致更加严重的后果。评估和处理存在争议。

（1）评估　约15%的唐氏综合征患儿存在环枢椎不稳，1%～2%有神经症状，包括易疲劳、步态不正常、颈痛、颈部活动受限、斜颈、协调性差、笨拙、感觉障碍、痉挛、反射亢进等。摄侧位的颈前屈后伸位片，测量环-齿间距（ADI）。

（2）处理上应根据临床和X线结果。

环枢椎稳定无症状　允许参加各项运动，可能不需加摄特殊位置X线片。

环枢椎不稳定但无症状　如果ADI测量距离超过5mm时，劝说病人不要参加冲撞性运动。

有临床症状的　考虑手术稳定环枢椎。

十八、上肢问题

1. 肩部

肩部可遭受不同的损伤。游泳运动员常见卡压综合征；橄榄球运动员常损伤锁骨的内或外侧（343-A）。摔跤运动员容易发生肩关节脱位，棒球投球手易引起肱骨骨骺劳损。

2. 肘部

肘部的运动损伤常见。肘关节因其结构复杂，在上肢所处的部位和负荷过重等因素而容易受损。

3. 棒球肘

在举手投掷和曲棍球运动中，肘部容易负荷过重。投掷热情高而技巧不规范可加重负载，导致肘关节外翻负荷过重，引起关节内侧牵张，外侧压缩（343-B）。最常见的是内上髁的牵张性损伤，该部位是前臂屈肌和旋前肌的起点。肱骨小头和桡骨头的压应力性损伤不多见但症状较严重，多见于青少年。

（1）内上髁损伤可引起炎症或骨折分离。因内上髁位于关节外，损伤不严重。

（2）肱骨小头骨软骨炎可导致关节破坏，后果较严重，压缩性载荷可引起骨软骨病变，致产生关节内游离体。这种病变与 Panner 病不同，Panner 病见于学龄前儿童，多无症状，可自愈。

（3）桡骨小头骨软骨炎可引起过度生长，导致关节不协调。

（4）诊断不难　病孩常是棒球投球手，伤处触痛，X 线改变，肘关节活动度下降。

（5）治疗　急性期应用 RICE 疗法和非类固醇类药物。4～6 周内避免投掷动作。劝说小孩改为自行车或跑步运动。纠正不正确的投掷动作，过程须渐进，开始时限制投掷距离为 20～30 英尺，然后按 10% 规则逐渐增加。根据患儿的生理年龄和病情，限制每场比赛投掷或击球的数量可预防复发（343-C），这个建议实施起来比较困难。如果关节破坏，则需转换其他运动项目。

4. 前臂、腕、手

运动中摔倒易导致前臂骨折（参见第 11 章）。体操运动员的腕部可有劳损性损伤，如桡骨远端骺板损伤并引起过伸撞击和骨折。手部的疾患见第 10 章节。



343-A　锁骨远端骨折。锁骨远端是经生长板的骨折易与 AC 分离混淆。锁骨常在骨膜撕裂处向上移位。喙锁韧带仍然连续。不一定需要复位，因儿童期骨折塑形快，可自行矫正畸形

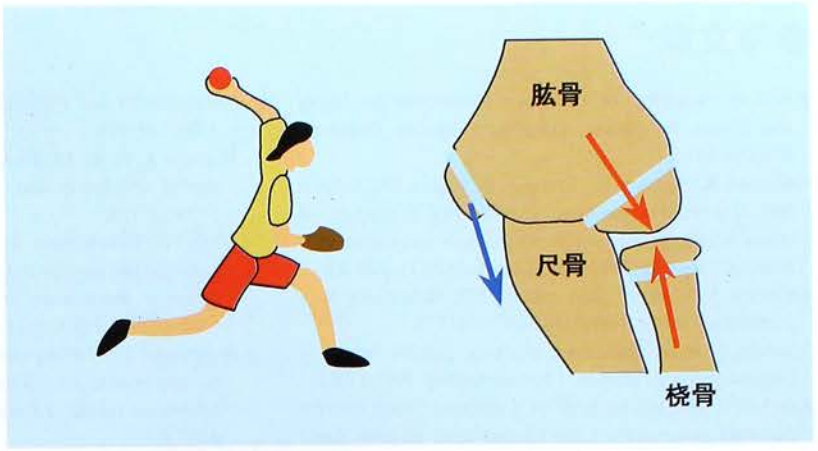





343-B　棒球肘。上图的青少年患有肱骨小头骨软骨炎（红箭头），引起左肘伸直受限。投掷的动作引起内侧牵拉（蓝箭头，上图），可导致内上髁撕脱。投掷动作还可导致外侧肱骨小头和桡骨头压应力（红箭头）

投掷指南
年龄
8 岁以前：只能抛
8 岁以后：可以投掷
14 岁以后：可以扔曲线球
每周运动
2 次左右
每次运动的投掷数
逐渐增加
8 岁以后：50 次
17 岁以后：100 次

343-C　投掷指南。这是一个粗略的指导。适于儿童

（马若凡 译）

参考文献

American Academy of Pediatrics Committee on Injury and Poison Prevention. Skateboard injuries. Pediatrics 1995:95:611.

Anderson K, Sarwark JF, Conway JJ, Logue ES, Schafer MF. Quantitative assessment with SPECT imaging of stress injuries of the pars interarticularis and response to bracing. J Pediatr Orthop 2000 Jan-Feb;20(1): p28-33.

Anderson MW, et al. Shin splints: MR appearance in a preliminary study. Radiology 1997:204:177.

Aparicio G, et al. Radiologic study of patellar height in Osgood-Schlatter disease. J Pediatr Orthop 1997:17:63.

Axe MJ, et al. Development of a distance-based interval throwing program for Little League-aged athletes. Am J Sports Med 1996:24:594.

Bak K, Faunl P. Clinical findings in competitive swimmers with shoulder pain. Am J Sports Med 1997:25:254.

Batts KB, Glorioso JE Jr, Williams MS. The medical demands of the special athlete. Clin J Sport Med 1998:8:22.

Benson LS, Waters PM, Meier SW, Visotsky JL, Williams CS. Pediatric hand injuries due to home exercycles. J Pediatr Orthop 2000 Jan-Feb;20(1): p34-9.

Bernstein J, Perlis C, Bartolozzi AR. Ethics in sports medicine. Clin Orthop 2000 Sep;(378): p50-60.

Buoncristiani AM, Manos RE, Mills WJ. Plantar-flexion tarsometatarsal joint injuries in children. J Pediatr Orthop 2001 May-Jun;21(3): p324-7.

Busconi BD, Pappas AM. Chronic, painful ankle instability in skeletally immature athletes. Ununited osteochondral fractures of the distal fibula. Am J Sports Med 1996:24:647.

Carson WG Jr, Gasser SI. Little Leaguer's shoulder. A report of 23 cases. Am J Sports Med 1998:26:575.

Cook PC, Leit ME. Issues in the pediatric athlete. Orthop Clin North Am 1995:26:453.

Davidson D, Letts M. Partial sleeve fractures of the tibia in children: an unusual fracture pattern. J Pediatr Orthop 2002 Jan-Feb;22(1): p36-40.

de la Cuadra P, Albinana J. Pediatric stress fractures. Int Orthop 2000:24:47.

Debnath UK, Freeman BJ, Gregory P, de la Harpe D; Kerslake RW, Webb JK. Clinical outcome and return to sport after the surgical treatment of spondylolysis in young athletes. J Bone Joint Surg Br 2003 Mar;85(2): p244-9.

Deibert MC, et al. Skiing injuries in children, adolescents, and adults. J Bone Joint Surg 1998:80A:25.

Di Fiori JP, et al. Distal radial growth plate injury and positive ulnar variance in nonelite gymnasts. Am J Sports Med 1997:25:763.

Di Fiori JP, et al. Factors associated with wrist pain in the young gymnast. Am J Sports Med 1996:24:9.

DiFiori JP. Overuse injuries in children and adolescents. Phy and Sportsman 1999:27:75.

Emery HM. Considerations in child and adolescent athletes. Rheum Dis Clin North Am 1996:22:499.

Esposito PW. Trampoline injuries. Clin Orthop 2003 Apr;(409): p43-52.

Falk B, Tenenbaum G. The effectiveness of resistance training in children. A meta-analysis. Sports Med 1996:22:176.

Flowers MJ, Bhadreshwar DR. Tibial tuberosity excision for symptomatic Osgood-Schlatter disease. J Pediatr Orthop 1995:15:292.

Garcia-Mata S, Hidalgo-Ovejero A, Martinez-Grande M. Chronic exertional compartment syndrome of the legs in adolescents. J Pediatr Orthop 2001 May-Jun;21(3): p328-34.

Gomez E, De Lee JC, Farney WC. Incidence of injury in Texas girls' high school basketball. Am J Sports Med 1996:24:684.

Hall TL, Galae AM. Osteochondritis dissecans of the elbow. Phy and Sportsmed 1999:27:75.

Harner CD. What's new in sports medicine?. J Bone Joint Surg Am 2001 Feb;83-A(2): p305-10.

Hefti F, et al. Osteochondritis dissecans: a multicenter study of the European Pediatric Orthopedic Society. J Pediatr Orthop-b 1999:8:231.

Hergenroeder AC. Prevention of sports injuries. Pediatrics 1998:101:1057.

Higuera J, et al. Osteochondritis dissecans of the talus during childhood and adolescence. J Pediatr Orthop 1998:18:328.

Hirano A, Fukubayashi T, Ishii T, Ochiai N. Relationship between the patellar height and the disorder of the knee extensor mechanism in immature athletes. J Pediatr Orthop 2001 Jul-Aug;21(4): p541-4.

Hofmeister EP, Gillingham BL, Bathgate MB, Mills WJ. Results of anterior cruciate ligament reconstruction in the adolescent female. J Pediatr Orthop 2001 May-Jun;21(3): p302-6.

Hutchinson MR, et al. Injury surveillance at the USTA Boys' Tennis Championships: a 6-yr study. Med Sci Sports Exerc 1995:27:826.

Irha E, Vrdoljak J. Medial synovial plica syndrome of the knee: a diagnostic pitfall in adolescent athletes. J Pediatr Orthop B 2003 Jan;12(1): p44-8.

Janarv PM, Hesser U, Hirsch G. Osteochondral lesions in the radiocapitellar joint in the skeletally immature: radiographic, MRI, and arthroscopic findings in 13 consecutive cases. J Pediatr Orthop 1997:17:311.

Kaplan TA, et al. Effect of obesity on injury risk in high school football players. Clin J Sport Med 1995:5:43.

Kelm J, Ahlhelm F, Pape D, Pitsch W, Engel C. School sports accidents: analysis of causes, modes, and frequencies. J Pediatr Orthop 2001 Mar-Apr;21(2): p165-8.

Keret D, Segev E, Hayek S, Lokiec F, Wientroub S. Bilateral symmetric stress fractures in a toddler. J Pediatr Orthop B 2001 Jan;10(1): p73-7.

Kiely PD, Kiely PJ, Stephens MM, Dowling FE. Atypical distal radial fractures in children. J Pediatr Orthop B 2004 May;13(3): p202-5.

Kingma J, ten Duis HJ. Sports members' participation in assessment of incidence rate of injuries in five sports from records of hospital-based clinical treatment. Percept Mot Skills 1998:86:675.

Kocher MS, Mandiga R, Klingele K, Bley L, Micheli LJ. Anterior cruciate ligament injury versus tibial spine fracture in the skeletally immature knee: a comparison of skeletal maturation and notch width index. J Pediatr Orthop 2004 Mar-Apr;24(2): p185-8.

Kopjar B, Wickizer TM. Cycling to school--a significant health risk? Inj Prev 1995:1:238.

Lawton RL, Choudhury S, Mansat P, Cofield RH, Stans AA. Pediatric shoulder instability: presentation, findings, treatment, and outcomes. J Pediatr Orthop 2002 Jan-Feb;22(1): p52-61.

Lehman RA, Shah SA. Tension-sided femoral neck stress fracture in a skeletally immature patient. A case report. J Bone Joint Surg Am 2004 Jun;86-A(6): p1292-5.

Lillis KA, Jaffe DM. Playground injuries in children. Pediatr Emerg Care 1997:13:149.

Linder MM, et al. Incidence of adolescent injuries in junior high school football and its relationship to sexual maturity. Clin J Sport Med 1995:5:167.

Maffulli N, et al. Paediatric sports injuries in Hong Kong: a seven year survey. Br J Sports Med 1996:30:218.

McCarthy J, Barsoum W, Puri L, Lee JA, Murphy S; Cooke. The role of hip arthroscopy in the elite athlete. Clin Orthop 2003 Jan;(406): p71-4.

Mitchell AD, Grimer RJ, Davies AM. Double-stress fracture of the tibia in a ten-year-old child. J Pediatr Orthop-b 1999:8:67.

Mooar PA. Experiences as sports coordinator for the Philadelphia County Special Olympics. Clin Orthop 2002 Mar;(396): p50-5.

Mott A, et al. Safety of surfaces and equipment for children in playgrounds. Lancet 1997:349:1874.

Nguyen D; Letts M. In-line skating injuries in children: a 10-year review. J Pediatr Orthop 2001 Sep-Oct;21(5): p613-8.

Ogden JA; Ganey TM; Hill JD; Jaakkola JI. Sever's injury: a stress fracture of the immature calcaneal metaphysis. J Pediatr Orthop 2004 Sep-Oct;24(5): p488-92.

Parker HE, Blanksby BA. Starting age and aquatic skill learning in young children: mastery of prerequisite water confidence and basic aquatic locomotion skills. Aust J Sci Med Sport 1997:29:83.

Pigeon P, et al. Intensive dance practice. Repercussions on growth and puberty. Am J Sports Med 1997:25:243.

Powell EC, Tanz RR, Di Scala C. Bicycle-related injuries among preschool children. Ann Emerg Med 1997:30:260.

Pressman AE, Letts RM, Jarvis JG. Anterior cruciate ligament tears in children: an analysis of operative versus nonoperative treatment. J Pediatr Orthop 1997:17:505.

Purvis JM; Hirsch SA. Playground injury prevention. Clin Orthop 2003 Apr;(409): p11-9.

Segers MJ, Wink D, Clevers GJ. Bicycle-spoke injuries: a prospective study. Injury 1997:28:267.

Sheehan E; Mulhall KJ; Kearns S; O'Connor P; McManus F; Stephens M; McCormack D. Impact of dedicated skate parks on the severity and incidence of skateboard- and rollerblade-related pediatric fractures. J Pediatr Orthop 2003 Jul-Aug;23(4): p440-2.

Shorter NA, et al. Skiing injuries in children and adolescents. J Trauma 1996:40:997.

Simonian PT, Metcalf MH, Larson RV. Anterior cruciate ligament injuries in the skeletally immature patient. Am J Sport Med 1999:99:624.

Smith GA. Injuries to children in the United States related to trampolines, 1990-1995: a national epidemic. Pediatrics 1998:101:406.

St Pierre P, Staheli LT, Smith JB, Green NE. Femoral neck stress fractures in children and adolescents. J Pediatr Orthop 1995:15:470.

Stanitski CL, Harvell JC, Fu F. Observations on acute knee hemarthrosis in children and adolescents. J Ped Orthop 1993;3:506-510.

Stanitski CL. Anterior Cruciate Ligament Injury in the Skeletally Immature Patient: Diagnosis and Treatment. J Am Acad Orthop Surg 1995;3:146-158.

Stanitski CL. Correlation of arthroscopic and clinical examinations with magnetic resonance imaging findings of injured knees in children and adolescents. Am J Sports Med 1998:26:2.

Stanitski CL. Knee overuse disorders in the pediatric and adolescent athlete. Inst Lectures Am Acad Ortho Surg 1993;42:483.

Stanitski CL. Management of sports injuries in children and adolescents. Orthop Clin North Am 1988;19(4):689-98.

Stanitski CL. Pediatric and adolescent sports injuries. Clin Sports Med 1997:16:613.

Stanitski CL. Pediatric and Adolescent Sports Medicine. 1994 WB Saunders.

Stanitsky CL. Anterior cruciate ligament injury in the skeletally immature athlete. Operative Techniques in Sports Medicine 1998:6:228.

Stuart MJ, et al. Injuries in youth ice hockey: a pilot surveillance strategy. Clin Proc 1995:70:350

Sutherland AG, Holmes JD, Myers S. Differing injury patterns in snowboarding and alpine skiing. Injury 1996:27:423.

Takahara M, et al. Early detection of osteochondritis dissecans of the capitellum in young baseball players. Report of three cases. J Bone Joint Surg 80A:892.

Walker RN, Green NE, Spindler KP. Stress fractures in skeletally immature patients. J Pediatr Orthop 1996:16:578.

Watkins J, Peabody P. Sports injuries in children and adolescents treated at a sports injury clinic. J Sports Med Phys Fitness 1996:36:43.

White KK, Williams SK, Mubarak SJ. Definition of two types of anterior superior iliac spine avulsion fractures. J Pediatr Orthop 2002 Sep-Oct;22(5): p578-82.

Wood JB, Klassen RA, Peterson HA. Osteochondritis dissecans of the femoral head in children and adolescents: a report of 17 cases. J Pediatr Orthop 1995:15:313.

第13章 感 染

一、病因学 …… 345
二、细菌学 …… 347
三、诊断 …… 348
四、治疗原则 …… 350
五、化脓性关节炎引流 …… 352
六、骨髓炎的引流 …… 353
七、骨髓炎 …… 354
八、化脓性关节炎 …… 358
九、骨盆感染 …… 360
十、骨髓炎的罕见类型 …… 360
十一、软组织感染 …… 361
十二、结核病 …… 362
十三、脑膜炎球菌感染 …… 363
十四、慢性复发性多灶骨髓炎 …… 363

肌肉骨骼系统的感染常见（345-A），并可引起严重的功能障碍。实际上经正确治疗所有感染都是可以治愈的，也可避免畸形和功能受损。

骨髓炎的发病率正在下降，疾病特征有了改变。金黄色葡萄球菌引起的长骨感染和嗜血流感杆菌引起的化脓性关节炎也已明显减少，骨髓炎表现形式变得更为复杂和具有特殊的模式（345-B）。耐药菌株感染正在增加。

感染仍十分重要，并且具有挑战性，治疗的改进使不良后果减少但仍难于满意。



345-A 感染引起全身性疾病。婴儿肘关节化脓性关节炎，也是全身性疾病



345-B 感染局部扩散。婴儿干骺端骨髓炎可扩散到邻近关节

一、病因学

了解肌肉骨骼系统的致病原因有利于治疗。

1. 感染途径

大多数感染是血源性的，原发的感染部位是：耳、口咽、呼吸道、胃肠道和泌尿生殖道（345-C）。水痘后的皮肤感染、足底钉子刺伤后的感染以及手术后感染已很少见（345-D）。虽然骨髓炎引起临近关节感染仍相对常见，但是接触性感染扩散最为少见。

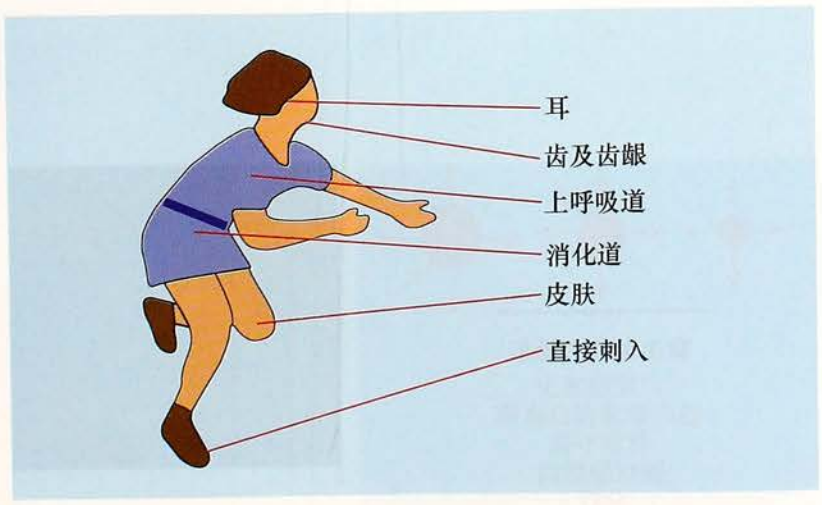

345-C 感染入侵途径

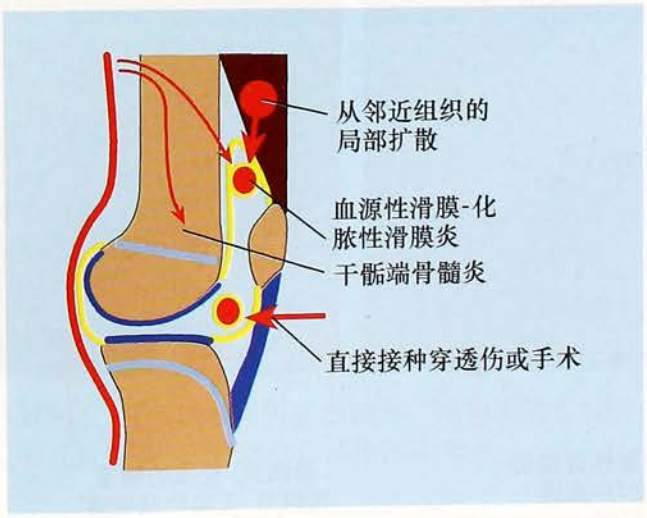

345-D 感染扩散到骨和关节。感染常是血源性的，也可发生于局部扩散和/或直接接种

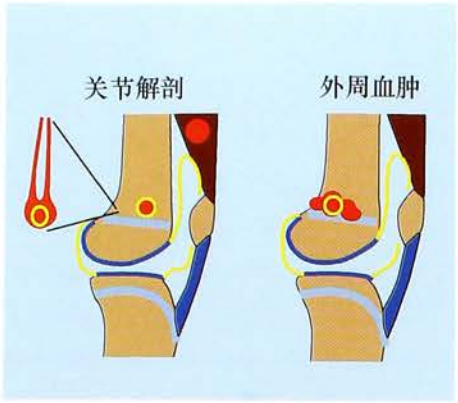

346-A 干骺端血管的解剖学。细菌可沉积于干骺端的血管袢中。创伤引起的血肿为细菌的繁殖提供了良好的环境

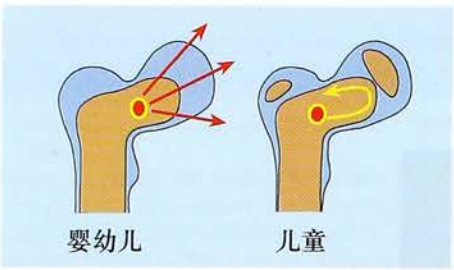

346-B 感染经骺板扩散。经骺血管感染可从干骺端进入关节（红箭头），骺板的存在阻止了这种感染的扩散（黄箭头）



346-C 新生儿化脓性髋关节炎。注意变宽的关节间隙。这是晚期所见

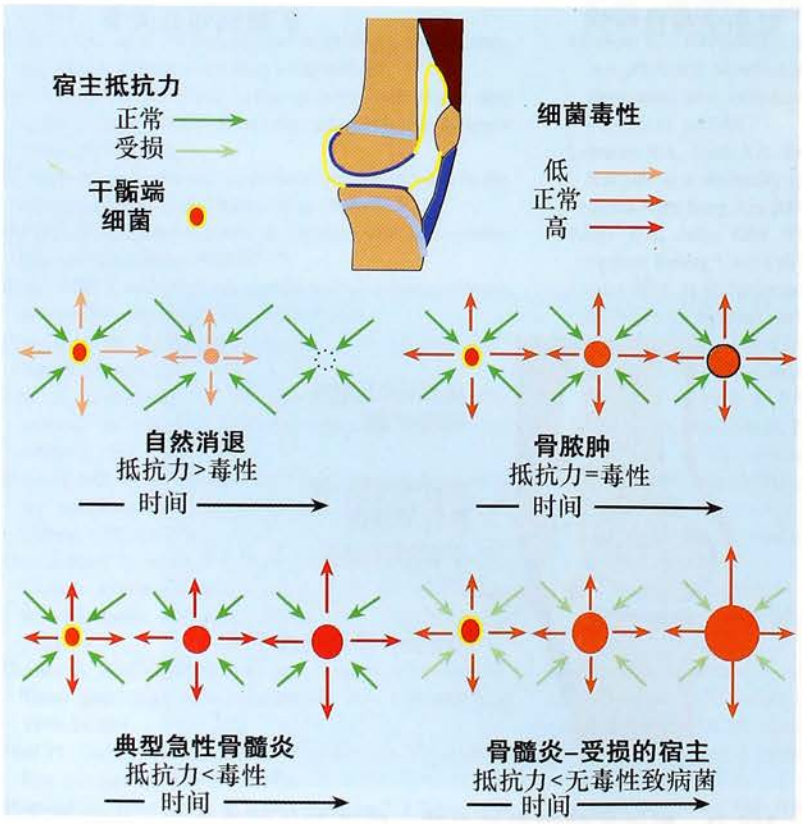

346-D 骨髓炎自然病史。常由宿主抵抗力和细菌毒力而定

2. 细菌第一个落脚点

菌血症很常见，但是很少引起组织感染。一旦感染发生，骨和关节容易得病，易受伤害的原因尚不清楚。

（1）骨 骨的感染常发生在干骺端，细菌落脚于骺板附近的毛细血管袢，这些细菌总是由机体吞噬作用而消灭。创伤形成血肿是降低这种抵抗力的因素之一（346-A）。细菌繁殖因生物膜的作用使细菌附着在骨上的能力增强，并保护细菌免受吞噬和抗生素的作用。

（2）关节 血源性感染通过滑膜形成关节感染，关节的直接刺伤、细菌通过贯穿于骺板的通道均可引起关节炎。婴儿早期在生长板形成之前存在经骺板的血管（346-B），这可能是引起新生儿化脓性髋关节炎常发生的原因（346-C）。在小儿大约1/3长骨骨髓炎并发临近关节的化脓性关节炎。

3. 感染的自然病程

可能大部分细菌由机体局部和全身的免疫机制所清除，病情发展的可能性基于细菌的毒力和宿主的抵抗力间的平衡（346-D）。

（1）感染自愈 是常见的，此时宿主抵抗力超过了细菌的毒力。

（2）亚急性骨髓炎 少见，此时宿主抵抗力和细菌的毒力相等。骨脓肿可在其周围形成反应性硬化骨壁，没有与之相当的亚急性化脓性关节炎。

（3）典型骨髓炎或化脓性关节炎 是强毒力细菌和正常宿主间作用的结果，病人有全身症状，如果不治疗，可能发展成败血症并可导致死亡，或可能有广泛局部骨坏死随后再出现慢性骨髓炎。

（4）宿主抵抗力低 可以使相对毒力低的细菌形成骨或关节感染，这种情况可见于镰状细胞贫血（346-E）。

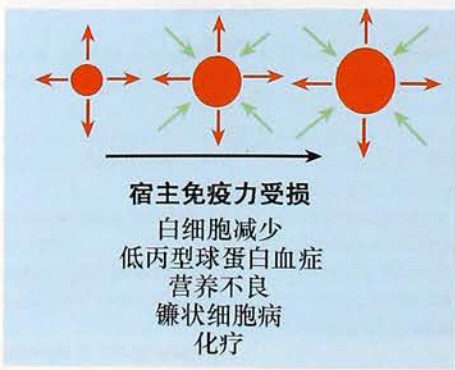



346-E 宿主抵抗力受损。当宿主抵抗低时，即使病原体毒力低也可引起感染

二、细菌学

引起肌肉骨骼系统感染的病原菌多种多样，经常变化，好发的感染部位、组织、年龄等不同，病原菌也有所不同（347-A）。

（1）葡萄球菌　革兰氏阳性菌是感染的常见的，发病率正在下降。金黄色葡萄球菌包括一系列的菌株，新菌株可能对甲氧苯青霉素和万古霉素耐药。表皮葡萄球菌也可对抵抗力低的宿主感染。

（2）链球菌　链球菌感染可引起软组织和骨感染，常见的致病菌是B型溶血性链球菌。肺炎链球菌可引起化脓性关节炎。无乳链球菌是新生儿骨髓炎常见的原因，化脓性链球菌是少见病原菌。

（3）脑膜炎萘瑟球菌　脑膜炎球菌败血症可致急、慢性骨科疾病，弥漫性血管凝血和局限性急性感染引起坏死性筋膜炎并破坏骺板血循环，导致骺早闭和肢体畸形（347-B）。

（4）产气假单孢菌　铜绿假单孢菌属于革兰氏阴性杆菌，是亲软骨的，是穿刺伤引起足关节感染常见的病因。

（5）大肠杆菌　大肠杆菌属于革兰氏阴性杆菌，是引起肌肉骨骼系统感染的罕见原因。

（6）沙门菌　沙门菌属于革兰氏阴性杆菌，常引起镰状细胞病的骨髓炎。

（7）结核分枝杆菌　这种抗酸微生物耐药菌株所致的小儿骨关节感染率重新升高现象令人担忧。脊柱结核并发脊柱后凸常见，是严重的畸形（347-C）。

（8）凯金菌　凯金菌属革兰氏阴性球菌，在呼吸系统常见，它生长缓慢，需氧、有挑剔的特性，很难培养。最近始发现它可以引起肌肉骨骼感染，并对大多数抗生素敏感。

（9）嗜血流感杆菌　嗜血流感杆菌原先是婴儿化脓性关节炎常见的病因，现在由于免疫接种已很少发生。

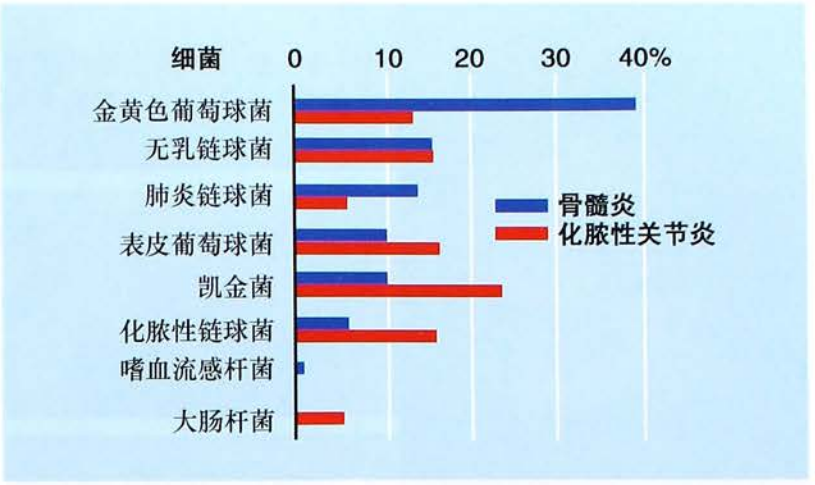

347-A　小于36月龄小儿骨关节感染的致病菌。30例骨髓炎（蓝条）和30例化脓性关节炎（红条）由不同致病菌引起的百分比



347-B　化脓感染致骺融合。患儿脑膜炎球菌致胫骨远段生长板融合



347-C　脊椎结核伴有后凸畸形。这种疾病在北美过去是常见的（红箭头），目前在发展中国家常见



348-A 病儿。因化脓性关节炎引起全身性疾病、嗜睡和脱水



348-B 蜂窝织炎侵及髋关节。患儿左部蜂窝织炎，肢体固定于屈曲、外展位以减低软组织张力，减少不适感



348-C 软组织肿胀。婴儿肘关节化脓性关节炎引起软组织肿胀



348-D 骨髓炎在X线片上的延迟显像。起病之初的X线片显示正常（左），2周后（右）可见干骺端骨溶解性病变（红箭头）

三、诊断

小儿的医疗史对判定过去外伤或目前所患疾病是重要的。化脓性关节炎的症状持续时间有预后重要意义，特别是在新生儿期，如果感染超过了3天就可能引起残留的关节损害。问明过去所用的抗生素治疗是重要的。

1. 体格检查

首先要进行全面检查。有无病容（348-A）？全身体征注意区分化脓性关节炎和毒素性滑膜炎。观察有无自主活动？新生儿髋关节化脓性关节炎最可靠的体征是肢体的自主活动减少。感染引起的肢体活动减少描述为假性麻痹。红、肿、体温升高是感染的体征，常为感染所致。注意肢体的体位，大多数有感染的肢体为减低关节内压而轻度屈曲。髋关节一般处于轻度屈曲、外展、外旋位（348-B）。

注意软组织的肿胀范围和关节积液的程度。尽量测定膝、踝、腕的压痛确切位置，以明确原发病变是在关节内，还是邻近的干骺端。这对鉴别化脓性关节炎或骨髓炎有帮助。轻柔地检查关节的活动范围以判定是病儿的警惕，还是活动受限。髋关节炎症有内旋受限。

2. 影像学检查

（1）传统X线片　可显示软组织肿胀（348-C）和软组织间隙消失，但很少能显示感染早期的其他表现。骨密度减少30%以后X线片才能显示，这需要10～14天的时间（348-D）。

（2）骨扫描　对疾病的早期诊断中是有用的。化脓性关节炎的锝扫描常表现为热区。骨髓炎的扫描多表现温或热区，但在起病之初也可能为冷区。疾病的早期可能吸附减少，骨的冷区表明严重感染的存在。早期骨髓炎，分期骨扫描是有帮助的。早期像有血管灌注，而血管灌注与肿胀和炎症的物理表现是一致的。在第二期或骨像期，患病区摄取较多集聚。如果X线片已有变化，则不必要骨扫描。骨扫描对受累区定位常有帮助（348-E）。增加消散时要申请高清晰度扫描，骨扫描不受骨和关节穿刺抽吸的影响。

（3）单光子发射计算机断层（SPECT）扫描　是用断层扫描证实骨病变的局灶炎症。

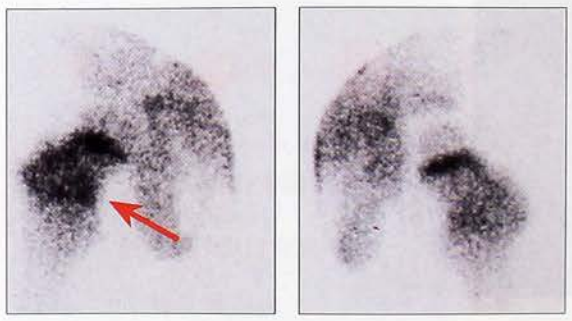

348-E 股骨近端骨髓炎。骨扫描帮助确定感染部位。右侧股骨近端干骺端（箭头）显示较对侧有更多的吸附，骨扫描对于决定外科引流部位是有帮助的

（4）超声波 有经验的超声医生对诊断髋关节渗出是有帮助的（349-A）。如果临床表现有关节感染的可能，即使阴性报告也不能延误诊断性穿刺。超声还对长骨周围脓肿的定位有用，但是临床上用的不够。

（5）MRI 检查有利于脓肿的定位（349-B），椎间盘炎的 MRI 检查结果可能引起惊慌，导致过渡治疗。较新的影像学技术只应作为有充分了解的常规技术的补充。

（6）CT 检查对诊断深部感染，例如骨盆感染有用。CT 和 MRI 检查有助于脓肿的定位和为外科引流入路做好计划。

3. 实验室检查

红细胞沉降率（ESR）、C-反应蛋白（CRP）和细菌培养是最有用价值的实验室检查，在感染的过程中连续检查是有用的。白细胞计数（WBC）多为正常。

（1）ESR 检查仍有价值，从感染发病起 ESR 逐渐升高，在 3～5 天缓慢升到峰值。如果治疗有效，ESR 保持高水平约 3 周（349-C）。

（2）CRP 在第二天达到峰值，随后与感染的临床病程相一致，如果治疗有效，在 1 周内 CRP 降至正常。

（3）细菌培养是重要的，常包括血、关节液、伤口和活检标本。血培养阳性率为 30%～50%，必须注意骨髓炎和化脓性关节炎的培养，常见阴性结果。

（4）PCR 分子的方法用于骨关节感染的微生物检测。DNA 探针用于结核和莱姆病等特殊感染时，多聚酶联反应（PCR）的放大技术是敏感的并有特异性。但若是在多种微生物感染的环境，而且不了解感染的病原菌，分子技术区别微生物并不比常规培养优越。在未来的临床应用中，随着这些技术的进一步发展，将增加它们的用途。

4. 同肿瘤的鉴别

鉴别肿瘤和感染有时是困难的。感染多见在年轻的人中尤为常见，多有炎症体征。亚急性骨髓炎常与骨样骨瘤、骨肉瘤、成软骨细胞瘤、尤文肉瘤、纤维肉瘤或嗜酸性肉芽肿混淆。如果必要可以行活检、刮除术、细菌培养以明确诊断。如果病变境界清楚，不像恶性肿瘤，可以应用口服抗生素。若病变是感染所致，治疗既是诊断又是治疗。

（1）嗜酸性肉芽肿可有炎症的表现。

（2）尤文肉瘤鉴别是主要问题。MRI 和骨扫描对此有用（349-D），有时活检和培养是必要的。

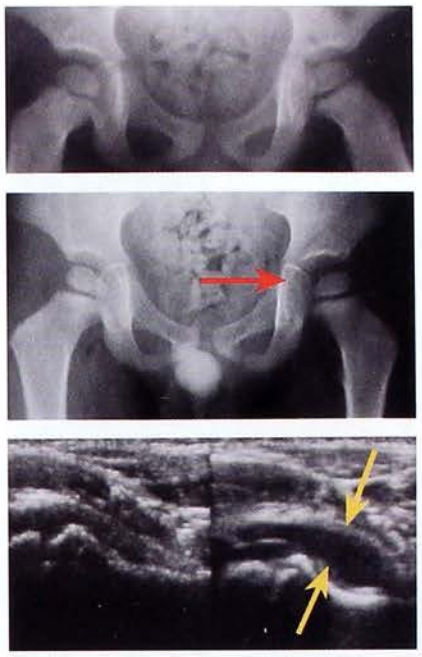

349-A 化脓性关节炎影像学。患儿髋关节疼痛并拒动，最初放射片阴性（上部），家属拒绝穿刺，第二天 X 线片显示关节间隙增宽（红箭头），并且超声显示关节积液（黄箭头）

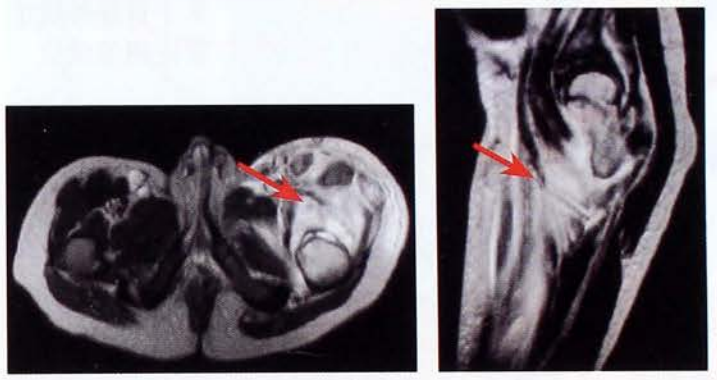

349-B MRI 显示大腿脓肿。显示继发于股骨骨髓炎的大腿的巨大脓肿（箭头）

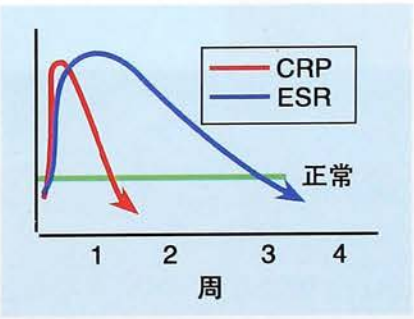

349-C CRP 和 ESR 随时间而出现的变化。在肌肉骨骼系统感染中，CRP 下降速度较 ESR 快

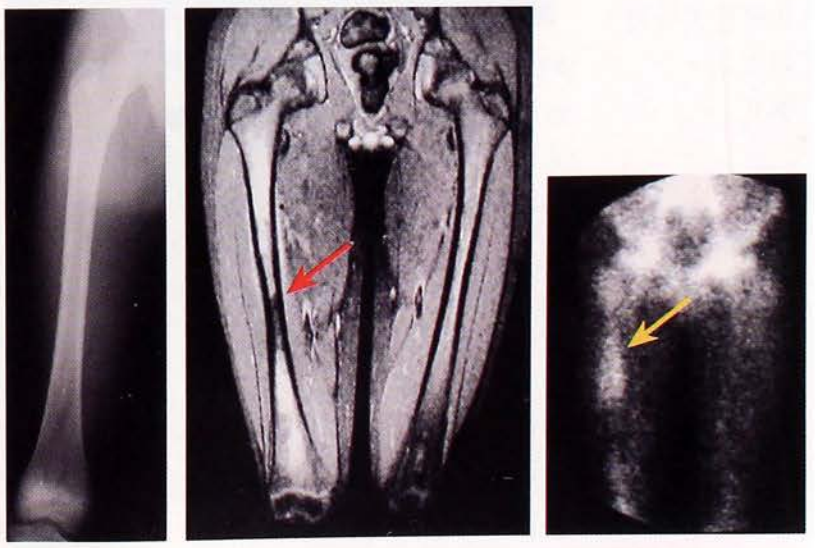

349-D 骨干骨髓炎和尤文肉瘤鉴别。骨髓炎患儿，注意 X 线片阴性（左），MRI 结果显示软组织受累很少（箭头）为鉴别提供帮助，骨扫描（黄箭头）显示仅为股骨受累

药品	剂量 mg/(kg·d)
苯甲异恶唑青霉素	150~200
乙氧萘青霉素	150~200
双氯西林	75~100
头孢力新	100~150
头孢唑啉	100~150
头孢氨噻	100~150
头孢氨呋肟	150~200
庆大霉素	5~7.5
克林霉素	30~40

350-A 抗生素治疗的日需量。对于大于1个月的婴儿和儿童的一般治疗原则



350-B 静脉抗生素治疗时间。基于胃肠外抗生素应用的反应

疾 病	推 荐
化脓性关节炎	7天静点，3~4周全疗程
骨髓炎	7天静点，4~6周全疗程或至血ESR正常
蜂窝织炎	10~14天
手术预防	切开口前单次给药

350-C 抗生素治疗的时间。可作为平均治疗时间

疾 病	病原菌	抗生素
脓毒症		
新生儿	A、B型链球菌，大肠杆菌	苯甲异恶唑青霉素+庆大霉素
婴儿	流感嗜血杆菌、肺炎球菌、脑膜炎球菌	头孢三嗪或头孢氨噻
化脓性关节炎		
新生儿	A、B型链球菌，大肠杆菌	苯甲异恶唑青霉素+庆大霉素
婴儿	流感嗜血杆菌、A、B组链球菌、金黄色葡萄球菌	头孢氨噻
儿童	金黄色葡萄球菌	乙氧萘青霉素
骨髓炎		
新生儿	A、B型链球菌，大肠杆菌	乙氧萘青霉素+庆大霉素
婴儿和儿童	金黄色葡萄球菌	乙氧萘青霉素
钉刺伤		
刺穿鞋	假单孢菌	头孢噻甲羧肟或羧噻吩青霉素
裸足	金黄色葡萄球菌	乙氧萘青霉素
椎间盘炎	金黄色葡萄球菌	乙氧萘青霉素
开放骨折	金黄色葡萄球菌	乙氧萘青霉素
手术预防	金黄色葡萄球菌	乙氧萘青霉素

350-D 肌肉骨骼系统感染常用抗生素

四、治疗原则

儿童骨髓炎的治疗依一些原则进行，与成人的治疗原则常不同。

1. 较大的愈合潜力

儿童感染治愈的潜力是巨大的，例如椎间盘炎治疗或不治疗一般可以消退，骨髓炎引起的骨破坏可以痊愈。没有治疗的骨感染可以局限或形成局部脓肿或完全自愈。儿童慢性骨髓炎常可治愈。切口感染在儿童也是少见的。

2. 抗生素

抗生素的选择是复杂的，要考虑疾病、病原菌和患儿的特殊性。这些特殊性包括年龄、并存的疾病和家庭条件。给药途径和时间是要考虑的其他因素，最初治疗是静脉给药，如果输液困难，可用肌注。有些抗生素在治疗肌肉骨骼系统感染时最常用（350-A、350-D）。

（1）口服抗生素 如果感染轻微、剂型容易吸收、家庭可信赖，可口服抗生素。严重的感染治疗以胃肠外抗生素开始，口服治疗后，确定有足够的血药浓度和家庭用药的可信赖下也改为口服。

（2）耐药的甲氢苯青霉素细菌 要考虑社区人群中耐甲氧苯青霉素金黄色葡萄球菌（MRSA）的发生率，如果儿童患病，可试用万古霉素，在得到培养和药敏结果后再调整用药。

（3）抗生素治疗时间是有争议的，在决定治疗时间时有几个因素是要考虑的：感染的严重性和致残的可能性，对治疗的反应速度（350-B），ESR和CRP的系列测定，儿童的年龄和已发表的研究结果。大年龄组儿童治疗时间稍长些。可以作为一般治疗原则（350-C），但根据具体情况调整。化脓性关节炎的脓液可降低抗生素的疗效。

指 征	推 荐
脓肿	切开引流
髋关节	切开引流
其他关节	穿刺引流
骨髓炎	切开脓肿引流
Brodie脓肿	必要时切开引流
死骨	切除

350-E 引流方法。引流常用的方法

3. 手术引流

穿刺抽吸、关节镜减压和切开引流均可起到引流的目的(350-E)。

(1) 指征 当抗生素透入感染病灶的能力下降时，引流是必需的。抗生素穿透力的下降常与脓肿的存在或关节内脓液的积累（351-A）有关。穿透力的下降还可能和循环障碍有关，例如有死骨的慢性骨髓炎或急性炎症血管栓塞引起软组织的循环不良。脓肿可以通过临床检查、超声、MRI 检查、穿刺或抗生素治疗失败来证实。对抗生素的治疗失败（351-B）表现为：发热、疼痛、局部炎性表现不缓解，应用抗生素后 48 ~ 72 小时 CRP 未下降。要注意抗生素无反应又可能由于非有效抗生素或由于小儿的免疫缺陷所致。

(2) 技术 单纯穿刺抽吸（351-C）可用于大多数关节或用关节镜以及切开引流。急性感染的脓肿可在骨皮质开一小窗引流脓肿。如果脓肿靠近骺板，注意避免损伤骺板（351-D、351-E)。

化脓性关节炎和骨髓炎引流技术于下两页描述。

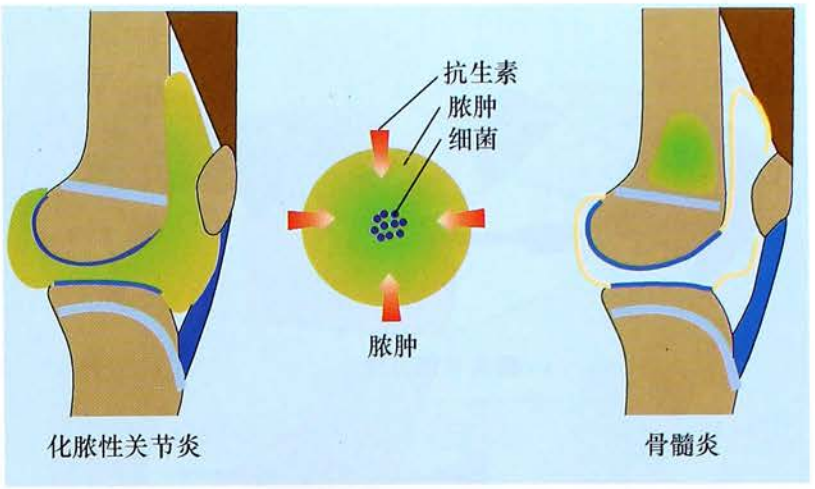

351-A 脓肿保护细菌免受抗生素作用。脓肿阻碍抗生素穿透，保护细菌

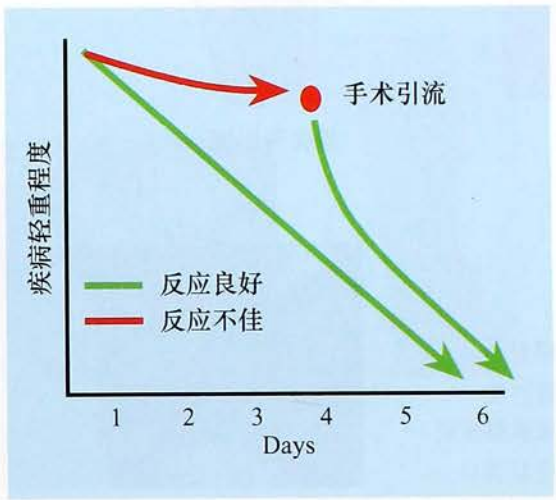

351-B 切开引流指征。对抗生素治疗无反应常是引流指征



351-C 穿刺抽吸。穿刺抽吸适用于大多数关节

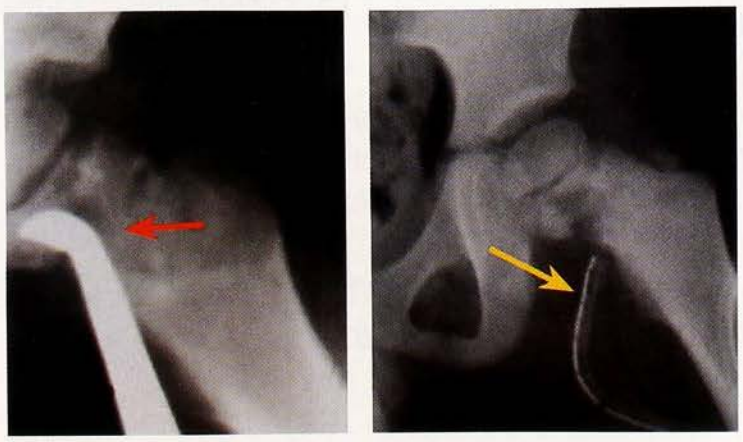

351-D 引流困难的部位。用 X 线透视机监测刮匙的位置，避开骺板（红箭头），通常放置引流（黄箭头）

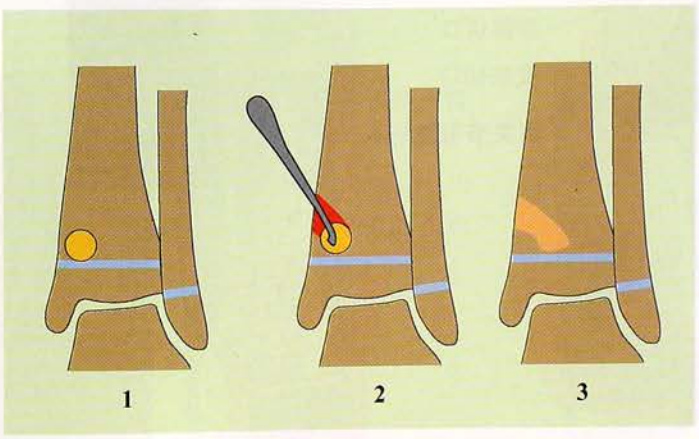

351-E 急性、亚急性骨髓炎的手术引流。局部引流感染，注意避免损伤生长板，同时植骨填充缺损区

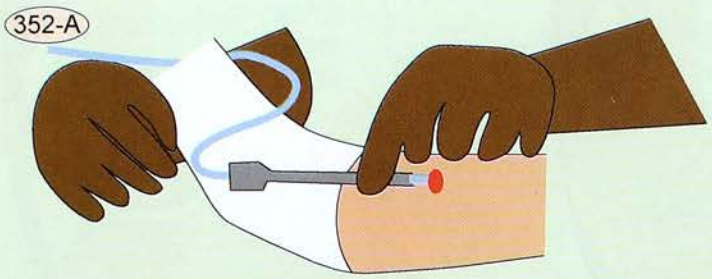

膝关节镜引流

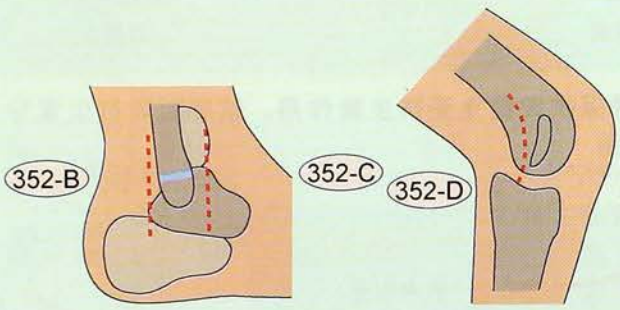

踝关节引流　　膝关节引流

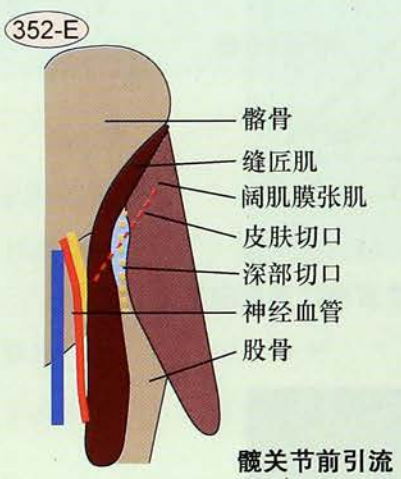

髋关节前引流



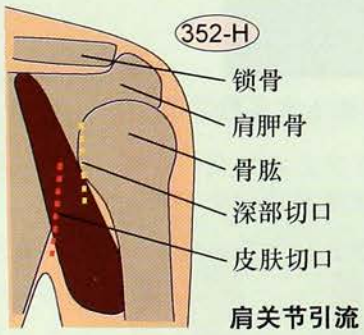

肩关节引流





肘关节引流

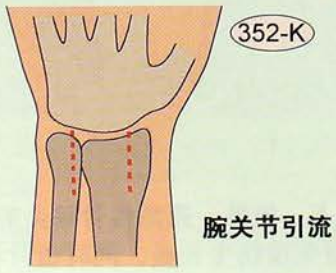

腕关节引流

五、化脓性关节炎引流

化脓性关节炎一旦诊断明确就需引流以避免软骨的损害，引流方式取决于关节、疾病的病程及特殊的考虑。

1. 操作技术

（1）穿刺抽吸适合于大多数容易穿刺的关节炎的早期，以18#针抽吸。冲洗或抗生素灌注是不必要的。如果关节内容物粘稠不能抽吸，需计划手术引流或关节镜引流。

（2）关节镜引流对膝关节最适合，经前内侧入路，可能需要冲洗治疗。在手术结束前经关节镜置引流管以免再聚集脓液（352-A）。

（3）切开引流适用于所有受累的髋关节，有时也适于肩关节，因为考虑到邻近关节的干骺端常同时发病，而需同时引流干骺端。

（4）干骺端引流　需考虑临近干骺端同时存在骨髓炎的可能性。同时发生感染较想像的要多，引流干骺端需要较大的切口。影像学检查有利于生长板的定位以避免受损。

2. 具体的关节

（1）踝关节引流　通过腓骨前外侧（352-B）或后外侧（352-C）切口进行引流。

（2）膝关节引流　通过内侧或外侧切口实施（352-D）。

（3）髋关节　因为髋关节的脆弱性而易发生残留畸形，而多次重复关节穿刺不太实际，最好采取切开引流（352-E）。切开引流最好应用前切口，这种切口破坏关节的血运少，日后的瘢痕易于接受（352-F、352-G）。作髂嵴以远2cm长约3cm斜切口，在股直肌的外侧于阔筋膜张肌和缝匠肌间分离，切开关节，切除一小块关节囊，彻底引流关节。应考虑是否需要干骺端引流。关节内放置引流管，并在皮上缝一针以固定之缝合切口。如果髋关节由于炎症而半脱位、脱位或干骺端存在骨髓炎，可用外展位髋人字石膏固定，避免股骨上端病理骨折。

（4）肩关节　应用腋前线皮肤切口引流，切口瘢痕较轻（352-H）。引流关节和肱二头肌滑囊，放置小的引流，并以单一皮肤缝合固定，避免脱落，以皮下缝合闭合切口。要考虑同时可能伴发骨髓炎（352-I）而需要引流。避免粗大的皮肤缝合而引起的难看瘢痕。以吊带固定上肢于胸部。

（5）肘关节　通过外侧切口进行引流，切口位于肱二、三头肌之间，贴近关节外侧副韧带前方切开关节囊（352-J）。

（6）腕关节　常用穿刺抽吸。如需切开引流则取腕关节背内侧或背外侧或背切口，外侧切口要避免损伤桡神经浅支（352-K）。

3. 引流后的治疗

（1）抗生素　关节液送培养后立即给予抗生素静点，革兰氏染色有利于明确病原菌的种类，对选择抗生素是有帮助的。

（2）引流　引流液消失后拔除引流，一般引流2～3天后拔除。

（3）关节活动　儿童感觉舒适后开始关节活动。因为关节活动多能自行恢复，一般不需物理治疗。

六、骨髓炎的引流

骨髓炎有多种形式。脓肿可以局限、也可广泛到骨和邻近软组织。局部骨脓肿常存在亚急性感染，不易消除。慢性感染每有死骨块需要清除。

1. 急性骨髓炎

在手术之前，通过仔细的临床检查、超声和穿刺定位骨和软组织脓肿的位置。骨皮质的破坏部位和骨髓脓肿自发引流的通道。如果骨皮质完整，可行骨皮质钻孔（353-A），拔除钻头观察引流情况，如果引流出脓液（353-B），行骨皮质开窗保证充分的引流（353-C）。如果是血性（353-D），钻开另一孔直到找到脓肿（353-E），以小骨凿于皮质上开窗（353-E）。必要时用X线透视以免穿透生长板（353-G）。避免过大的开窗以降低病理骨折的风险。轻刮骨髓腔保证引流彻底。放置引流同时有限的关闭伤口。股骨远端病变术后应用膝上有衬垫石膏制动，踝或足的病变术后应用胫骨上段或膝下有衬垫石膏制动（353-H）。

2. 亚急性骨髓炎

亚急性骨髓炎通常用单纯抗生素治疗有效。如果诊断不明确或对抗生素治疗无反应、有疼痛或全身表现，是简单直接引流的指征。应用简单的直接方法引流骨脓肿（353-I）。

3. 慢性骨髓炎

慢性骨髓炎通常有死骨（353-J），死骨可在骨膜下、皮质或髓内。术前通过影像学认出。CT扫描常有指征。多数需行死骨摘除（353-K）和碟形手术（353-L）治疗。有时需要植骨（353-M），而大多数病例可用临近肌肉组织填充（353-N）。应送病理检查，因感染和肿瘤常有混淆。如果骨质较多则需用石膏制动以避免骨折。持续应用抗生素直到ESR正常。

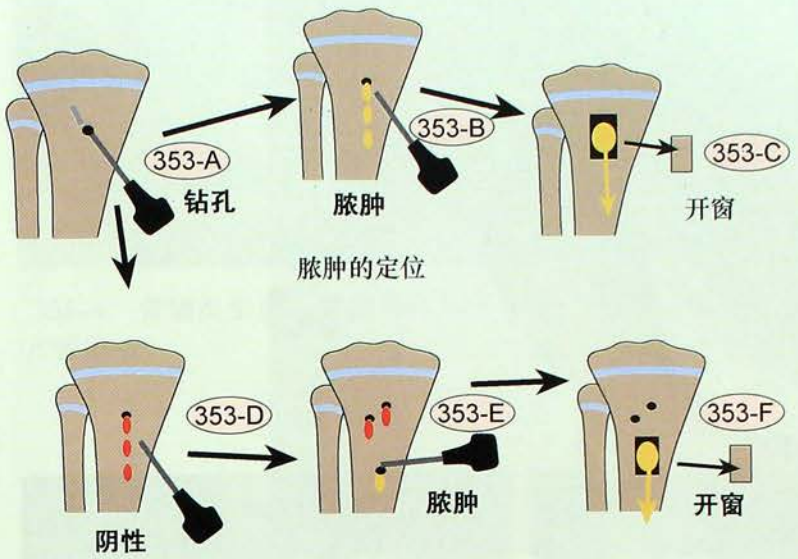

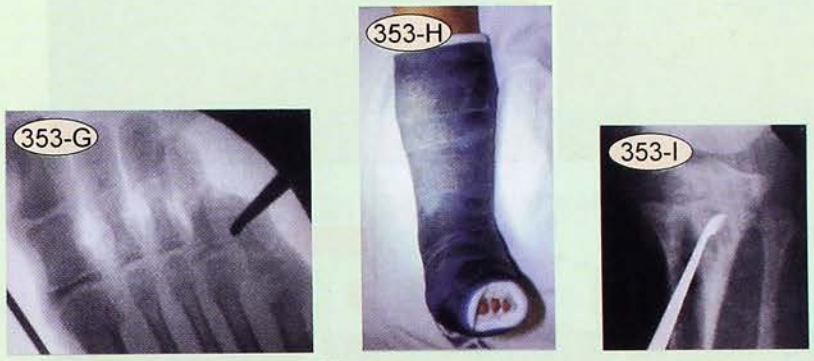

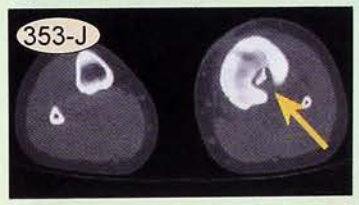

CT显示死骨

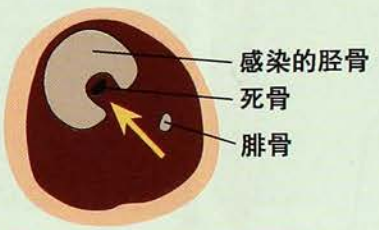

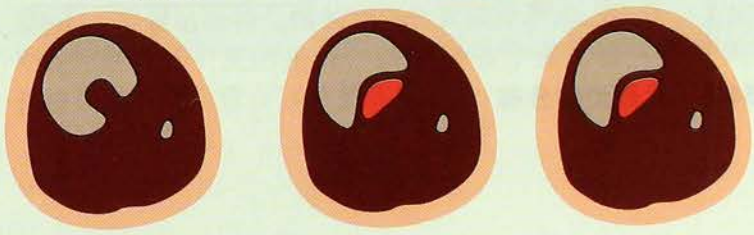

353-K 死骨切除　353-L 碟形手术　353-M 植骨

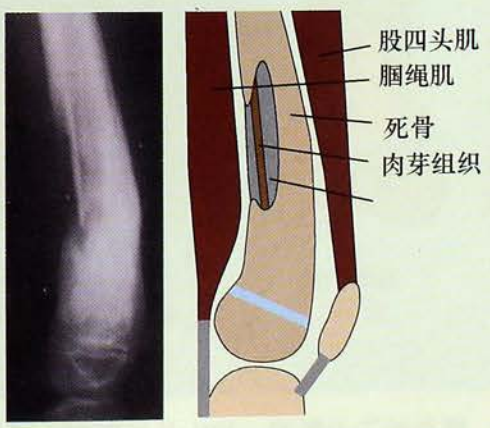

股骨远端慢性骨髓炎　353-N　死骨切除和碟形手术



354-A 骨髓炎。此男孩患胫骨上段骨髓炎同时伴发软组织脓肿（箭头）

七、骨髓炎

骨髓炎是骨的感染（354-A），感染可以是急性的、亚急性的或慢性的，可累及任何骨（354-B）。在抗生素前的年代，骨髓炎常引起死亡或严重残疾。目前，骨髓炎虽仍是常见的问题，但是预后已明显改进。

1. 自然病程

骨髓炎的自然病史取决于细菌的毒力、宿主的抵抗力和发病时的年龄（354-C）。毒性高的细菌可引发严重脓毒血症以致小儿死亡；如果局限可变为慢性骨髓炎。慢性骨髓炎可发展几个阶段：骨和软组织感染形成脓肿和死骨形成（354-D）；间断性伤口；终身致残。成年后，慢性骨髓炎的窦道可发生鳞状上皮细胞癌。

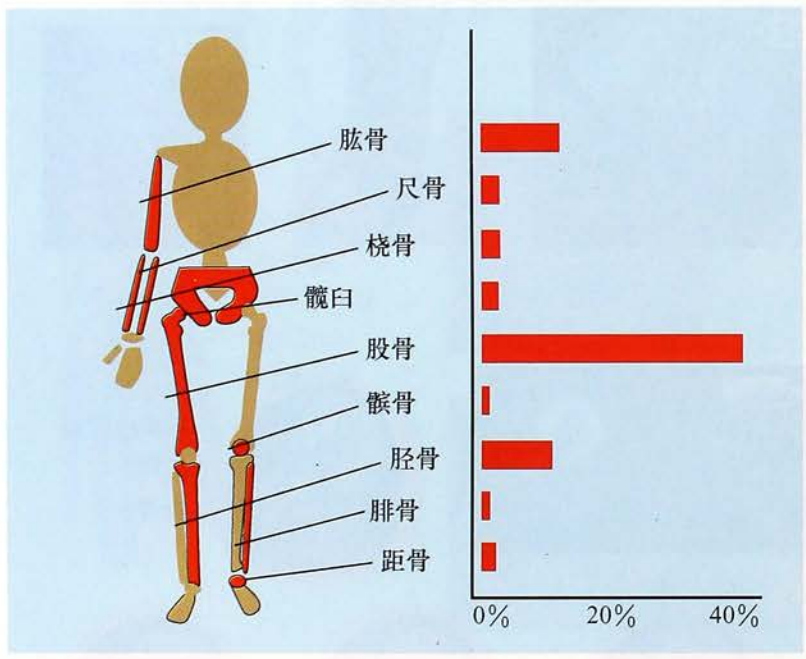

354-B 骨髓炎的分布

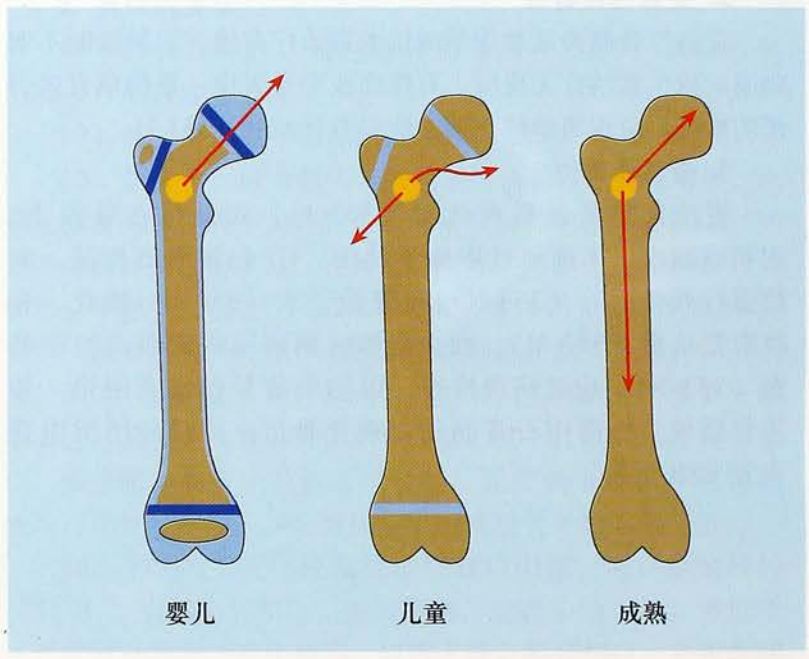

354-C 不同年龄骨髓炎的扩散方式。骨结构影响骨髓炎的扩散（红箭头），婴儿，因骺板特点炎症可直接扩散进关节。儿童可通过阻力较小的临近骨皮质形成骨髓外的脓肿。成熟青少年，骨皮质厚及无生长板炎症可在骨髓腔内扩散

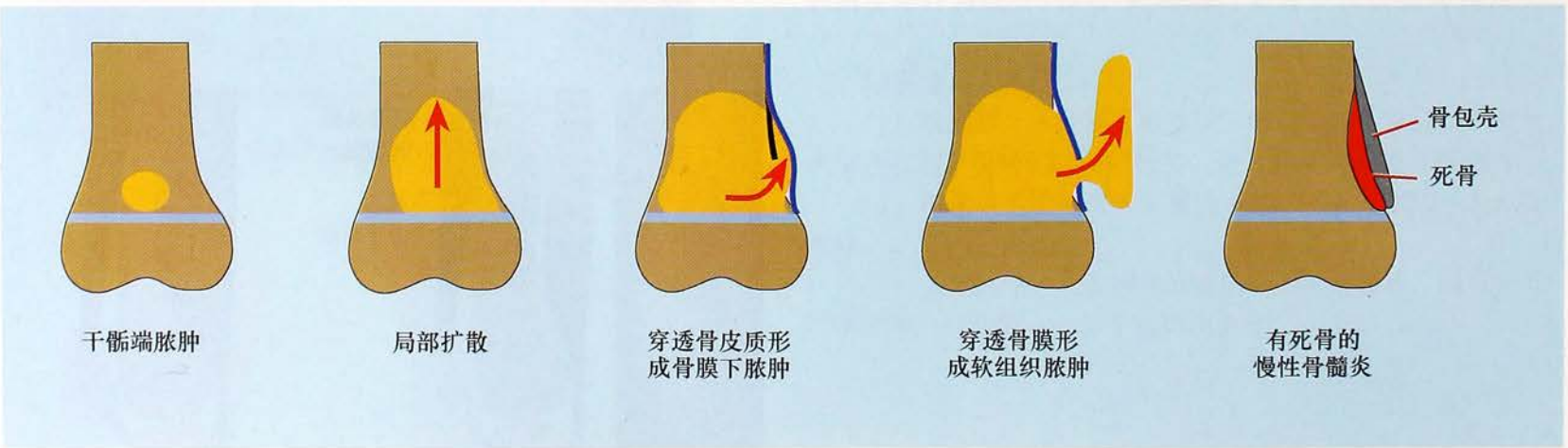

354-D 骨髓炎自然病程。感染始于干骺端，被生长板限制，感染通过干骺端扩散，穿透骨皮质，形成骨膜下脓肿。穿透骨膜形成软组织脓肿。在愈合期，围绕失活的皮质骨形成新骨（骨包壳）。这种坏死的骨称为“死骨”

2. 急性骨髓炎

急性骨髓炎引发局部红、肿、热、痛、压痛以及发热和全身不适。实验室检查常有白细胞增多、CRP 和 ESR 升高。CRP 和 ESR 升高一直是实验室检查最常见的。

（1）影像学

X 线检查作为基础，评定软组织肿胀。骨扫描对受累部位的定位有用。如有脓肿超声和 MRI 检查也有助于定位。通过血培养和感染部位穿刺抽吸以分离病原菌。如有骨膜下脓肿穿刺抽吸最容易成功。

（2）治疗

在准备治疗前，评估疾病的分期（354-D），在没有形成脓肿的时候发现骨髓炎给予抗生素治疗通常有效，而无需切开引流。在等待细菌培养结果的时候就开始应用抗生素。常凭经验用药，要考虑患者的年龄和是否有特殊情况。开始应用的抗生素是胃肠外的，以保证有效的血药浓度。要监测整个临床过程。如果对病原菌有效，没有脓肿形成，炎症的局部表现和全身症状都将减少。在经过 24～48 小时后，症状无改善，说明很有可能已形成脓肿，需要行切开引流（355-A）。

3. 亚急性骨髓炎

亚急性感染是指感染持续 2～3 周以上。典型的亚急性骨髓炎常是急性骨髓炎的残存，未能彻底治愈（355-B）。患儿对治疗可能没有或有较少反应，经受局部肿胀、红肿和疼痛。有时有跛行。

（1）诊断　X 线片可以显示病灶，表现不同（355-D），特别是累及股骨干有骨膜反应时，可能和原发骨肿瘤相混淆。区别感染和尤文肉瘤或白血病并不困难。

（2）治疗　通过抗生素治疗典型干骺端亚急性骨髓炎，不用引流。需要引流和细菌培养的指征包括：病灶损害不典型、新生组织诊断不清、患儿免疫功能低下、或者经过抗生素治疗后局部全身症状无改善（355-C）。



355-A　骨髓炎引流。通过骨皮质开窗和用刮匙探查邻近骨（黄箭头）

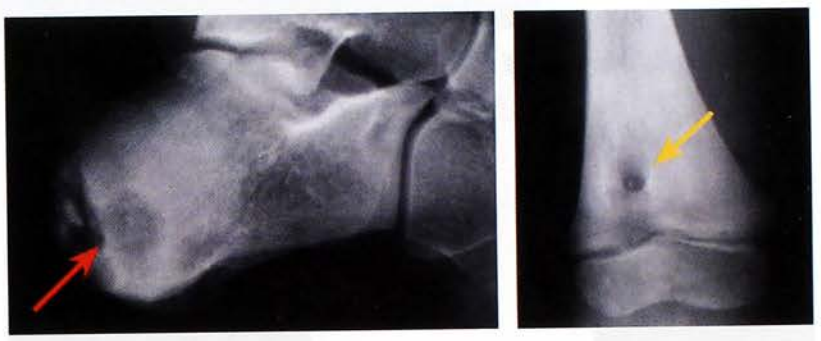

355-B　亚急性骨髓炎。骨髓炎含有骨脓肿



355-C　胫骨远端持久性的亚急性骨髓炎引流。压痛、炎症和 X 线片是切开引流的指征，避免刮匙穿透骺板（红箭头），骨缺损在 4 周后愈合（黄箭头）

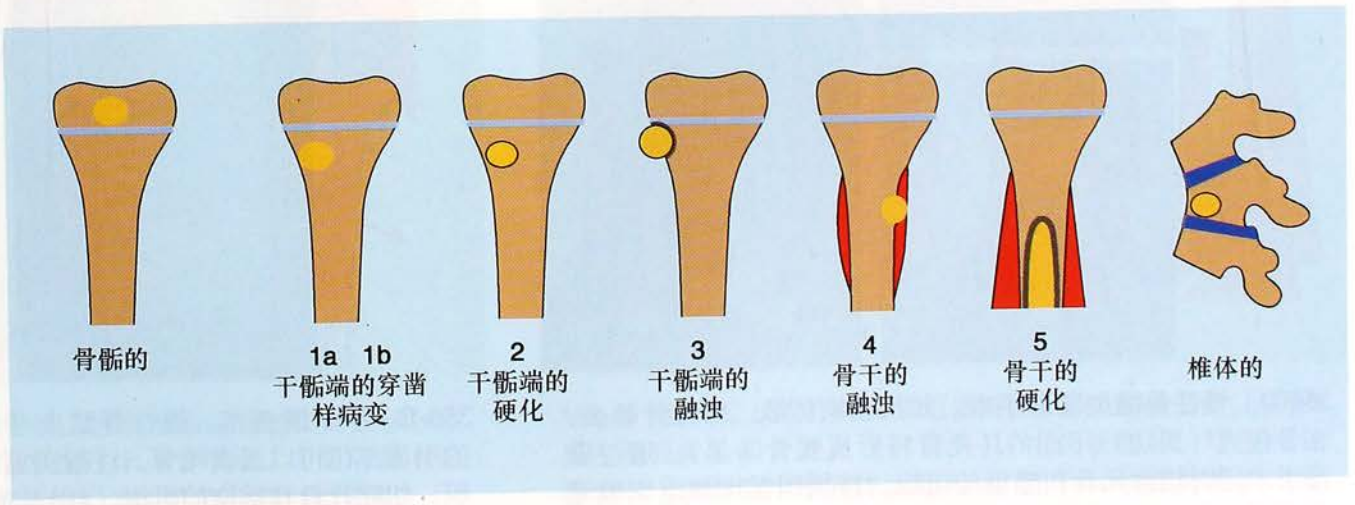

355-D　亚急性骨髓炎分型

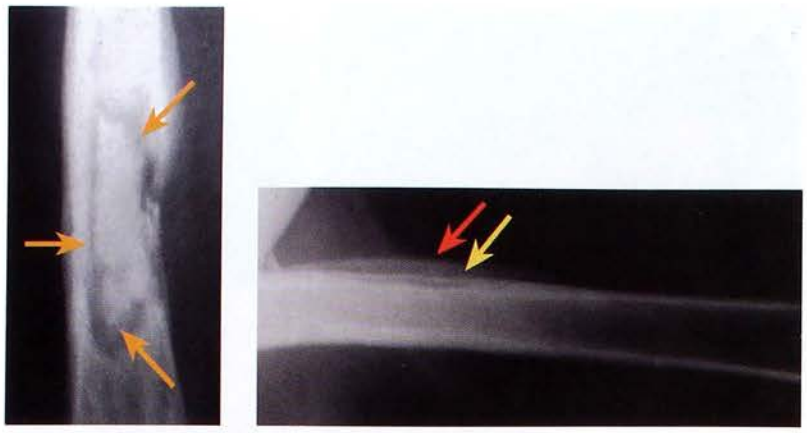

356-A 骨干骨髓炎。注意胫骨边界清楚死骨的典型所见（橙箭头）。8岁儿童不常见的股骨干骨髓炎，死骨周围（黄箭头）的条形新骨（红箭头）。死骨经手术切除

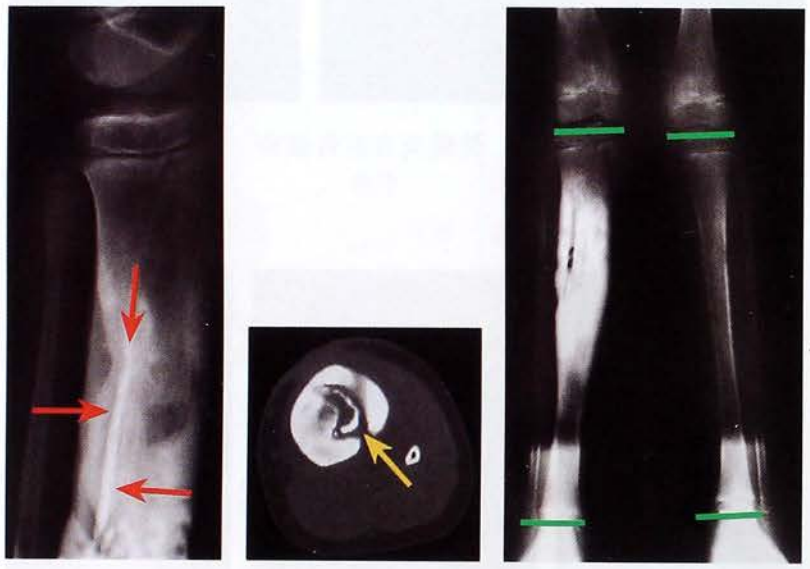

356-B 12岁男孩的慢性骨髓炎。侧位X线片和CT上清楚显示的死骨（红箭头）（黄箭头）。注意生长板和右胫骨内翻畸形



356-C 硬化性骨髓炎。该青少年的整个股骨干转变为脓腔

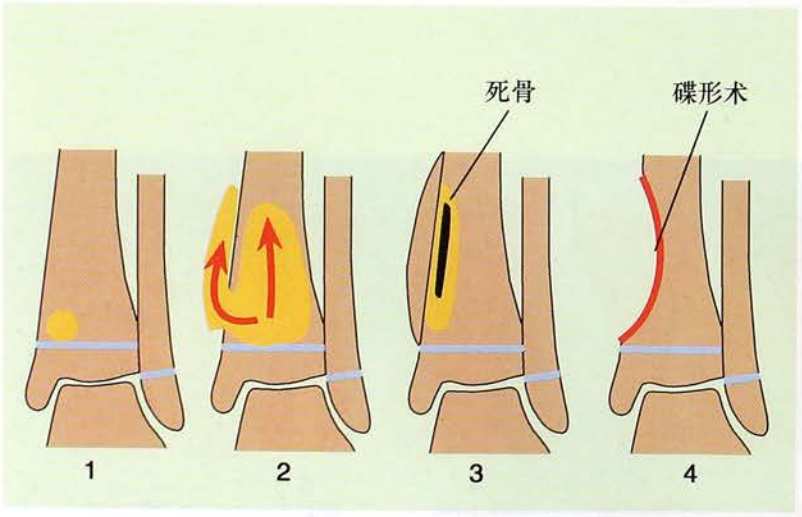

356-D 慢性骨髓炎碟形手术。如果感染扩散，部分骨缺血，在骨包壳（黑边）下面的坏死骨将形成死骨（黑）。通过碟形手术同时切除死骨和感染的组织，将周围健康软组织填充在碟形空腔中

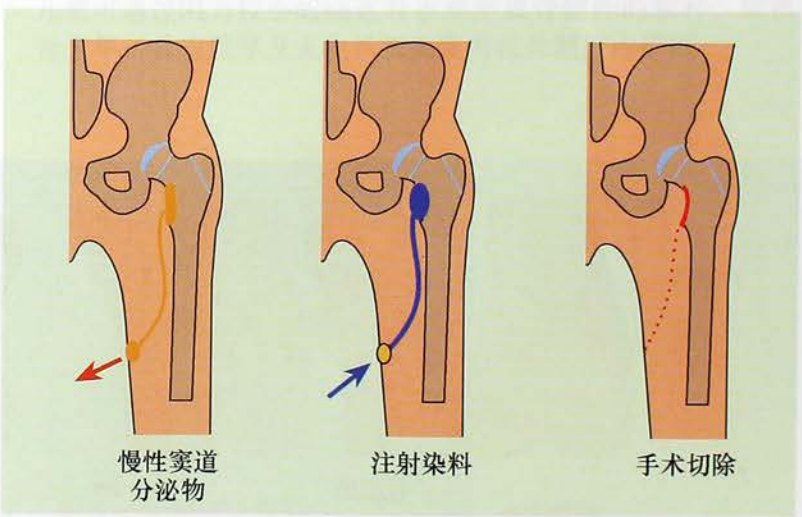

356-E 手术清疮术。慢性骨髓炎（股骨近端内侧-红箭头）的引流部位可以远离死骨。注射美蓝染料明确窦道和感染组织。切除死骨和感染的组织（红）

4. 慢性骨髓炎

未经治疗的急性骨髓炎常局限在一段骨内形成慢性骨髓炎。由于一段骨皮质容易缺血形成死骨，因此长骨最容易形成慢性骨髓炎（356-A）。骨盆等扁骨由于是松质骨，血运丰富，很少形成慢性骨髓炎。慢性骨髓炎的形式多种多样（356-B、356-C）。

慢性骨髓炎的治疗包括死骨切除术和切除感染组织，并通过碟形手术再用存活的组织填充死腔。长期的感染容易形成复杂的窦道（356-D）。在术前通过MRI、CT扫描和窦道内注射染料明确窦道位置和深度。切除窦道前通过注射染料明确感染的组织（356-E）。设计好手术的入路以便彻底切除感染的组织。术前作窦道分泌物的培养，筛选细菌敏感的抗生素。如果骨膜能存活，新生骨将填充手术所产生的骨缺损。

5. 骨髓炎的并发症

（1）全身并发症 未经治疗的骨髓炎可能导致危及生命的支气管肺炎和化脓性心包炎等全身感染。

（2）局部并发症 局部并发症经当前的治疗已不常见。因骨的畸形引发的并发症经过重建常能获得满意后果，这与化脓性关节炎造成的并发症相反。

病理骨折是骨髓炎的严重并发症（357-A），骨丢失的程度常未引起重视，出院时患肢没有得到保护。病理骨折愈合慢，或可能畸形愈合。骨髓炎引起的去骨化是在感染 2～3 周后出现的。应该预见到病理骨折的风险，在发生脱钙前就应该用石膏保护。

死骨的形成常是由于延误诊断引起。慢性骨髓炎的死骨切除术常有效并可治愈。

生长紊乱可能是因感染或切开引流等最初阶段的伤害所致。感染破坏生长板或骨骺可引起明显畸形（357-B、357-C）。



357-B 感染引起的严重膝外翻。在婴儿早期由于骨髓炎引起股骨远端外侧生长板缺失，畸形逐渐进展并且难以矫正



357-A 骨髓炎合并病理骨折。患有干骺端骨髓炎的女孩仅应用抗生素治疗，出院时的 X 线片未见骨吸收。3 周后复查显示在骨吸收的干骺段（黄箭头）发生病理骨折（红箭头）



357-C 肢体延长治疗骨髓炎后遗畸形。该男孩在新生儿期发生左侧股骨上端骨髓炎（红箭头），生长板破坏，导致股骨头畸形（黄箭头）和肢体短缩 8cm，用 Ilizarov 肢体延长术矫正短缩，股骨截骨后用外固定器逐渐延长

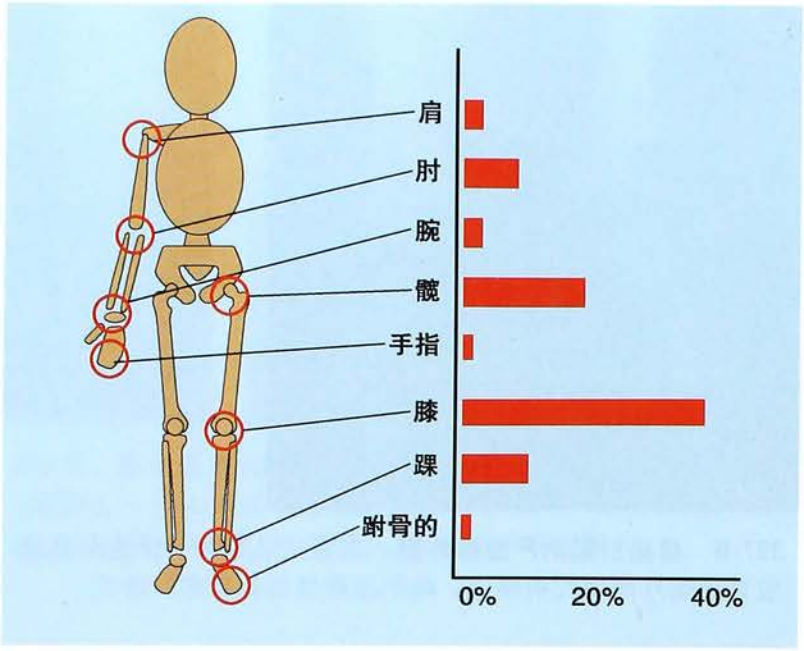

358-A 化脓性关节炎的分布情况。（肩肘腕髋手指膝踝跗骨的）

病原菌	评 价
葡萄球菌	最常见
嗜血流感杆菌	很少
链球菌	
脑膜炎球菌	原发或继发
肺炎球菌	婴儿
大肠杆菌	婴儿
淋球菌	青少年
莱姆病	
结核菌	上升的发病率
真菌感染	特定的区域
病毒感染	很少

358-B 化脓性关节炎致病菌。依据病原菌发生的频率列出

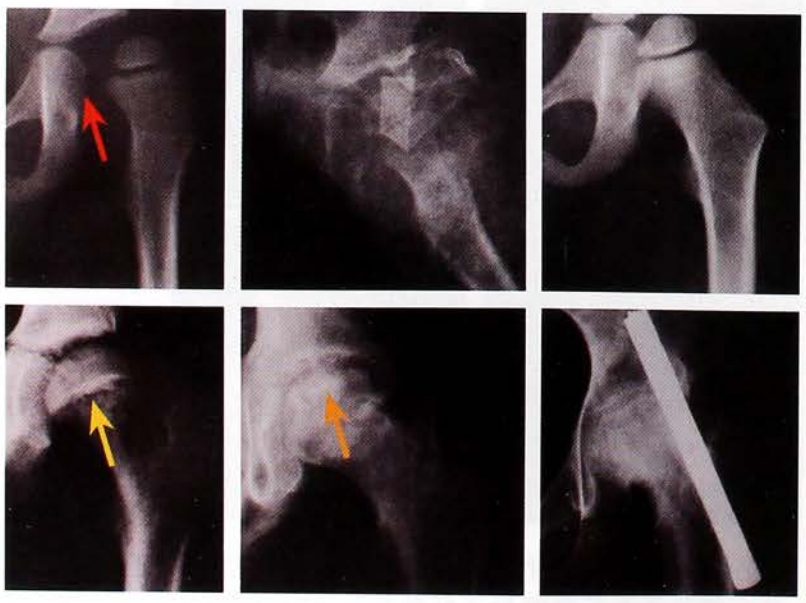

358-D 化脓性关节炎延误治疗的后果。延误治疗，注意增宽的关节间隙（红箭头），给予切开引流，但发生缺血坏死（黄箭头），随后关节破坏（橙箭头），最终关节融合

八、化脓性关节炎

化脓性关节炎常是滑膜关节感染引起的关节炎症（358-A）。很多细菌都可引起关节炎（358-B），但以葡萄球菌、链球菌、凯金菌为主。化脓性关节炎可引起严重畸形并致残，特别是在新生儿时期波及髋关节的。细菌和白细胞产生的酶引起原球蛋白丢失和胶原降解最终破坏关节。炎症还可因栓塞导致继发血管破坏或者直接压迫血管。

1. 自然病史

化脓性关节炎不像骨髓炎能不经治疗而自愈，化脓性关节炎可导致关节破坏（358-C、358-D）。从这一角度来说，化脓性关节炎较骨髓炎更严重。

2. 诊断

化脓性关节炎的临床表现与年龄有关

新生儿化脓性关节炎的临床体征较少。最常见的表现是肢体缺少自主活动和处于静止不动的体位。髋关节位置常是屈曲、外展和有些外旋。多不发热，新生儿往往没有病容。

婴儿和儿童化脓性关节炎有局部和全身炎症体征。关节肿胀触痛，患儿拒动。髋关节感染使关节旋转活动明显受限，这一点可与骨髓炎区别开来。疾病早期X线片是靠不住的（358-E），阴性结果没有意义，关节间隙变宽有意义。超声检查可以显示关节渗出。骨扫描显示关节轻到中度的关节吸附。

最有用的实验室检查是ESR和CRP，ESR通常高于25mm/h，但是在新生儿不能依靠ESR检查来诊断。



358-C 化脓性髋关节炎后遗畸形。注意严重畸形或Choi 4型（359-E）



358-E 假阴性的X线片。X线片未见异常，未予治疗，髋关节被化脓性关节炎破坏

化脓性关节炎靠关节穿刺明确诊断（359-A）。关节穿刺要尽早进行，而不应等待骨扫描或其他影像学的结果。化脓性关节炎的关节液是浑浊的，同时白细胞技计数大于 50 000，主要是中性粒细胞。应行革兰氏染色和细菌培养。培养在 20% ~ 30% 的化脓性关节炎病例为阴性，因此阴性结果也不能除外关节感染。在应用抗生素之前应作血培养。

鉴别诊断　化脓性关节炎需与链球菌感染反应性关节炎、类风湿性关节炎及毒素性滑膜炎鉴别。鉴别毒素性滑膜炎要考虑 4 个体征（359-B），如果有 3 或 4 个体征，90% 以上应诊断为化脓性关节炎，而不是毒素性滑膜炎。

3. 治疗

治疗包括抗生素治疗和引流

（1）抗生素治疗　早期应用据统计最有效的抗生素治疗（359-C），随后根据培养结果更换抗生素。持续胃肠外给药几天，并监测临床过程。若疾病没有好转说明抗生素无效或引流不充分。根据体温下降情况、局部炎性反应和 CRP 的下降速度决定胃肠外抗生素的治疗时间。强制延长住院时间，不但增加了住院费用和病人不适，而且不能提高疗效。大多数化脓性关节炎给予胃肠外抗生素 3 ~ 21 天，随后口服抗生素，总共治疗时间约 4 周。

（2）关节引流　所有病例都需关节引流，并要尽快进行。

1）连续关节穿刺是传统的引流方法。最初关节穿刺要保证尽可能抽尽，以使关节没有脓液，大多数需要引流几次。如果对穿刺抽吸反应不明显，需要考虑切开引流或关节镜引流。

2）髋关节应切开引流。对于其他关节如诊断延误或病情复杂也需切开引流。

3）关节镜引流是儿童大关节引流的一种选择（359-D）。同时放置引流管。

（3）化脓性关节炎不需要制动。不要用牵引，因为儿童会自然放置肢体于最舒适位置，这种位置关节内的压力最小。

4. 残留畸形

（1）膝关节　如果感染发生在婴儿，并且延误诊断，最容易发生膝关节畸形。通常由于骺板的缺失或移位引起膝内、外翻畸形。畸形常持久存在并加重。

（2）髋关节　髋关节的缺血常见并表现不同，包括：股骨头骨化延迟或缺失，有的有所恢复，最严重的股头骺消失或塌陷。最严重的病例畸形可能进一步加重。关节软骨和骺软骨的破坏程度决定了畸形的变化形式。

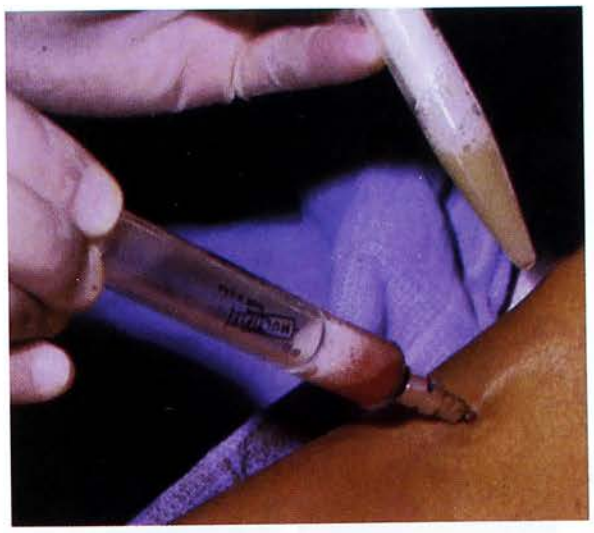

359-A　髋关节穿刺诊断。化脓性髋关节炎需切开引流

化脓性关节炎表现
发热
患肢不愿负重
ESR > 40mm/hr
白细胞 > 12 000

359-B　化脓性髋关节炎有别于毒素性滑膜炎的体征。如果存在 3 或 4 个体征，90% 诊断为化脓性关节炎

年龄	病原菌	抗生素	剂量 mg/(kg · d)
新生儿	B 型链球菌 金黄色葡萄球菌 大肠杆菌	头孢氨噻	150
婴儿	金黄色葡萄球菌 A 型链球菌 肺炎球菌	乙氧萘青霉素	150 ~ 200
儿童	金黄色葡萄球菌	乙氧萘青霉素	150 ~ 200

359-C　不同年龄组化脓性关节炎的抗生素的治疗。依年龄组区分感染致病菌和适合的抗生素

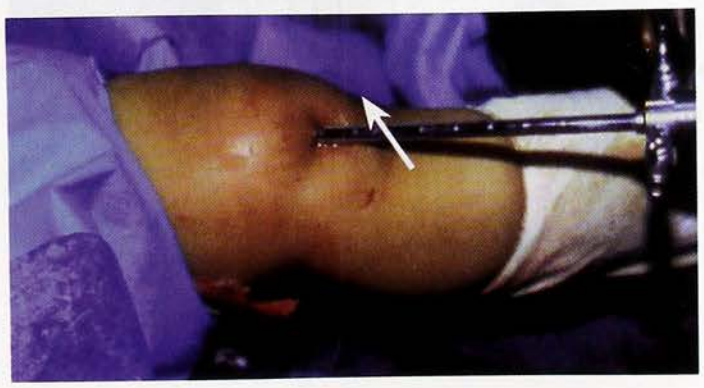

359-D　膝关节化脓性关节炎关节镜引流。这是一种可接受的引流方式

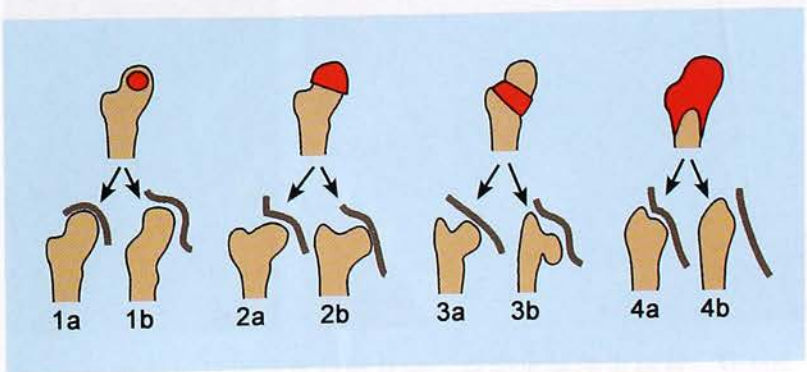

359-E　髋关节化脓性关节炎后遗畸形分类。这种分类方式表明早期缺血（红）决定了最终畸形严重程度

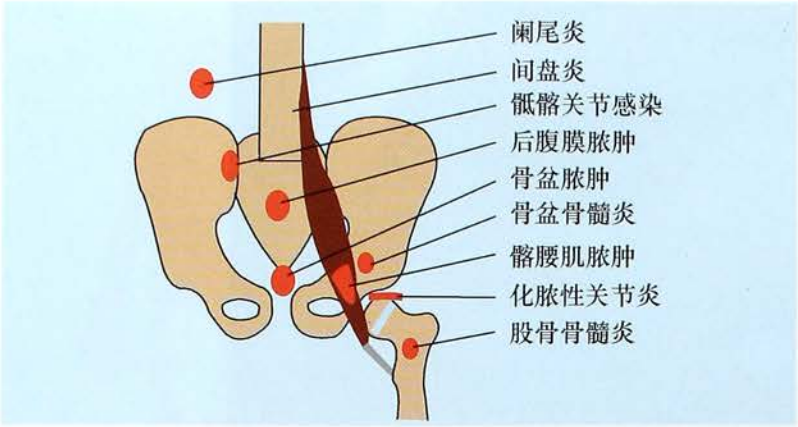

360-A 骨盆感染的部位。在鉴别诊断时应考虑这些可能

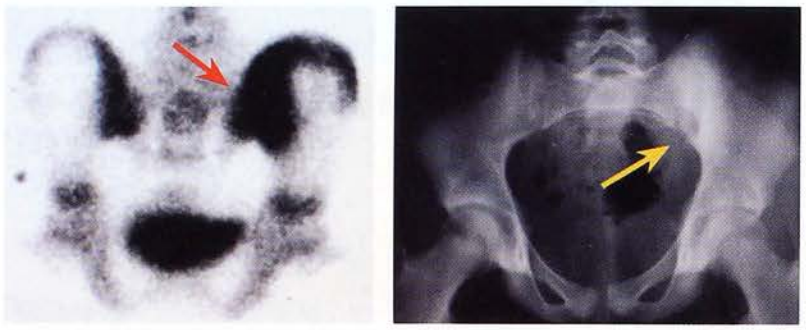

360-B 骶髂关节感染。初期 X 线片阴性，但骨扫描可显示炎症累及骶髂关节（红箭头），1 个月后 X 线片证实骨脓肿（黄箭头）

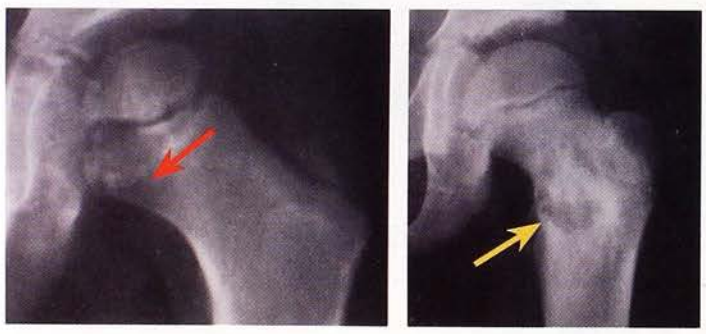

360-C 股骨近端骨髓炎。可能是骨溶解性病变（红箭头），变成慢性炎症时为硬化性的（黄箭头）

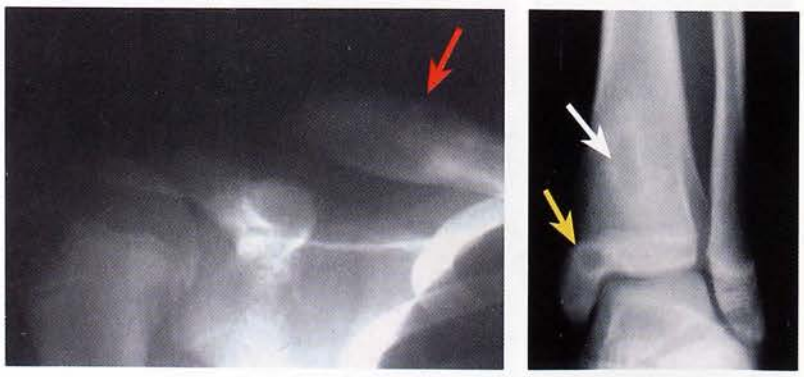

360-D 骨髓炎的罕见类型。锁骨慢性骨髓炎骨过度生长，伴有囊性变，常与肿瘤混淆（红箭头）。发生在骨骺病变很少（黄箭头），也可并发干骺端病变（白箭头）

九、骨盆感染

如果髋关节或侧腹部疼痛、跛行和发热，提示有骨盆感染的可能（360-A）。由于骨盆感染位置深，用物理检查定位骨盆感染比肢体感染的定位困难。每种感染有一些特殊的体征，这有助于诊断。

1. 诊断

（1）体格检查可定位感染。背部或腹部压痛和疼痛表明椎间盘炎或腹部问题。肢体旋转受限表明有髋关节化脓性关节炎。骶髂关节或股骨近段触痛可以帮助局部感染的定位。直肠检查也可帮助定位。

（2）影像学检查常是必要的，骨扫描在感染定位方面最有用（360-B，左）。CT 扫描可显示软组织肿胀。超声检查可显示肌肉的炎症改变。

（3）实验室检查 骨盆脓肿培养出金黄色葡萄球菌说明感染起源于肌肉骨骼系统；如果培养出粪便菌株，说明感染来自腹内，要进一步的检查。

2. 鉴别诊断

（1）髋关节化脓性关节炎需要紧急处理，大腿的被动旋转疼痛提示诊断，确诊需要穿刺。紧急切开引流是必要的。

（2）髂腰肌脓肿可致疼痛和髋关节屈曲位，脓肿扩大就有疼痛。髂骨脓肿通过 CT 或超声容易诊断，可经皮行腹膜后引流方法治疗。

（3）骶髂关节感染或临近骨感染最好用骨扫描诊断（360-B）。可用抗生素治疗，一般不需要引流。

（4）骨盆骨髓炎可发生在不同的部位。脓肿可用骨扫描定位，或用超声或 CT 帮助诊断。给予抗生素治疗，如果无效，考虑用影像引导下穿刺抽吸。

（5）股骨骨髓炎由于具有破坏关节和生长板潜在的危险，因此是非常严重的（360-C），常需切开引流。

十、骨髓炎的罕见类型

1. 锁骨骨髓炎

锁骨发生骨髓炎后表现为锁骨增厚和囊性变，外观有如肿瘤（360-D 左）。CT 扫描可以显示骨脓肿。细菌培养可以阴性。要考虑到慢性发性、多发性骨髓炎的鉴别。通过引流和应用抗金黄色葡萄球菌的抗生素治疗。

2. 骨骺骨髓炎

原发血源性骨髓炎很少影响骨骺（360-D 右）。干骺端感染可经生长板扩散，骺板的融蚀可穿过骺板扩散，骺板的破坏愈合后学不形成骨桥。但例外的是脑膜炎球菌感染和延误治疗的严重感染。

3. 沙门菌感染

患镰状细胞病儿童可发生沙门菌和金黄色葡萄球菌骨髓炎（361-A）。感染的特点为：累及多个骨，骨干广泛受累，大的骨包壳，由于免疫力受损以及骨的血液循环差，常发生并发症。通过减压和胃肠外抗生素治疗。

十一、软组织感染

1. 水痘

A 型链球菌可引起蜂窝组织炎、多发脓肿、化脓性关节炎、或广泛性坏死性筋膜炎。

2. 中毒性休克综合征

中毒性休克综合征（TSS）是由不同类型的金黄色葡萄球菌和链球菌释放的毒素引起的。曾有报道称在骨科手术后 2 周后用石膏固定的儿童发生 TSS。约半数为月经初潮前的。特征表现有：高热、呕吐、腹泻、皮疹、低血压、咽炎、头痛和肌痛。治疗应直接控制毒血症。

3. 化脓性肌炎

因肌肉对细菌有抵抗力，故肌脓肿少见。菌血症致肌肉脓肿（361-B）。一些病例中，某些因素可降低机体的抵抗力。未经治疗的全身性炎症在 2 ~ 3 周时间内转变为局限的脓肿。患儿病情加重，有死亡的危险。“热带的化脓性肌炎”常发生在贫血和营养不良的儿童。

（1）初始阶段　有难以定位的疼痛和发热。最常见的部位是髋关节和大腿。临床和实验室检查有炎症的征象。X 线片显示软组织肿胀，骨扫描显示吸附增加（361-C），MRI 最有诊断意义。应用胃肠外抗链球菌的抗生素治疗。

（2）化脓阶段　患儿全身体征和局部压痛更加明显。MRI 可显示肌肉脓肿。通过脓肿穿刺可明确诊断并查明病原菌。有些病例经过这一治疗有效，但是大多数仍需切开引流。

4. 莱姆病

小儿莱姆关节炎与其他关节炎相似。未经治疗的莱姆病其自然病史有：关节炎发作后有急性感染、随后出现角膜炎、轻微的关节疼痛和慢性脑病。宜用阿莫西林、多西环素、头孢三嗪治疗。经过彻底治疗，疾病在 2 ~ 12 周缓解，预后良好。

5. 穿刺伤

足的感染常由穿刺伤引起，典型的例子是足部钉子刺伤。但刺穿鞋子时，感染病原菌多是假单孢菌。其他情况引起的穿刺伤致病菌可能是链球菌。异物停留如是木片最好用超声检查（361-D）。取出异物常比想像的困难。



361-A　镰状细胞病沙门菌骨髓炎。骨髓炎显示广泛的骨膜下新骨形成（红箭头），新骨完全包绕原股骨干（黄箭头）

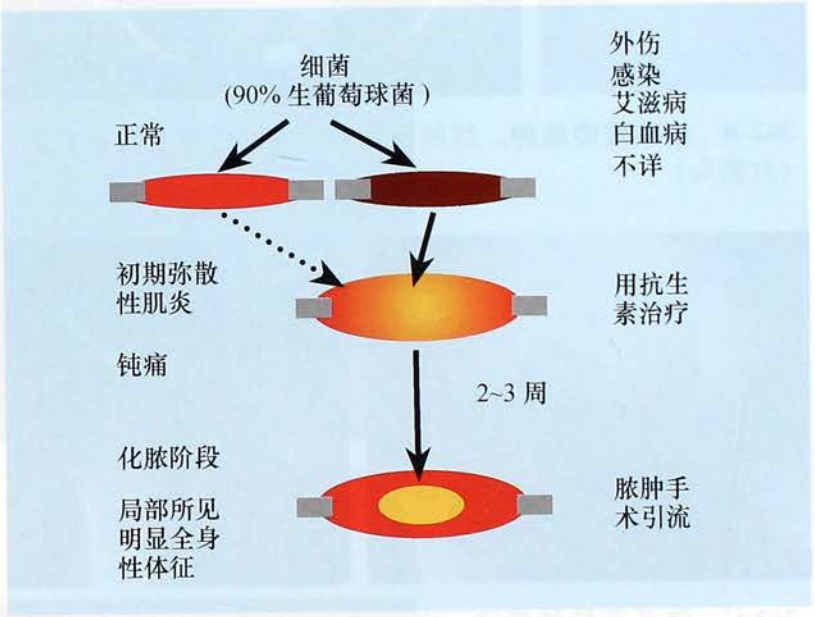

361-B　化脓性肌炎自然病程。化脓性肌炎的自然病程包括蜂窝组织炎和化脓两个阶段

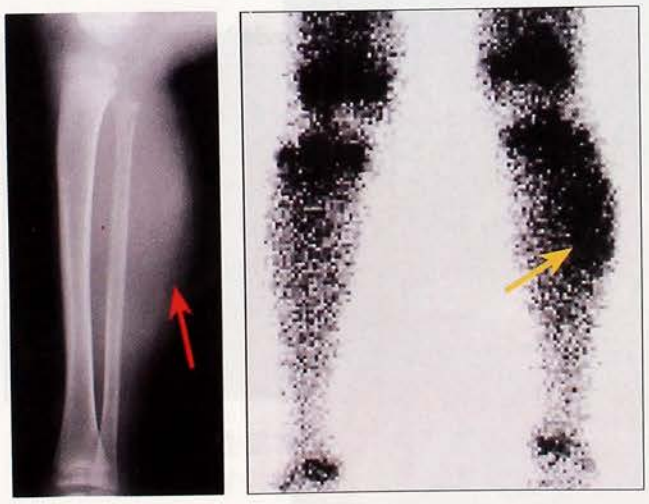

361-C　化脓肌炎。注意软组织肿胀（红箭头），骨扫描上显示吸附增加（黄箭头）

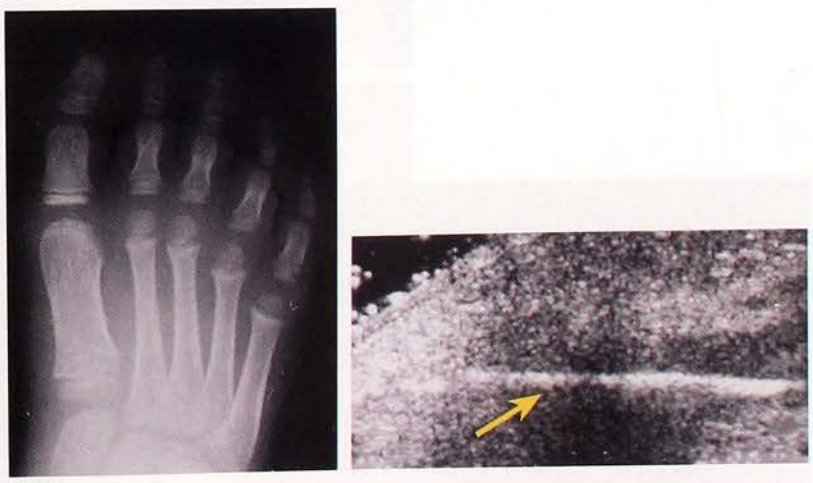

361-D　异物感染。足部肿胀但没有骨病变。超声显示木片（黄箭头）

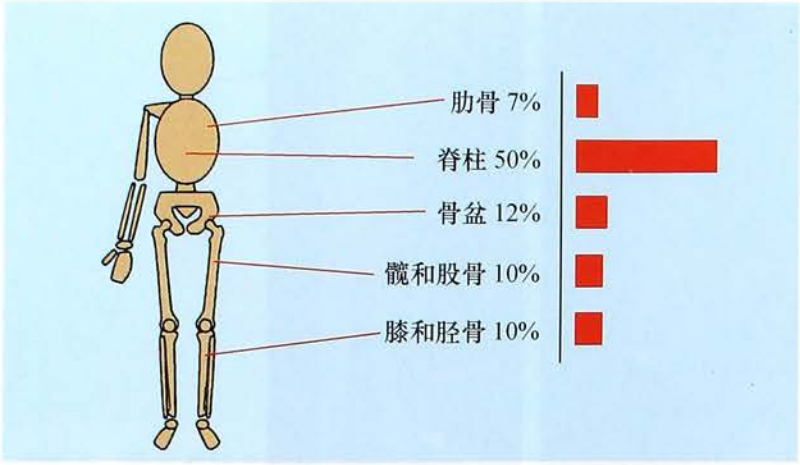

362-A 骨关节结核的分布

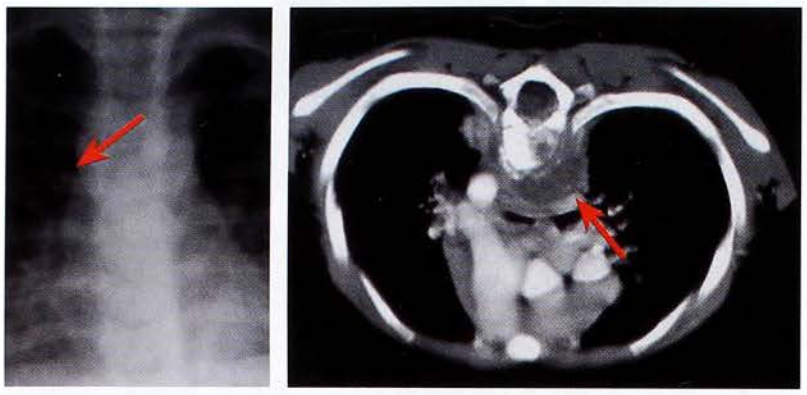

362-B 结核椎旁脓肿。脓肿在胸片和 CT 扫描上均可看到（红箭头）



362-C 髋关节结核感染。注意感染波及股骨近端（白箭头）、关节（黄箭头）、和髋臼（红箭头）





362-D 坏死性筋膜炎。12 岁男孩严重脑膜炎球菌感染累及四肢。尽管行筋膜切开术（箭头），却发生肢体坏疽。这种疾病是致命的

十二、结核病

全世界结核病新患者在增加，这是由于对此的免疫力低下人群增多、分枝杆菌耐药的菌群和老龄人口越来越多以及更多暴露在结核病中的医护人员日益增多所致。肌肉骨骼系统结核更多见于脊柱（362-A）。

1. 脊柱结核

在儿童，脊柱结核常仅仅侵及骨组织，而不累及椎间盘和终板软骨（362-B）。这对改善疾病的预后，并且可使后凸畸形随生长而自行矫正。药物治疗是主要的。对每位病儿都应联合应用三种药物，并要长期应用。

手术治疗目前还有争议。不容置疑的手术指征包括：明显的神经受损，经过充分药物治疗后出现神经症状或后凸畸形加重，或脓肿致肺功能障碍。

2. 结核性骨髓炎

在年龄小的儿童中，这可能并发于卡介苗接种。小儿体温常正常，表现为局部肿胀和不适，影响功能。白细胞轻度增高，ESR 升高 CRP 常正常。X 线片显示干骺端病灶和软组织肿胀。治疗为切开引流和一期缝合切口，避免敞开切口以免形成窦道。抗结核药物要用到一年。

3. 结核性关节炎

同化脓性关节炎相反，关节结核为慢性进行性的关节破坏，可波及对侧的关节面的两侧（362-C）。多需药物治疗，关节清创，放置引流后缝合切口。后期为了关节稳定而需行关节融合。

十三、脑膜炎球菌感染

目前对脑膜炎球菌感染进行的预防免疫，降低了这类感染的流行。

1. 暴发性紫癜

临床过程包括：预感疾病，体温迅速升高，休克和弥漫性血管内凝血。这是由于筋膜空间隔综合征肢体皮肤坏死所致的广泛软组织损害（362-D）。治疗包括积极清创、筋膜切除。同时应针对多器官衰竭进行治疗。对坏疽的肢体可能需要多处截肢。

2. 多灶性脑膜炎球菌骨髓炎

这种感染是独特的，常影响生长板，引起骺板融合和严重畸形。（363-A、363-B）

十四、慢性复发性多灶骨髓炎

慢性复发性多灶骨髓炎（CRMO）是原因不明的罕见的一种骨髓炎，临床表现不同。

1. 诊断

有时可见单侧病变。CRMO 有时并发手掌和足跖侧脓疮病。骨损害最常见于管骨的干骺端和锁骨，但也可累及脊柱、坐耻骨和骶髂关节。进行性骨硬化和骨肥厚最常见于锁骨，偶发生于胫骨、股骨、跖骨和坐耻骨，与细菌硬化性骨髓炎相似（363-C、363-D）。单侧受累的少见（363-C），骨扫描有利于确定隐匿的病灶。病变部应行细菌培养和活检，活检证明炎症，而细菌培养常是阴性的。多靠临床表现排除法诊断。

2. 治疗

要使家长了解临床过程的难点。治疗过程不尽相同，常需持续数年。复发是常见的。可用非甾体抗炎药治疗，开始应用布洛芬，在严重复发的病例可能需要口服糖皮质激素。

3. 预后

长期的预后尚好，病理骨折每使治疗复杂化，骨过度生长和畸形少见。



363-A 伴骺板损伤的脑膜炎球菌菌血症。患儿患有脑膜炎球菌菌血症，脑膜炎球菌骨髓炎破坏生长板，后遗右大腿严重短缩，为了配好义肢而行膝下截肢术（黄箭头）



363-B 脑膜炎球菌引起骺早闭。注意硬化和桡骨短缩

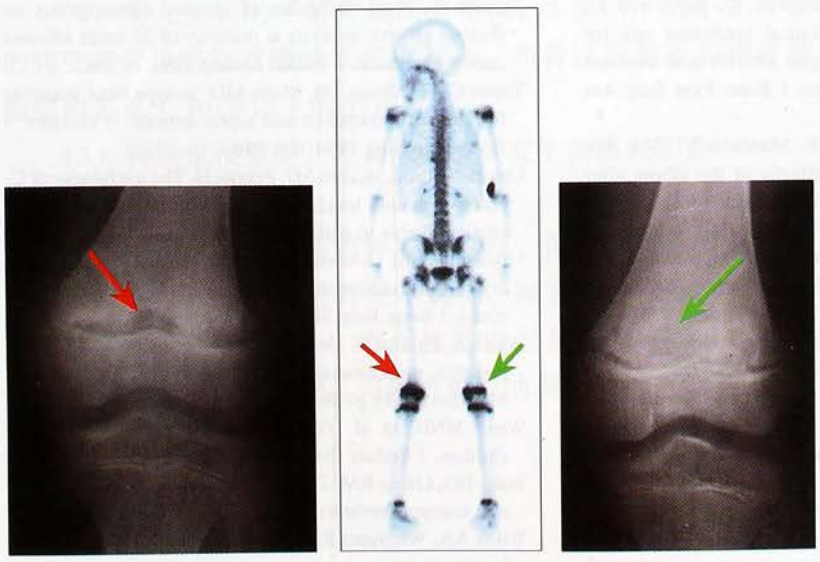

363-C 单侧慢性复发多灶性骨髓炎。注意单侧右股骨远端受累（红箭头），未波及左股骨（绿箭头）



363-D 双侧慢性复发多灶性骨髓炎。这种非典型骨髓炎早期在 X 线片有表现之前即有对称性骨损害（上），2 个月后可见广泛的干骺端变化（底部，红箭头）

（王汉林 刘玉昌 译）

参考文献

Abernethy LJ, Lee YC, Cole WG. Ultrasound localization of subperiosteal abscesses in children with late-acute osteomyelitis. J Pediatr Orthop 1993:13:766.

Appel M, Pauleto AC, Cunha LA. Osteochondral sequelae of meningococcemia: radiographic aspects. J Pediatr Orthop 2002 Jul-Aug;22(4): p511-6.

Aroojis AJ, Johari AN. Epiphyseal separations after neonatal osteomyelitis and septic arthritis. J Pediatr Orthop 2000 Jul-Aug;20(4): p544-9.

Blyth MJ, Kincaid R, Craigen MA, Bennet GC. The changing epidemiology of acute and subacute haematogenous osteomyelitis in children. J Bone Joint Surg Br 2001 Jan;83(1): p99-102

Bos CF, et al. Late sequelae of neonatal septic arthritis of the shoulder. J Bone Joint Surg 1998:80B:645.

Brook I. Microbiology and management of infectious gangrene in children. J Pediatr Orthop 2004 Sep-Oct;24(5): p587-92.

Cavalier R, Herman MJ, Pizzutillo PD, Geller E. Ultrasound-guided aspiration of the hip in children: a new technique. Clin Orthop 2003 Oct;(415): p244-7.

Chambers JB, Forsythe DA, Bertrand SL, Iwinski HJ, Steflik DE. Retrospective review of osteoarticular infections in a pediatric sickle cell age group. J Pediatr Orthop 2000 Sep-Oct;20(5): p682-5.

Choi IH, et al. Sequelae and reconstruction after septic arthritis of the hip in infants. J Bone Joint Surg 1990:72A:1150.

Chung WK, Slater GJ, Bates EH. Treatment of septic arthritis of the hip by arthroscopic lavage. J Pediatr Orthop 1993:13:444.

Craigen MA, Watters J, Hackett JS. The changing epidemiology of osteomyelitis in children. J Bone Joint Surg 1992:74B:541.

Davidson D, Letts M, Khoshhal K. Pelvic osteomyelitis in children: a comparison of decades from 1980-1989 with 1990-2001. J Pediatr Orthop 2003 Jul-Aug;23(4): p514-21.

Dhillon MS, Nagi ON. Tuberculosis of the foot and ankle. Clin Orthop 2002 May;(398): p107-13.

Duffy CM, Lam PY, Ditchfield M, Allen R, Graham HK. Chronic recurrent multifocal osteomyelitis: review of orthopaedic complications at maturity. J Pediatr Orthop 2002 Jul-Aug;22(4): p501-5.

Ezra E, Cohen N, Segev E, Hayek S, Lokiec F, Keret D, Wientroub S. Primary subacute epiphyseal osteomyelitis: role of conservative treatment. J Pediatr Orthop 2002 May-Jun;22(3): p333-7.

Forward DP, Hunter JB. Arthroscopic washout of the shoulder for septic arthritis in infants. A new technique. J Bone Joint Surg Br 2002 Nov;84(8): p1173-5.

Garron E, Viehweger E, Launay F, Guillaume JM, Jouve JL, Bollini G. Nontuberculous spondylodiscitis in children. J Pediatr Orthop 2002 May-Jun;22(3): p321-8.

Gonzalez-Lopez JL, Soleto-Martin FJ, Cubillo-Martin A, Lopez-Valverde S, Cervera-Bravo P. Subacute osteomyelitis in children. J Pediatr Orthop B 2001 Apr;10(2): p101-4.

Gordon JE, Huang M, Dobbs M, Luhmann SJ, Szymanski DA, Schoenecker PL. Causes of false-negative ultrasound scans in the diagnosis of septic arthritis of the hip in children. J Pediatr Orthop 2002 May-Jun;22(3): p312-6.

Grimes J, Carpenter C, Reinker K. Toxic shock syndrome as a complication of orthopedic surgery. J Pediatr Orthop 1995:15:666.

Grogan DP, et al. Chondro-osseous growth abnormalities after meningococcemia. A clinical and histopathological study. J Bone Joint Surg 1989:71A:920.

Hamdy RC, et al. Subacute hematogenous osteomyelitis: are biopsy and surgery always indicated? J Pediatr Orthop 1996:16:220.

Hamdy RC, et al. Subacute hematogenous osteomyelitis: are biopsy and surgery always indicated? J Pediatr Orthop 1996:16:220.

Hammond PJ, Macnicol MF. Osteomyelitis of the pelvis and proximal femur: diagnostic difficulties. J Pediatr Orthop B 2001 Apr;10(2): p113.-9.

Harrington P, Scott B, Chetcuti P. Multifocal streptococcal pyomyositis complicated by acute compartment syndrome: case report. J Pediatr Orthop B 2001 Apr;10(2): p120-2.

Hayek S, Issakov J, Ezra E, Wientroub S, Yaniv M. Atypical mycobacterial granulomatous epiphyseal osteomyelitis in an immunocompetent child. J Pediatr Orthop B 2003 Mar;12(2): p151-4.

Hempfing A, Placzek R, Gottsche T, Meiss A. Primary subacute epiphyseal and metaepiphyseal osteomyelitis in children. diagnosis and treatment guided by MRI. J Bone Joint Surg Br 2003 May;85(4): p559-64.

Hoffman EB, Allin J, Campbell JA, Leisegang FMTuberculosis of the knee. Clin Orthop 2002 May;(398): p100-6.

Howard CB, et al. Ultrasound in diagnosis and management of acute haematogenous osteomyelitis in children. J Bone Joint Surg 1993:75B:79.

Jaberi FM, Shahcheraghi GH, Ahadzadeh M. Short-term intravenous antibiotic treatment of acute hematogenous bone and joint infection in children: a prospective randomized trial. J Pediatr Orthop 2002 May-Jun;22(3): p317-20.

Jung ST, Rowe SM, Moon ES, Song EK, Yoon TR, Seo HY. Significance of laboratory and radiologic findings for differentiating between septic arthritis and transient synovitis of the hip. J Pediatr Orthop 2003 May-Jun;23(3): p368-72.

Kaiser S, Jacobsson H, Hirsch G. Specific or superfluous? Doubtful clinical value of granulocyte scintigraphy in osteomyelitis in children. J Pediatr Orthop B 2001 Apr;10(2): p109-12.

Khachatourians AG, Patzakis MJ, Roidis N, Holtom PD. Laboratory monitoring in pediatric acute osteomyelitis and septic arthritis. Clin Orthop 2003 Apr;(409): p186-94.

Kim HK, Alman B, Cole WG. A shortened course of parenteral antibiotic therapy in the management of acute septic arthritis of the hip. J Pediatr Orthop 2000 Jan-Feb;20(1): p44-7.

Kim SJ, Choi NH, Ko SH, Linton JA, Park HW. Arthroscopic treatment of septic arthritis of the hip. Clin Orthop 2003 Feb;(407): p211-4.

Kocher MS, Mandiga R, Murphy JM, Goldmann D, Harper M, Sundel R, Ecklund K, Kasser JRA clinical practice guideline for treatment of septic arthritis in children: efficacy in improving process of care and effect on outcome of septic arthritis of the hip. J Bone Joint Surg Am 2003 Jun;85-A(6): p994-9.

Kocher MS, Mandiga R, Zurakowski D, Barnewolt C, Kasser JR. Validation of a clinical prediction rule for the differentiation between septic arthritis and transient synovitis of the hip in children. J Bone Joint Surg Am 2004 Aug;86-A(8): p1629-35.

Konyves A, Deo SD, Murray JR, Mandalia VI, Von Arx OA, Troughton AH. Septic arthritis of the elbow after chickenpox. J Pediatr Orthop B 2004 Mar;13(2): p114-7.

Kucukkaya M, Kabukcuoglu Y, Tezer M, Kuzgun U. Management of childhood chronic tibial osteomyelitis with the Ilizarov method. J Pediatr Orthop 2002 Sep-Oct;22(5): p632-7.

Lowden CM, Walsh SJ. Acute staphylococcal osteomyelitis of the clavicle. J Pediatr Orthop 1997:17:467.

Luhmann SJ, Jones A, Schootman M, Gordon JE, Schoenecker PL, Luhmann JD. Differentiation between septic arthritis and transient synovitis of the hip in children with clinical prediction algorithms. J Bone Joint Surg Am 2004 May;86-A(5): p956-62.

Lundy DW, Kehl DK. Increasing prevalence of Kingella kingae in osteoarticular infections in young children. J Pediatr Othrop 1998:18:262

Maraqa NF, Gomez MM, Rathore MH. Outpatient parenteral antimicrobial therapy in osteoarticular infections in children. J Pediatr Orthop 2002 Jul-Aug;22(4): p506-10.

Mazur JM, et al. Usefulness of magnetic resonance imaging for the diagnosis of acute musculoskeletal infections in children. J Pediatr Orthop 1995:15:144.

Orlicek SL, Abramson JS, Woods CR, Givner LB. Obturator internus muscle abscess in children. J Pediatr Orthop 2001 Nov-Dec;21(6): p744-8.

Perlman MH, Patzakis MJ, Kumar PJ, Holtom P. The incidence of joint involvement with adjacent osteomyelitis in pediatric patients. J Pediatr Orthop 2000 Jan-Feb;20(1): p40-3.

Piehl FC, Davis RJ, Prugh SI. Osteomyelitis in sickle cell disease. J Pediatr Orthop 1993:13:225.

Rasool MN. Hematogenous osteomyelitis of the calcaneus in children. J Pediatr Orthop 2001 Nov-Dec;21(6): p738-43.

Rasool MN. Osseous manifestations of tuberculosis in children. J Pediatr Orthop 2001 Nov-Dec;21(6): p749-55.

Rasool MN. Primary subacute haematogenous osteomyelitis in children. J Bone Joint Surg Br 2001 Jan;83(1): p93-8.

Rose CD, et al. Pediatric Lyme arthritis: clinical spectrum and outcome. J Pediatr Orthop 1994:14:238.

Scott RJ, et al. Acute osteomyelitis in children: a review of 116 cases. J Pediatr Orthop 1990:5:649.

Segev E, Hayek S, Lokiec F, Ezra E, Issakov J, Wientroub S. Primary chronic sclerosing (Garre's) osteomyelitis in children. J Pediatr Orthop B 2001 Oct;10(4): p360-4.

Skaggs DL, Kim SK, Greene NW, Harris D, Miller JH. Differentiation between bone infarction and acute osteomyelitis in children with sickle-cell disease with use of sequential radionuclide bone-marrow and bone scans. J Bone Joint Surg Am 2001 Dec;83-A(12): p1810-3.

Song J, Letts M, Monson R. Differentiation of psoas muscle abscess from septic arthritis of the hip in children. Clin Orthop 2001 Oct;(391): p258-65.

Song KS, Lee SM. Peripelvic infections mimicking septic arthritis of the hip in children: treatment with needle aspiration. J Pediatr Orthop B 2003 Sep;12(5): p354-6.

Spiegel DA, et al. Pyomyositis in children and adolescents: report of 12 cases and review of the literature. J Pediatr Orthop 1999:19:143.

Stanitski CL. Changes in pediatric acute hematogenous osteomyelitis management. J Pediatr Orthop 2004 Jul-Aug;24(4): p444-5

Strong M, et al. Sequelae from septic arthritis of the knee during the first two years of life. J Pediatr Orthop 1994:14:745.

Thomas S, Tytherleigh-Strong G; Dodds R. Adductor myositis as a cause of childhood hip pain. J Pediatr Orthop B 2002 Apr;11(2): p117-20.

Tong CW, et al. The conservative management of acute pyogenic iliopsoas abscess in children. J Bone Joint Surg 1998:80B:83.

Tudisco C, et al. Influence of chronic osteomyelitis on skeletal growth: analysis at maturity of 26 cases affected during childhood. J Pediatr Orthop 1991:11:358.

Tuson CE, Hoffman EB, Mann MD. Isotope bone scanning for acute osteomyelitis and septic arthritis in children. J Bone Joint Surg 1994:76B:306.

Unkila-Kallio L, Kallio MJ, Peltola H. The usefulness of C-reactive protein levels in the identification of concurrent septic arthritis in children who have acute hematogenous osteomyelitis. A comparison with the usefulness of the erythrocyte sedimentation rate and the white blood-cell count. J Bone Joint Surg 1994:76A:848.

Walsh S, Phillips F. Deep vein thrombosis associated with pediatric musculoskeletal sepsis. J Pediatr Orthop 2002 May-Jun;22(3): p329-32.

Wang MNH, et al. Tuberculous osteomyelitis in young children. J Pediatr Orthop 1999:19:151.

Watts HG, Lifeso RM. Tuberculosis of bones and joints (current concepts review). J Bone Joint Surg 1996:78A:288.

Willis AA, Widmann RF, Flynn JM, Green DW, Onel KB. Lyme arthritis presenting as acute septic arthritis in children. J Pediatr Orthop 2003 Jan-Feb;23(1): p114-8.

Yeargan SA, Nakasone CK, Shaieb MD, Montgomery WP, Reinker KA. Treatment of chronic osteomyelitis in children resistant to previous therapy. J Pediatr Orthop 2004 Jan-Feb;24(1): p109-22.

第 14 章　肿　　瘤

一、评估 …… 365
二、单房性骨囊肿 …… 370
三、手术治疗骨囊肿 …… 371
四、动脉瘤样骨囊肿 …… 372
五、纤维样肿瘤 …… 373
六、良性软骨的肿瘤 …… 374
七、骨肿瘤 …… 376
八、其他骨肿瘤 …… 377
九、良性软组织肿瘤 …… 378
十、恶性软组织肿瘤 …… 379
十一、恶性骨肿瘤 …… 380

在美国，每年大约有 2 000 ~ 3 000 例骨骼肌肉系统的恶性肿瘤，而良性肿瘤则是这个数目的十倍以上。恶性肿瘤的及时诊断减少了肿瘤的转移并增加了成活率。

一、评估

肿瘤的评估需要通过病史采集、仔细的体格检查、必要的实验室和影像学的检查。对肿瘤的诊断常借疼痛、肿块或病理性骨折。有时是偶然发现（365-A）。

1. 病史

肿瘤常以软组织包块出现，引起疼痛、功能障碍。从病史中有时很难了解到肿块发生的时间。例如生长缓慢的骨软骨瘤，通常是在年病前不久才注意到，但家长却误认为肿块生长的很快。

（1）疼痛是肿瘤起病时间的可靠信号，需要询问疼痛出现的时间、进展情况、严重程度和疼痛特点。无论恶性肿瘤或有些良性肿瘤都可能出现夜间痛，如骨样骨瘤。恶性肿瘤的疼痛一般是随着时间的进展而加重。对于青少年出现的夜间痛尤其要注意，必须进行 X 线检查。突然发生的疼痛常常是发生了病理性骨折，此类骨折多见于肱骨和股骨骨囊肿。

（2）患儿发病的年龄对诊断有帮助。5 岁以下的小儿骨骼的病变常常是感染或嗜酸细胞肉芽肿，而骨巨细胞瘤和或骨细胞瘤则多见于 10 岁以上的小儿。

（3）种族也很重要，尤文肉瘤很少发生在黑人儿童。

2. 临床检查

初始检查常常可以触到肿块和疼痛，像骨软骨瘤有时可以是多个包块，同时要注意有无不对称、畸形和肿胀等。如果触到包块要测量肿瘤的大小、有无压痛以及是否伴有炎症，恶性肿瘤通常较坚硬、无触痛，可能有炎症的表现。

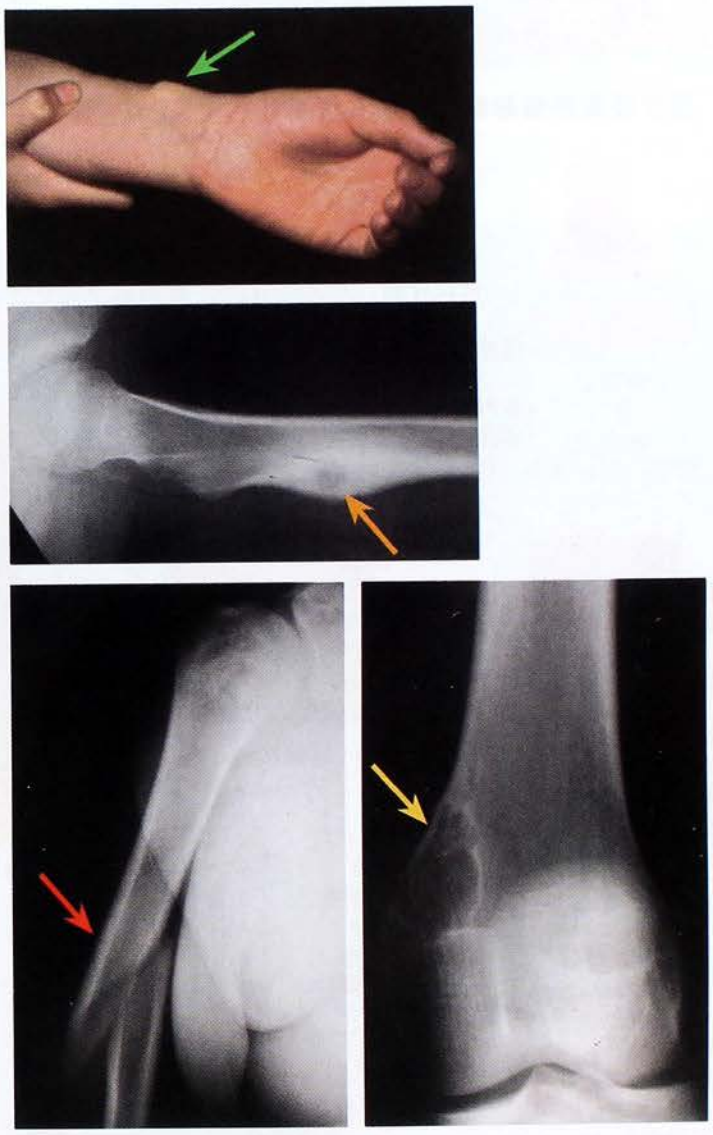

365-A　小儿肿瘤的表现。通常是肿块，如骨软骨瘤（绿箭头所示）；疼痛，如骨样骨瘤（橙箭头所示）；病理性骨折，如骨肉瘤（红箭头所示）以及偶然发现的，如很小的非骨化性纤维瘤（黄箭头所示）

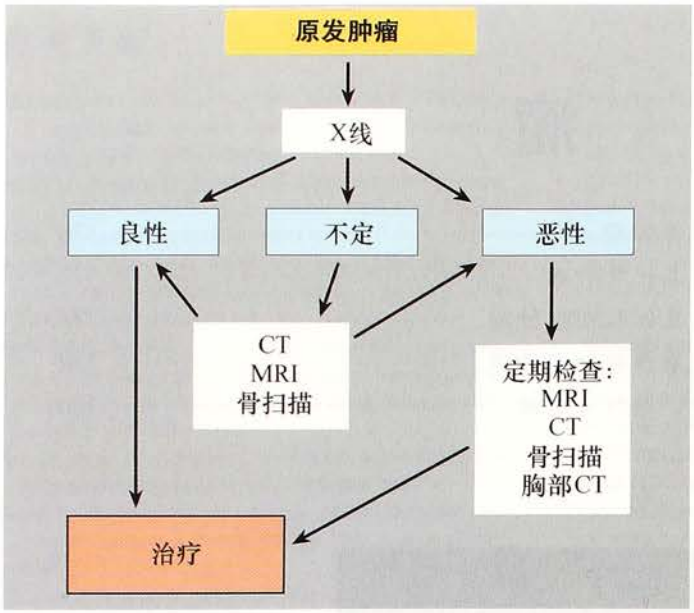

366-A 原发性骨肿瘤影像学检查流程图

3. 影像学检查

影像学检查的顺序如图所示（366-A）。从高质量的X线片检查开始，传统的X线照片仍是最基本的检查方法。要考虑几个问题。

（1）病变部位　病变可出现在典型的骨及其部位（366-B、367-A）。

（2）病变的范围　要注意病变对周围组织的影响（367-C）。

①病变对骨的影响　囊状膨胀性改变是嗜酸细胞肉芽肿的典型改变，大部分肿瘤在X线片上都为典型的溶骨样改变，很少是成骨样改变。

②病变对周围骨的影响　病变对周围骨的影响通常表示病变的侵犯情况。不规则的虫蚀样改变常常为恶性病变或炎症。向骨皮质膨胀的改变一般为良性，也是动脉瘤样骨囊肿的典型X线所见。

病理性骨折提示病变的进展。边缘硬化又表明病变时间很长而且是良性。骨膜反应可见于恶性病变、炎症和损伤。还可以在X线片上看到特殊的骨和软组织的改变（367-B）。

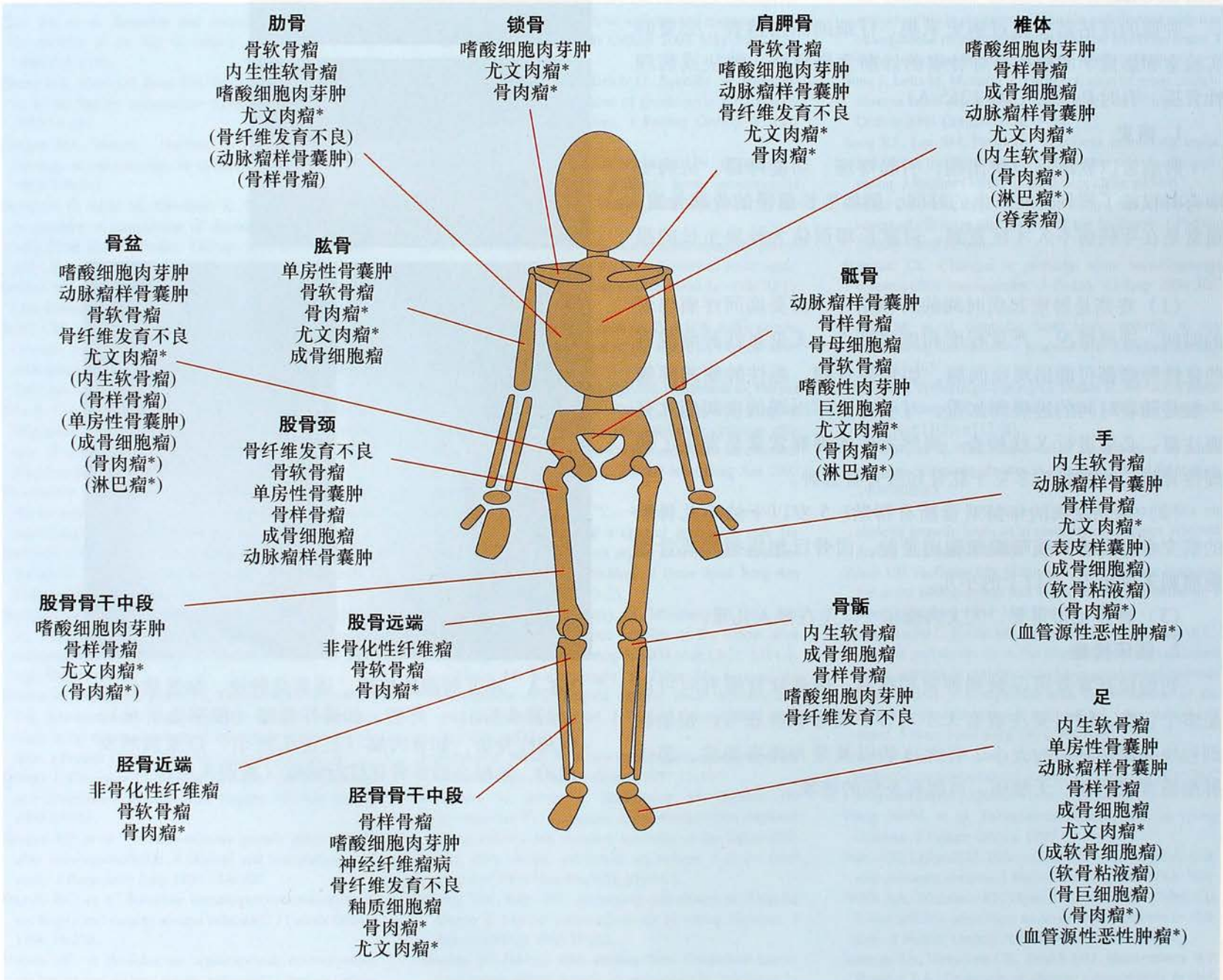

366-B 每个部位可能发生的肿瘤。少见的肿瘤有括弧。* 号表示恶性肿瘤

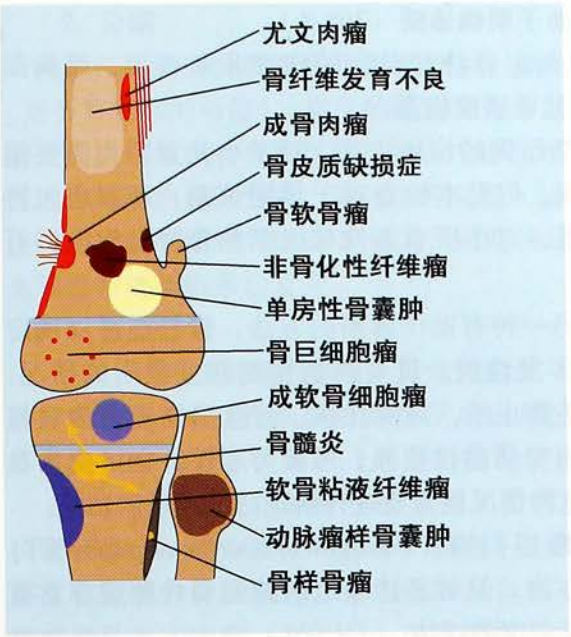

367-A 不同肿瘤的典型部位

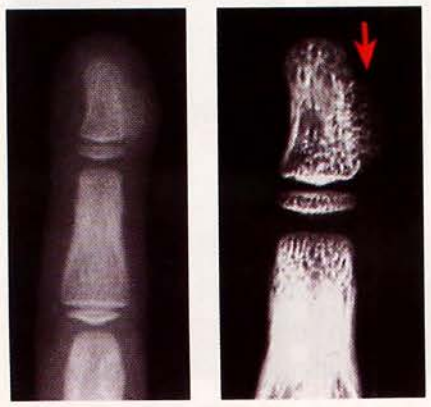

367-B **高分辨率的 X 线片。**与左侧的普通 X 线片对比可见骨的细微之处（红箭头所示）

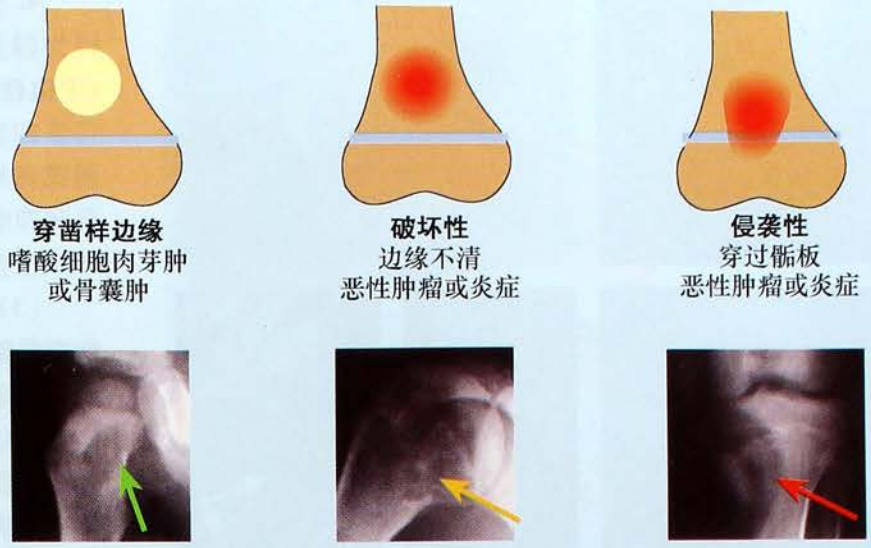

367-C **普通 X 线片诊断性特征。**注意病变对骨的影响（上），病变对邻近正常组织的影响（中）以及骨折的特殊的诊断特征（下）

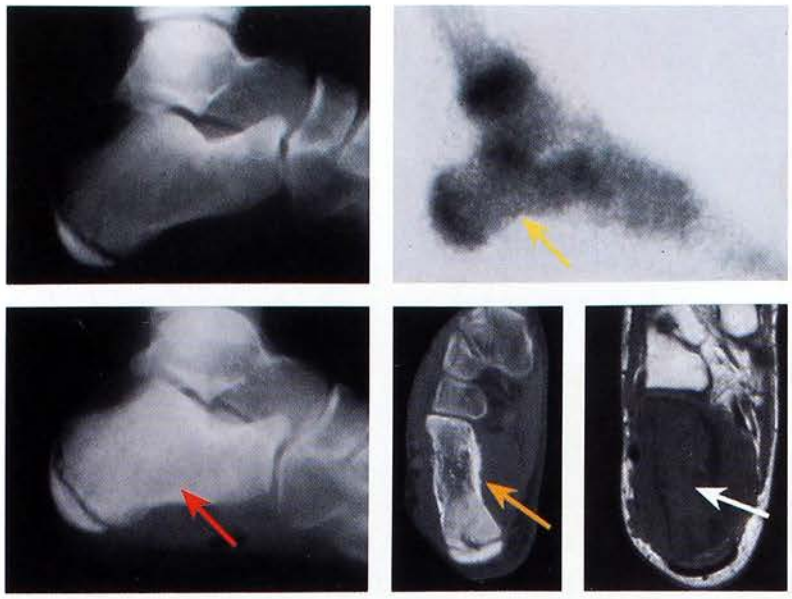

368-A 影像学的评价。该患儿足部疼痛，但是X线片阴性（上左），一个月以后由于夜间痛加重再次就诊，此时骨扫描可见骨吸附增加（黄箭头），X线可见跟骨密度增高（红箭头），CT检查跟骨虫融样改变（橙箭头），MRI提示跟骨骨髓广泛受累（白箭头），以上所见疑为尤文肉瘤



368-B 活检的原则。活检过程中要遵守这些原则

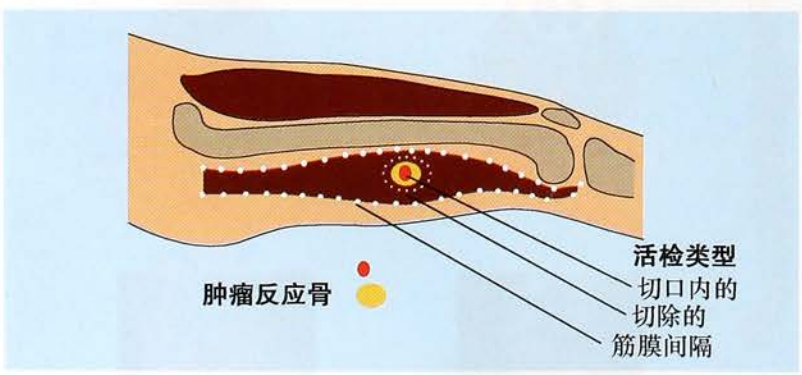

368-C 活检的形式。根据取材情况包括瘤内、瘤外和筋膜间隔三种

4. 特殊检查有助于明确诊断（368-A）：

（1）CT扫描对判定脊柱和骨盆的病变非常有用，而胸部CT检查对于肺部转移敏感度极高。

（2）MRI为非常昂贵的检查工具，对于小儿童因为需要镇静或麻醉而受到限制。但是本检查对于早期诊断、观察组织特征和肿瘤的分期极佳，对于所有恶性软组织和骨肿瘤均应进行MRI检查。

（3）骨扫描是另一种有助于诊断的方法，骨扫描可以确定病变是单独的还是多发性的。重要的是病变部位吸附的情况。冷的扫描提示病变是静止的，只需观察；而温扫描通常为良性病变；热扫描提示病变活动性很强，可能为恶性，也可能为良性，如骨样骨瘤。这种情况就需要进行病理活检或手术切除。

（4）阳性排放断层扫描（Posifive emission tomograph-PET）也是很昂贵的检查方法，但对恶性软组织肿瘤和骨肿瘤非常有用，尤其是对化疗反应度的评估。

5. 实验室检查

（1）全血细胞计数　作为常规检查应该进行全血细胞计数（CBC），有助于白血病的诊断。

（2）C反应蛋白（CRP）在炎症时增高。

（3）红细胞沉降率（ESR）在尤文瘤、白血病、淋巴瘤、嗜酸细胞肉芽肿以及炎症时增高。ESR比C反应蛋白增高的慢但持续的时间长。

（4）碱性磷酸酶（AP）有骨肉瘤、尤文瘤、淋巴瘤以及骨转移肿瘤时增高。但是由于该指标在小儿生长期自然增高，尤其是在青少年时，故利用价值受到限制。

6. 活检

病理活检是治疗的重要一步（368-B），需要有经验的外科医生缜密思考的实施。大多数病例切开活检是恰当的，穿刺活检仅适用于特殊部位或特定环境。活检要提供受累组织处足够的样本，除非明确是肿瘤外，均需要进行培养。活检过程不要给以后的重建手术带来损害。

活检的部位有瘤内、瘤外和室间隔三种形式（368-C），瘤外适合于良性肿瘤，如骨样骨瘤（368-D）或其他术前诊断的肿瘤，病变可以完全切除。

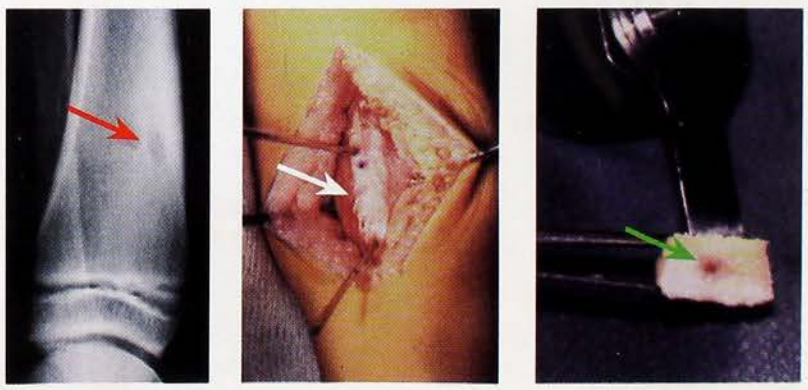

368-D 骨样骨瘤瘤外切除活检。原发病变（红和白箭头）连同骨块一并切除。在手术室内剖开骨块确定病变完整切除，瘤巢明显可见（绿箭头）

7. 分期

恶性肿瘤的分期有助于判断预后，预后取决于病变的级别（是否有转移的可能）、病变的范围和大小以及对于化疗的反应。病变的级别根据病变是在筋膜间隔内还是外（369-A）以及是否有远方转移而进行分类，对化疗的反应（369-B）有助于外科医生确定挽救肢体的方法是否妥当，同时决定手术的边界广到什么程度始能预防术后复发。

8. 鉴别诊断

（1）骨化性肌炎的鉴别　骨化性肌炎（MO）有时很难与骨肿瘤相鉴别。骨化性肌炎的骨膜反应大部分发生于边缘。一般不需要 MRI 检查，但 MRI 上可见肿瘤的核心病变（369-C）。

（2）肿瘤、炎症和外伤的鉴别　有时患儿疼痛（369-D）、长管状骨（一般为股骨和胫骨）触痛。X 线片可能为阴性或者是仅有轻微的骨膜飘起。鉴别诊断多包括：骨髓炎、应力性骨折或者是尤文肉瘤（369-E）。通常需要仔细的体格检查、X 线片、骨扫描、MRI 以及 ESR 和 C 反应蛋白测定。

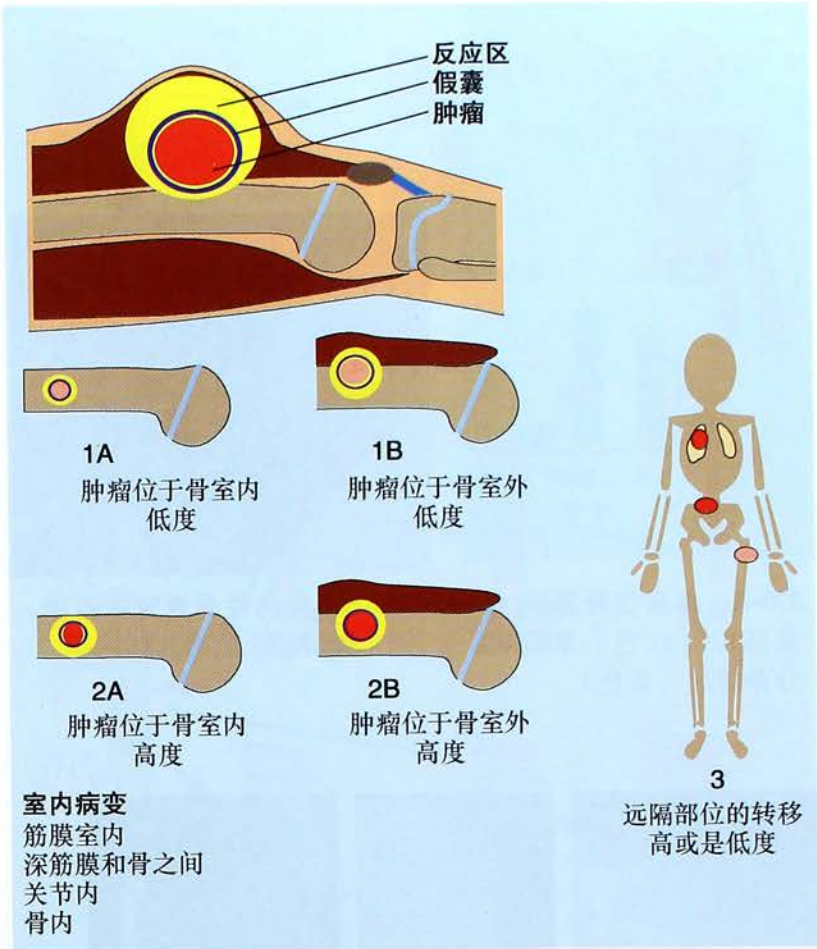

369-A　肌肉骨骼肿瘤的分期

分级	骨肉瘤的反应程度
1	很小或无
2	广泛坏死　可存活的肿瘤 >10%
3	广泛坏死　可存活的肿瘤 <10%
4	全部坏死

369-B　肿瘤对化疗的反应。这对于确定预后以及随后的治疗有用

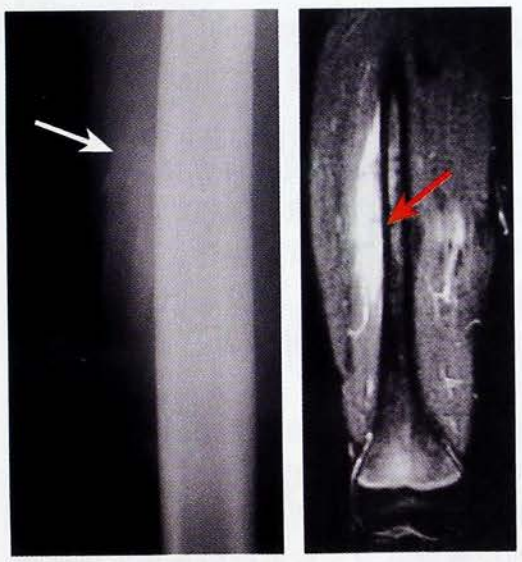

369-C　骨化性肌炎。注意病变（白箭头）原发于骨皮质外、系炎性包块（红箭头）不包括骨质

分类	查体	影像或化验室检查	特点
恶性肿瘤	肿块，边界不清 触痛 MRI 所见	热扫描	疼痛呈进行性 常发生于夜间
骨髓炎	炎症体征 部位多在干骺端	C 反应蛋白和 ESR 增高 温或热扫描 培养阳性	周身反应 近期发病
应力性骨折	典型部位局限性触痛	ESR 和 CRP 正常	过度疲劳的病史 休息时疼痛减轻

369-D　肿瘤、炎症以及外伤的鉴别要点。根据病变特点无需活检进行鉴别



369-E　骨感染。不常见的骨感染有时很难与肿瘤相鉴别，如干骺端病变（红箭头）或穿过骺板的骨髓炎（黄箭头）

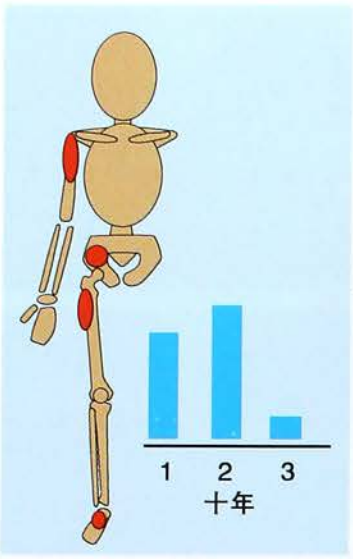

370-A 单房性骨囊肿。常见部位（红色）和年龄分布情况（蓝色）

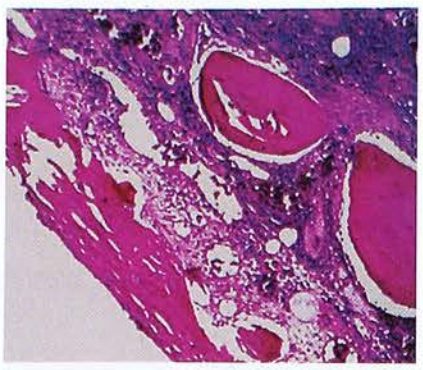

370-B 单房性骨囊肿内衬膜。图示囊肿壁上的滑膜样内膜

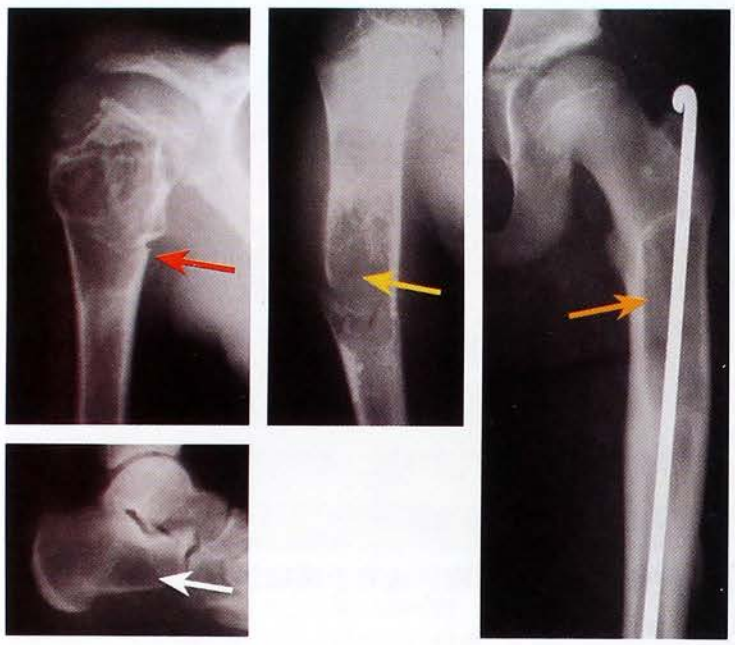

370-C 不同部位的单房性骨囊肿。典型的活动性骨折（红箭头）和不活动的（黄箭头）囊肿骨折。股骨近端骨囊肿采用弹性髓内针固定（橙箭头）。跟骨囊肿为另一常见部位（白箭头）



370-D 激素注射治疗。肱骨近端为单房性骨囊肿的典型部位，12岁男孩右上臂疼痛，X线可见为典型的囊肿伴病理性骨折（红箭头）采用激素注射治疗（黄箭头）结果良好（橙箭头）一年以后囊肿复发（白箭头），但未达到需继续治疗的程度

二、单房性骨囊肿

单个的或孤立的骨囊肿（UBCs）多见，原因不明，常见于肱骨和股骨（370-A）。病因学理论包括软骨内化骨缺陷或由于静脉回流受阻的血流动力学改变，致骨内压增高而形成囊肿。囊肿内充满了黄色液体和衬以纤维囊膜样的内膜（370-B）。

1. 诊断

单房性骨囊肿常是在并发疼痛或发生病理性骨折时第一次得到诊断（370-C）。病儿的X线片多有特征，病变多发生于干骺端，骨呈膨胀改变，边界清楚，不规则囊腔，骨膜反应很少有，囊状外观内含不规则间隔，有时在囊腔底部可见皮质骨碎片（被称作落叶症）。

（1）活动性骨囊肿：病变毗连骺板，患儿年龄在10～12岁以下。治疗后常容易复发，骨折后生长停滞。

（2）静止性骨囊肿：囊肿与骺板之间有正常的骨相隔，一般见于12岁以上的小儿。

（3）骨折通常在有症状时被发现。有时骨折线很难辨认。

2. 治疗原则

骨囊肿治疗后每有复发。囊肿的自然病史往往是随着骨骼发育成熟，而症状缓解。治疗目的是在容易发生病理性骨折的要减轻功能障碍，病变不属于癌前病变。

（1）肱骨骨囊肿　采用悬带固定以使骨折愈合，并重建其稳定。很少有病例在外伤后囊肿永久治愈。囊肿的治疗包括连续注射激素（370-D）、骨髓或骨基质。有医生建议加压注射以断开囊内间隔或用套管针穿透骨性间隔。复发病例可以多次注射治疗，也可以采用病灶搔爬自体骨移植或者是骨库骨移植。反复复发的病例治疗意见不一致。

（2）股骨骨囊肿　由于股骨持重，治疗更加困难。可以采用搔爬植骨，发生骨折时可以用弹性髓内针固定。并发症有：畸形愈合、髋内翻和因股骨颈骨折移位所致的股骨头坏死。内固定常常是永久性的，即使囊肿复发，也可以防止再发生病理性骨折。另外也可选择注射治疗和单髋人位石膏固定6周。

（3）跟骨骨囊肿最佳的处理方法是病灶刮除骨移植术，如果病灶很小可用注射疗法治疗（370-E）。

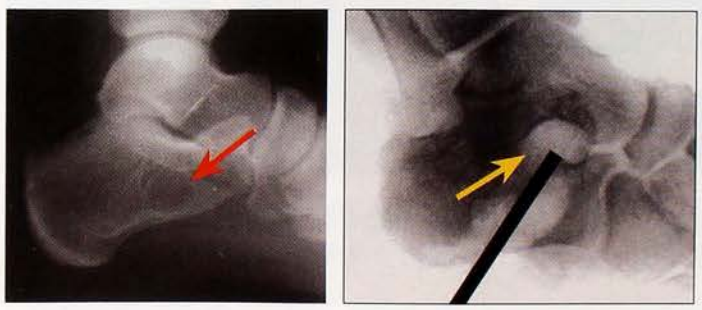

370-E 跟骨小的单房性骨囊肿。14岁疼痛、跛行，X线片可见很小的囊肿（红箭头）采用套管针行骨皮质钻孔和囊内间隔减压并注入骨髓

三、手术治疗骨囊肿

选择治疗方法取决于患儿的年龄、病变的部位、大小、囊肿在骨内的位置和过去治疗的情况。

1. 治疗方法的选择

一般来讲，注射治疗适用于非持重骨。股骨近端的骨囊肿和在下肢的范围较大的骨囊肿只能采用搔爬植骨。

2. 诊断

用18号骨穿针在囊壁最薄处（371-A）穿刺抽液，如果为黄色液体则可以确定诊断，由于压力问题可能在抽取一段时间后有少许血性液体混入。如果没有液体抽出，提示可能为实体性肿瘤（371-B），应考虑病理活检（371-C）。

3. 单房性骨囊肿的注射治疗

如果囊腔含黄色液体，要进行囊肿造影（371-D），用稀释的泛影葡胺液注入以确定囊肿为单房性还是多房性（371-E），注射治疗（371-F）可选用：

（1）激素　根据囊肿的大小可以用甲基强地松龙50～100mg注射治疗。

（2）自体骨髓　从髂后上棘抽取骨髓50ml，与骨胶原浆混合后注入囊肿腔内。

4. 多房性囊肿的治疗

如果造影只见部分囊腔（371-G），可调整治疗：

（1）注射疗法　每个囊腔均注射激素或骨髓（371-H），或将囊壁弄破。

（2）机械性破坏囊内间隔　经皮刺入套管针破坏囊内间隔（371-I），然后如上所述注入激素或骨髓（371-J）。

5. X线造影

常显示静脉造影（371-K，箭头所示）。囊肿可能完全充满（371-L），或部分充盈（371-M）。

6. 搔爬植骨

如果囊肿位于持重骨，尤其是在股骨上端时（371-N），需要进行搔爬植骨（371-O），彻底搔爬，囊肿腔要充满自体骨或骨库骨。有学者建议搔爬后加用液氮冷冻或石炭酸处理或用氩激光刀烧灼残腔。但是这些辅助方法的价值尚未确定，股骨上端的病变需要用弹性髓内针（371-P）或者是钢板螺钉固定（371-Q）以保证股骨近端的稳定。

7. 并发症

常见的是囊肿复发和肱骨近端骺板早闭。骺板早闭常常是因为囊肿本身，常在骨折后发生，而与外科手术无关。复发常见，需长期随访和谨慎处理。

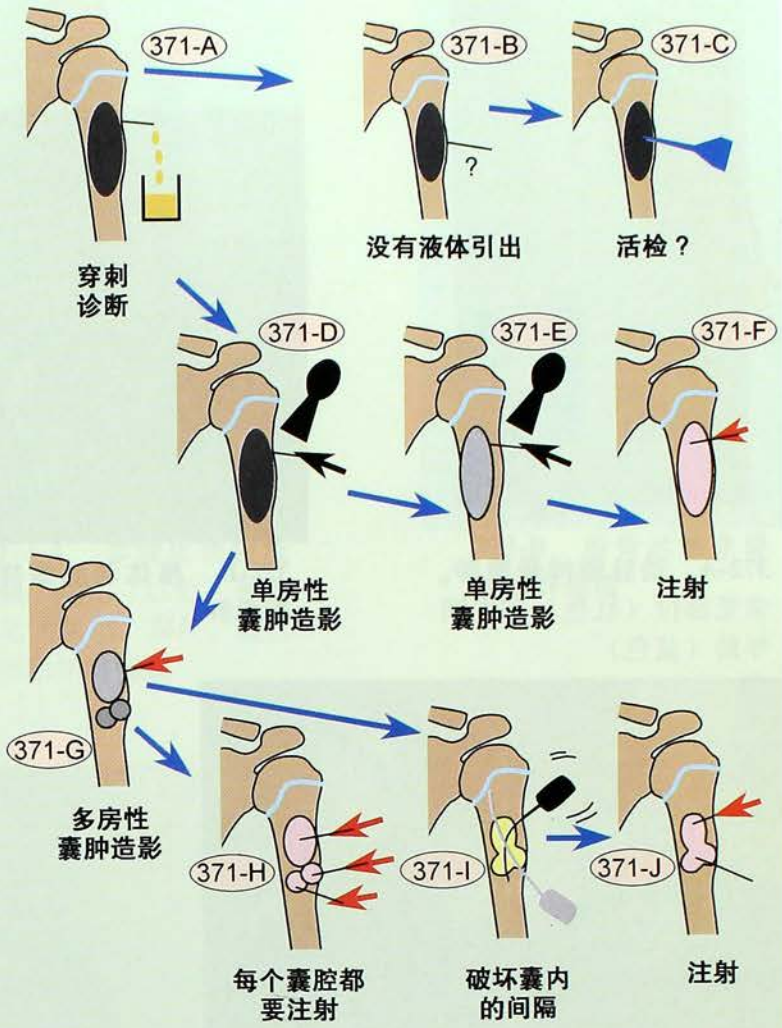

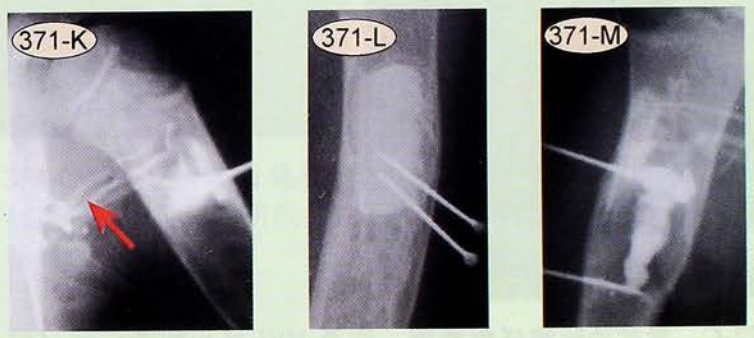

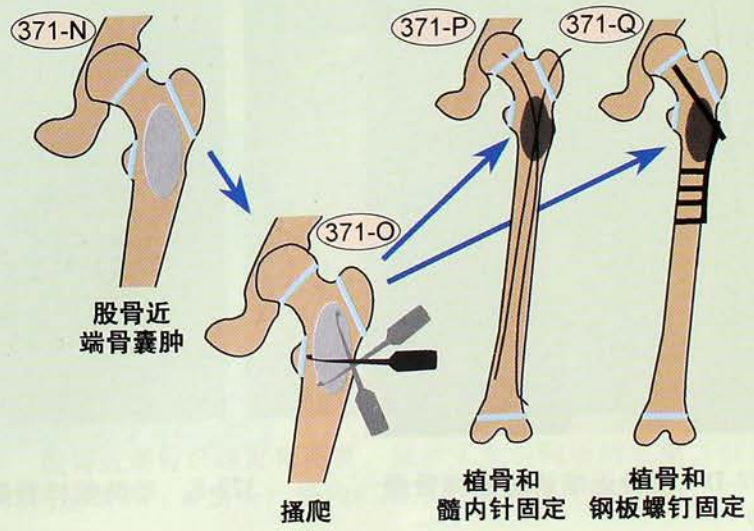



372-A 动脉瘤样骨囊肿。常见部位（红色）和发病年龄（蓝色）



372-B 椎体动脉瘤样骨囊肿



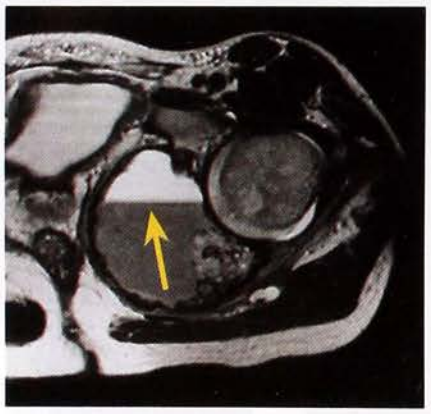

372-C 骨盆动脉瘤样骨囊肿。注意 MRI 显示病变广泛（红箭头）和液平面（黄箭头）



372-D 股骨近端动脉瘤样骨囊肿

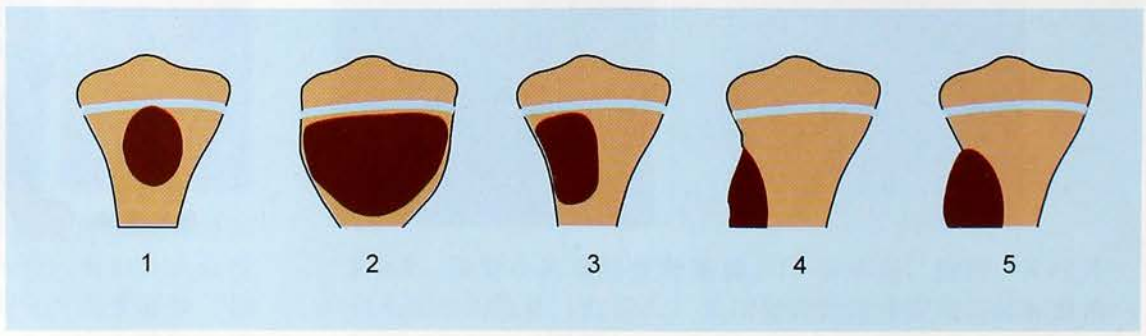

372-E 动脉瘤样骨囊肿分类 1～5。型为长骨病的变常见形式

四、动脉瘤样骨囊肿

动脉瘤样骨囊肿（ABC）认为是一种继发于骨膜下或骨内出血的假性骨肿瘤，也有人认为是继发于某些原发骨肿瘤的过渡性病变。

1. 诊断

常根据病变的位置、病人的年龄（372-A）和常规的 X 线表现（372-B）可做出诊断。动脉瘤样骨囊肿是偏心性、膨胀性的囊性病变，复发率高。病变表现形式多样，有时很难与单纯骨囊肿鉴别（372-E）。

（1）病变活性　可以通过病变的边缘的外观判定病变的活动度水平。

无活性囊肿　有完整的、界线清楚的边缘。

活动性囊肿　边缘不完整，但病变界线尚清楚（372-D）。

侵袭性囊肿　有轻度反应性骨形成，界线不清。

其他影像　有时对于诊断也是必要的，尤其是侵袭性囊肿。在 CT 和 MRI 常见液平面（372-C）。

2. 治疗

动脉瘤样骨囊肿的治疗要根据病人的年龄以及病变部位和大小。

（1）脊柱　大约 10%～30% 的病变发生在脊柱。最常见于颈椎和胸椎。病变源于脊柱后方附件，但可以波及椎体，术前可通过 CT 和 MRI 研究后方附件。可能需要完整切除、稳定脊柱联合治疗。复发的风险较大，使治疗更为复杂。

（2）长骨　治疗可选用完整切除或碟形手术，保持皮质的完整。也可以用磨钻刮除和冷冻。

（3）骨盆　大多数病变的治疗需要刮除和植骨。有人建议选择性的栓塞治疗。注意做好大量失血的准备。

（4）并发症　出血可引起严重问题。

（5）复发　需要更为积极的手术术包括广泛切除术。刮除术的复发率介于 20%～30%。10 岁以下儿童的复发率较高为 10%～60%。

五、纤维样肿瘤

1. 纤维性骨皮质缺损

纤维性骨皮质缺损（纤维性干骺端缺损）是最常见的纤维样骨肿瘤，发生在正常儿童，常为偶然发现，无症状，可自愈。病变发生在靠近干骺端生长板的肌腱或韧带附着部位，这一点可能与病因学有关。典型的放射学表现为在干骺端、偏心性和扇形的硬化边缘。这些病变常引起担心，从而会进行不恰当的治疗。幸好是这些病变的X线片表现典型常可诊断，表现为骨皮质部位的小病变，而且边缘界线清楚。多经1～2年可自愈。

2. 非骨化性纤维瘤

较大纤维性骨皮质缺损称为非骨化性纤维瘤。病变位置典型，常在青春期做出诊断（373-A）。表现为干骺端的、偏心性的、扇形硬化边缘（373-B、373-C），病变较大或发生在特定的位置时会发生病理性骨折。治疗要用石膏固定。随着时间推移病变会自愈。病变异乎寻常的巨大或轻微的创伤就引起病变的骨折可进行病灶刮除加植骨，这种情况很少遇到。

3. 骨纤维发育不良

骨纤维发育不良以一系列常见的骨病变为特点。新生的纤维组织替代削弱的骨组织，造成骨折和进行性的畸形。好发于青少年，常见部位是肋骨和股骨近端（373-D）。

骨纤维发育不良可以是单骨型或多骨型的。多骨型病变较重，易造成畸形。这种畸形在股骨最显著，有时可以看到“牧羊人手杖”畸形（373-E），而且病变可广泛侵犯股骨干。Albright综合征，即骨纤维发育不良合并皮肤牛奶咖啡斑色素斑和性早熟，临床罕见。

抑制破骨细胞活性的药物尚未在儿童中广泛使用，但提供了除手术外的另一选择。

骨纤维发育不良的外科手术治疗包括应用弹性髓内钉加强减弱的骨质，这种内固定长期留在髓内防止骨折和进行性畸形（373-E）。



373-A 非骨化性纤维瘤。常见（红色）和少见（灰色）部位。蓝色所示年龄构成



373-B 股骨远端非骨化性纤维瘤



373-C 典型的非骨化性纤维瘤。这些是典型特点和位置（红箭头）。注意骨折线（白箭头）经过胫骨近端，而起自纤维瘤



373-D 骨纤维发育不良。常见（红色）和少见（灰色）的部位。蓝色所示年龄结构

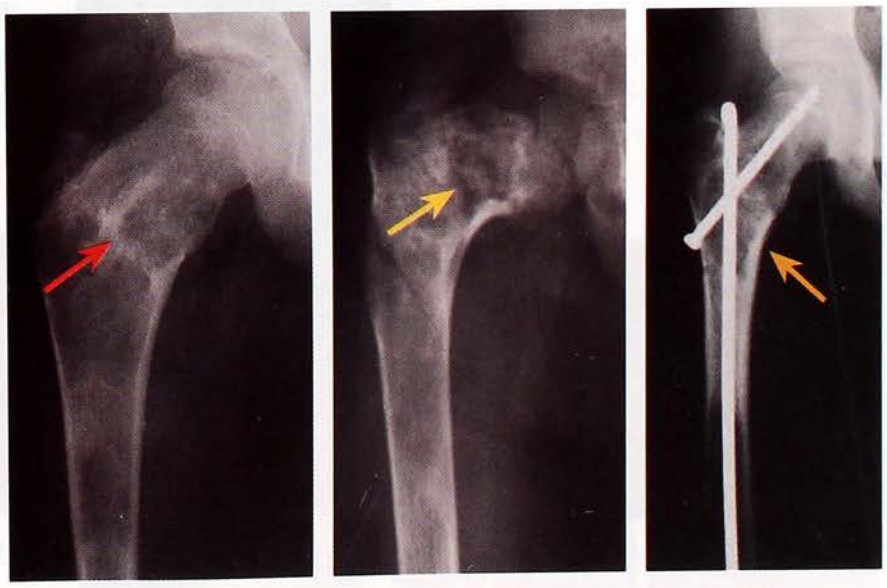

373-E 股骨近端骨纤维发育不良。显示了发生畸形的危象（红箭头）和内翻畸形（黄箭头）髓内钉用来防止畸形（桔箭头）

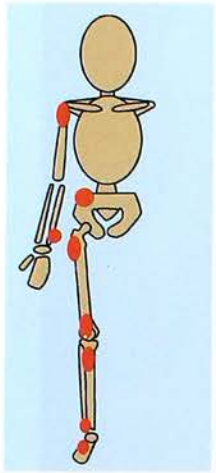

374-A 单发性骨软骨瘤的好发部位

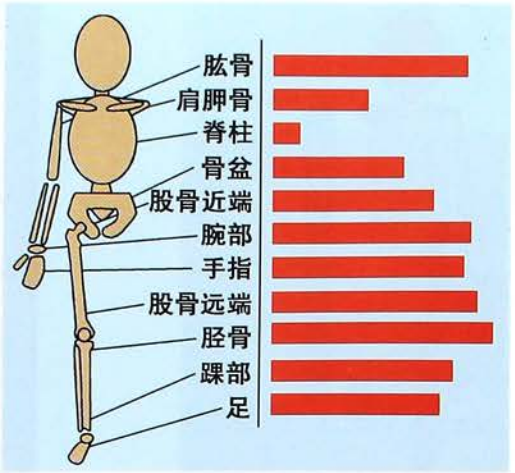

374-B 多发性遗传性骨软骨瘤。肿瘤发生部位广泛





374-C 有典型症状的病变部位。膝部病变经常性受刺激和疼痛（红箭头）

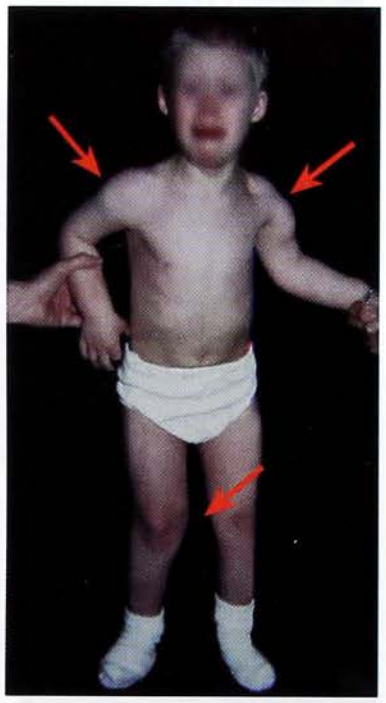

374-D 多发性骨软骨瘤。患儿有多发病变（箭头）





374-E 引起生长紊乱的常见畸形。腕部（红箭头）和踝部（黄箭头）常见



374-F 矫正畸形。用U型钉锅和踝内侧螺纹钉矫正膝外翻和踝外翻畸形

六、良性软骨的肿瘤

1. 骨软骨瘤

骨软骨瘤，又称骨软骨性外生骨疣，有单发性（374-A）和多发性（374-B）两种。多发者有遗传性，与两种肿瘤抑制基因EXT1和EXT2的丢失及突变有关。有时在化疗和放疗后发生。大多数肿瘤在软骨帽以下软骨内化骨形式生长。

（1）诊断　骨软骨瘤的首次就诊主诉多是玩耍时损伤引起的疼痛性包块（374-C）。肿瘤多数有蒂，但也有无蒂的。可以长大。骨软骨瘤具有典型的外观形态，根据常规X线片即可做出诊断。

（2）单发性骨软骨瘤　肿瘤好发于长骨干骺端。散发，表现为单发的包块，多位于膝部。发生在脊柱的肿瘤可能并发神经功能障碍。

（3）多发性骨软骨瘤　多为常染色体显性遗传（374-D），常见于男孩。腕部和踝部的多发病变常引起进行性腕踝畸形（374-E），膝部病变则会引起膝外翻畸形。

（4）治疗　取决于肿瘤的位置和大小。

疼痛　为最常见的手术切除适应证（374-G）。一期手术可以切除多个肿瘤。肿瘤切除后的并发症包括腓神经损伤、动脉撕裂、筋膜室综合征以及病理性骨折等。

膝外翻　在年长儿童可以用U型钉锅行股骨或胫骨内侧半骨骺阻滞术（374-F）。

肢体不等长　可能需骨骺固定术。

腕部畸形　因尺骨远端生长延迟和弓状弯曲而致。畸形的治疗复杂而有争论。从成年病人的研究，疼痛不重，功能障碍较轻，故只应考虑畸形和难看的外观。

踝部畸形　是由于腓骨远端生长延迟引起踝外翻畸形。成人的研究显示畸形造成严重的功能障碍，建议要在儿童晚期或青少年期采取措施预防或矫正胫距外翻畸形。手术方法可用肿瘤切除、胫骨远端开放性楔形截骨矫正外翻。儿童时期确诊的病人可考虑用踝内侧螺纹钉阻止畸形进展（374-F）。畸形通常较为复杂，手术矫形应遵守个体化的原则。

（5）预后　成年后发生恶变为软骨肉瘤的情况极罕见。这种恶变多发生于单发性骨软骨瘤的患者，且多是扁骨病变，较原发性软骨肉瘤的发病年龄早20年。多数肿瘤为低度恶性。考虑到恶变罕见，预防性的骨疣切除并不适当。



374-G 切除的骨软骨瘤。切除的肿瘤大且不规则

2. 内生软骨瘤

这类软骨肿瘤位于骨内。好发于指骨和长骨，在儿童期发病率增高（375-A）。病变具有软骨瘤的典型特征：即病变内存在斑点状的钙化（375-B）。

（1）分型 内生软骨瘤分为几种不同类型

单发性内生软骨瘤 好发于手（375-C）和足。病变引起的功能障碍是手术切除及植骨的适应证。

Ollier 病 广泛性多发性内生软骨瘤病。患儿表现为单侧肢体短缩和内翻畸形（375-B）。成年后约 1/4 患者可恶变为软骨肉瘤。

Maffucci 综合征 该病少见，多发性内生软骨瘤病合并皮下血管瘤。成年后恶变并不少见。

3. 软骨粘液性纤维瘤

少见的原发性骨肿瘤，好发于 10 岁以上的青少年，膝部多见。X 线表现典型（375-D）：偏心性，边缘分叶有硬化环形成，肿瘤内间隔突出。采用局部切除加植骨治疗。

4. 成软骨细胞瘤

这类肿瘤少见，发生于青少年时期，见于长骨骨骺内（375-E）。好发部位是肱骨近端、股骨及胫骨。容易与感染、关节炎混淆。具有侵袭性，有复发倾向。治疗采用彻底的手术刮除，可能时加冷冻或石炭酸灼烧以及植骨。邻近关节的病变手术时可能损伤生长板和关节软骨。预期局部复发率约为 20%。

5. 半侧骨骺发育不良

半侧骨骺发育不良（Trevor 病）是一种少见的来自生长板或关节软骨的软骨肿瘤（375-F）。最常见的部位是胫骨远端和股骨远端。病变波及骨骺的半侧，可以发生在同侧肢体的多个部位。由于病变来源于软骨，常规 X 线难以辨别，因此早期做出诊断困难。MRI 检查有助于显示肿瘤的范围，并能区分病变和正常骨骺或关节软骨。切除关节外病变。或按需要切除关节内病变、截骨矫正继发畸形。因病变位于关节周围以及广泛侵及邻近骨使肿瘤容易复发。儿童时期常需多次手术切除。



375-A 内生软骨瘤。常见的（红色）和少见的（灰色）部位。年龄结构如蓝色所示



375-B Ollier 病。显示股骨远端和胫骨的广泛病变（红箭头），伴肢体短缩和内翻畸形



375-C 多发性内生软骨瘤。示广泛波及多个手指



375-D 软骨粘液性纤维瘤。图示典型特点



375-E 成软骨细胞瘤常见的（红色）和少见的（灰色）部位。年龄结构如蓝色所示。X 线（下图）显示典型部位：大转子骨骺（红箭头），胫骨近端骨骺（白箭头）。注意胫骨近端病变因超过骺板具有侵袭性（黄箭头）



375-F 半侧骨骺发育不良。示膝部肿胀（红箭头），踝部受累（黄箭头）





376-A 骨样骨瘤。常见的（红色）与不常见的部位（灰色）如图所示。年龄分布用蓝色标记



376-B 骨样骨瘤。注意左侧骨盆和股骨呈半侧骨质疏松，这是由于股骨近端病而有数月疼痛、跛行所致







376-C 股骨近端骨样骨瘤。此部位较常见，典型的瘤巢（红箭头）周围可见反应骨。骨扫描病灶为热反应（黄箭头）

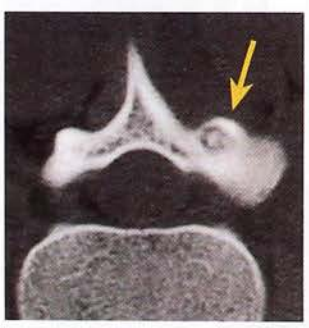

376-D 骨样骨瘤热凝固。经皮进行骨消融手术，后方入路（黄箭头）是最理想的部位，骨样骨瘤消融手术需要在CT引导下进行（红箭头）

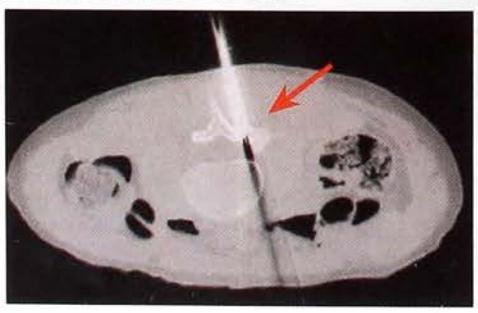

七、骨肿瘤

1. 骨样骨瘤

骨样骨瘤为一种生骨的，血管丰富，致密反应，以疼痛为特征的良性病变，多见于长管状骨，以10岁以上的小儿居多（376-A）。

（1）诊断：典型的疼痛为固定部位的夜间痛，常需服用阿司匹林始能缓解。脊柱病变多发生于脊柱的后方附件，可致继发脊柱侧弯。局部触痛，如果病变近于关节，可以引发关节炎症，易与原发性关节炎混淆。由于慢性疼痛和跛行可以引起半侧骨质疏松（376-B）。X线表现具有公认的特征，透明的瘤巢周围可见明显的反应骨（376-C）。骨扫描可见浓聚现象，有诊断价值。MRI和CT可充分判定本病。

（2）治疗：传统的手术切除之外还有新的选择。

抗炎药物　病变最终消退需要几年的时间，长时间用药家属很难接受。

经皮消融法　CT引导下病灶射频消融是目前最常用的方法（376-D）。

手术切除　是个合理的选择，但有切除不彻底和局部复发的风险。

2. 成骨细胞瘤

成骨细胞瘤是与骨样骨瘤相似的另一种生骨的良性病变，但是病灶较大，并有着明显不同点。疼痛较轻，阿司匹林不能缓解。病灶周围也没有反应骨。多见于脊柱和长管状骨，好发年龄10岁以后（376-E）。约有1/3的病变累及脊柱（376-F），引起后背痛、脊柱侧弯，有时有局限性触痛。实验室检查正常。CT和骨扫描有助于诊断，有时很难与骨肉瘤鉴别。位于颈锥的病变由于与椎动脉毗邻很难处理。治疗需要手术完整切除病灶，但复发率仍为20%～30%。



376-E 成骨细胞瘤。常见的（红色）与不常见的（灰色）的部位，年龄受累情况见直方图

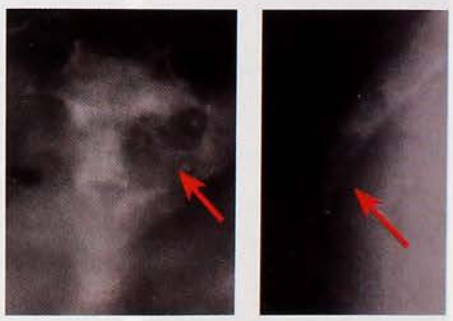

376-F 骶骨的成骨细胞瘤

八、其他骨肿瘤

1. 嗜酸细胞肉芽肿

嗜酸细胞肉芽肿是郎罕细胞增生症或组织细胞增生症 X 的局部表现。

（1）诊断　患病的高峰年龄为 1～3 岁（377-A），本病变称之为瘤样病变，临床表现为局部疼痛，常常和骨髓炎、甚至有时与尤文肉瘤相混淆。病灶在常规 X 线片上显示穿凿样病变（377-B、377-C），有时有明显的骨膜反应易怀疑为尤文肉瘤。患儿可以有低热、ESR 和 CRP 增高，因此和炎症很难鉴别。应该常规进行颅骨 X 线摄片，因为颅骨是骨受累的最常见部位，有时需要活检得出诊断。

（2）治疗　自然病史是经过数月有自愈的倾向，治疗选择包括单纯观察、制动以减轻不适和减少病理性骨折、激素注射治疗、局部搔爬以及放疗等。

脊柱的病变　由于椎体塌陷（扁平椎），有时可发生神经损伤，观察或用支具制动。偶尔搔爬以加速愈合。

下肢长管状骨的病变　如病变范围够大则容易发生病理性骨折。搔爬和石膏固定较为妥当。

2. 巨细胞瘤

巨细胞瘤（GCT）是一种很少发生于青少年的侵袭性肿瘤。病变通常位于干骺端或骨骺内，偏心性膨胀性生长，少有硬化或骨膜反应（377-D）。肿瘤常常是局限性侵袭、极易复发。需要采用搔爬、热烧灼和植骨治疗，大约有 1/4 病例复发，因此必须定期复查。

3. 神经纤维瘤

神经纤维瘤病可致广泛的病理改变（377-E），包括脊柱侧弯、长骨的假关节、胸椎前侧突畸形、髋臼内陷以及骨生长异常等（参见第 16 章）。

4. 骨血管瘤

本病常发生于椎体、颅骨，也可见于四肢（377-F）。病变常常弥漫，易诊断为恶性肿瘤（377-G）。必须广泛切除，容易复发。



377-A　嗜酸细胞肉芽肿。常见的（红色）和少见的（灰色）部位如图所示。发病年龄如蓝色所示



377-B　肩胛骨的嗜酸细胞肉芽肿。CT 扫描的病变（红箭头）和普通 X 线片上的病变所见（黄箭头）



377-C　不同部位的嗜酸细胞肉芽肿

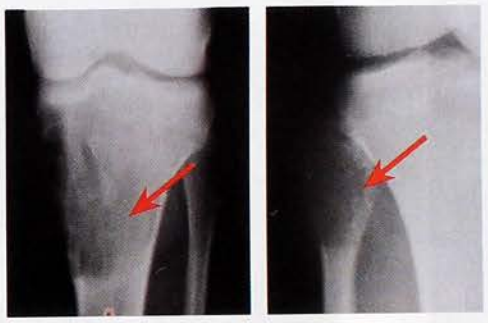

377-D　骨的巨细胞瘤。病变发生在生长停止后不久（箭头）。病变处没有骨膜反应

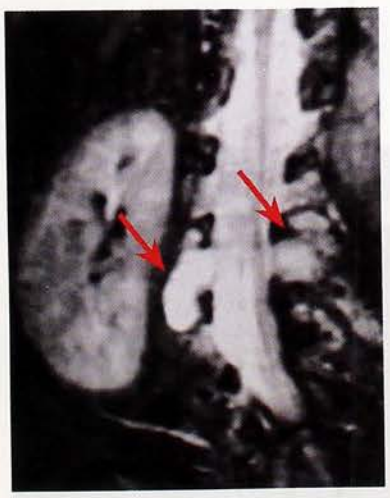

377-E　神经纤维瘤病。可见硬脊膜膨胀（红箭头）



377-F　骨血管瘤。血管瘤累及第五掌骨。临床上出现疼痛，X 线可见骨破坏（红箭头）



377-G　骨血管瘤。病变常难与恶性病变鉴别



378-A 血管瘤。该男孩患有 Klippel-Weber-Trenaunay 综合征，全身广泛血管瘤伴肢体肥大（红箭头）



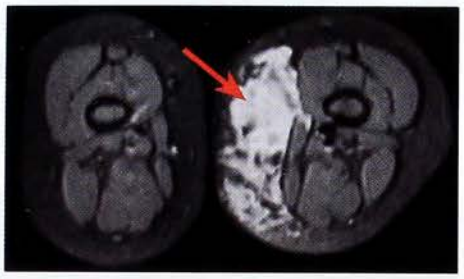

378-B 大腿巨大血管瘤。病变位于股内侧肌群内（红箭头）



378-C 滑膜血管瘤。该患儿膝部肿胀，经常有膝关节血性渗出，在数年中进行了多次手术切除

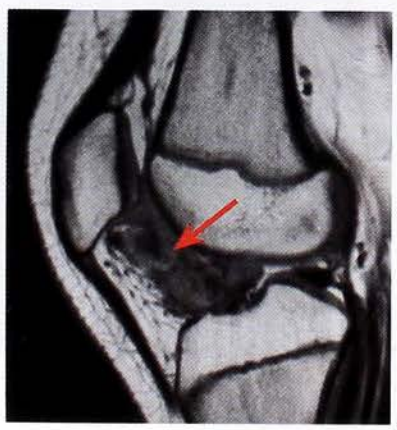

378-D 色素沉着绒毛结节性滑膜炎。表现为疼痛和关节肿胀



378-E 跖肌膜纤维瘤病。箭头所示为筋膜增厚，外覆的皮肤增厚

九、良性软组织肿瘤

1. 血管瘤

儿童血管瘤较常见。可能是全身病变的一部分（378-A），也可能是孤立的病变（378-B）。

（1）诊断　临床特征取决于血管瘤的位置和病变的范围。皮下血管瘤表现为局部的压痛，肌间血管瘤能引起局部疼痛和饱满，而巨大肿瘤或多发肿瘤能引起过渡生长或骨的畸形。

（2）影像学　肿瘤内斑点的钙化具有诊断意义。CT 和 MRI 检查有助于诊断和制定术前计划。

（3）治疗　许多病人是临床诊断后给予对症治疗。巨大血管瘤和引起疼痛的血管瘤需要手术切除。因肿瘤界线不清或病变广泛，彻底切除常较困难，术后肿瘤容易复发。

2. 滑膜血管瘤

膝关节滑膜血管瘤是儿童膝部疼痛和反复关节积血的原因之一（378-C）。诊断延误并误诊为关节内紊乱。既往长时间的延误诊断也曾发生。常规的 X 线片表现为软组织肿胀。MRI 检查具有诊断性意义。弥漫型血管瘤行关节镜切除比较困难，常需手术切除肿瘤。术后肿瘤容易复发。

3. 色素沉着绒毛结节性滑膜炎

儿童少见。关节积血的鉴别诊断需考虑本病。不同部位均可以发病，可发生于关节（378-D）和腱鞘。本病可以是多发，也可表现为腘窝囊肿。治疗需切除全部滑膜。术后容易复发。

4. 跖筋膜纤维瘤

跖筋膜纤维瘤发生于婴儿，表现为后足前内侧的包块。大多数纤维瘤较小且无症状。有些会自行消失，但大多数持续存在。如出现疼痛需手术切除。

儿童跖肌膜纤维瘤常常表现为跖筋膜增厚形成结节（378-E）。随访观察病变是否进行性增大，对明显增大的病变需手术切除。注意标本中常见有丝分裂的特征。复发和过度治疗均常见。与纤维肉瘤和硬纤维瘤辨别较困难。

5. 其他肿瘤

各种其他肿瘤也在儿童发生，包括脂肪瘤（378-F）/淋巴管瘤和良性纤维性肿瘤。

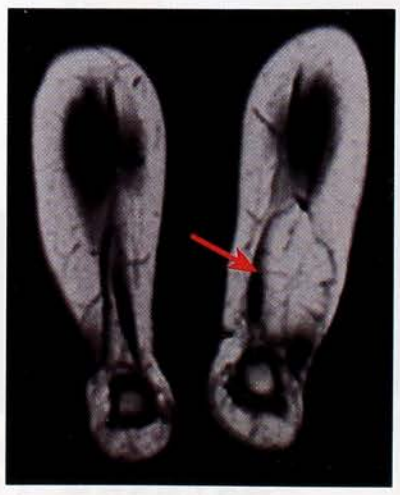

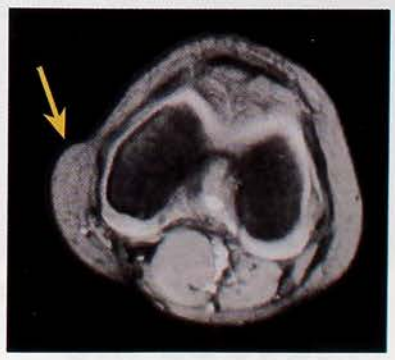

378-F 脂肪瘤。如图所示 16 个月婴儿大腿远端巨大脂肪瘤（红箭头），儿童中更多典型病变见于皮下（黄箭头）

十、恶性软组织肿瘤

恶性软组织肿瘤肿瘤发生率占儿童恶性肿瘤的7%。半数是横纹肌肉瘤。一般恶性软组织肿瘤分为五种类型（379-A）。以下特点提示肿瘤可能为恶性：坚硬、深在、无触痛、直径超过5cm。

1. 横纹肌肉瘤

这是一种骨骼肌肉系统的肉瘤。这是在儿童软组织肿瘤中最常见的（379-B）。四肢的横纹肌肉瘤占20%，且预后差。

肿瘤为肌间隔内的坚硬、无痛性包块（379-C）。儿童横纹肌肉瘤可发生淋巴结转移和晚期的骨转移。治疗是彻底的手术切除联合化疗。5年存活率可望达到65%～75%。

2. 恶性纤维性肿瘤

硬纤维瘤或纤维瘤病常看作是良性肿瘤，但由于其高复发率，有时认为是低度恶性的纤维肉瘤。大多数发生在四肢，表现为软组织包块，有时融蚀邻近骨或致畸形。纤维瘤病的自然病史多种多样，肿瘤容易复发或自行消退。纤维瘤病很少转移或造成死亡。（379-D）

治疗尽可能全部切除。若需牺牲肢体或肢体功能才能达到手术边缘的无肿瘤，姑息性切除也可以接受。辅助性化疗仍有争议。放疗有效但当骨化中心位于放射野时有生长抑制的并发症。

3. 滑膜肉瘤

滑膜肉瘤好发于青少年（379-E）及成人。大多数发生在下肢。原发转移多在局部淋巴结或肺。治疗靠化疗、广泛切除和放疗。存活率可达70%～80%。

4. 圆蓝细胞肿瘤

这部分肿瘤包括原始神经外胚层肿瘤、软组织尤文瘤和Askin瘤。Askin瘤是累及中轴和胸壁的圆细胞肿瘤。

5. 其他肉瘤

（1）周围神经鞘肉瘤　神经纤维瘤病（NF1）的患者有5%～10%发生恶性变。逐渐增大的病变应该进行MRI检查、切除或活检。

（2）其他肉瘤　包括一系列肿瘤（379-F）。如平滑肌肉瘤、脂肪肉瘤、血管肉瘤和其他恶性肿瘤等等。

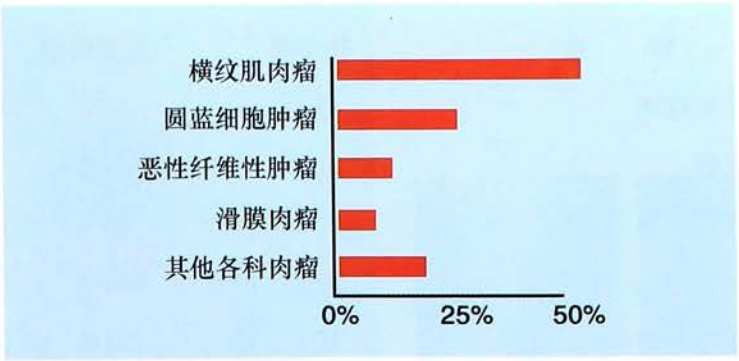

379-A　软组织肉瘤

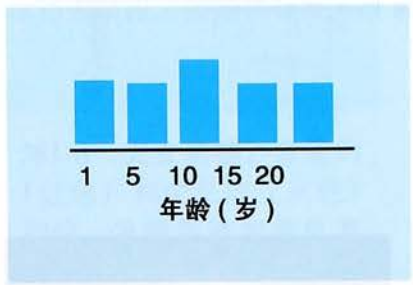

379-B　横纹肌肉瘤年龄分布常见于婴幼儿



379-C　横纹肌肉瘤。肿瘤发生在肌间隔内（红箭头），侵及骨的罕见（黄箭头）



379-D　硬纤维瘤。如图所示巨大软组织包块（红箭头）和第二趾近节趾骨的变形（黄箭头）

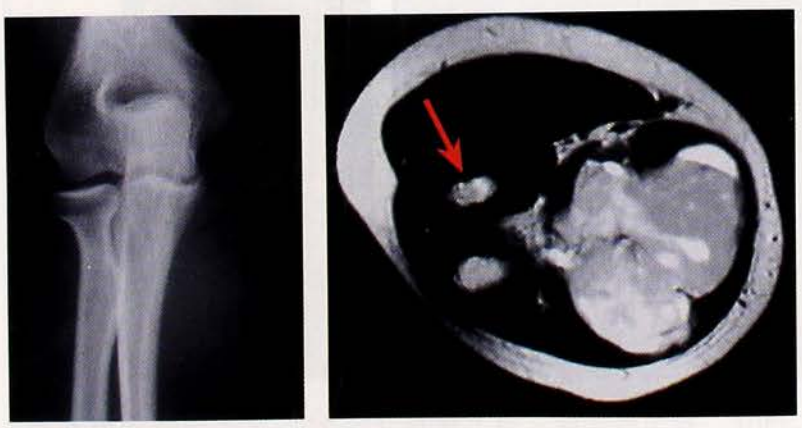

379-E　滑膜肉瘤。16岁男孩肘关节内的病变在平片上很难发现但在MRI容易看到（红箭头）

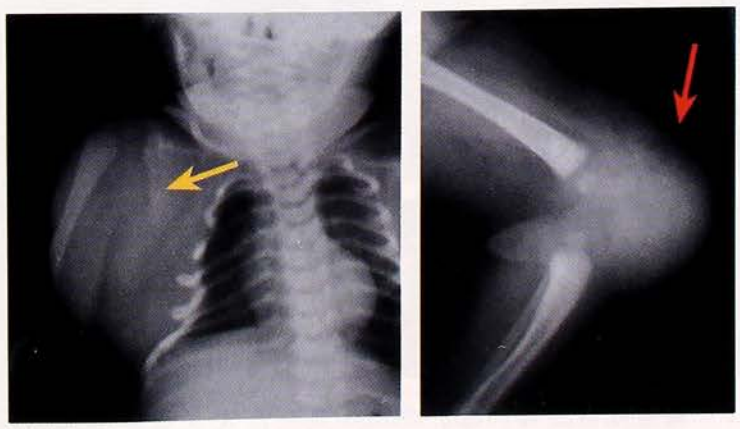

379-F　婴儿软组织恶性肿瘤。脂肪肉瘤（红箭头）和纤维肉瘤（黄箭头）已变为大块而病变

特 点	骨肉瘤	尤文肉瘤
活动后疼痛	85%	64%
夜间痛	21%	19%
轻微创伤病史	47%	26%
可触及的包块	39%	34%
诊断为肌腱炎	31%	21%
延迟诊断	9 周	19 周

380-A 儿童骨肿瘤特点。两种常见儿童骨肿瘤的区别如表所示



380-B 骨肉瘤。常见的（红色）和少见的（灰色）部位。发病年龄如蓝色所示



380-C 骨肉瘤的典型 X 线表现。图示最常见部位的典型成骨性特点



380-D 骨肉瘤的不同 X 线表现。溶骨性（红箭头），成骨性的（黄箭头），虫蚀样表现（橙箭头），或溶骨性、成骨性表现共存（白箭头）

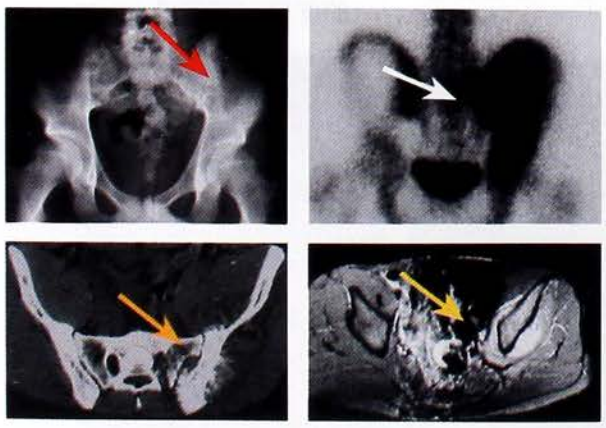

380-E 骨盆成骨性骨肉瘤。图示病变在常规 X 线中不容易辨认（红箭头），但骨扫描（白箭头）、CT（橙箭头）、MRI（黄箭头）显像清楚

十一、恶性骨肿瘤

早期诊断恶性骨肿瘤是提高其存活率的重要因素之一。骨肉瘤和尤文肉瘤的早期表现特征应该牢记（380-A）。详细的病史和体格检查相当重要。注意疼痛的病史多为间断性的，尤其是尤文肉瘤。而病史中轻微创伤史的误导常见。约 1/3 的病人可扪及肿块。

1. 骨肉瘤

成骨性肉瘤是骨的最常见的恶性肿瘤。原发的骨肉瘤可见儿童和青少年，发病的高峰在 14 岁。

（1）诊断　骨肉瘤通常发生于 10 岁至 20 岁，好发于膝部（380-B）。活动后的疼痛和可扪及的肿块是早期常见的症状。有的患者表现为病理性骨折。X 线检查可见典型的成骨的表现（380-C）。干骺端骨的病变可能是溶骨性的，也可以是成骨性的（380-D）。骨扫描对发现其他部位病灶有意义。CT 和 MRI 检查有助于判定病变的骨性和软组织成分，也有助于肿瘤的分期（380-E）。组织学检查（380-F）可显示肿瘤细胞和原始骨基质结构。

（2）变异　骨肉瘤分为几种类型，有预后的重要性。

骨旁骨肉瘤　发生于骨表面分化较好的肿瘤，例如股骨后侧干骺端肿瘤，很少或没有骨髓侵犯。治疗上采取局部广泛切除。

骨外周骨肉瘤　好发于长管状骨，特别是胫骨和股骨。骨外周骨肉瘤比骨旁骨肉瘤分化程度差，预后不良。

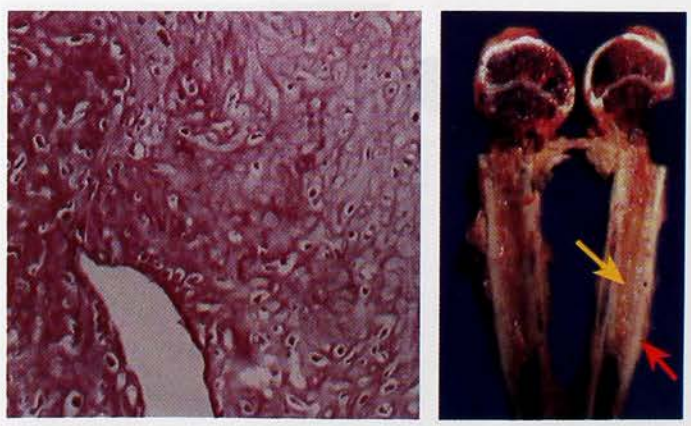

380-F 骨肉瘤病理。镜下照片（左图）显示肿瘤细胞和原始骨基质形成。青春期患儿股骨近端大体标本（右图）可见髓内肿瘤（黄箭头）骨膜新生骨形成（红箭头）

2. 尤文肉瘤

尤文肉瘤的发生率居儿童恶性骨肿瘤的第二位。

（1）诊断 肿瘤在10岁至20岁之间最常见（381-A）。好发于骨盆、股骨、胫骨（381-B）。疼痛是最常见的主诉，有时表现为软组织包块。好发于长骨骨干（381-C），具有溶骨性和侵蚀性特点。骨扫描和MRI检查有诊断意义。因肿瘤可引起发热、白细胞增多、贫血和血沉增快，容易和骨髓炎混淆。活检可以确诊。这是一个高度恶性的圆细胞肿瘤（381-D）。

（2）治疗 骨肉瘤和尤文肉瘤的治疗原则相近（381-E）。一般来说，尤文肉瘤采取化疗和手术切除，并常加用放疗作为辅助治疗。



381-A 尤文肉瘤。常见的（红色）和少见的（灰色）部位。发病年龄如蓝色直方图



381-B 尤文肉瘤。典型的放射学表现如图所示骨干的骨膜反应

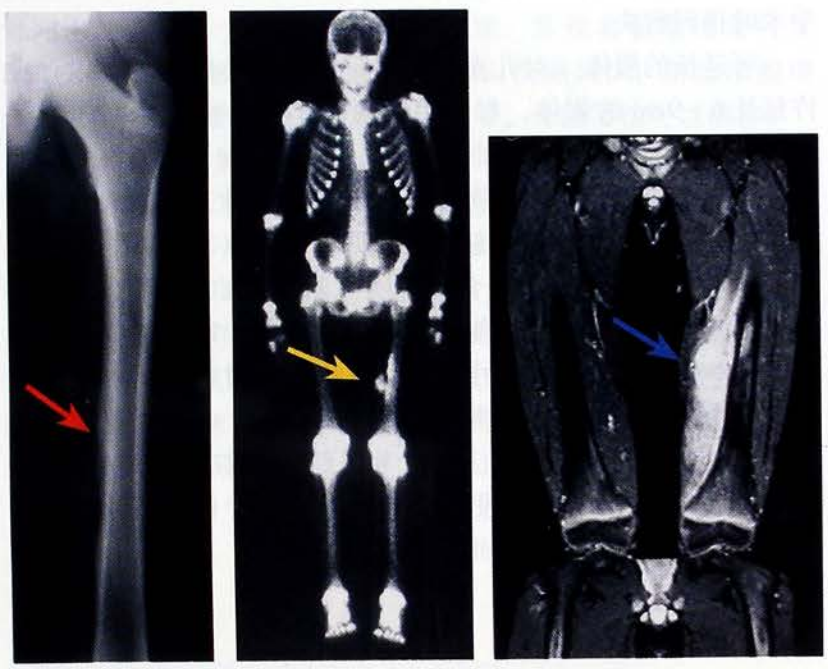

381-C 尤文肉瘤的影像学表现。如图所示骨干位置（红箭头），骨扫描正面图像（黄箭头），广泛侵犯软组织（蓝箭头）

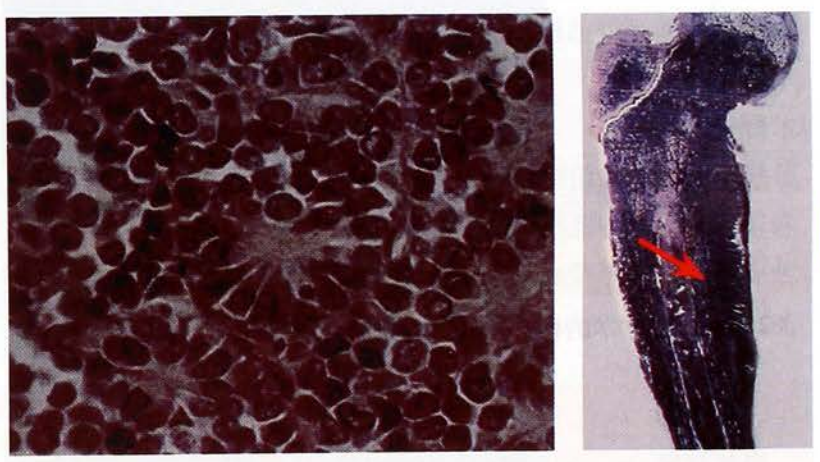

381-D 尤文肉瘤的病理。镜下照片（左图）肿瘤细胞为小圆细胞。大体标本可见股骨近端骨皮质破坏和皮质外的扩张（右图箭头）

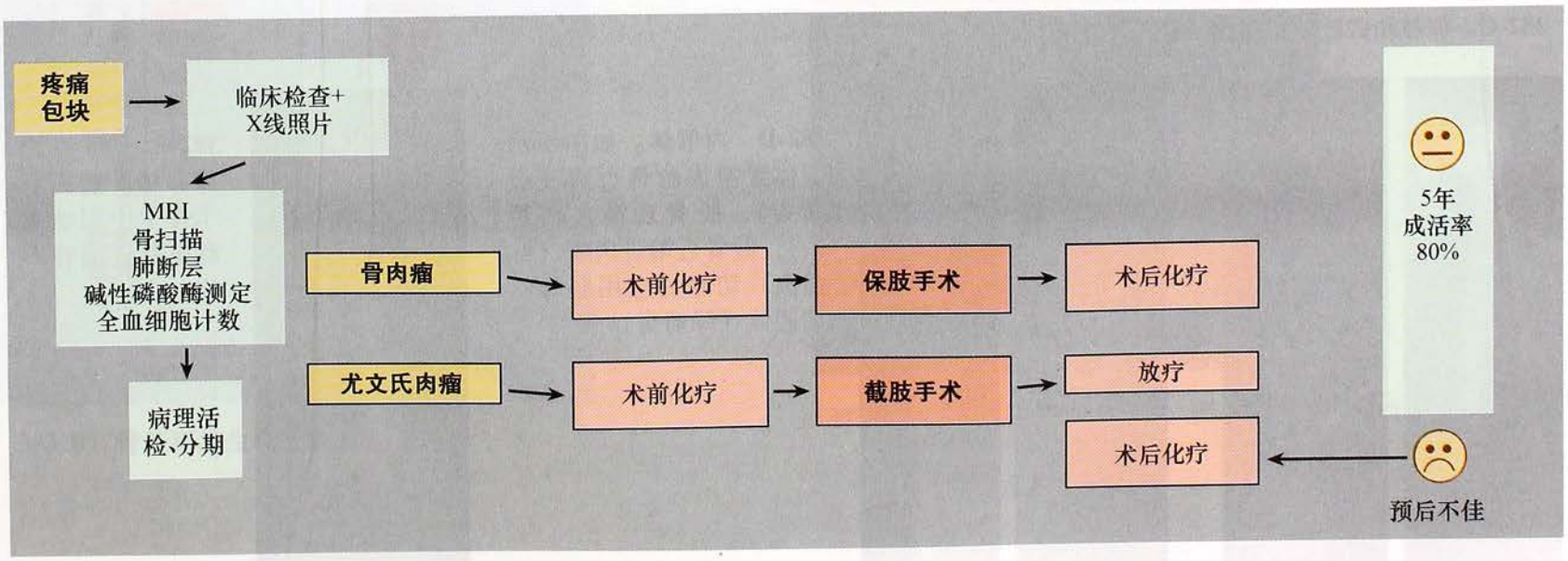

381-E 骨肉瘤和尤文肉瘤典型病例治疗方案

药 物	常用名	注释
doxorubicin 阿霉素	Adriamycin 阿霉素	细胞毒性抗生素
Methotrexate 氨甲喋呤		抗代谢药
Cisplatin 顺铂		重金属
Cyclophosphamtide 环磷酰胺	Adriamycin 阿霉素	如氮芥
Ifosfamide 异环磷酰胺		合成的环磷酰胺
Vincristine 长春新碱		生物碱
Bleomycin 博来霉素		细胞糖肽
Actinomycin-D 放线菌素 D	更生霉素	抗生素

382-A 化疗药物。上述药物的联合配方治疗小儿恶性肿瘤

保肢手术的禁忌症
小儿童的估计下肢长度的相差 >8cm
进行了不适当的活检或活检部位有并发症
术前化疗不敏感
术野感染较重
肿瘤广泛波及软组织或肌肉
病理性骨折血肿范围超出室间隔界限
肿瘤贯穿重要神经血管结构，血管分流手术无法实行

382-B 保肢手术的相对禁忌证。存在以上表现时宜考虑手术截肢

结局	截肢	保肢
局部复发	5% ~10%	5%
存活率	70%	70%
功能	相当好	好
初期花费	低	高
长期花费	很多	少（无并发症）

382-C 保肢和截肢结果对比。结果基本相同

1）化疗 化疗药物（382-A）经常使用的方案是 3 ~ 5 种药物应用 9 ~ 12 个月。1/3 典型病例术前化疗 4 ~ 6 周，术后继续给予剩余的 6 ~ 9 个月化疗。

2）手术选择 同患者及其家属讨论后选择是否手术。各种治疗方案的疗效差不多，方案的选择最好依据肿瘤的特点来定。对于患儿和家属来讲最有吸引力的是保留肢体手术，而且保肢手术成为多数病人的治疗标准（383-A）。

截肢和保留肢体手术比较 两种方法各有其适应证和禁忌证（382-B），但功能结果基本相同。截肢手术的病人功能评分稍低，但手术并发症较少（382-C）。

内假体 随着时代发展，标准内假体治疗得到更多的赞同。现在的假体具有坚固、重量轻、反应小的优点（382-D）。能较早进行康复锻炼，而且病人容易接受。感染和松动是主要问题。肌腱和韧带附着部的问题也会发生。膝关节置换特别是胫骨近端存在的问题较多，且失败率高。30% ~40% 在置换手术后的十年内需再次翻修手术。大多数感染和松动的问题可以在翻修手术时得到解决。

可延长的假体 对儿童，要尽量保持肢体的等长。设计允许延长 6 ~9cm 的假体，每次用微创操作可延长 1.5 ~ 2cm。目前设计的伸展性更大而且稳定。

同种异体移植 移植物可以是插入的、骨关节的或复合的与内假体联合应用。骨不连是最常见的问题（382-E）。同种异体移植不会与自体完全融合，但随时间进展也可起稳定作用。这种方法能改善长期的功能，对患有长骨骨干肿瘤的年龄小的病人是一种较好的选择。另外，肌腱和韧带附着也比内假体满意。尽管这种方法对骨干插入移植效果较好，也可以考虑在骨关节特别是膝关节重建时应用，考虑到肌腱-韧带的连接能力，应用到膝关节比内假体有更多的优点。同种异体移植物治疗的效果将来会随着组织分型而更加改进。

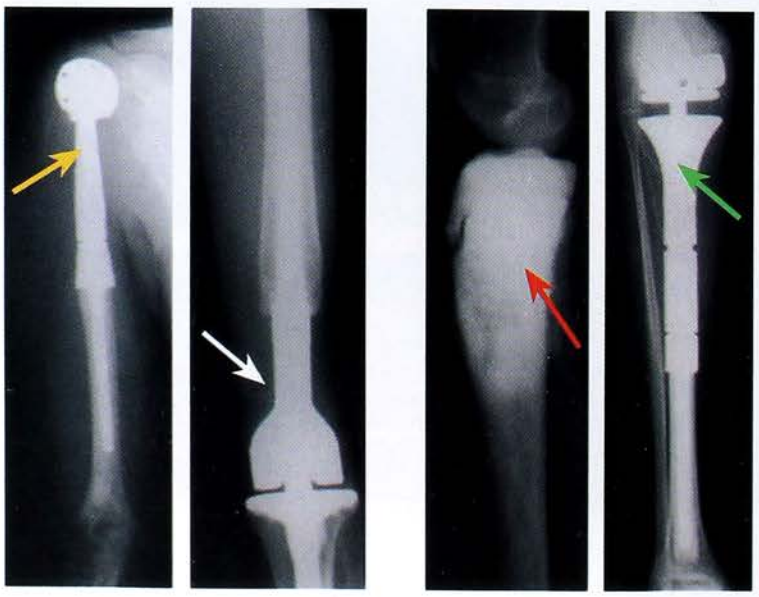

382-D 内假体。如图所示假体置换为肱骨近端（黄箭头）、股骨远端（白箭头）。胫骨近端骨肉瘤（红箭头）切除后应用胫骨近端假体（绿箭头）



382-E 同种异体移植。箭头所示骨干中间插入移植后近端骨不连

旋转截骨矫形术　这种治疗的能源效用好，最适合 10 岁以下肿瘤浸润广泛的儿童。并发症少，最后能获得耐用和功能良好的合适的假体。大多数患儿可以参加体育运动。最大的缺点是重建手术和肢体外观重建的复杂性。建议术前与其他已经进行过这种治疗的儿童交流。虽然不是主流方向，有人建议这种治疗男孩比女孩更适宜。

其他方法　包括带血管蒂骨移植、骨移动延长术、关节融合术。这些治疗很少应用，但对一些特殊需要的仍有一定的作用。

恶性肿瘤有潜在的致命性，治疗困难。治疗方法很多，根据每个病人特殊表现因人制宜或综合治疗以适合需要。

3. 白血病

大约 20% 的白血病患儿表现为骨的疼痛，而由骨科专家或风湿病专家首诊。常见的症状有骨痛、关节疼痛肿胀、避痛性步态、淋巴结轻度肿大、肝脾肿大和中度发热。X 线检查可以发现广泛的骨质减少、干骺端条纹、骨膜新生骨形成（383-B）、骨硬化、骨硬化于与溶骨共存的表现。常规实验室检查可见 ESR 升高，血小板减少，贫血，中性白细胞减少，淋巴细胞增多，以及周围血涂片中可见幼稚细胞等。骨髓活检可以确诊。

4. 转移性骨肿瘤

最常见的原发肿瘤是神经母细胞瘤，其次是横纹肌肉瘤（383-C）。好发于中轴骨骼。腰椎椎体转移最常见，而转移至胸椎和颈椎的少见（383-D）。脊柱的原发肿瘤是神经母细胞瘤和星形细胞瘤，与年龄有关。脊柱转移的并发症包括瘫痪、病理性骨折和脊柱侧后凸。判定神经母细胞瘤和尤文瘤骨转移可根据 CT、MRI、骨扫描或骨髓活检。广泛的骨转移是相对晚期的表现（383-E）。

保留肢体的选择
组合成内假体
同种异体移植
骨关节同种异体移植
同种异体移植-假体复合
可延伸假体
旋转截骨矫形术
骨移动延长术
带血管蒂移植
关节融合术

383-A　保留肢体可以考虑以上选择



383-B　白血病。可见尺骨近端骨膜增生（箭头所示）



383-C　发生骨转移的肿瘤

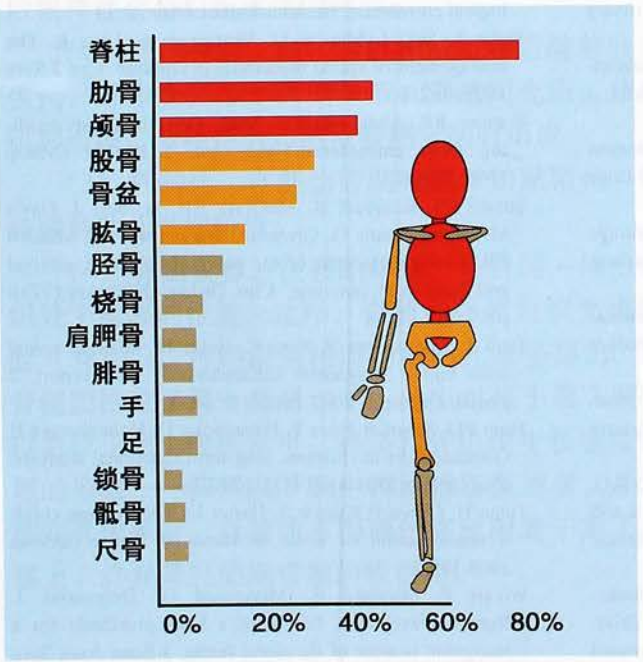

383-D　骨转移发生部位和频率



383-E　转移的神经母细胞瘤。图示骨盆和股骨近端广泛转移

（马瑞雪　张向鑫 译）

参考文献

Abe T, Tomatsu T, Tazaki K. Synovial hemangioma of the knee in young children. J Pediatr Orthop B 2002 Oct;11(4): p293-7.

Abudu A, et al. The surgical treatment and outcome of pathological fractures in localised osteosarcoma. J Bone Joint Surg 1996:78B:694.

Alvarez RA, Valverde GJ, Garcia AM. Giant cell tumor of the foot phalanges in children: a case report. J Pediatr Orthop 1999:8B:132.

Arauz S, Morcuende J, Weinstein S. Intra-articular benign osteoblastoma of the acetabulum: a case report. J Pediatr Orthop-b 1999:8:136.

Arms DM, et al. Management of forearm deformity in multiple hereditary osteochondromatosis. J Pediatr Orthop 1997:17:450.

Belthur MV, Grimer RJ, Suneja R, Carter SR, Tillman RM. Extensible endoprostheses for bone tumors of the proximal femur in children. J Pediatr Orthop 2003 Mar-Apr;23(2): p230-5.

Biermann JS. Common benign lesions of bone in children and adolescents. J Pediatr Orthop 2002 Mar-Apr;22(2): p268-73.

Bridge J, et al. Clonal karyotypic abnormalities of the hereditary multiple exostoses chromosomal loci 8q24.1 (EXT1) and 11p11-12 (EXT2) in patients with sporadic and hereditary osteochondromas. Cancer 1998:82:1657.

Brigman BE, Hornicek FJ, Gebhardt MC, Mankin HJ. Allografts about the Knee in Young Patients with High-Grade Sarcoma. Clin Orthop 2004 Apr;(421): p232-9.

Campanacci M, Ruggieri P, Gasbarrini A, Ferraro A, Campanacci L. Osteoid osteoma. Direct visual identification and intralesional excision of the nidus with minimal removal of bone. J Bone Joint Surg 1999:81B:814.

Capanna R, Campanacci DA, Manfrini M. Unicameral and aneurysmal bone cysts. Orthop Clin North Am 1996:27:605.

Carroll KL, et al. Clinical correlation to genetic variations of hereditary multiple exostosis. J Pediatr Orthop 1999:19:785.

Cheng EY, Thompson RC. New developments in the staging and imaging of soft-tissue sarcomas. J Bone Joint Surg 1999:81A:882.

Chew DK, Menelaus MB, Richardson MD. Ollier's disease: varus angulation at the lower femur and its management. J Pediatr Orthop 1998:18:202.

Delloye C, et al. Simple bone cysts treated with aspiration and a single bone marrow injection. A preliminary report. Int Orthop 1998:22:134.

Domb BG, Khanna AJ, Mitchell SE, Frassica FJ. Toe-walking attributable to venous malformation of the calf muscle. Clin Orthop 2004 Mar;(420): p225-9.

Durbin M, et al. Ewing sarcoma masquerading as osteomyelitis. Clin Orthop 1998:176.

Easley ME, Kneisl JS. Pathologic fractures through nonossifying fibromas: is prophylactic treatment warranted? J Pediatr Orthop 1997:17:808.

Eckardt JJ, Kabo JM, Kelley CM, Ward WG, Asavamongkolkul A; Wirganowicz PZ; Yang RS; Eilber FR. Expandable endoprosthesis reconstruction in skeletally immature patients with tumors. Clin Orthop 2000 Apr;(373): p51-61.

Floman Y, et al. Eosinophilic granuloma of the spine. J Pediatr Orthop 1997:6B:260.

Gabos PG, Bowen JR. Epiphyseal-metaphyseal enchondromatosis. A new clinical entity. J Bone Joint Surg 1998:80A:782.

Ganjavi H, Malkin D. Genetics of childhood cancer. Clin Orthop 2002 Aug;(401): p75-87.

Gibbs CP, et al. Aneurysmal bone cyst of the extremities. J Bone Joint Surg 1999:81A:1671.

Godette GA, O'Sullivan M, Menelaus MB. Plantar fibromatosis of the heel in children: a report of 14 cases. J Pediatr Orthop 1997:17:16.

Golant A, Lou JE, Erol B, Gaynor JW, Low DW, Dormans JP. Pediatric osteoblastoma of the sternum: a new surgical technique for reconstruction after removal: case report and review of the literature. J Pediatr Orthop 2004 May-Jun;24(3): p319-22.

Green JA, Bellemore MC, Marsden FW. Embolization in the treatment of aneurysmal bone cysts. J Pediatr Orthop 1997:17:440.

Guibaud L, et al. Aneurysmal bone cysts: percutaneous embolization with an alcoholic solution of zein--series of 18 cases. Radiology 1998:208:369.

Guille JT, Kumar SJ, MacEwen GD. Fibrous dysplasia of the proximal part of the femur. Long-term results of curettage and bone-grafting and mechanical realignment. J Bone Joint Surg 1998:80A:648vv.

Hashemi-Nejad A, Cole WG. Incomplete healing of simple bone cysts after steroid injections. J Bone Joint Surg 1997:79B:727.

Hugosson CR, et al. Imaging of abdominal neuroblastoma in children. Acta Radiol 1999:40:534.

Ippolito E, Corsi A, Grill F, Wientroub S, Bianco P. Pathology of bone lesions associated with congenital pseudarthrosis of the leg. J Pediatr Orthop B 2000 Jan;9(1): p3-10.

Jee W, et al. Chondroblastoma: MR characteristics with pathologic correlation. J Comput Assist Tomogr 1999:23:721.

Jesus-Garcia R, Seixas MT, Costa SR, Petrilli AS, Laredo Filho J. Epiphyseal plate involvement in osteosarcoma. Clin Orthop 2000 Apr;(373): p32-8.

Kaya M, Wada T, Nagoya S, Kawaguchi S, Isu K, Yamashita T. Concomitant tumour resistance in patients with osteosarcoma. A clue to a new therapeutic strategy. J Bone Joint Surg Br 2004 Jan;86(1): p143-7.

Kayser F, Resnick D, Haghighi P, Pereira ER, Greenway G, Schweitzer M, Kindynis P. Evidence of the subperiosteal origin of osteoid osteomas in tubular bones: analysis by CT and MR imaging. Am J Roentgenol 1998:170:609.

Kose N, et al. Percutaneous autologous bone marrow grafting for simple bone cysts. Bull Hosp Jt Dis 1999:58:105

Kumta SM, Cheng JC, Li CK, Griffith JF, Chow LT, Quintos AD. Scope and limitations of limb-sparing surgery in childhood sarcomas. J Pediatr Orthop 2002 Mar-Apr;22(2): p244-8.

Kuo RS, et al. Dysplasia epiphysialis hemimelica: clinical features and management. J Pediatr Orthop 1998:18:543.

Leithner A, Machacek F, Haas OA, Lang S, Ritschl P, Radl R, Windhager R. Aneurysmal bone cyst: a hereditary disease? J Pediatr Orthop B 2004 May;13(3): p214-7.

Levy EI, et al. Medical management of eosinophilic granuloma of the cervical spine. Pediatr Neurosurg 1999:31:159.

Lokiec F, et al. Neuropathic arthropathy of the knee associated with an intra-articular neurofibroma in a child. J Bone Joint Surg 1998:80B:468.

Lokiec F, et al. Simple bone cysts treated by percutaneous autologous marrow grafting. A preliminary report. J Bone Joint Surg 1996:78B:934.

Lokiec F, Ezra E, Krasin E, Keret D, Wientroub S. A simple and efficient surgical technique for subungual exostosis. J Pediatr Orthop 2001 Jan-Feb;21(1): p76-9.

Lowry PA,Carstens MC. Occult trauma mimicking metastases on bone scans in pediatric oncology patients. Pediatr Radiol 1997:27:114.

Mammano S, Candiotto S, Balsano M. Cast and brace treatment of eosinophilic granuloma of the spine: long-term follow-up. J Pediatr Orthop 1997:17:821.

McGrory JE, Pritchard DJ, Arndt CA, Nascimento AG, Remstein ED, Rowland CM. Nonrhabdomyosarcoma soft tissue sarcomas in children. The Mayo Clinic experience. Clin Orthop 2000 May;(374): p247-58.

Muller H, Horwitz A, Kuhl J. Acute lymphoblastic leukemia with severe skeletal involvement: a subset of childhood leukemia with a good prognosis. Pediatr Hematol Oncol 1998:15:121.

Muscolo DL, Campaner G, Aponte-Tinao LA, Ayerza MA, Santini-Araujo E. Epiphyseal primary location for osteosarcoma and Ewing sarcoma in patients with open physis. J Pediatr Orthop 2003 Jul-Aug;23(4): p542-5.

Ozaki T, et al. Cementation of primary aneurysmal bone cysts. Clin Orthop 1997:337:240.

Pierz KA, Womer RB, Dormans JP. Pediatric bone tumors: osteosarcoma ewing's sarcoma, and chondrosarcoma associated with multiple hereditary osteochondromatosis. J Pediatr Orthop 2001 May-Jun;21(3): p412-8.

Plasschaert F, Craig C, Bell R, Cole WG, Wunder JS, Alman BA. Eosinophilic granuloma. A different behaviour in children than in adults. J Bone Joint Surg Br 2002 Aug;84(6): p870-2.

Porter DE, Emerton ME, Villanueva-Lopez F, Simpson AH. Clinical and radiographic analysis of osteochondromas and growth disturbance in hereditary multiple exostoses. J Pediatr Orthop 2000 Mar-Apr;20(2): p246-50.

Price NJ, Cundy PJ. Synovial hemangioma of the knee. JPO1997:17:74.

Ramirez AR, Stanton RP. Aneurysmal bone cyst in 29 children. J Pediatr Orthop 2002 Jul-Aug;22(4): p533-9.

Rytting M, Pearson P, Raymond AK, Ayala A, Murray J, Yasko AW, Johnson M, Jaffe N. Osteosarcoma in preadolescent patients. Clin Orthop 2000 Apr;(373): p39-50.

Saifuddin A, White J, Sherazi Z, Shaikh M, Natali C, Ransford A. Osteoid osteoma and osteoblastoma of the spine. Factors associated with the presence of scoliosis. Spine 1998:23:47.

San-Julian M, Dolz R, Garcia-Barrecheguren E, Noain E, Sierrasesumaga L, Canadell J. Limb salvage in bone sarcomas in patients younger than age 10: a 20-year experience. J Pediatr Orthop 2003 Nov-Dec;23(6): p753-62.

Schmale GA, Conrad EW, Raskind WH. The natural history of hereditary multiple exostoses. J Bone Joint Surg 199676A:986.

Schreuder H, et al. Eosinophilic granuloma of bone: results of treatment with curettage, cryosurgery, and bone grafting. J Pediatr Orthop 1998:7B:253.

Schuppers H, et al. Chondroblastoma during the growing age. J Pediatr Orthop-b 1998:7:293.

Schwameis E, Dominkus M, Krepler P, Dorotka R, Lang S, Windhager R, Kotz R. Reconstruction of the pelvis after tumor resection in children and adolescents. Clin Orthop 2002 Sep;(402): p220-35.

Seber S, Kose N, Turgut A, Ozcelik A, Gokturk E. Giant cystic lymphangioma cavernousum of lower limb with overlying lymphangioma circumscriptum. J Pediatr Orthop B 2004 Jul;13(4): p284-6.

Shaikh M, Saifuddin A, Pringle J, Natali C, Sherazi Z. Spinal osteoblastoma: CT and MR imaging with pathological correlation. Skeletal Radiol 1999:28:33

Sinha A, Seki J, Moreau G, Ventureyra E, Letts R. The management of spinal metastasis in children. Can J Surg 1997:40:218.

Stanton RP, Abdel-Mota'al MM. Growth arrest resulting from unicameral bone cyst. J Pediatr Orthop 1998:18:198.

Sucato DJ, Rougraff B, McGrath BE, Sizinski J, Davis M, Papandonatos G, Green D, Szarzanowicz T, Mindell ER. Ewing's sarcoma of the pelvis. Long-term survival and functional outcome. Clin Orthop 2000 Apr;(373): p193-201.

Tsuji T, Matsuyama Y, Sato K, Iwata H. Infantile spinal cord tumor: diagnostic difficulties. A case report. J Pediatr Orthop B 2002 Jan;11(1): p1-5.

Tunn PU, Schmidt-Peter P, Pomraenke D, Hohenberger P. Osteosarcoma in children: long-term functional analysis. Clin Orthop 2004 Apr;(421): p212-7.

Tuten H, Gabos P, Kumar S, Harter G. The limping child: a manifestation of acute leukemia. J Pediatr Orthop 1998:18:625.

Wicart P, Mascard E, Missenard G, Dubousset J. Rotationplasty after failure of a knee prosthesis for a malignant tumour of the distal femur. J Bone Joint Surg Br 2002 Aug;84(6): p865-9.

Winkelmann WW. Type-B-IIIa hip rotationplasty: an alternative operation for the treatment of malignant tumors of the femur in early childhood. J Bone Joint Surg Am 2000 Jun;82(6): p814-28.

Wirganowicz P, Watts H. Surgical risk for elective excision of benign exostoses. J Pediatr Orthop 1997:17:455.

Wolf RE, Enneking WF. The staging of surgery of musculoskeletal neoplasms. OCNA 1996:27:473.

第 15 章　神经肌肉疾患

一、神经肌肉系统的发育 …… 385
二、统计学资料 …… 386
三、评估 …… 387
四、神经肌肉病的治疗原则 …… 390
五、脑性瘫痪 …… 392
六、脑瘫的治疗 …… 394
七、手足徐动型脑瘫 …… 396
八、偏瘫 …… 396
九、双下肢瘫 …… 397
十、足部手术 …… 399
十一、四肢瘫 …… 400
十二、脑瘫髋部松解术 …… 401
十三、脑瘫并发的脊柱侧弯 …… 402
十四、脑瘫并发症 …… 403
十五、脊髓发育异常 …… 404
十六、肌营养不良 …… 408
十七、脊髓灰质炎 …… 410
十八、先天性多关节挛缩症 …… 412
十九、其他疾患 …… 414

神经肌肉疾患（385-A）是儿童慢性功能障碍最常见的原因。这是因为肢体运动障碍往往是这些疾病最早出现的症状，骨科医师很可能最早接触患儿。足尖内指患儿可能患有轻度痉挛性偏瘫，而幼儿阶段运动功能减退则可能是肌营养不良造成的。



385-A　神经肌肉疾患。儿童阶段的神经肌肉疾患如脑性瘫痪（左图）和脊髓发育不良（右图）是儿童慢性功能障碍最常见的原因

一、神经肌肉系统的发育

1. 神经系统

在胚胎第三周，外胚层背侧部分逐渐增厚形成神经板（385-B）。神经板双侧对折，中部凹陷形成神经沟，两侧形成神经皱襞。胚胎第四周，神经沟闭合，形成神经管。神经嵴分离介于浅层的外胚层和深层的神经管之间。

（1）神经嵴　演变成后根神经节和脊神经后根（感觉神经）。脊神经前根或运动神经起源于神经管前外侧的基板。前、后根神经会合后组成周围神经。

（2）周围神经　前、后根神经汇合后随着肢芽的发育不断生长，对称性分布于两侧体节，穿透间充质，分布于发育中的肌肉组织。节段性分布的皮肤感觉同时形成。

（3）髓鞘化　在胚胎后期脊髓开始髓鞘化，这一过程一直持续到幼儿早期阶段。

（4）脊髓发育　在胚胎早期，来自同一体节的神经和骨组织处于相邻的位置。这样，脊髓和马尾组织充满整个蛛网膜下腔（385-C），神经根从相应的椎间孔水平穿出。胚胎 24 周时，脊髓圆锥位于第 1 骶骨水平，出生时位于第 3 腰椎水平，成人以后位于第 1 腰椎水平。神经和骨组织生长速度的不同导致马尾的形成——蛛网膜下腔中神经根逐渐增多，并下行至相应的椎间孔出椎管。脊髓的末端通过终丝附着于第 1 尾椎椎板的骨膜上。终丝是胚胎期脊髓的残留物。

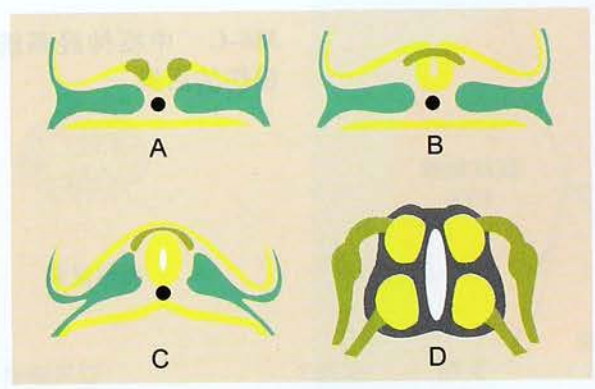

385-B　神经系统发育。神经系统起源于神经板：神经板中部向内折叠凹陷（A）；神经嵴形成（B）；神经管闭合（C）；脊神经前、后根形成（D）

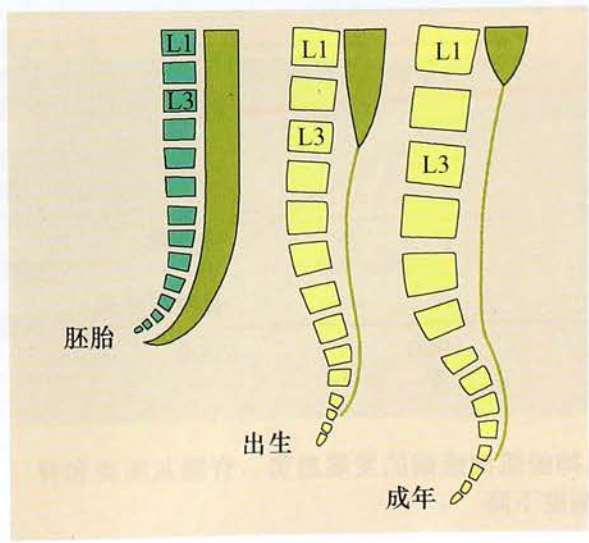

385-C　脊髓与脊柱关系示意图。在胚胎期，脊髓和马尾组织充满整个椎管，脊髓圆锥的位置随着生长发育逐渐升高

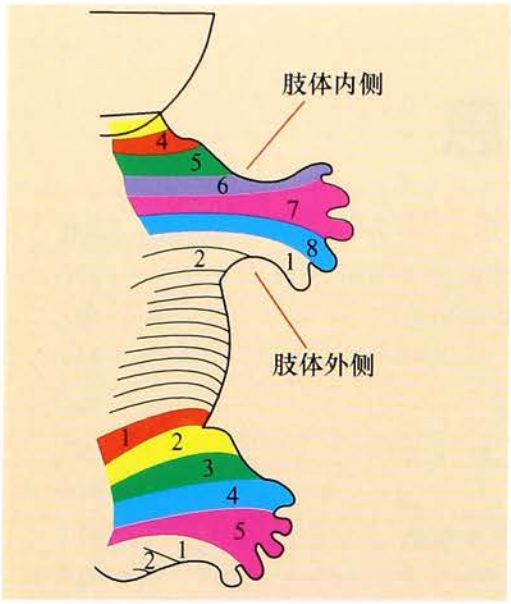

386-A 源于节段状体节的皮肤感觉分布。最初呈简单的水平排列，后来这种排列随着发育过程中肢体的扭转而改变

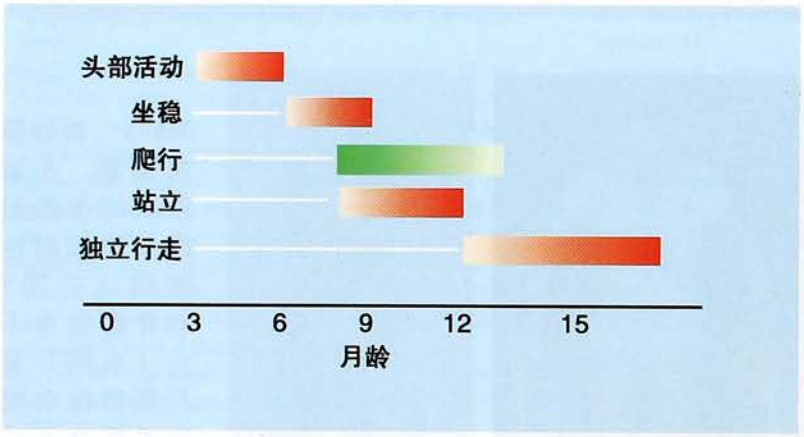

386-B 运动发育的正常范围。绿色部分表示达到该项发育指标的一般年龄，红色部分表示95%儿童达到该指标的年龄

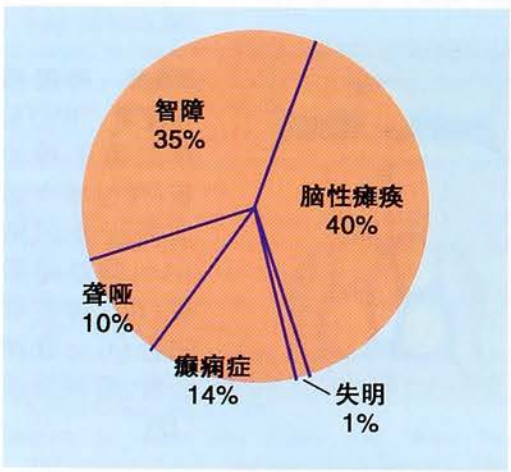

386-C 中枢神经系统损伤的后果

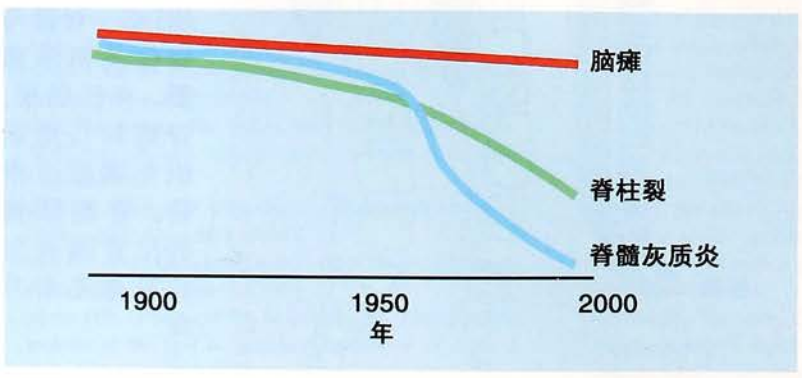

386-D 北美地区神经肌肉疾病的发展趋势。脊髓灰质炎和脊柱裂的发生率大幅度下降

(5) 体节 皮肤感觉的节段状分布源于体节的节段状分布。最初这种节段状分布呈简单的水平排列（386-A）。后来随着发育过程中肢体的扭转而略显复杂。

2. 肌肉发育

体节的中胚层的生肌节产生成肌细胞，后者进而分化成躯干的骨骼肌。躯干中胚层组织产生肢芽的间充质细胞，后者进而分化成肢体的肌肉组织。胚胎第8周单个肌肉逐渐分化成形。出生前、后肌肉纤维的数量仍在继续增加。从出生2个月至成年期，男性肌肉细胞的数量增加15倍，而女性约增加10倍。出生后肌纤维体积的增加非常迅速。出生时肌肉重量只占身体重量的1/4，而成年后可占体重的一半左右。

3. 运动功能的发育

神经发育缺陷的婴儿往往有多种异常表现，包括反射异常、保留原始反射及运动功能发育缓慢。后者最有意义，也最常见。正常婴儿在生后3个月能够控制头部活动，6个月能坐，12个月能扶墙站立，14个月能够独立行走（386-B）。虽然正常人群个体间存在明显差异，这些发育指标明显延迟仍需引起重视。生后18个月仍不能独立行走的儿童必须进行详细检查。

4. 中枢神经系统损伤

中枢神经系统（CNS）损伤可引起多种临床疾病。最常见的疾病是脑性瘫痪和智力发育障碍。

二、统计学资料

上个世纪北美地区神经肌肉疾病的发病率有过戏剧性的变化（386-D）。由于预防疫苗的推广服用，脊髓灰质炎的发生率大幅度下降。母亲怀孕期间食用富含叶酸的食物后脊柱裂的发生率明显降低。虽然产科技术提高，更多的早产儿存活下来，因而脑性瘫痪仍然很常见。脑瘫患病人群远多于其他疾病，估计仅美国就有75万脑瘫患儿（386-E）。

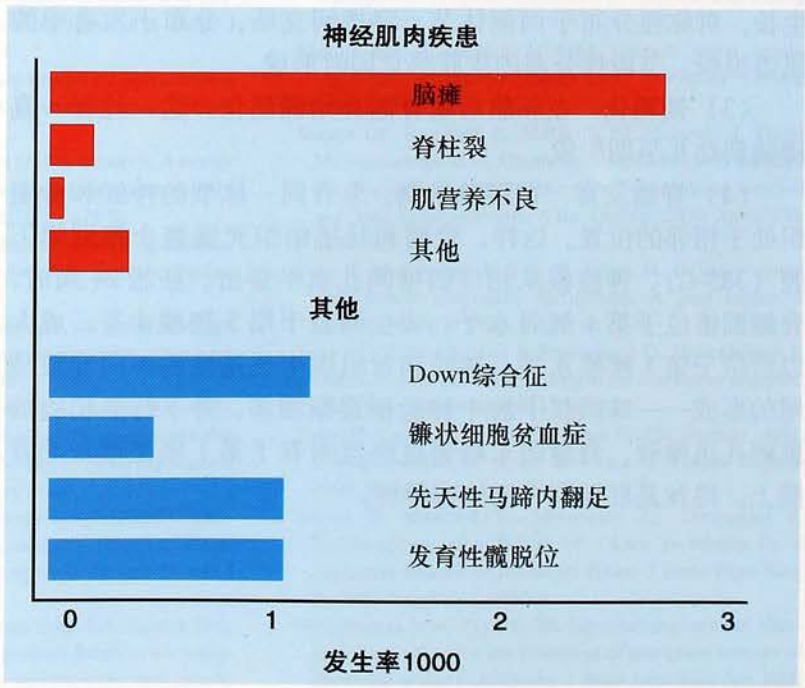

386-E 北美地区神经肌肉疾病发生率的对比情况。该图表显示常见神经肌肉疾病的相对发生率以及其他儿童致残疾病的对比情况

三、评估

准确诊断对有效治疗至关重要。

1. 疾病的归类

首先按照解剖部位对疾病归类，然后将临床表现和实验室检查结果与各种可能存在的疾病进行匹配，进而明确诊断（387-A、387-B）。

2. DNA 检测

越来越普遍，能够提供准确的诊断。此项检查虽只需要提供血液标本，但价格昂贵。该技术能够为 95% 的 Duchenne 肌营养不良症、98% 的脊髓肌营养不良症和 100% 的肌强直性肌营养不良症提供准确诊断。肌肉活检目前很少有必要进行。

3. 家族史

周围神经疾病和肌营养不良症患儿可能有阳性家族史。大多数神经肌肉疾病属于先天性疾病，其中很多属于遗传病，有一部分属于性染色体关联疾病，一部分属于隐性遗传，还有部分属于基因突变造成的新发病例。

4. 既往史

何时发病对于诊断很有帮助。患儿母亲在怀孕早期或婴幼儿期往往能够注意到某些异常。患儿母亲可能注意到孕期胎动减少或胎动延迟出现。除孕期异常外，还可能有产程过长、出生体重低等。Apgar 指数偏低。婴幼儿期较常见的异常情况有喂养困难、呼吸困难、运动技能发育迟缓等。母亲往往能够敏锐地意识到孕期或婴幼儿期的异常情况。母亲的直觉往往非常准确。

上运动神经元 	痉挛性瘫痪 肌张力增高 反射亢进 原始反射持续存在 MRI 异常表现 实验室检查正常 感觉异常
前角细胞 	肌张力低下 反射减弱 弛缓性麻痹 肌电图异常 神经传导速度正常
周围神经 	肢体末端软弱无力 肌张力低下，反射减弱 家族史 神经传导速度下降，或 CAMP 幅度下降 感觉异常
肌肉 	家族史较多见 肢体近端软弱无力 肌张力低下 某些患儿肌苷激酶升高 肌电图异常 神经传导速度正常

387-A　不同平面的病理有其独特的表现，这对诊断有用


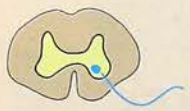



	上运动神经元	前角细胞	周围神经	肌肉
先天性	脑瘫 脊柱裂 智障	脊髓纵裂	无痛症	先天性肌病 关节挛缩症 肌缺如
退变性 - 遗传性	←	共济失调 脊髓空洞 脊髓性肌萎缩	→	肌营养不良 肌强直
			腓骨肌萎缩症 椎间盘突出	
感染性、毒素性炎症	脑膜炎 脑炎	脊髓灰质炎 横贯性脊髓炎 格林 - 巴利综合征	→	肌炎 胶原性疾患 皮肌炎
肿瘤	脑和脊髓	脊髓	神经纤维瘤病	
血管性	动脉瘤	脊髓前动脉综合征		
创伤	脑外伤		产伤麻痹	斜颈

387-B　不同平面病理的疾患

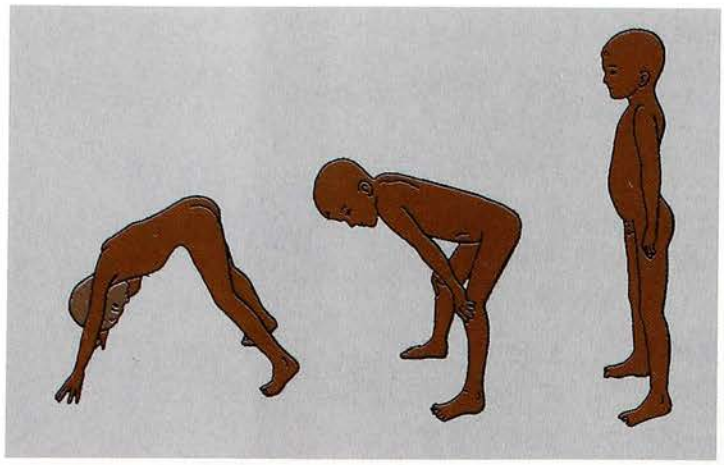

388-A Gower征。注意观察患儿从地板上起立时的特征性动作

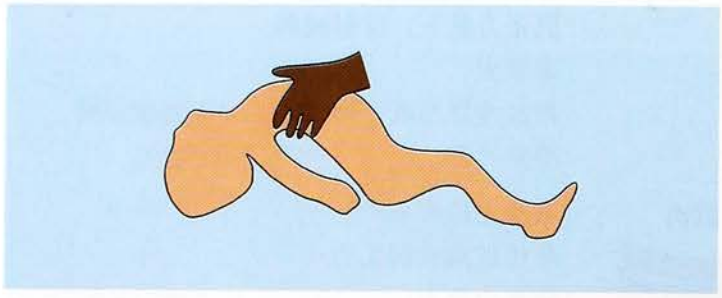

388-B 软弱无力的婴儿示意图。注意患儿缺乏头部控制能力

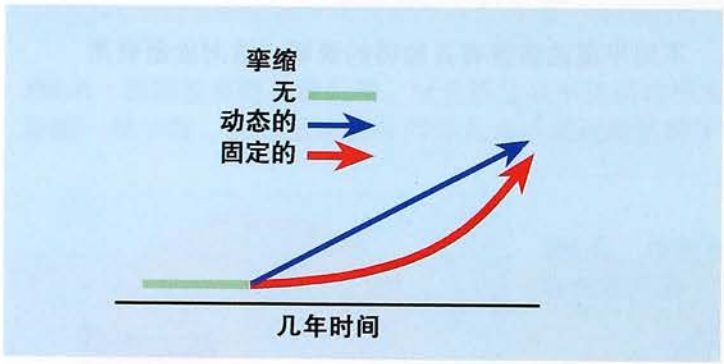

388-C 时间对挛缩形成的影响。在婴幼儿早期常常是肌张力低下，没形成挛缩（绿色）。随着痉挛的出现，动态畸形逐渐形成（蓝箭头）。随着时间发展，动态畸形演变成僵硬型畸形（红箭头）

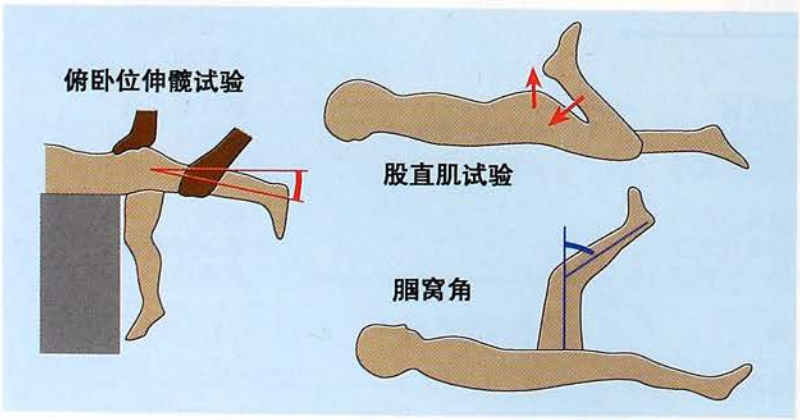

388-D 脑瘫患儿关节挛缩常用测量方法

5. 体格检查

怀疑婴幼儿有神经肌肉疾病时要重点进行神经系统检查。参见第24页的方法进行系统性筛查。观察患儿跑步。步行时轻微的姿势异常在跑步时会更明显。

6. 肌力测试

患儿是否有软弱无力的表现？如果有，观察患儿上楼梯和下楼梯。上下楼时是交替迈步还是一层层地上楼梯？观察患儿从地板上起立时的动作。Gower征是肌营养不良患儿肌无力的典型体征（388-A），对于检查其他肌力减弱患儿也适用。年龄较大的患儿可以检查某一特定肌肉的力量。例如怀疑腓骨肌萎缩症的患儿可以检查足外翻肌力。参见第27页的方法对肌力进行分级。

7. 判定肌张力

这些患儿肌张力常常会有改变。

（1）肌张力低下　人们常常用软弱无力来描述肌张力低下的患儿。肌张力低下的原因有很多（388-B）。控制头部活动软弱无力，运动发育迟缓，吞咽和呼吸困难很常见。脑瘫患儿在婴幼儿早期常常表现为肌张力低下，后来表现为肌张力增高。

（2）肌张力增高　痉挛或强直可引起肌张力增高。痉挛最常见，特点是反射增强，休息时肌张力也增高，对突然施加的牵拉动作会有过度反应。在受到牵拉或站立时肌张力升高。

8. 感觉

脊髓发育不良和感觉性神经元疾病患儿常常有感觉异常。脑瘫患儿较少注意到感觉异常。原因是感觉传导通路是正常的，但是患儿对感觉信息的处理和感知功能有障碍。

9. 畸形的类型

畸形可以分为动态性、僵硬型或二者兼而有之。儿童期畸形的类型会逐渐发生变化。如动态性畸形会随着时间的发展逐渐演变成僵硬型畸形（388-C）。

（1）动态性畸形　肌肉并没有结构性短缩，患儿表现出姿势或肢体功能异常。比如，在髋内收肌挛缩之前会表现出剪刀步态或双下肢交叉。小腿三头肌挛缩之前会出现马蹄足畸形。将患儿举起在直立姿势，观察动态状态下足部畸形的严重程度。直立姿势时患儿肌张力增加，动态畸形随之加重。

（2）僵硬性畸形　肌肉-肌腱复合体短缩造成僵硬性畸形。正如在脑瘫患儿看到的那样，痉挛导致肌肉持续动态性收缩，数月后演变成结构性挛缩。软瘫患儿由于姿势异常也会发生挛缩，只是需要数年的时间，挛缩发生的更缓慢些。例如脊髓发育不良患儿整天坐着，数年后出现髋关节屈曲挛缩。腓骨肌萎缩症患儿由于肌力不平衡，后期会出现高弓内翻足也属于这种情况。关节囊和关节周围韧带组织挛缩发生更慢，需要数年时间。

（3）复合挛缩　大多数挛缩包含有动态性和僵硬性挛缩两种成分。随着时间的发展，后者的成分逐渐增加，前者逐渐减少。

（4）畸形发展　僵硬性挛缩最终导致关节畸形。首先是关节面出现畸形，后来逐渐出现关节半脱位甚至完全脱位。脊柱侧弯、髋关节半脱位或全脱位及由于缺少活动造成的股骨髁部变形是关节挛缩后期最常见的畸形。

10. 畸形的评估

检查时要求患儿分别在仰卧位和直立位进行。动态畸形在不同体位和承受的应力变化时会有改变。体格检查时患儿承受的应力增加，肌张力和动态畸形随之加重。动态畸形要与僵硬性畸形区别开。让患儿尽可能保持在舒适的松弛体位，缓慢地持续地被动活动关节以评估关节的僵硬程度（388-D）。记录挛缩的度数。评估肢体扭曲程度、骨盆倾斜度和脊柱畸形的详细情况。

（1）仰卧位　首先在仰卧位检查。

踝背伸　在膝关节屈曲位和伸直位分别测量踝关节的背伸度数。

伸膝　测量伸直受限的度数。

腘窝角　屈髋位伸膝，反映腘绳肌的挛缩程度。

髋外展　测量时以骨盆骨性标志为参考。

（2）俯卧位测量

关节旋转活动度测量　包括髋内外旋、股-足（踝关节旋转）角和足部外形的测量，参见第 88 页。

俯卧位关节伸直试验　评估髋关节屈曲畸形的程度。参见第 29 页。对于脑瘫患儿，此试验比托马斯试验更可靠。

股直肌试验　缓慢屈曲膝关节，观察臀部抬高的程度。这是由于髋关节继发性屈曲造成的。

（3）骨盆倾斜度　检查时患儿骨盆位于检查床的边缘，下肢悬垂（389-A）。以不同的方向旋转骨盆以了解导致骨盆倾斜的原因是来自脊柱（骨盆上源性）、骨盆（自身性）、或髋关节（骨盆下源性）。有时畸形是由于多种因素同时存在造成的。

11. 神经反射和反应

对于在发育医学领域工作经验丰富的临床专家来说，评估患儿的神经反射与反应及运动功能状态十分有益（389-B）。这些异常有助于诊断时确定疾病的严重程度（389-C）。对于大多数骨科医师来说，评估运动功能发育情况，包括头部控制能力、坐姿、爬行、站立和步行能力具有实际意义。

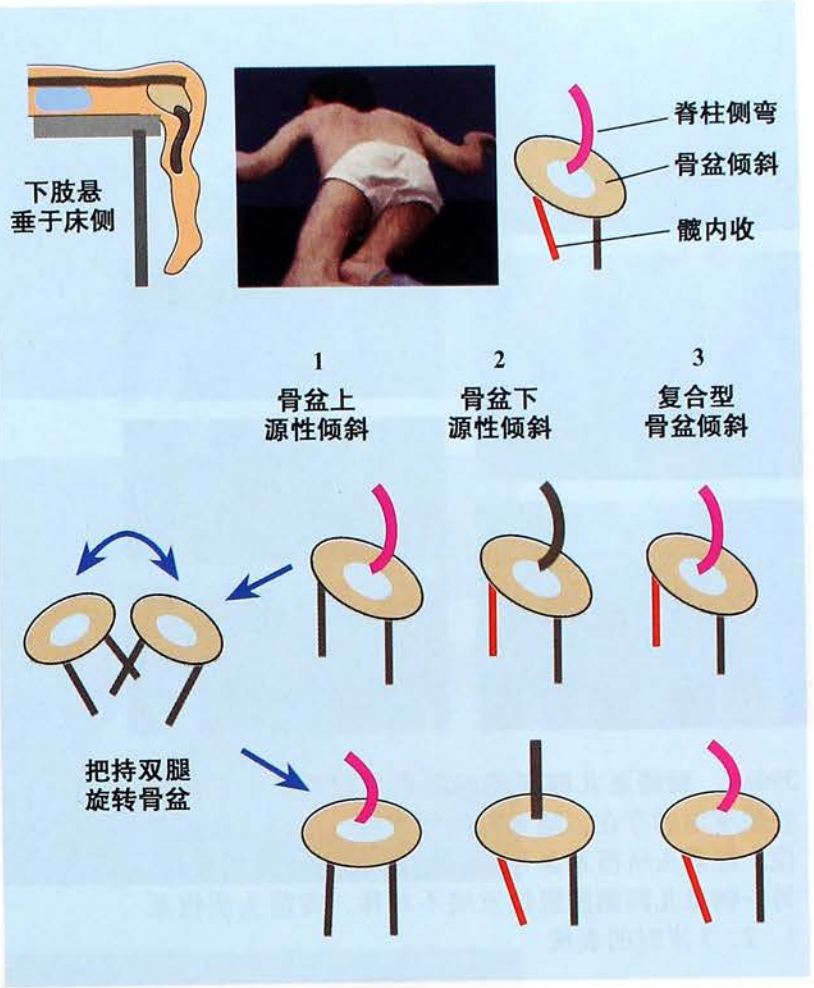

389-A　骨盆倾斜的原因和机制。患儿趴在检查床边缘，下肢悬垂于床侧。将患儿双下肢并拢，同时向左或右侧旋转。（1）如果脊柱保持原有畸形不变，而骨盆-股骨呈中立位，说明倾斜属于骨盆上源性。（2）如果脊柱恢复正常，而股骨仍保持内收位置，说明倾斜属于骨盆下源性。（3）无论是向左或右侧旋转双下肢带动骨盆旋转，脊柱畸形和髋内收畸形仍存在说明是骨盆上源性和骨盆下源性的联合畸形

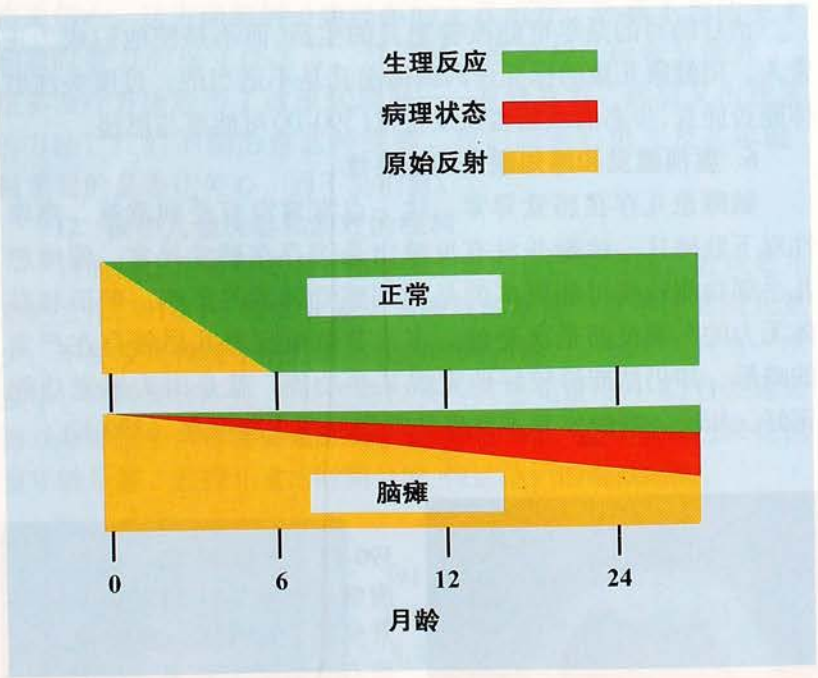

389-B　神经反应、模式以及反射自然史。注意在正常发育过程中，原始反射逐渐被正常反应所取代。在脑瘫患儿，原始反射和病理模式持续存在



389-C　常见反射与反应。红箭头代表诱发反射的刺激因素，绿箭头表示阳性反应

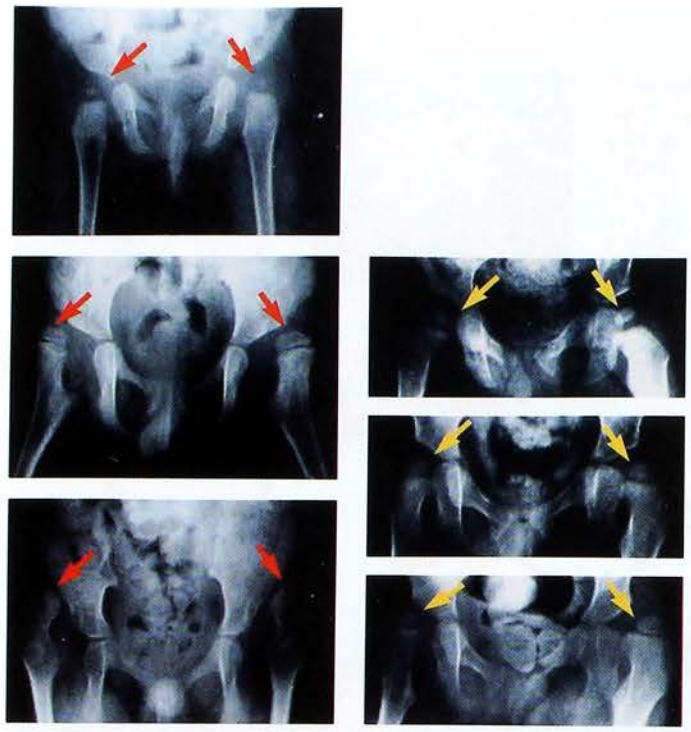

390-A 脑瘫患儿髋部畸形的自然过程。由于髋内收肌挛缩的存在，随着时间的发展，逐渐出现髋脱位。红箭头所指系患儿1、4、10岁时一系列变化。另一例患儿两侧髋脱位发展不对称，黄箭头所指系1、2、3岁时的表现

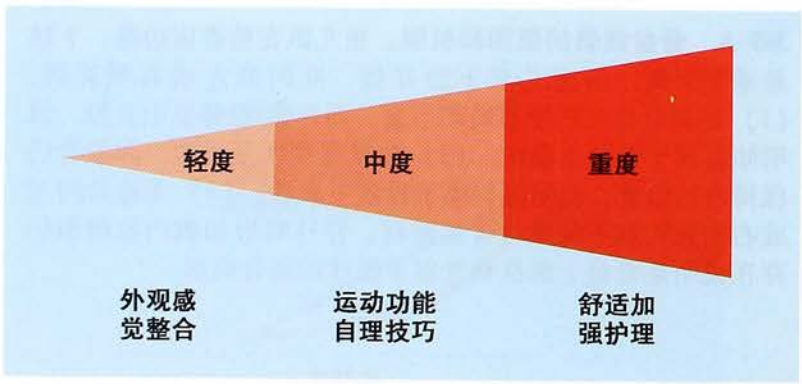

390-B 功能障碍的进程。严重程度加重致功能障碍加重，外观畸形增加最终出现疼痛



390-C 有效的活动能力。各种辅助工具有助于提高患儿的独立能力



390-D 步态实验室评估。需要注意的是该检查只是全面系统检查的一部分

四、神经肌肉病的治疗原则

环顾四周，我们发现大多数人视儿童期为人生最幸福和最宝贵的阶段。儿童期有其自身的内在价值，它并不是为成人期做准备的可以随便牺牲掉的一个阶段。神经肌肉疾病患儿的童年乐趣常常受到治病的干扰甚至完全被剥夺。医务工作者对患儿及其家庭的生活有着巨大的影响。制定治疗原则的目的是为了在医学治疗与保护患儿生活之间保持平衡。下面12条原则对于保持这种平衡有指导意义。

1. 仔细考虑该疾患的自然史

首先要认识到问题的核心是该病变属于神经性疾病(390-A)。其次,该病变常常导致运动、感觉和感知障碍。还要认识到这些问题导致骨骼肌肉系统的动态畸形,且随着时间的推移而演变成僵硬性畸形。后者进而改变关节软骨受力状态,扰乱生长,导致骨的畸形。骨畸形的存在使患儿关节功能受限,活动能力下降,最终导致退行性关节炎和疼痛。正确理解这一发展进程对于制定治疗方案和防止出现失误非常重要。掌握疾病自然发展史的知识有助于区分生长发育期和成熟后的治疗效果。

2. 认识到治疗措施的局限性

任何治疗手段不可能改变原有神经病变。不能治愈原有疾病意味着治疗措施主要是针对患儿的症状和畸形。认识到这一局限性非常重要，有助于制定合理的治疗计划，既保证了必要的治疗，又不过多地干扰儿童期的生活。

3. 重点关注外观、功能和舒适程度，而不是畸形本身

根据患儿个体的实际需要制定计划。治疗原则取决于问题的严重程度（390-B）。

4. 提供功能性活动

扩大患儿的活动范围有助于促进患儿的智力发育，改善患儿的社会交往活动。功能性活动要求可行、有效和节约能源。步行是方法之一。如果有必要，应该尽早提供辅助措施以增强患儿的独立生活能力（390-C）。儿童不会长期依赖某一种辅助工具。给他们时间来尝试不同的辅助工具。

5. 做比较时应谨慎

治疗的目的是尽可能改善患儿的生活,而不是使他们成为正常人。用健康儿童的标准评判脑瘫患儿是不适当的。过度关注肢体能否伸直、步态曲线能否恢复正常(390-D)可能事与愿违。

6. 重视感觉和感知缺失的重要性

脑瘫患儿存在感觉异常，这一点常常没有受到重视。痉挛性双下肢瘫这一诊断并没有反映出是否存在感觉异常。偏瘫患儿手部功能残疾可能更多的是受到感觉异常的影响，畸形和肢体无力的影响反而是次要的。多关节挛缩症患儿尽管存在严重的畸形，却仍然能够较好地完成某些功能，就是因为感觉功能完好。相反，脊髓发育不良患儿常常出现皮肤溃疡（390-E）。



390-E 皮肤溃疡。皮肤溃疡在感觉丧失患儿中是常见的功能障碍。该患儿患有脊髓发育不良，反复出现足趾的皮肤破溃。石膏固定的目的是保护皮肤直至破溃处愈合

7. 建立适时优先治疗机制

成年脑瘫患者认为交流沟通能力和适应社会的进程（391-A）比行走能力更重要。我们常常发现父母主要关切的问题是患儿能否行走。步行能力很重要，但不是最重要的。

必须帮助父母认识治疗脑瘫患儿最重要的目的是获得自理能力、融入社会生活的能力和移动能力。步行能力并不是必不可少的。每次门诊复查时，要引导患儿父母重点关注这些长远目标。帮助患儿父母接受神经病变造成功能受限这一事实，认识到神经损害不可能逆转或纠正。避免在无关紧要的小问题上浪费时间，这些问题可能需要花费很多精力和资源，且没有远期治疗价值。要为患儿与其他儿童建立友谊提供机会和时间。

8. 关注患儿的优势和长处

与其他健康儿童一样，残疾儿童也有某些优势和长处，需要加以认识和开发。利用每一次就诊机会褒扬患儿与家长所做出的努力和取得的成绩。花费时间开发患儿的潜能和长处比花费时间纠正患儿的残疾对患儿来说意义更大。多提供机会使患儿的创造性潜能得到开发。

9. 根据年龄适时改变适合的治疗目标

在幼儿阶段，重点关注患儿的运动功能和自理能力。稍后应该关注其社会化能力和教育问题。在青少年期要为将来就业做好准备（391-B）。不要把时间都花在过多干涉上面。

10. 保持家庭的健康和谐

保持患儿父母婚姻和家庭的健康和谐(391-C)。帮助患儿家庭找到相关支持组织,相互交流信息和观点,相互支持,增进友谊。需要认识到所有治疗会增加患儿和家庭的负担。避免让这些困难使患儿家庭感到难以支撑。抽时间共享家庭乐趣(391-D)。家庭就像一台计算机。如果很多程序同时运行,系统就会崩溃。注意患儿家庭所承受的压力,避免让他们承受的压力过重。

11. 慎重选择治疗方法

医学发展史上出现过很多无效甚至是有害的治疗措施。儿童很脆弱，容易受到伤害。他们承受过很多成年人都难以承受的伤害。引导患儿家庭远离那些未经证实有效或不现实的治疗方法。这些方法浪费患儿家庭精力和资金，最终使他们对患儿丧失信心。这方面的例子如过多的支具治疗、选择不当的手术和费时费力的保守疗法等，都曾经一度流行，后来又放弃了。很多治疗方法经历了波浪式发展——有峰有谷，然后又出现新的方法。我们不能治愈这种疾病，我们能关心患儿及其家庭。最重要的是表达关心，而不是治愈。

12. 保护儿童玩耍和游戏的权利

目的是让儿童在情感上和身体上实现自己的潜能。游戏是儿童的工作(391-F)。残疾儿童渴望游戏的愿望一点不比健康儿童少。不要浪费和剥夺他们做游戏的时间和精力。每个人只有一次童年。特殊奥林匹克、轮椅篮球以及与其他儿童(391-E)自发地做游戏非常重要。自发地做游戏是最好的方式。让儿童自己来挖掘童年的乐趣。监控儿童的时间分配,保证他们的游戏时间。



391-F 各种各样的游戏和娱乐活动。游泳是残疾儿童的最好的选择



391-A 社会化技巧。与其他儿童融洽相处和一起做游戏是儿童阶段一项必不可少的体验。对于残疾儿童尤其重要



391-B 就业计划。青少年期需要优先考虑就业培训问题



391-C 家庭健康。健康的家庭对残疾儿童来说特别重要



391-D 家庭乐趣



391-E 游戏体验。安排时间让患儿与其他儿童一起做游戏



392-A 痉挛性脑瘫。注意髋内收肌痉挛的剪刀状态

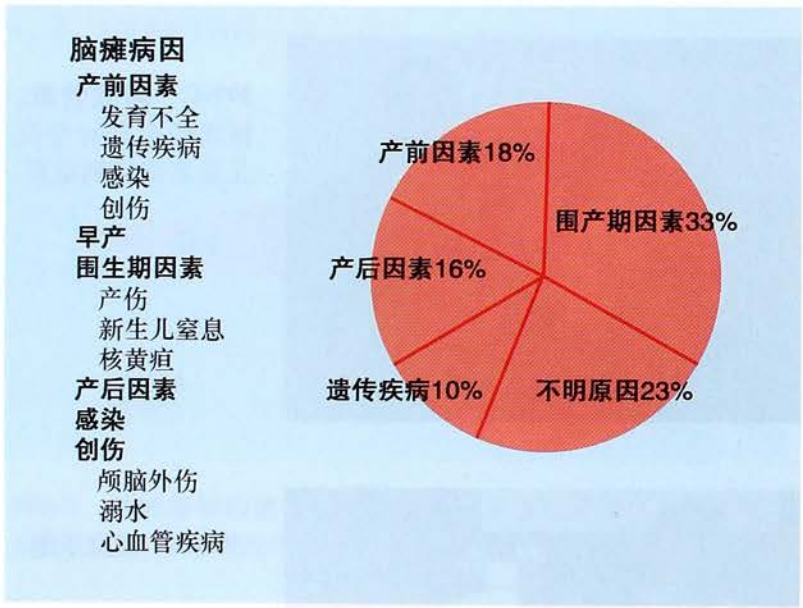

392-B 脑瘫病因和发生时间

分 类	特 征
痉挛	被动牵拉时肌张力增高，牵拉速度越快，肌张力越高
僵直	对被动牵拉抵抗增加，与牵拉动作的频率无关
手足徐动型	非自主运动为主
共济失调	动作协调性和肢体平衡丧失
肌张力障碍	间歇性扭曲姿势，有时表现为肌强直
舞蹈病	缺乏控制的非自主运动

392-C 肌张力异常的分型。痉挛占大多数

五、脑性瘫痪

脑性瘫痪，又称为静止性脑病（392-A），是一种非进行性中枢神经系统疾患，表现为感知、姿势和运动异常，一般在婴幼儿或幼儿早期发病。虽然中枢神经系统病变是静止性的，大多数患儿肌肉骨骼系统的病理是进行性发展的。大多数中枢神经系统损害发生在出生前或围生期（392-B）。中枢神经系统损害可导致各种临床问题（表392-C）。

1. 病因学

脑瘫是一个包容性很强的诊断，很多因素都可以引起脑瘫（392-B）。常见原因包括创伤、感染和毒素。常常伴随有早产、Apgar评分偏低、难产和其他新生儿疾病。

2. 病理学

大多数脑瘫婴幼儿脑组织有病理改变，而临床表现与脑部病变之间缺乏相关性。局灶性和弥漫性病变见于大脑皮层、基底节和脑干，致病因素包括缺血缺氧性损害、发育不全、神经胶质过多症和退行性改变。MRI可以显示脑部异常改变，包括见于早产儿的脑室旁白质软化以及足月产儿的各种异常改变。在椎体外系脑瘫患儿可以看到壳核和丘脑的病变。

3. 病理生理学

脑性瘫痪属于上运动神经元综合征，表现为痉挛，反射亢进和协同收缩。另外，也存在肌力弱、运动控制能力差、平衡能力差和感觉异常等问题。脑瘫婴儿出生时并没有肢体畸形。根本问题是由于缺乏生理性运动负荷和牵拉应力的有效刺激，骨骼肌纵向生长能力严重滞后。缺乏松弛机制和纵向生长缓慢导致骨骼肌的生长滞后于骨骼的生长，临床上表现为肌肉短缩。进而引起长管状骨扭曲畸形、关节不稳定和退行性改变。

4. 肌张力

肌张力异常和运动功能障碍是脑瘫的主要特征（表392-C）。

（1）痉挛 被动牵拉时肌张力增高。牵拉频率越快，肌张力越高。这是脑瘫患儿最常见的肌张力异常表现。

（2）僵直 被动牵拉时肢体的抵抗力随之增加，与被动牵拉的频率无关。僵直可分为持续性僵直（铅管征）和间歇性（齿轮征）两种。该型脑瘫少见。

（3）手足徐动 特征是非自主运动为主。该型合并痉挛性脑瘫时称为紧张性手足徐动症。

（4）共济失调 肌肉缺乏协调能力和平衡能力。

（5）肌张力障碍 表现为间歇性扭曲姿势。

（6）舞蹈病 表现为缺乏控制的非自主运动。

5. 诊断

患儿出生或发育过程中出现异常，且患儿重要生长发育指标出现延迟应考虑是否有脑性瘫痪。一般来说出生后6个月以前准确诊断非常困难。患儿母亲相信患儿是正常的吗？患儿母亲的直觉往往是正确的。她常常在婴幼儿早期敏锐的意识到有异常情况。

（1）体格检查最好让患儿坐或躺在父母的大腿上，与病史采集同时进行。医生一边询问孕期情况和分娩经过，一边观察患儿的自主活动，尤其是动作是否对称，姿势体位有无异常。检查神经系统时要观察患儿在体位改变时的反应。

1）注意站立时的稳定性。了解重要发育指标是否延迟出现。一岁半之前应该具备良好的行走能力。4～5岁以后应该能够单腿站立。用手向前、后和侧方轻推患儿，观察患儿保持平衡的能力。这种反应能力有助于预测患儿开始行走后是否需要辅助支持。

2）观察步态要在走廊内进行，要有足够的活动空间。注意观察足跟触地、全足触地及前足蹬地的过程。正常情况下步态是对称的，站立期占步态周期的60%。跑步时偏瘫患儿会抬高患侧上肢保持身体平衡。

3）上肢检查：要求患儿脱鞋、穿鞋。患儿并不知道这是检查的一部分，他会按照自己的习惯方式完成。这是评估上肢功能较好的办法，对于偏瘫患儿尤其有用。

（2）实验室检查有助于排除感染。有时我们习惯将常见致病因子称为TORCH。在这里TO指弓形虫病（在北美地区不是什么严重问题），R指风疹病毒，C指巨细胞病毒感染，H指疱疹病毒。

（3）进行性疾病：检查主要目的是排除任何进行性疾病导致患儿目前残疾。目前对是否需要常规进行中枢神经系统MRI检查存在争议。如果诊断脑瘫有疑问，可以申请MRI检查。还需要仔细考虑其他可能与脑瘫相混淆的疾病，如脊髓或脑部肿瘤。这些肿瘤生长缓慢，有时容易误诊为脑瘫。还必须除外脱髓鞘疾病、退变性和家族性（痉挛性截瘫）疾病。如果对确定诊断有疑虑，应该请神经内科专家会诊以明确诊断。

6. 肢体受累范围

脑瘫的分型一般按照肢体受累范围划分（表393-B）。需要注意的是仔细检查后会发现所谓“非受累肢体”也存在细微异常。双下肢瘫痪儿的上肢功能会存在轻微异常，偏瘫患儿的健侧肢体也会有轻微异常。痉挛性四肢瘫和双下肢瘫痪的两侧肢体的严重程度也不完全一致。

（1）单肢瘫少见，只有单一肢体受累。

（2）偏瘫常见，单侧肢体受累，上肢往往比下肢受累严重。单侧麻痹（hemiparesis）指程度较轻的偏瘫。

（3）双下肢瘫常见，双下肢受累程度明显比上肢严重。该型有时也称为双下肢麻痹（paraplegia）。

（4）三肢瘫少见，三个肢体受累。该型可能属于双下肢瘫和偏瘫同时存在。

（5）四肢瘫或全身受累型常见，且最严重。

7. 步态分析

步态分析主要应用于脑瘫患儿。步态分析的价值有争议。坚持使用步态分析资料的医师认为步态分析能够更好地反映和记录患儿存在的问题，能够较可靠地预测患儿的预后，有助于制定治疗措施。

能够保存资料是步态分析的最大优势。其数据可与X线评估结果结合起来进行分析，数据客观，可永久保存。一般在治疗前、后分别进行步态研究，有助于消除偏见和误差。该研究能够提供患儿肢体发力状态、肌肉长度、肌电图和能量消耗方面的数据。

该研究的结果与使用的设备密切相关。脑瘫患儿除进行仔细的体格检查外，一般还需要进行运动和能量使用效率方面的评估（表393-A）。

研究项目
系统体格检查
二维录像
三维运动学和动力学评估
动态肌电图
足底压力计
步行时能量消耗

393-A 典型的步态分析项目。每个实验室的观察项目不尽相同

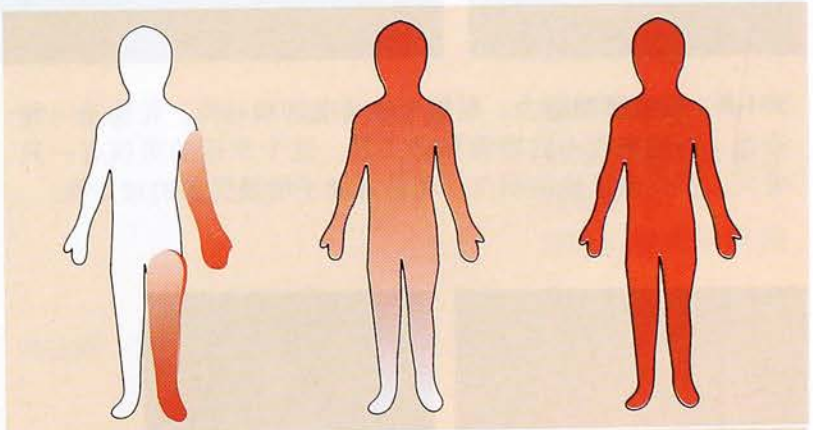

	偏瘫	双下肢瘫	四肢瘫
是否常见	常见	常见	常见
残疾程度	轻到中度	中度	重度
足部	马蹄内翻足	马蹄外翻足	马蹄外翻足
膝部	轻度屈曲挛缩	中度屈曲挛缩	重度屈曲挛缩
髋部	正常	可能脱位	早期脱位
脊柱	正常	正常	脊柱侧弯
上肢	主要残疾	很少受累	屈曲挛缩
手	屈曲畸形	轻微异常	屈曲畸形
癫痫	常见	罕见	常见

393-B 脑瘫分型。按照肢体受累范围划分





394-A 促进上肢功能的提高。可采取措施使手从支撑躯干平衡的活动中解放出来，通过职业训练疗法促进手部功能的完善





394-B 有效移动能力。根据个体情况区别对待。轮椅是一种安全、舒适和省力的辅助移动工具。这个幸运的男孩有一只爱犬。不仅成了他的朋友，而且有助于增强男孩的独立性

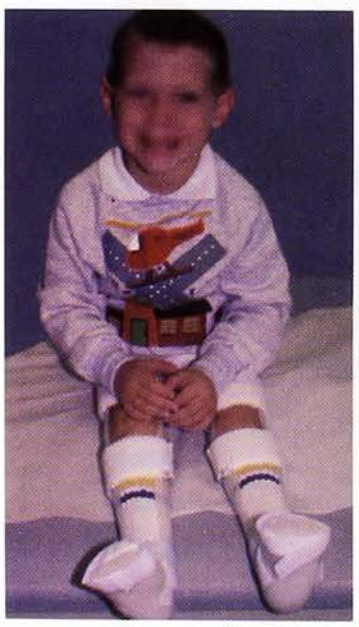

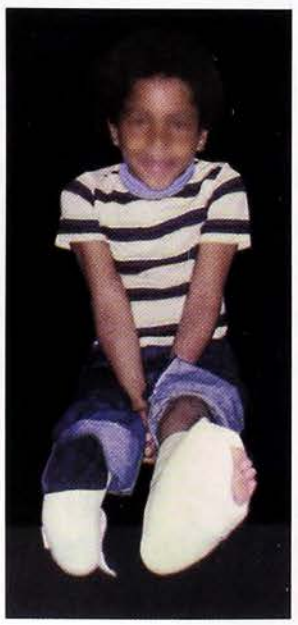

394-C 支具和石膏。有助于手术后患儿肢体的稳定和行走训练

六、脑瘫的治疗

脑瘫病情复杂多样，脑组织损伤范围可能广泛，且有持久、不可逆的特点。脑瘫的治疗非常具有挑战性。从远期效果看，要取得持久的成功，必须优先考虑改善患儿的沟通交流能力、融入社会生活的能力、独立自主能力以及最重要的活动能力。对于任何一个脑瘫患儿，应该考虑使用最适合该患儿的方法。避免使用无效的治疗手段。无效的治疗措施非但对患儿有害，而且浪费家长的精力和财力。

1. 保守治疗

（1）多年来在患儿评估、家庭支持、提高家庭凝聚力、改善自我护理技巧、促进婴儿发育的刺激疗法、辅助器具的推广使用，以及在改善家长和患儿相互作用方面都积累了一些行之有效的经验和方法。

（2）有争议的治疗方法包括：

①边缘医学 包括针灸、维生素、瑜珈、草药、沉思冥想、特殊食谱、按摩、磁疗等等。

②Adeli 制服 正如俄罗斯空间项目中宇航员所穿戴的那种制服，利用弹性带的限制作用促进肢体的主动锻炼。

③导向（conductive）教育 由匈牙利布达佩斯 Peto 研究所倡导使用。

④运动项目（通过培训提高移动能力） 目的是促进运动功能的提高。

⑤颅骶骨疗法（CST） 目的是通过外周刺激增强中枢神经系统内部活动，促进受损害脑组织的自然愈合。

⑥骑马疗法 通过骑马训练，利用骑马的动态刺激促进神经系统的发育，改善肢体功能。

⑦高压氧疗法（HBOT） 目的是促进受损伤脑细胞的修复。

⑧限制性石膏 利用石膏将肢体固定在功能位使患儿受益。

⑨神经发育疗法（NDT） 目的是促进正常反应的形成，抑制病理反应的出现。

⑩阈值电刺激疗法（TES） 目的是在治疗性电刺激作用下使功能相对较好的肌肉得到进一步的锻炼，定时向大脑提供反馈信息来促进受损脑组织的修复。该治疗一般在夜间睡眠时进行。

2. 辅助器具

辅助器具包括站立辅助器具（394-A）和自助护理器具。一般来说这些器具很实用，有助于提高患儿的功能。

（1）协助患儿移动的器具 包括轮椅（394-B）、手推车及赋予患儿更多自主性的动力机动工具。

（2）石膏矫形 对于纠正近期形成的关节挛缩畸形，矫形石膏是一种有效的办法。

（3）夜间夹板 部分患儿手术后需要夜间佩带夹板防止畸形复发，同时患儿会感觉舒适。

3. 矫形器

支具和夹板各自有特定的适应证。踝足支具（AFO）是惟一被证明有效的支具（394-C）。该支具有多种设计。

（1）固定型踝足支具 这种支具没有活动关节，能够提供最好的踝关节稳定性。一般而言，该支具经久耐用，价格便宜。

（2）铰链关节型踝足支具 该支具允许踝关节在适当范围内活动，另外还可以附加跖屈（PF）或背伸（DF）阻止阀来限制不希望出现的过度活动。

（3）触地反作用力型踝足支具（GRFO） 通过改变足底部分支具的形态或长度来稳定膝关节。

（4）后侧弹簧型踝足支具（PLS） 这种后侧叶弹簧支具允许站立期踝关节有限的背伸。

4. 痉挛的治疗

解除痉挛是脑瘫治疗的中心任务。随着新技术的不断涌现，解痉的有效性不断提高。有些方法是局部有效，有些是全身有效。持续时间有些是暂时的，有些是永久性的。

（1）肌内注射疗法是暂时和在局部起作用：

石炭酸　一般注射在闭孔神经内治疗髋内收肌痉挛。也可以注射在肌皮神经周围暂时解除屈肘肌的痉挛。

肉毒素　一种从梭形肉毒杆菌提取的神经毒素，注入骨骼肌以后产生肌肉麻痹，其作用与剂量有关，并且是可逆的（表 395-A）。市场上见到的商品名称有 Botox，Dysport 和 BTX-A。这种化学性失神经方法有助于改善关节周围的肌力平衡，从而改善关节的活动范围。该毒素一般在使用前较短时间内配制，局麻下用细针注射到肌肉内。注射部位依据解剖标志，也可用肌电图或超声波引导。

该药物常用于有足趾负重、剪刀步态和下肢蹲伏步态脑瘫患儿（表 395-B）的治疗，也用于前臂和腕部屈曲畸形的治疗。降低肌张力的作用可持续 3 ~ 6 个月。由于费用高，有效期短，限制了该方法的推广使用。

（2）巴氯酚鞘内注射（ITB）　通过在患儿体内植入电池驱动的泵控制注射巴氯酚。该药的药效很强。适用于重度广泛痉挛的脑瘫患儿（395-C）。对于上肢和下肢广泛痉挛的重症患儿使用该方法效果非常满意，能够明显改善上肢功能和日常活动（ADLs）。约 20% 病例发生鞘内置管的并发症，感染的发生率约为 5%。曾经有报道称脊柱侧弯进行性加重。每三个月补充一次巴氯酚。当电池耗尽时需要手术更换整套装置。

（3）脊神经后根切断术　选择性脊神经后根切断术（SDR）系经 L1-S1 椎板成型后选择性切断 20% ~ 40% 脊神经后根（395-D）。该手术能够解除下肢肌肉痉挛，同时造成肌力减弱。椎板成型术能够减少脊柱畸形的发生。术后必须进行积极的康复训练来恢复肌力。有报道称该手术能够改善髋、膝和踝关节的活动度，关节功能也得到改善。该手术最适合于具有行走能力的痉挛性双下肢瘫患儿，且没有僵硬型畸形。有报道称术后出现脊柱畸形、髋关节半脱位和平足外翻畸形。70% 的患儿术后还需要进行矫形手术。矫形手术应该安排在脊神经后根切断术后 1 ~ 2 年进行。

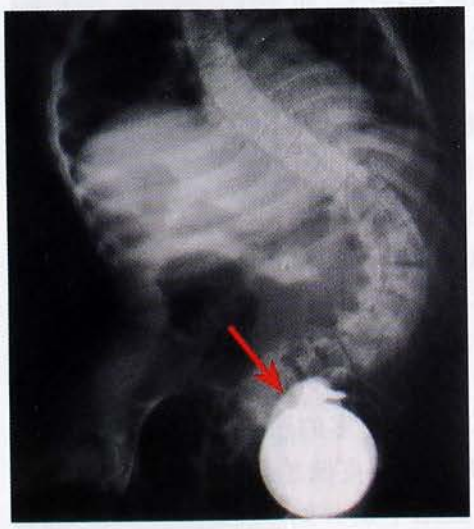

395-C　巴氯酚鞘内注射。植入装置相对偏大（红箭头所指）

肉毒素化学性失神经的适应证

1. 术前评估
2. 改善关节周围肌肉平衡，增加关节活动度
3. 改善肢体功能、步态、日常活动，便于护理
4. 解除痉挛和动态畸形后患儿舒适度增加
5. 解除痉挛后护理方便

肉毒素治疗的禁忌证

1. 僵硬性关节畸形
2. 重症运动无力
3. 使用氨基糖甙类药物
4. 以前使用该方法治疗无效

395-A　肉毒素的适应证和禁忌证。供参考，对特殊病例要加以调整



脑瘫类型	受累肌肉	存在畸形
偏瘫	股直肌痉挛 小腿三头肌和胫后肌痉挛 腕部屈曲旋前肌痉挛	膝僵直步态 马蹄内翻足 拇指内收入手掌畸形 腕和指屈曲
双下肢瘫	下肢多平面肌肉注射	髋屈曲内收畸形 腘绳肌痉挛致膝屈曲挛缩 腓肠肌痉挛致马蹄足
四肢瘫	髋内收肌痉挛 腘绳肌痉挛	预防髋关节半脱位 骶尾部坐姿 坐姿失平衡

395-B　肉毒素的使用。不同类型脑瘫肉毒素注射部位



395-D　脊神经后根切断术。术中约 1/3 的腰段后根神经切断以降低下肢肌张力



396-A 手足徐动型脑瘫的表现

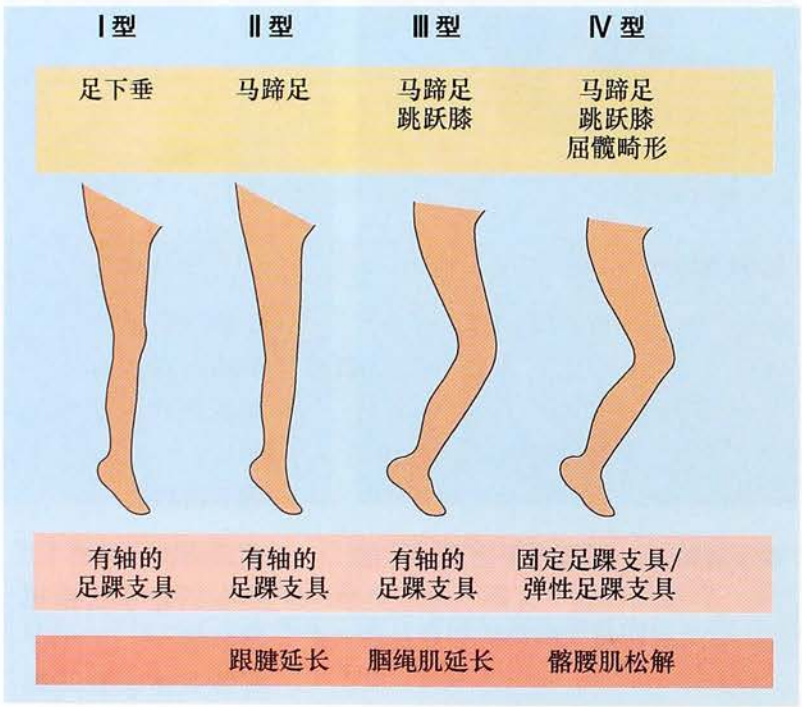

396-B 偏瘫的分型和治疗。临床分型对选择治疗方案有帮助。图中分别显示了每一型的挛缩部位（黄色部分）、适用支具（淡红色部分）和手术方案（深红色部分）

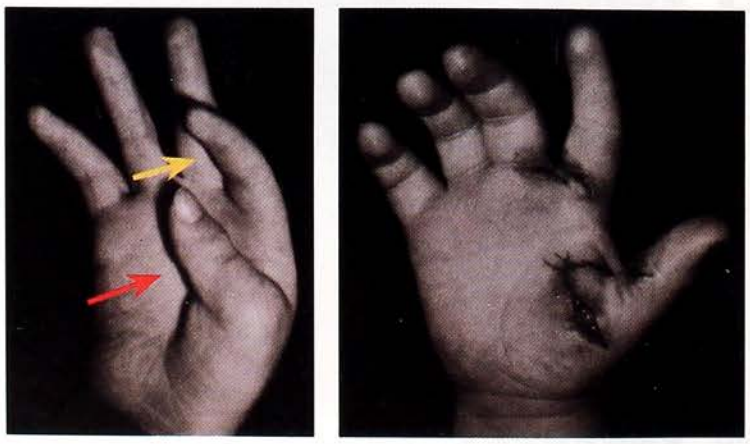

396-C 手术矫形。注意拇指内收对掌畸形（红箭头）和食指屈曲畸形（黄箭头）。手术松解后畸形明显改善

七、手足徐动型脑瘫

由于产科技术和新生儿护理技术的提高，手足徐动型脑瘫逐渐减少。

1. 临床特征

手足徐动型脑瘫的运动障碍主要表现为非自主运动。患儿越希望完成某一动作，越难以做到这一点（396-A）。由于肌肉活动过度，关节挛缩并不多见。合并痉挛性脑瘫时较多见。脊柱侧弯可以见到。智力一般正常。

2. 治疗

一般不需要施行传统矫形手术。借助电动轮椅和其他辅助工具帮助患儿实现一定程度的独立性和生活自理。语言和职业培训对患儿最有益。尽早开展计算机和其他辅助器具的使用训练。脊柱侧弯发展到一定程度可行手术治疗。

八、偏瘫

偏瘫的轻重范围很广。有些儿童仅仅因为小腿内旋或行动笨拙而就诊。最后发现患有轻度偏瘫或单侧麻痹。家长可能还不知道患儿有神经发育异常。

1. 临床特征

肢体远端手和足部关节的挛缩最明显。典型畸形包括马蹄足合并内翻或外翻畸形、屈肘、屈腕、屈指畸形和拇指内收对掌畸形（397-A）。近端关节多无受累。脊柱侧弯少见。一般肢体短缩不明显，与偏瘫的严重程度有关。一般没有明显功能障碍，同样与偏瘫程度有关。开始行走一般略晚一些。手部残疾程度与偏瘫程度有关。学习障碍、癫痫和社会交往障碍较常见。感觉障碍对手部功能的影响比畸形更明显。

2. 治疗

根据病情的轻重程度制定个体化的方案。尽可能避免患儿离群索居。我们知道儿童并不会刻意掩饰自己的功能。这些患儿的功能同样能够满足日常需要。他们所面临的主要是手部明显畸形和跛行所带来的美观问题。

（1）下肢 首先对偏瘫进行分类。目前有多种分类方法。

Winter 分类 Winter 及其同事曾经描述过四种畸形（396-B）。支具对各类型可能有益。Ⅱ型适合行跟腱延长。Ⅲ型和Ⅳ型畸形复杂，需要多个部位手术治疗。建议有条件时进行步态分析。

①马蹄足畸形 常见马蹄内翻足畸形。畸形柔软时可予以支具治疗，僵硬者需要行跟腱延长术。如果存在明显内翻畸形，可行胫后肌肌内松解延长术。过度延长少见。

②肢体短缩 在整个生长发育阶段，患侧肢体短缩进行性加重，且与疾病的严重程度有关。肢体短缩主要发生在胫骨。一般短缩 1cm，中度患儿短缩 2cm，重度患儿短缩 3cm。适度短缩对于步态周期游动期避免足趾拖地是有好处的。不予治疗也不会对脊柱产生影响或导致其他问题。过度治疗的常见。不需要加高鞋垫。如果需要手术治疗，可以在生长发育接近完成时行骨骺阻滞术，目标是可矫正 2cm。

③足尖内指 测量旋转角度（参见第 4 章）。多数属于动态性畸形，在静态评估时并不存在。更多的是胫后肌痉挛引起的。

（2）上肢 由于手的功能需要皮肤感觉和精细运动控制，偏瘫患儿上肢残疾最严重。鼓励早期开始手部功能训练。感觉测试会发现两点辨别觉、实体辨别觉、图形感知、粗细辨别和本体感觉丧失。丧失感觉使功能的改善和提高受限。有时可建议参加约束诱导（Constraint-induced）疗法，方法是将腱侧手和

前臂石膏固定3~4周，同时进行职业疗法训练。

早期进行手法牵拉训练、夹板和石膏固定的价值一直存在争议。是否手术要考虑患儿皮肤辨别感觉、智力、主动活动的愿望和总体功能状况。如果有可能，将手术推迟到患儿能够配合术后主动训练的年龄为好(397-B)。在等待期间，可以更好地观察、了解患儿的合作能力、功能需要、主观愿望和残疾程度。

①动态期　在畸形演变成僵硬型之前，可以在多个部位注射肉毒素改善畸形，提高肢体功能。一般需要3~6个月注射一次。

②僵硬型畸形　多个部位矫形手术要尽可能一次完成，有利于改善功能和外观。

③肌腱转移　随意肌肌腱转移可以改善拇指、其他手指的伸指功能和腕关节的背伸功能。

④关节融合　有利于提高关节稳定性。

⑤肌腱延长　适合关节挛缩和肌腱转移后肌力失衡的治疗。

⑥典型畸形　包括屈肘、前臂旋前、腕关节屈曲尺偏、指间关节屈曲和鹅颈畸形，以及拇指内收对掌畸形（396-C）。治疗目的是通过重建肌力平衡和稳定关节改善手指抓紧、放松和拿捏的功能。外观改善一般比较明显，且可能是手术最主要的收获。

九、双下肢瘫

双下肢瘫是最常见的痉挛性脑瘫。大约2/3的患儿与早产有关。痉挛一般出现在生后第二年。运动发育迟缓，但是7岁以前运动功能一般会逐渐改善（397-C）。3岁时患儿获得独立行走能力，其运动功能相当于健康儿童1岁时的水平（397-C）。

1. 临床表现

双肢瘫主要是下肢受累。仔细检查可发现双上肢也有细微异常。病情的轻重程度差异很大。一般情况下两侧畸形的严重程度并不对称。常规进行系统检查很有必要。

双下肢瘫常见屈曲步态，原因有多种（397-D）。由于肌力弱和关节稳定性差，容易出现蹲伏步态。

2. 治疗

由于双下肢瘫的病情轻重程度差异很大，治疗很具有挑战性。治疗得当可以明显改善患儿的肢体功能。否则可能导致运动功能减退。

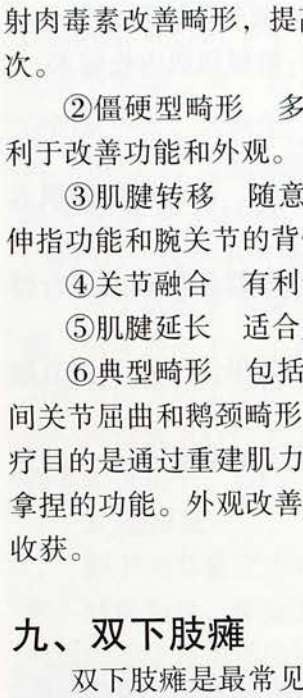

397-C　双下肢瘫的典型外观。该患儿属于Ⅱ型畸形。注意髋、膝和踝屈曲畸形

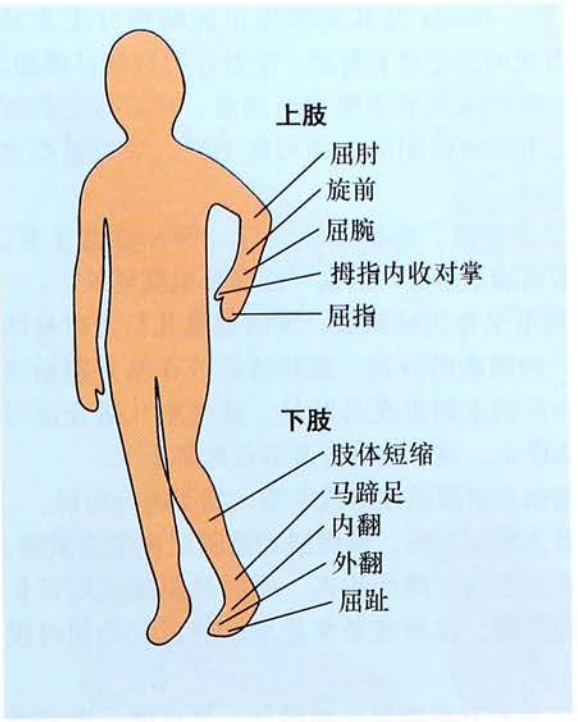

397-A　偏瘫患儿常见肢体畸形。注意畸形多见于肢体远端

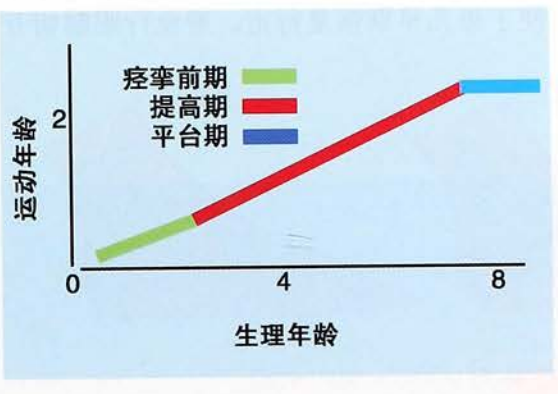

397-B　双下肢瘫患儿运动功能发育曲线

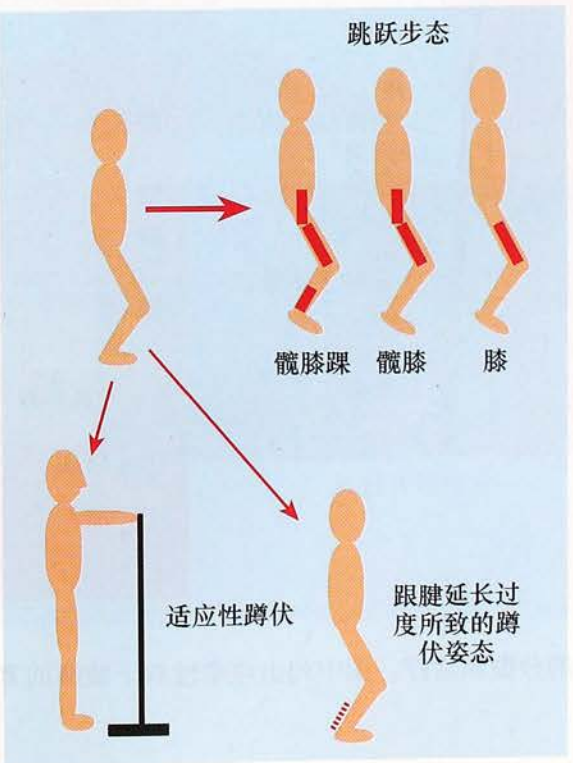

397-D　屈膝型。确定挛缩的部位（红线）。给予辅助性器具支持能改善蹲伏步态。在没有挛缩的情况下跟腱过度延长（虚线）可导致蹲伏步态。如果同时有腘绳肌挛缩，蹲伏步态会更严重

（1）矢状面畸形 Rodda 及其同事提出的畸形分类方法（398-A）对于治疗方案的制定很有帮助。随着各类型数目增加，马蹄足显得变少，近端肢体关节挛缩逐渐加重，开始行走的时间延迟。一个患儿在不同的时期的分类可能不同，治疗重点也要调整。

Ⅰ类畸形 踝关节下垂，膝伸直或反屈，髋和骨盆正常。肉毒素早期注射可取得满意效果。后期可能需要肌腱延长。

Ⅱ类畸形 该类型又称为跳跃膝，原因是患儿行走时身体重心起伏较大给人一种跳跃的外观。髋和膝关节在站立期始终是屈曲的，在站立阶段的末期出现马蹄足。这些患儿适合进行选择性脊神经后根切断术，或一次进行多部位松解手术。

Ⅲ类畸形 腘绳肌和髂腰肌痉挛或挛缩，需要进行松解。

Ⅳ类畸形 与Ⅲ类畸形相同，腘绳肌和髂腰肌痉挛或挛缩，需要进行松解。常看到患儿呈蹲伏步态，原因是跟腱过度延长或术前就有肌力弱的问题。这种现象常见于跟腱延长的同时没有行腘绳肌松解。

（2）手术治疗 手术方案需要仔细设计。尽可能一次完成所有主要畸形的矫形。尽可能选择肌腱分段延长，避免过度矫正，同时保留肌力，便于患儿早期恢复行走。避免行跟腱切开延长、腘绳肌和内收肌切断和小粗隆处髂腰肌切断术。

术后考虑使用步行器和踝足支具（AFOs）。观察髋关节的半脱位的发展情况。必要时手术治疗。尽可能一次手术完成所有矫形任务。下列手术双下肢瘫患儿较常用。

①旋转截骨 股骨粗隆间去旋转截骨可纠正旋转畸形和髋内翻畸形。如果髋关节是稳定的，单纯旋转畸形可选择髁上截骨。小腿旋转畸形选择踝关节上方截骨。

②髋脱位 股骨粗隆间去旋转、内翻截骨结合骨盆截骨如 Pemberton，Dega 或三联截骨。必要时可行髂腰肌肌内松解术。

③屈髋畸形 骨盆缘行髂腰肌延长术。

④屈膝畸形 内侧腘绳肌分段延长术。

⑤膝僵直步态 将股直肌转移至半腱肌，同时行腓肠肌远端筋膜切开松解术。

⑥马蹄足 跟腱滑动延长术。如果只是腓肠肌挛缩可行腓肠肌延长术。

⑦柔软型外翻足畸形 跟骨延长术的效果优于距下关节融合术和其他；加强的手术。

⑧僵硬型外翻足畸形 跟骨延长或距下关节融合术（参见下页）或跟骨内翻截骨。

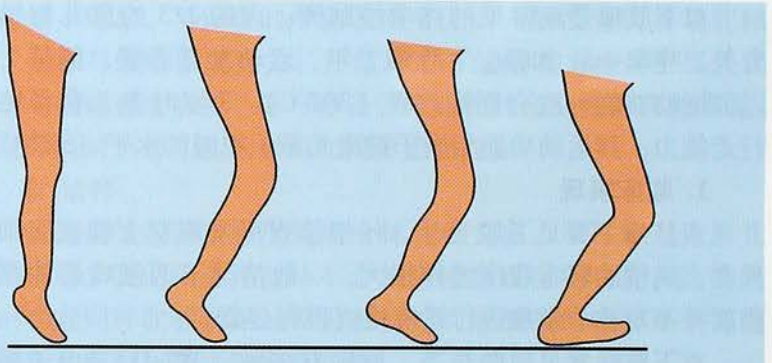

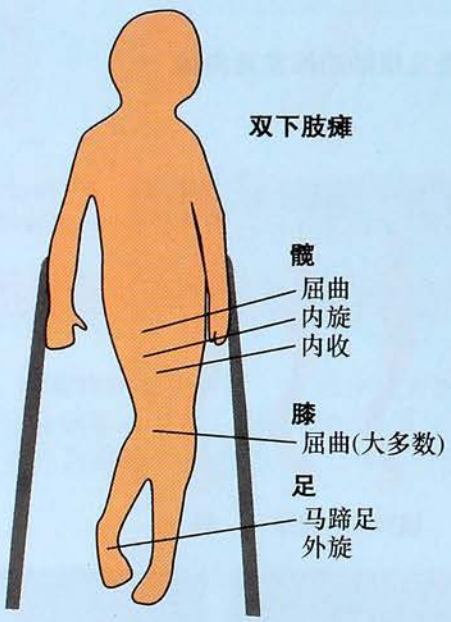

	Ⅰ类畸形	Ⅱ类畸形	Ⅲ类畸形	Ⅳ类畸形
特点	真正马蹄足	跳跃膝	貌似马蹄足	蹲伏步态
髋	正常	正常	屈曲	屈曲
膝	正常或膝反张	屈曲	屈曲	屈曲
踝	马蹄足	马蹄足	正常	跟行足
踝足支具类型	铰链踝足支具	铰链踝足支具	固定型踝足支具	触地反作用力型支具
挛缩部位	腓肠肌	腓肠肌 腘绳肌 / 股直肌（髂腰肌）	腓肠肌 腘绳肌 / 股直肌 髂腰肌	腘绳肌 / 股直肌 髂腰肌

398-A 双下肢瘫的分型和治疗。图中列出痉挛性双下肢瘫的常见畸形类型。第Ⅴ类型（中未列出）为不对称型，每个下肢分别划归Ⅰ-Ⅳ类畸形

十、足部手术

1. 距下关节融合术和关节稳定（Arthroereisis）手术

距下关节固定和限制关节活动的方法有很多，临床上也经常使用。这些手术适用于稳定脑瘫外翻足和纠正各种平足畸形。

2. 手术种类

常见手术方法可以分为以下几类：①关节内融合术，如 Dennyson-Fulford 手术和双尖骨荀（dowel）融合术（399-A）；②关节外融合术，如 Grice-Green 手术（399-B）；③使用内固定的融合术，如利用门型钉、硅橡胶插栓、或者可吸收生物材料（399-C）；④限制距下关节外翻的支撑手术，植入骨块、金属块或高分子材料，如 Smith 距下关节融合钉（STA 钉）（399-D）；这些手术操作简单，使用广泛。

由于这些手术操作简单，也出现了过度放宽适应证的问题，错误地用于小儿柔软的生理性平足。需要注意的是距下关节融合后增加了邻近未融合关节的应力，踝关节和跖跗关节可能早期出现退行性关节炎。这些限制距下关节活动的手术可能损害距下关节，最终导致距下关节骨性关节炎。

3. 适应证

距下关节稳定手术的适应证是有限的，仅限于有足部畸形，残疾明显，保留关节的手术如跟骨延长术并不能纠正的。典型的适应证包括已经出现距下关节骨性关节炎或中跗关节僵硬的畸形，不适合跟骨延长术的患儿。

4. 手术技术（Dennyson-Fulford 手术）

下肢常规消毒铺巾要使患肢能自由活动。于跗骨窦表面行弧形切口（399-E，黄线）。从跟骨表面剥离趾短伸肌，清除跗骨窦软组织，暴露距下关节。在足中立位内、外翻的姿势下去除跟骨和距骨对应关节面的皮质骨，或者使用峨嵋凿在跟骨和距骨上切除一个栓型骨槽（399-F）。从髂骨翼切取骨块或双尖骨荀。将骨块植入距下关节内骨床。保持足中立位，用骨钻自足背垂直于距下关节面在距骨和跟骨上钻孔（399-G），然后用松质骨螺丝钉将跟骨和距骨固定在中立位（399-H）。C 型臂确认螺丝钉的位置是否合适。有三头肌挛缩时延长跟腱。

5. 术后护理

短腿非负重行走石膏固定 6 周。然后负重行走石膏继续固定 6 周。

6. 并发症

预防植骨不愈合的最好办法是保持足中立位、自体骨移植和可靠的固定。

在植骨和内固定的过程中仔细保持足的中立位，避免出现畸形纠正不够或矫正过度。

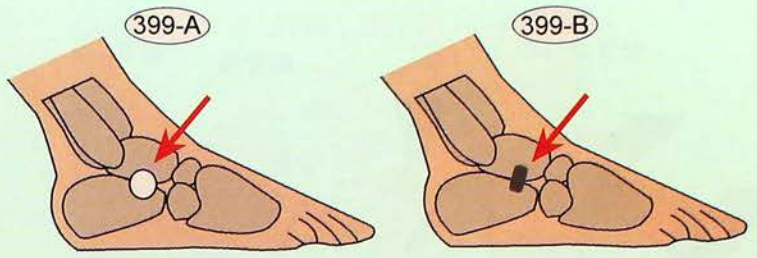

骨移植融合　　Grice 关节外融合

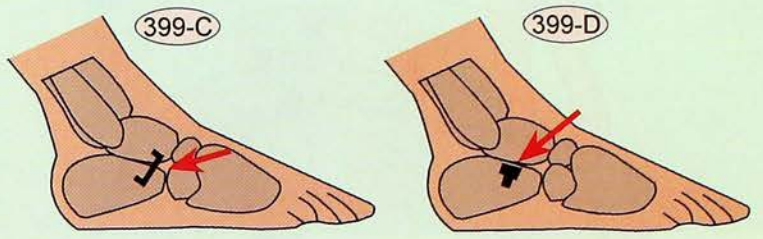

Crawford 钉锅关节固定　　STA- 骨块关节固定

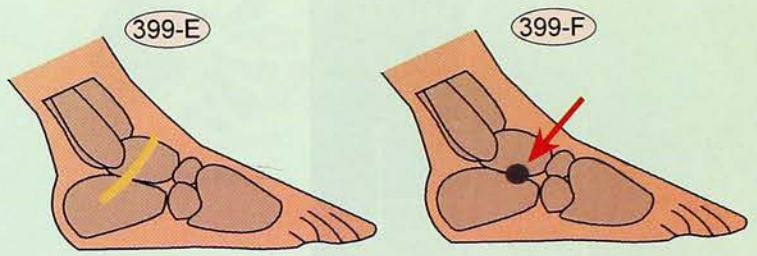

Dennyson-Fulford 技术

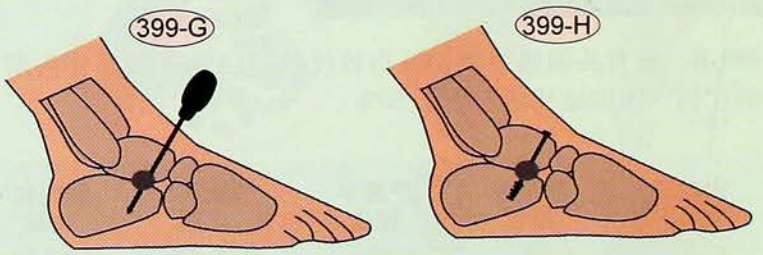



术后 X 线片



400-A 四肢瘫患儿常见的畸形

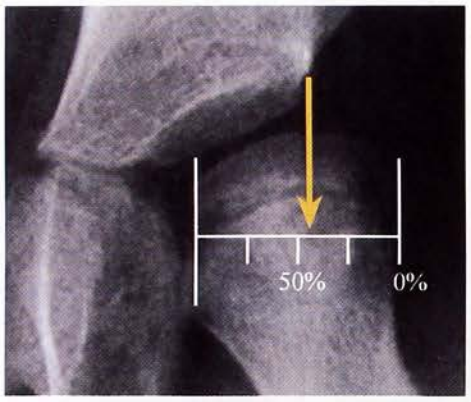

400-B 股骨头偏移指数。该指数反映髋臼缘外侧股骨头所占的比例。图中该指数略小于50%

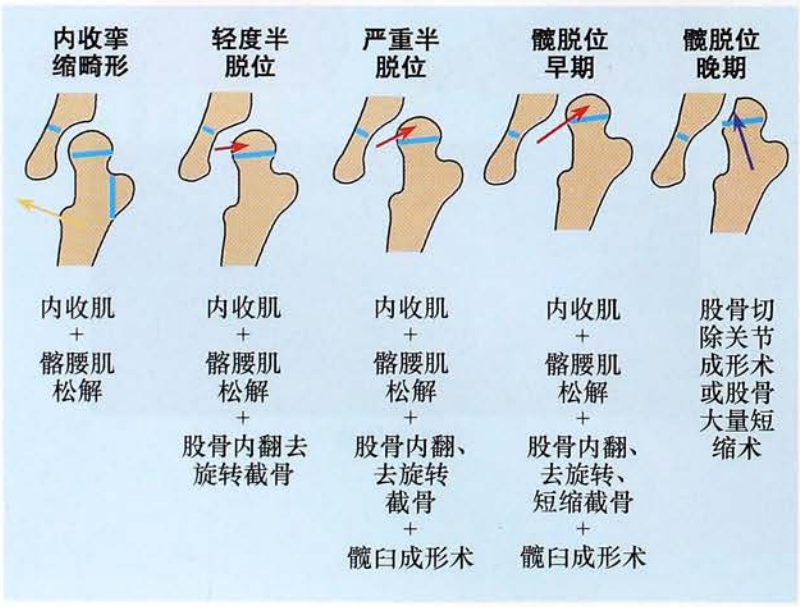

400-D 髋发育不良的分期及治疗原则。注：脑瘫髋关节畸形往往进行性加重。单纯内收畸形（黄箭头）行软组织松解术即可。骨矫形要根据患儿髋关节半脱位-全脱位的严重程度和髋臼发育不良的程度制定个体化的方案。伴随有股骨头畸形（蓝箭头）的长期脱位患儿可行挽救性关节成形术，切除部分股骨

十一、四肢瘫

四肢瘫也称为全身型脑瘫。其两侧畸形可以是对称的，也可以是非对称的。有些罕见的病例某一肢体症状非常轻微，这些患儿有时也诊断为三肢瘫。

1. 临床特征

四肢瘫患儿往往有严重的语言、智力和营养障碍，生活自理能力非常差。完全依赖别人的照料。肢体畸形非常严重而广泛（400-A、400-C）。

2. 治疗

最好在脑瘫治疗中心治疗，能够提供多个学科的医疗服务。目的是最大限度地获得舒适、自理和独立。一般不能行走。主要骨科问题是多个肢体严重畸形、髋脱位和脊柱侧弯。

3. 肢体多发畸形

多个肢体严重畸形且基本没有功能的患儿可考虑使用巴氯酚泵鞘内治疗。该方法能够有效地改善患儿的舒适度，便于日常护理。

重度肢体畸形可能导致严重残疾，需要进行手术松解。尽可能一次完成所有肢体畸形的矫正。术后可能遇到严重疼痛诱发痉挛进而导致畸形复发。如果用巴氯酚泵治疗则疼痛会明显减轻。松解术后给予制动有利于患儿舒适，长期夜间支具制动有利于防止畸形复发。由于患儿肌力差，松解术后效果一般。

4. 髋关节半脱位和完全脱位

测量股骨头偏移指数（400-B）。随着髋脱位的加重，该指数逐渐增大。随访中定期测量该指数可方便、准确地了解髋脱位的程度及变化。

自然史　出生时髋关节是正常的。大约半数全身型脑瘫患儿在婴幼儿晚期出现动态性髋内收和屈曲痉挛畸形，在儿童期的早期转变为挛缩畸形（400-D）。这种挛缩和肌张力增高导致髋关节半脱位和髋臼外侧缘发育不良，且进行性加重。在儿童阶段的中期出现完全脱位。随着畸形的进一步加重，股骨头发育不良且出现畸形。如果是单侧脱位，还伴随有骨盆倾斜。髋脱位和脊柱侧弯之间的关系并不恒定。髋脱位引起疼痛和骨盆倾斜，护理起来更困难。不同作者关于髋脱位与疼痛之间关系的研究结论并不一致。这些畸形严重患儿的疼痛问题治疗起来很棘手。



400-C 四肢瘫患儿的外观像。注意患儿需要外力帮助才能站立，双侧髋关节明显内收畸形

十二、脑瘫髋部松解术

髋部挛缩松解术必须考虑患儿畸形的严重程度、具体挛缩肌肉、年龄和行走潜力，严格按照个体化的原则制定手术方案。最好一次完成所有畸形的矫正。避免过度矫正。软组织矫形术可以结合股骨内翻、去旋转截骨术。偶尔还需要同时行骨盆截骨术。

该技术是根据 Miller 等 1997 年的方案提出的。回顾一下髋部局部解剖（401-A）。术中每完成一步松解就要检查一次关节的活动范围。可以经过一个内侧切口完成松解术。

1. 切口

在腹股沟韧带下方 2cm 处做一斜切口，长 5 ~ 6cm。切口的中心位于内收长肌的表面（401-B）。

2. 髋内收肌松解

切开内收长肌筋膜，对肌肉进行松解（401-C）。切断股薄肌。如果此时髋被动外展仍小于 45°，继续松解其他挛缩的内收肌直到髋外展达到 45°。检查两侧肌肉延长的程度，确保矫形后两侧肢体的对称（401-D）。如果挛缩严重，有髋关节半脱位，患儿行走的可能性不大，可切断闭孔神经。

3. 髂腰肌松解

在耻骨肌和已经切断的内收长肌之间用手指钝性分离，到达小粗隆。另一个途径是在耻骨肌和血管神经束的外侧进入。触摸骨突上髂腰肌腱的附着处（401-E）。用直角钳绕过该肌腱。如果患儿恢复行走的可能性很小，切断该肌腱（401-F）。如果患儿能够行走，则向近端暴露该肌肉，行肌肉内松解延长（401-G）。

4. 腘绳肌近端松解

如果麻醉下腘窝角小于 45° 且患儿有可能恢复行走，可行腘绳肌近端松解（401-H）。继续向深侧间隙分离，在内收大肌的内侧触摸腘绳肌近端。在伸膝位容易触摸到挛缩的腘绳肌近端肌肉。仔细区分腘绳肌和坐骨神经。肌腱和肌肉起源于股骨，位置上更靠后，颜色上肌腱更白更亮。切断之前用电刀尖刺激肌腱确保切断的不是神经组织。

5. 两侧受累程度不同的处理

如果两侧受累程度不同则需要对两侧的松解程度进行调整，保证术后两侧肢体对称（401-I）。挛缩程度严重一侧需要多松解一些。尽可能通过松解使两侧髋被动外展程度相同，腘窝角相等（401-J、401-K）。手术结束时两侧被动活动度应该相互对称（401-L）。

6. 术后处理

Miller 建议术后早期由一名康复训练师指导患儿进行充分的主动和被动训练。Sussman 建议夜间使用枕头保持下肢外展。其他建议包括长腿石膏固定 2 ~ 3 周或膝部制动的同时用木棒撑开保持双下肢外展直到伤口愈合、患儿感到舒适为止。避免长期制动。术后第 2、6 周各随访一次，然后每 6 个月随访一次。

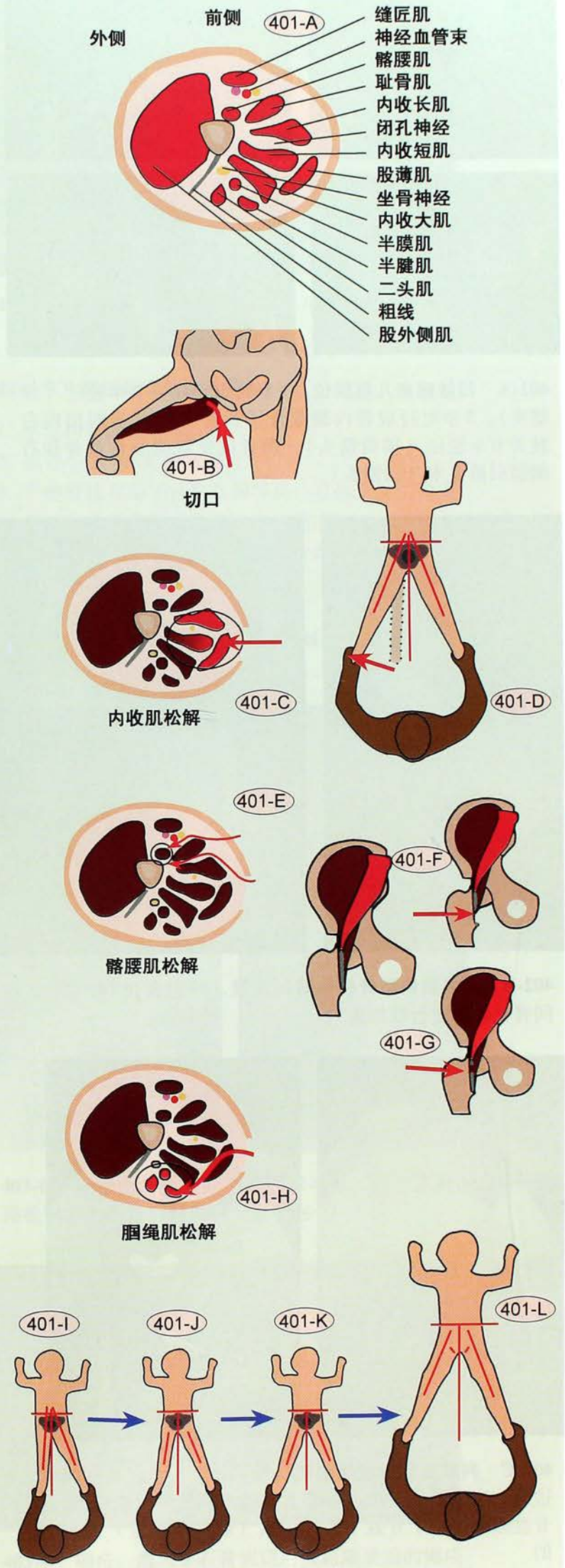

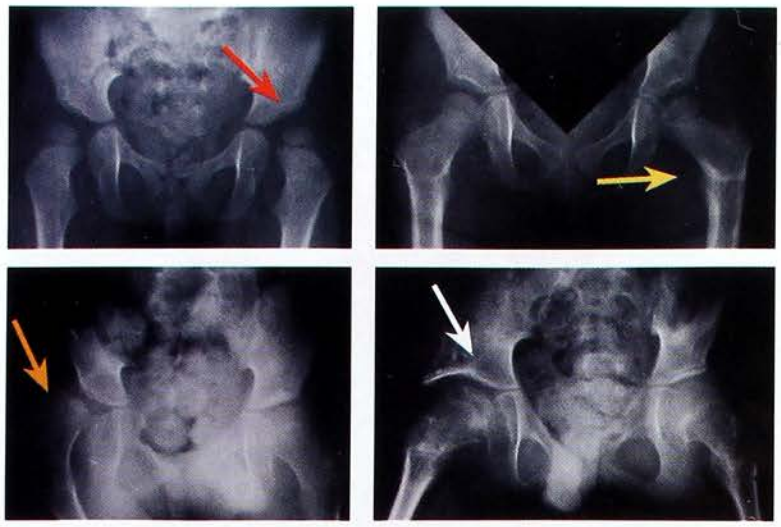

402-A 四肢瘫患儿髋脱位。3岁时出现髋关节半脱位（红箭头）。5岁时行股骨内翻截骨（黄箭头）。8岁时出现右髋关节半脱位（橘黄箭头）。患者接受双侧股骨截骨和右侧髋臼造盖术（白箭头）

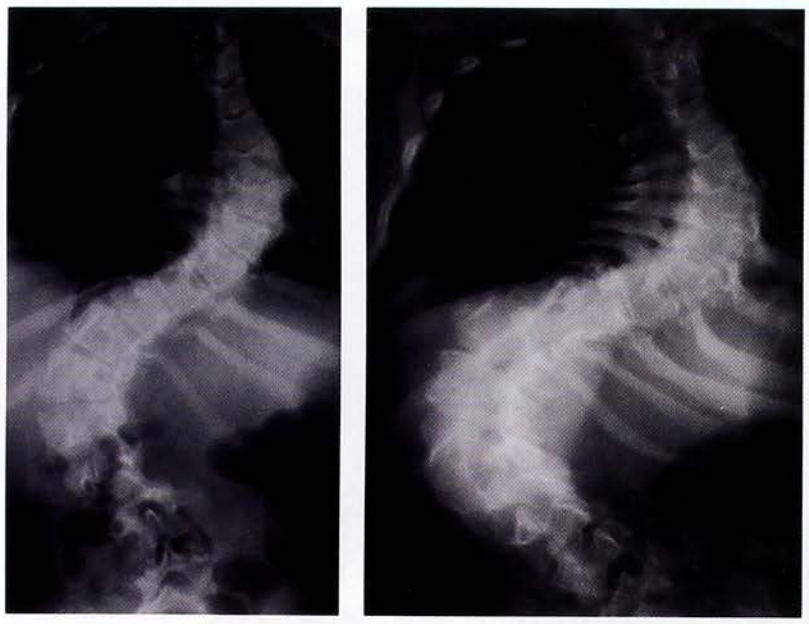

402-B 神经肌肉型脊柱侧弯的发展。该患者在14～18岁之间脊柱侧弯进行性加重

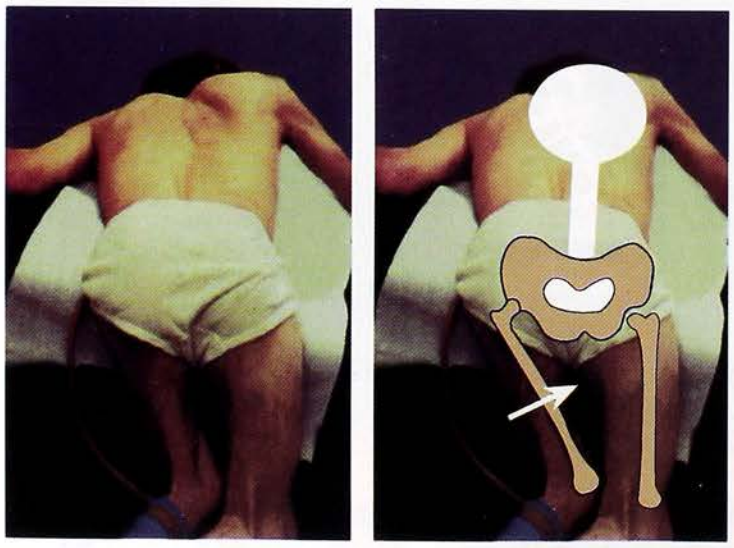

402-C 判定脑瘫骨盆倾斜的类型。让患儿趴在检查床边缘。注意图中患儿的脊柱-骨盆关系恢复中立或正常。骨盆倾斜是由于骨盆下源性因素（髋关节脱位）造成的

处理措施 需要注意可能有髋脱位的风险。术后早期一般没有问题。怀疑髋脱位者可拍摄骨盆平片进行评估。每年复查一次X平片。髋脱位早期或出现髋脱位倾向的患儿，可以考虑肉毒素注射解除髋内收肌痉挛，改善髋周肌肉失衡状态。一般需要进行髋周肌肉松解（参见上页）。治疗方案要考虑髋脱位畸形的程度。股骨头偏移指数小于50%者可行软组织松解。髋脱位越严重，预后越差。

是否需要对健侧关节进行处理一直存在争议。有些作者主张所有患儿均应该常规进行干预，重建肌力平衡，保持两侧对称。具体做法包括健侧软组织松解。有些患儿可能存在对侧髋外展挛缩，也需要进行松解。单侧手术后双侧髋关节不对称，对侧继发性脱位的情况并不少见（402-A）。

畸形严重且伴随明显疼痛症状的青少年患儿可以考虑行关节融合术或全髋关节置换术。另一个选择是股骨头切除、关节成型术或外翻截骨。每一种方法均有支持者。

十三、脑瘫并发的脊柱侧弯

1. 自然史

2/3的全身型脑瘫患儿出现脊柱侧弯。脊柱侧弯和髋脱位之间的关系仍不完全清楚。畸形加重的危险因素包括15岁前侧弯大于40°、胸腰段侧弯和同时存在骨盆倾斜（402-B）。这些侧弯与特发性脊柱侧弯不同，表现在发病早、骨骼发育成熟前、后畸形进行性加重的可能性大、支具治疗效果差、需要手术固定的几率更大。骨发育成熟后侧弯大于50°者畸形加重的速度最快，每年加重月1.5°。

脊柱侧弯造成的残疾包括坐姿和身体平衡困难、心肺功能下降和胃肠道症状、骶尾部褥疮和会阴部护理困难。

2. 患儿评估

脑性瘫痪属于系统性疾病，有必要进行全身系统检查。

（1）一般检查 脑瘫的诊断一定要准确可靠。这样才能更好地理解该病的自然发展过程和患儿可能出现的残疾程度。评估患儿的运动和智力状态、家庭状况、营养状况、肺部状态和一般健康状况。

（2）背部检查 观察患儿坐、站立和行走的姿势。注意患儿身体平衡状况、矢状面曲线和畸形严重程度。在俯卧位检查骨盆倾斜情况（402-C）。如果脊柱侧弯是由于骨盆下因素造成的，则重点针对髋部畸形而不是针对脊柱制订方案。评估脊柱矢状面的曲线有无异常。

（3）侧弯弧度的模式 可分为数个类型（402-D）。

（4）影像学检查 在患儿坐位时拍摄前后位和侧位X线片。如果髋关节有异常，拍摄包括骨盆的脊柱前后位X线片，观察髋部畸形与脊柱畸形的关系。要尽可能在坐位拍摄脊柱X线片。

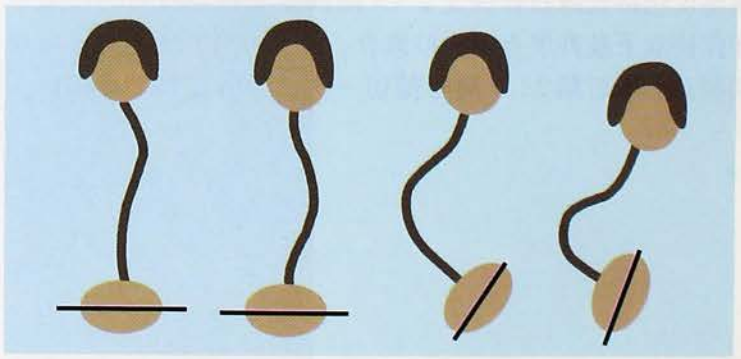

402-D 脑瘫患儿脊柱侧弯常见弧度类型

（5）实验室评估　任何手术之前都要进行这些必不可少的检查，包括血清白蛋白水平、肺功能（肺活量）和淋巴细胞计数等等。

3. 治疗原则

制定治疗方案时需要考虑该病的自然演变过程、可能出现的残疾及各种治疗措施的有效性。由于脑瘫的治疗非常复杂、争议很多、治疗期很长、甚至是终身需要治疗，即便有明确的指征可进行某一项治疗，医师也需要更多地考虑家长的愿望，而不是一味强调方案最合适。

（1）观察随访　侧弯初期以及大多数侧弯患儿的主要处理方式就是定期观察随诊。每次复诊时除了常规体格检查外，还要进行前弯试验观察畸形的变化。

（2）支具治疗　卧床、坐位或使用轮椅时佩戴支具有助于躯干的稳定。这些患儿常常需要结合其他坐姿辅助器具才能保持身体平衡和对称。支具和康复训练并不能改变侧弯的发展趋势。

（3）手术矫正　手术治疗需要遵循表403-B中所列出的原则。侧弯进行性加重时施行手术矫形有助于坐姿的稳定（403-C）。侧弯小于70°者适合后路融合。侧弯严重者，前路松解后再进行后路器械固定和融合。该手术一般情况下一次完成。大多数侧弯融合范围很长，常常需要包括骨盆。术中要尽可能纠正脊柱矢状面畸形，这样有利于坐姿的平衡和心肺功能的改善。

十四、脑瘫并发症

由于畸形严重，病情复杂，脑瘫术后并发症相对多见（403-D）。

（1）营养不良　重症脑瘫患儿营养状况差，在大手术或脊柱手术前一定要纠正营养不良的状况。患儿血清白蛋白 < 3.5mg% 或淋巴细胞计数 < 1 500/ML，术后容易出现感染，可能需要长期住院。营养状况差的患儿手术前后应该经鼻胃管给予营养支持。

（2）术后疼痛综合征　这种令人沮丧的并发症常见于大手术后开始活动的患儿。可能出现疼痛、烦躁不安、肌张力增高和畸形复发。疼痛可能是由于腘绳肌松解术后坐骨神经受到牵拉造成的。处理办法包括逐渐增加活动量、药物止痛、镇静和耐心。

（3）褥疮　增加衬垫的厚度、制作石膏过程仔细操作、减少骨的突出部位受压（403-E）可减少褥疮。定期检查皮肤情况。

（4）误吸　术后髋人字石膏固定、长期处于仰卧位的重症患儿有发生误吸的可能。俯卧位或侧卧位可能防止此并发症。营养状况差的患儿，术前考虑经鼻胃管提供营养。

并发症	评　论
术后疼痛综合征	见于大手术后
感染	营养不良患儿更容易出现
褥疮	重视术后护理可预防
误吸	重症患儿
骨质减少	
病理骨折	

403-D　脑瘫患儿治疗中常见并发症



403-A　脑瘫患儿使用支具。支具并不能阻止畸形的加重

脑瘫患儿脊柱侧弯的治疗原则

1. 术前纠正营养不良
2. 侧弯小于70°者后路融合
3. 平衡脊柱有助于骨盆双侧等高，可防止发生褥疮
4. 纠正矢状面畸形有助于坐姿的稳定
5. 融合范围要超过原有主弧，减少畸形复发的几率
6. 内固定牢固，可早期恢复活动

403-B　手术前制订方案时要考虑到这些原则

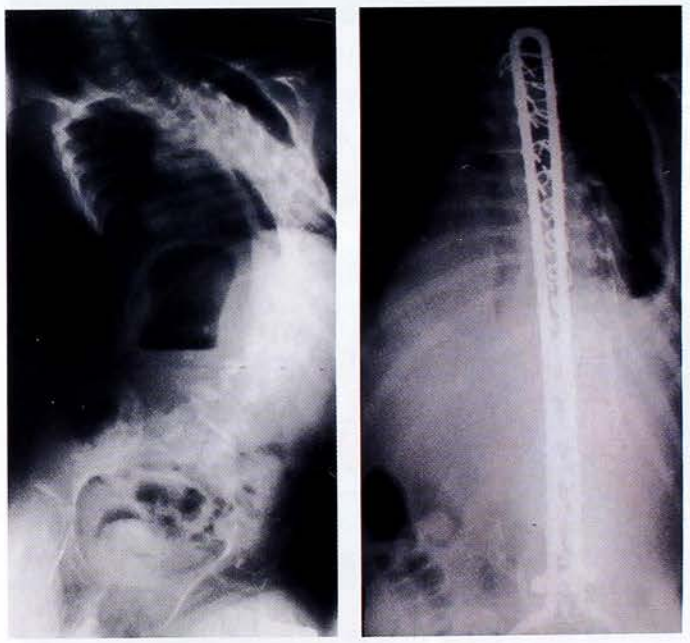

403-C　脑瘫患儿脊柱侧弯的矫形手术。该患儿侧弯严重，前路松解后再进行后路器械固定和融合



403-E　褥疮。髋人字石膏固定后大粗隆表面的褥疮



404-A 脊膜膨出和脊髓脊膜膨出的病理

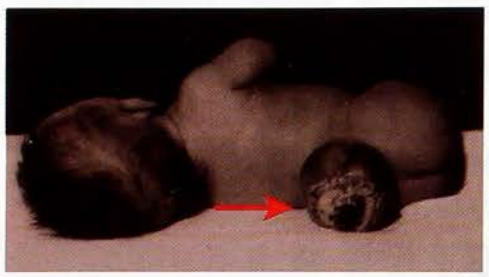



404-B 脊髓脊膜膨出。膨出的包块可能很大。在过去，大的包块（红箭头）不再处理。目前，一般在新生儿期修补（黄箭头）

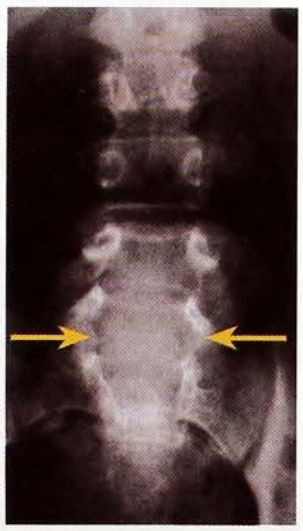

404-C 脊柱裂。脊柱缺陷包括椎管增宽（黄箭头）和后侧附件缺陷

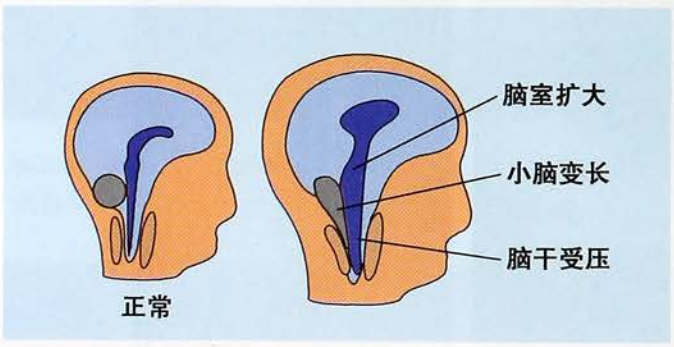

404-D Chiari 畸形。该畸形在脊髓发育异常的患儿常见，特点如图中所示

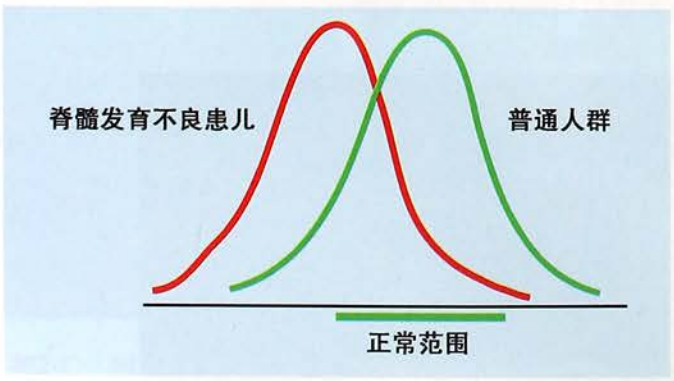

404-E 脊髓发育异常患儿的智力发育情况。进行性加重的脊柱侧弯和下肢畸形

十五、脊髓发育异常

脊髓发育异常是胚胎第一个月（404-B、404-C）神经管闭合障碍所导致的一系列畸形（404-A）中的一部分。

1. 病因学

脊髓脊膜膨出症的易感因素包括遗传、地域和药物（丙戊酸和氨甲酰氮草）。怀孕前、后服用叶酸发生率可明显降低。羊膜破裂和分娩开始之前进行剖宫产可降低肢体瘫痪程度。

2. 病理学

神经管发育缺陷的范围差异很大，可以是局限的，也可以是广泛的。

（1）脑部缺陷　包括脑积水和不同程度的 Chiari 畸形，后者可导致小脑疝入上颈段椎管内（404-D）。缺陷位置高的患儿往往伴随有智力障碍（404-E）。

（2）椎管缺陷　椎管缺陷可以是部分的或完全的，开放的或闭合的，并且可以发生在脊柱不同的节段。脊髓病变可能导致其远侧的脊髓失去上级运动神经元的控制，表现为节段性痉挛。病变可能同时存在脊髓纵裂、脊髓栓系、脂肪瘤和脊髓空洞。神经损害的平面和肢体畸形的部位、程度取决于椎管缺陷的部位（404-F）。

（3）多系统器官受累很常见，主要问题有括约肌失禁、泌尿系感染和营养不良。

（4）骨关节畸形为常见的并发问题，包括马蹄足、垂直距骨、膝关节屈曲或伸直性畸形、髋脱位和脊柱后突或侧弯畸形。

（5）继发性骨骼畸形　随着时间的发展逐渐出现继发性骨骼畸形和肌力失衡，包括髋脱位、进行性加重的脊柱侧弯和下肢畸形。

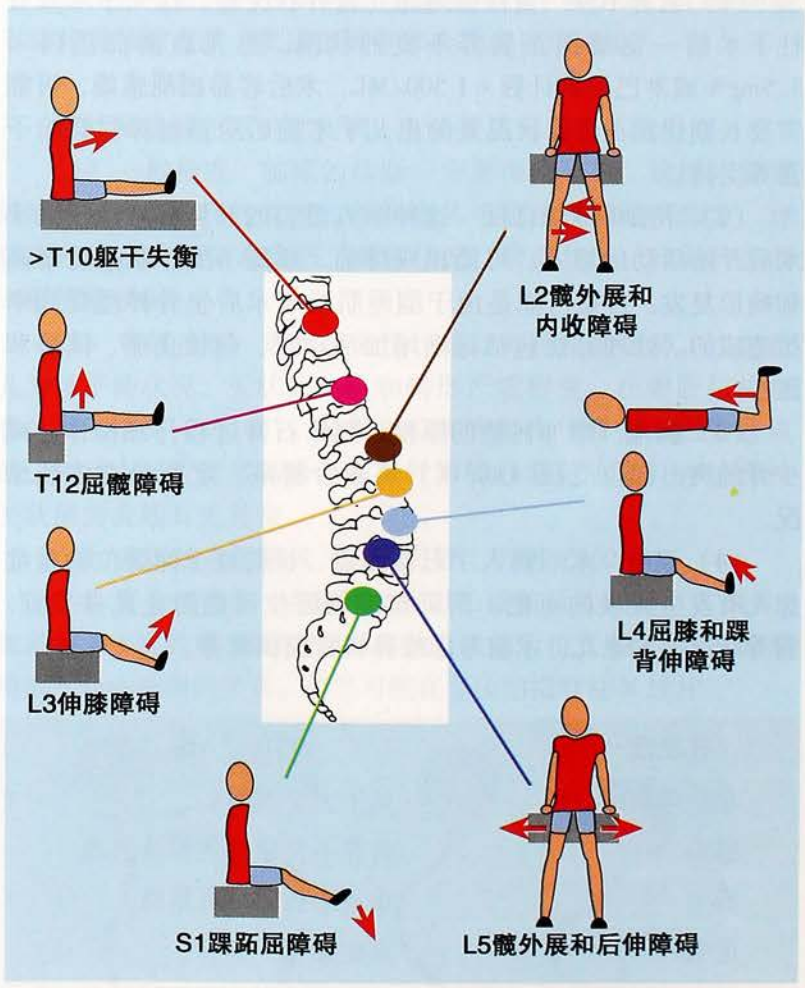

404-F 不同节段神经损害所引起的肌无力。这些检测方法对于确定神经损害的部位很有帮助。脊髓损害部位远侧的神经功能丧失。图中显示了不同节段神经损害的典型功能障碍

3. 临床表现

（1）产前诊断　甲胎蛋白和超声波检查有助于产前明确诊断。

（2）初步评估　最好在能够提供多学科服务的医学中心进行，包括神经发育、神经外科、泌尿外科和骨科专家共同会诊。治疗措施必须以小儿整体为目标。通过神经系统检查和肌肉测试确定神经损害的平面。单侧或不完全病变者预后较好。对患儿来说，骨科医师所关心的问题往往是对患儿影响最小的问题。

（3）定期复查　贯穿整个儿童期（405-A）。每次复查时对整体功能进行评估，观察脊柱是否对称，是否有皮肤溃疡，以及患儿父母所关注的特殊问题。

4. 髋部畸形

髋部畸形与神经损害的部位有关。过去对于髋部畸形的治疗往往是过度的（405-B）。

（1）屈曲挛缩　随着时间发展逐渐加重，可能需要手术松解。

（2）髋脱位　在上腰段麻痹且伴随肌力不平衡的患儿中很常见。髋脱位本身并不会严重地妨碍行走。手术指征包括能够行走的患儿髋臼发育不良明显疼痛和固定的骨盆倾斜、畸形僵硬妨碍了患儿坐姿的平衡或皮肤护理困难。手术并发症很常见，包括畸形复发、关节僵硬、病理骨折和皮肤溃疡。

5. 脊柱畸形

病情严重的患儿脊柱畸形很常见，伴随有脊髓栓系或髋关节挛缩的患儿脊柱畸形很可能加重。

（1）脊柱后突　属先天性且畸形严重（405-C、405-D）。新生儿期修复时若畸形妨碍皮肤闭合或后来顶椎表面皮肤溃破者可行局部椎体骨切除术。

（2）脊柱侧弯　可导致骨盆倾斜，增加皮肤褥疮的几率，造成坐姿平衡困难，妨碍手部功能的发挥。畸形严重或进展快的患者需要手术治疗，使骨盆保持平衡，臀部两侧皮肤受力均匀。治疗的重点是功能障碍而不是畸形本身。需要注意表层的软组织覆盖差、关节挛缩、感觉障碍、骨骼脆弱及后侧附件缺陷均对治疗造成很大困难。脊柱前、后路融合结合牢固内固定可降低假关节的发生率。

（3）脊髓栓系　如何鉴别和修复脊髓栓系一直是治疗的焦点。需要注意的是修复术后常有复发，栓系并不是畸形加重的原因。



405-A　儿童期定期复查。整个儿童期要定期对患儿进行检查。与患儿家庭保持良好的个人关系

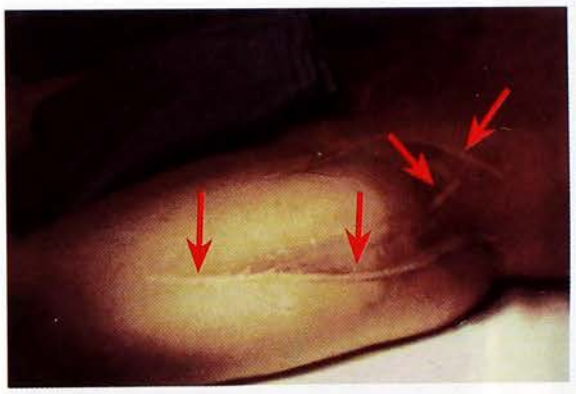

405-B　无效的治疗。髋关节复位手术效果差，容易复发。翻修手术很常见。并发症往往令人沮丧。功能的改善十分有限

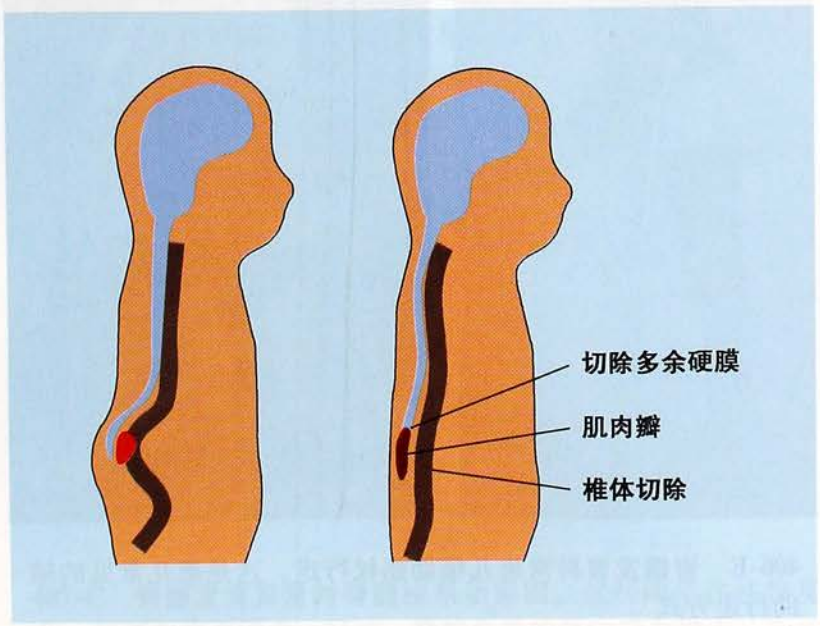

405-C　脊柱后突的手术治疗。术中常需骨和软组织修复

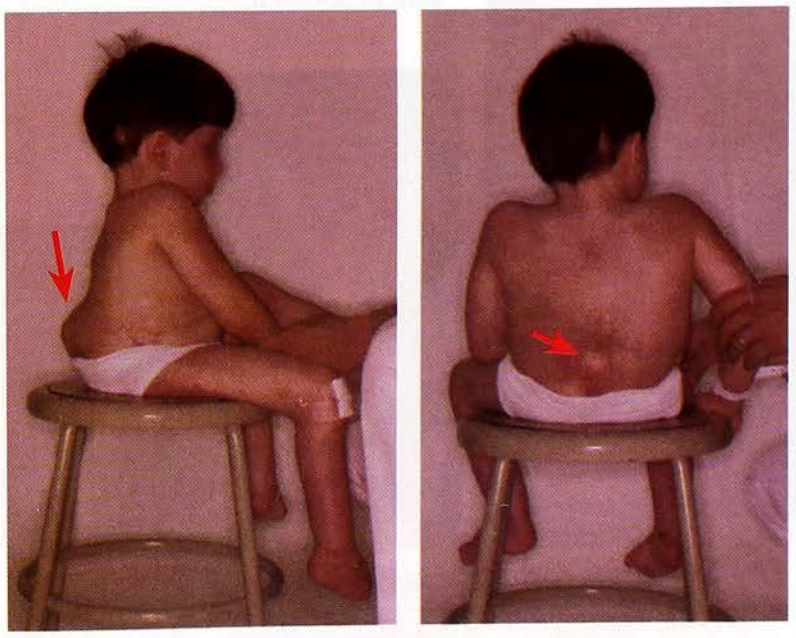

405-D　腰椎后突畸形。后突畸形导致表面皮肤溃破

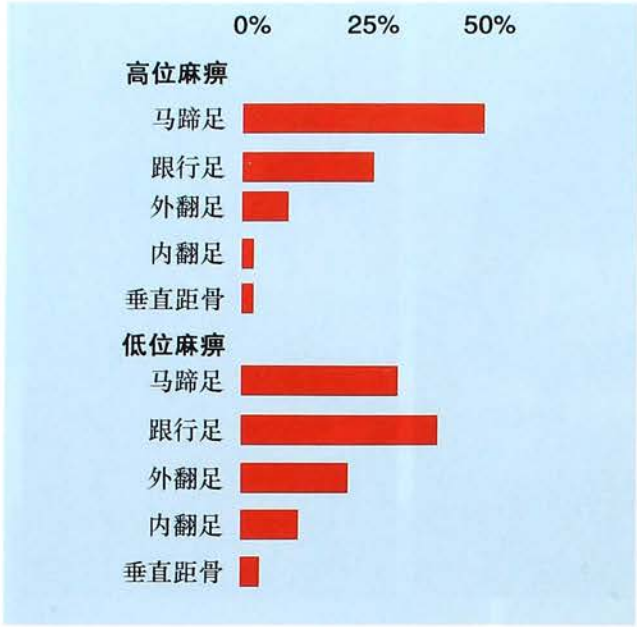

406-A 高位和低位脊髓发育不良的足部畸形



406-B 跟行足畸形

406-C 足部畸形不利于足部平放在轮椅脚踏板上。患儿开始行走或能够使用轮椅以后，足部畸形就应该及时矫正

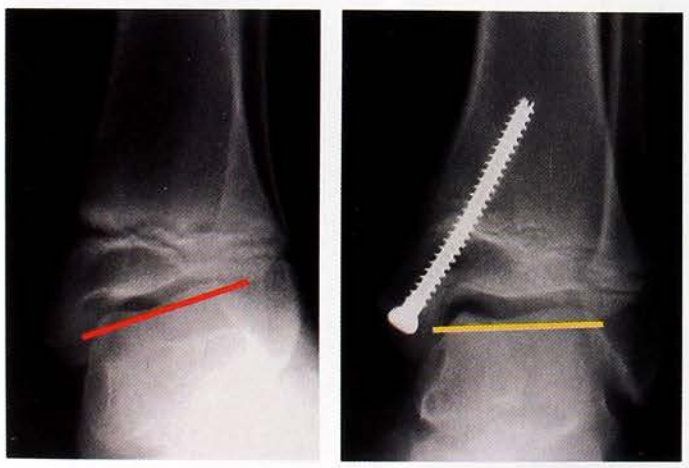

406-D 用螺丝钉暂时性限制骨骺的生长纠正踝关节外翻。红线显示踝关节外翻，经内踝打入螺丝钉限制内侧骨骺的生长来纠正畸形。畸形纠正（黄线）以后拆除螺丝钉

6. 膝关节畸形

膝关节畸形可以是先天性的，也可以是儿童时期发生的。

（1）屈曲畸形 造成行走困难甚至不能行走。残疾程度明显的患儿需行软组织松解，必要时还需行后侧关节囊切开。大龄儿童或青少年可能还需要行股骨髁上截骨术。

（2）伸直畸形 可能造成坐姿不舒适。对持续存在的先天性挛缩组织应行早期经皮松解术。

7. 足部畸形

足部畸形在高位和低位脊膜膨出患儿均很常见（406-A）。90%的高位麻痹患儿和60%～70%的低位麻痹患儿出现足部畸形。高位麻痹患儿常出现肌肉痉挛，畸形进行性加重。

足部手术很有必要，效果满意。如不能保持足跖行位且关节僵硬，很容易出现皮肤溃疡。尽可能保持运动功能，保持站立时足跖行位或者保证前足能够平放在轮椅脚踏板上。尽可能不要行关节融合术。

（1）跟行足 是由于胫前肌力量过大造成的（406-B）。治疗方法包括支具、胫前肌和踝关节松解、跟腱固定术、或胫前肌转移到跟腱上。

（2）马蹄足 常见，1岁左右需要手术治疗。可行后内侧软组织广泛松解或距骨摘除术。畸形复发者可行松质骨部分切除术。避免行关节融合术。残留内翻畸形很棘手（406-C）。

（3）外翻足 是由于胫骨远端三角形骨骺的持续存在造成的。可在内踝打入螺丝钉限制内侧骨骺的生长来纠正畸形。当踝关节发育到内外侧平衡以后取除螺丝钉（406-D）。患儿生长发育结束后仍存在外翻畸形者可行胫骨远端截骨矫形术纠正。

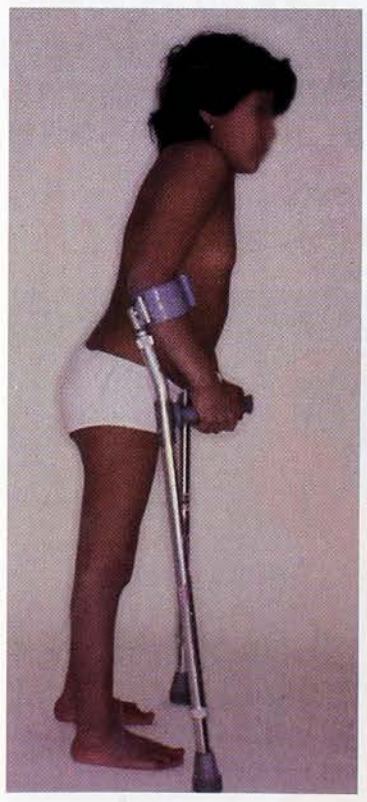



406-E 脊髓发育异常患儿借助拐杖行走。这是患儿常见的辅助行走方式

（4）外翻平足　最好延长跟骨，纠正畸形的同时保留关节的活动度。

（5）垂直距骨　最好在一岁内手术矫正，若伴随其有它畸形可一次完成矫形。

（6）高弓足　常导致皮肤溃破和明显残疾。手术分两步完成，首先进行跖底足内侧松解，然后进行截骨和肌腱转移维持足矫正后的位置。

（7）足趾畸形　常见背侧跨囊炎、爪形趾或单纯屈趾畸形。治疗上可行松解或截骨术，尽可能保留关节功能。避免关节融合术。

（8）外旋畸形　该畸形多继发于胫骨外旋畸形。一般需要在踝关节上方行旋转截骨、短的钢板螺丝钉固定。

8. 行走

患儿的行走功能与脊髓病变部位、屈膝畸形程度、智力状况、家庭配合和步态训练情况有关。与髋关节复位状况无关。大多数骶段病变、很多腰段病变和少数胸段病变患儿能够行走（406-E）。大龄儿童和青少年患儿的行走能力逐渐减退，这是由于体重的增加速度超过肌肉体积的增加速度。步态训练时可以使用助步器，可长期使用拐杖。行走要保持省力、方便和舒适的原则。独立行走和轮椅相结合是大多数患儿长期行之有效的移动方式。

9. 其他存在问题

（1）病理骨折　轻微外伤、手法治疗和手术操作用力过度都可能引起病理骨折（407-A）。病理骨折与骨髓炎可能混淆。避免用石膏，可用夹板固定直到疼痛症状消失。不要长期制动。永久性植入髓内针可早期恢复肢体活动，避免再次骨折的发生，是一个不错的选择。股骨远端和胫骨近端骨骺可出现应力疲劳骨折（407-B）。

（2）脊髓栓系　如果患儿丧失脊髓功能、加重畸形或疼痛（407-C）。栓系松解手术并不能阻止畸形的发展，也不能排除其他骨科手术的必要。

（3）皮肤破溃　包括骶部褥疮和足部溃疡（407-D）。这些问题很常见，也很严重，导致严重残疾。纠正足部严重僵硬型畸形和骨盆倾斜可降低皮肤溃破的危险。

（4）乳胶过敏　患儿中乳胶过敏的发生率为5%。询问患儿有无乳胶过敏史。在医院和家庭内创造一个没有乳胶的环境。手术前一定要确认麻醉师已经评估过相关问题，已经采取预防措施。



407-A　病理骨折。箭头所指为急性骨折部位，需要制动一段时间



407-B　骨骺损伤。反复发生的细微创伤可导致骨骺应力骨折。如果该创伤为非对称性的，可发生成角畸形（箭头）

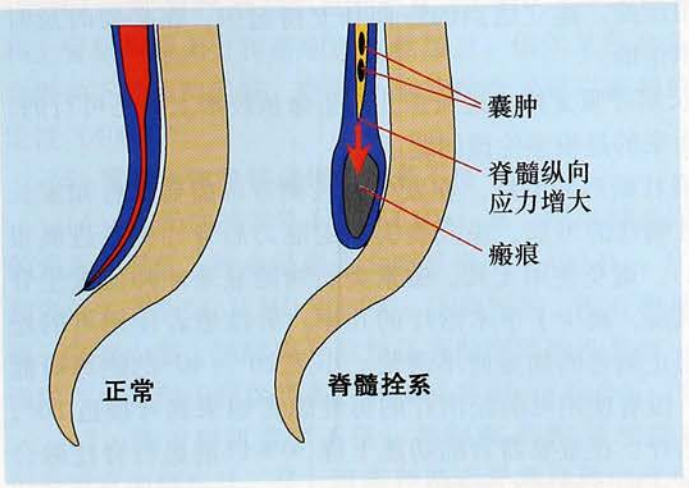

407-C　脊髓发育异常时脊髓栓系示意图。这些畸形往往较复杂，局部有瘢痕增多、粘连、脊髓承受的纵向应力增大、终丝变粗和囊肿形成

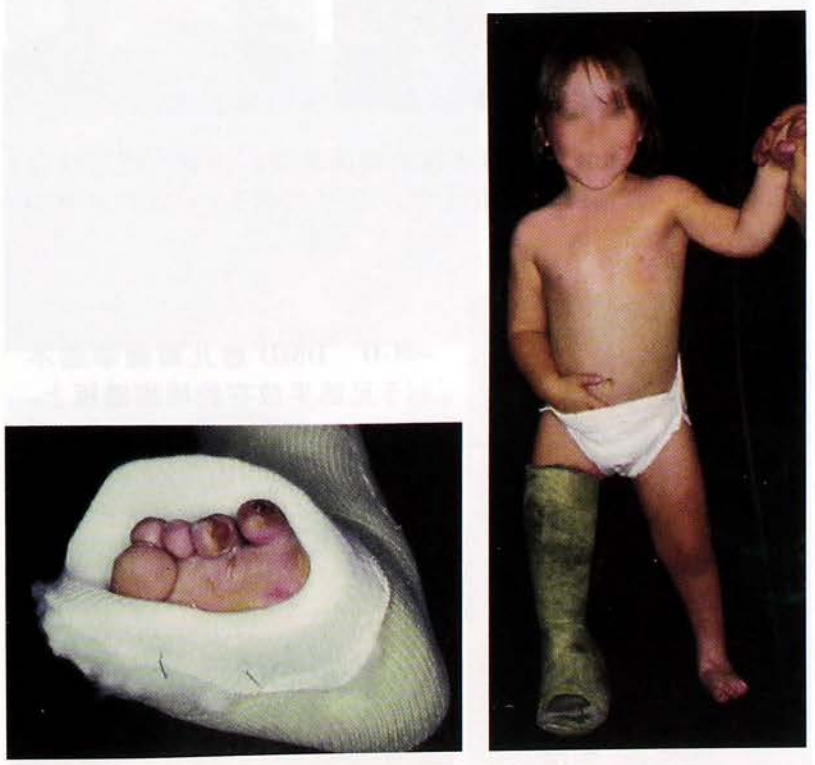

407-D　脊髓发育异常患儿皮肤溃破。由于皮肤感觉障碍，皮肤问题很常见。处理方法是石膏固定，衬垫要厚，长度要超出足趾。患儿可以负重行走

性染色体相关肌营养不良
Duchenne 型
Becker 型
Emery-Dreifuss 型
常染色体显性遗传肌营养不良
肌强直型
面-肩胛-肱型
常染色体隐性遗传肌营养不良
肢带型
先天性

408-A 肌营养不良分型

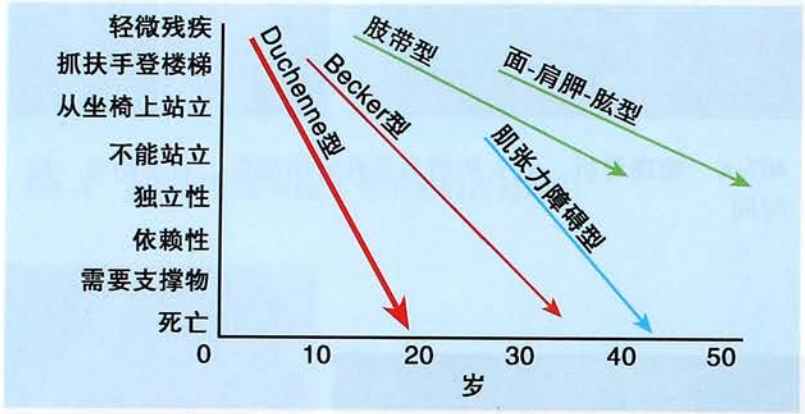

408-B 肌营养不良的自然史。图中箭头表示各种肌营养不良的一般临床过程，箭头的斜率反映该种肌营养不良的残疾程度与年龄的对应关系

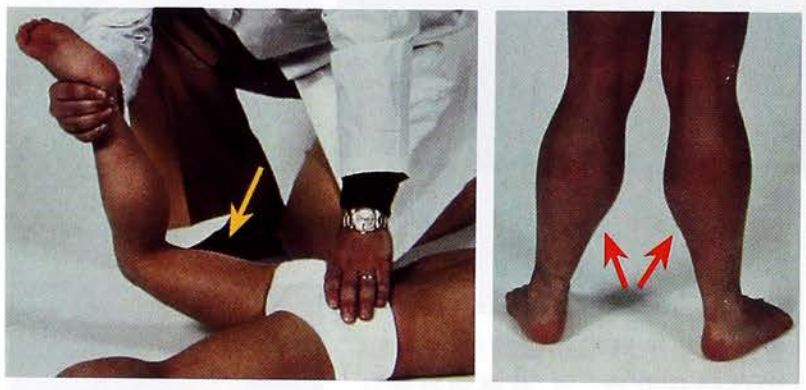

408-C Duchenne 肌营养不良的临床表现。注意小腿肌腹假性肌肥大（红箭头）和阳性 Ober 征（黄箭头）。后者表明阔筋膜张肌挛缩

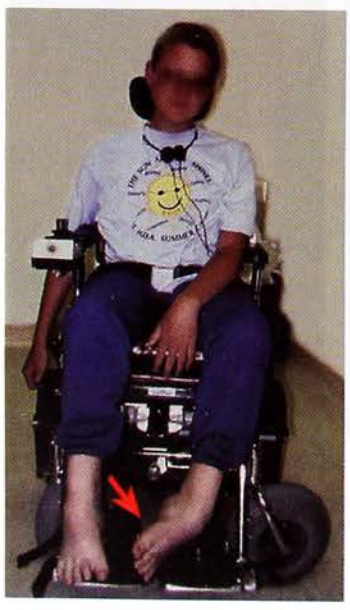

408-D DMD 患儿跟腱挛缩不利于足部平放在轮椅脚踏板上。这种马蹄内翻足畸形使足放在脚踏板上很困难



十六、肌营养不良

肌营养不良是一组少见的基因异常引起的原发性肌肉病变，特点是肌肉萎缩进行性加重（表 408-A）。其自然病史有多种表现（408-B）。

1. Duchenne 肌营养不良

Duchenne 肌营养不良（DMD）是儿童期最常见的致命的疾病，是由于抗肌萎缩蛋白缺如或功能异常造成的。抗肌萎缩蛋白基因位于 X 染色体上。抗肌萎缩蛋白的作用是稳定细胞膜和肌肉细胞内的蛋白复合体。该功能丧失导致本病。除了肌肉进行性退变外，常见智力发育差，智商比正常人群平均低 20 点。

（1）临床特征　见于男性，幼儿期发病，行走时两腿叉开，跑步时易跌倒，Gower 征阳性，运动功能发育迟缓，智力发育落后，小腿肌肉假性肥大（408-C），常有阳性家族史。约 1/3 患儿属于基因突变后新出现的病例。

（2）实验室检查　血清肌苷激酶高达正常值的 200 ~ 300 倍。血液 DNA 检测显示 60% 患儿有大段染色体缺失。目前该基因的序列已经能够完全复制。在没有基因缺失的患儿，由于基因突变的存在，阻止了抗肌萎缩蛋白的合成。肌肉活检一般没有必要。组织检查显示肌肉纤维的体积大小不一，纤维数量减少，脂肪增多，有些还可以看到细胞核位于细胞中央。肌电图显示肌病型改变。

（3）自然史　大多数男孩的病情进行性加重，出现髋关节屈曲外展畸形、膝关节屈曲挛缩和踝关节挛缩。10 岁左右丧失行走能力。一旦失去行走能力，脊柱侧弯会进行性加重。心肌病变和肺功能衰竭逐渐加重，一般在 20 岁以前死亡。

（4）治疗　甲强龙能够减少肌肉降解后的炎症反应。该药物能保护肌肉功能，明显延缓残疾的发展。在儿童期应该开始服用激素类、维生素 D 和钙剂，这样可以延长患儿的运动功能，其中 3/4 患者的行走功能能够保持到青少年期。辅助呼吸能够延长患儿的预期寿命。抗肌萎缩蛋白将来可能进入临床使用。

（5）活动能力　随着新的治疗措施的应用，患儿的行走能力能够保持到青少年期。要保证患儿的有效机动能力。家庭配备电动轮椅和面包车会很有帮助。要为轮椅出入家门创造便利。在患儿开始依赖轮椅以前若有足部畸形，应该予以纠正（408-D）。

（6）家庭支持　这种疾病使患儿母亲内疚，家庭内关系紧张，患儿很压抑。建立适当的咨询和支持组织，在必要时及时为他们提供帮助。

（7）长期呼吸支持　延长患儿的生命从技术上讲是可行的，但是随之而来的是很多伦理问题。

（8）脊柱畸形的治疗　在发生脊柱侧弯以前要先告知家长有发生脊柱侧弯的可能。患儿丧失行走能力后脊柱侧弯进展很快（409-A）。避免使用支具。激素类药物能显著地降低发生脊柱侧弯的风险，减少了手术治疗的几率。男性患者使用可的松治疗能否阻止侧弯的加重尚不清楚。小于 20° ~ 40° 的侧弯可能是稳定的。没有使用可的松治疗的男性患者如果侧弯接近 20°，应该手术治疗。在重要器官的功能下降 30% 以前进行脊柱融合固定，范围从胸 2 到腰 5 或骶 1。

2. Becker 肌营养不良

Becker 肌营养不良（BMD）少见，是一种病情相对温和的肌营养不良。系抗肌萎缩蛋白异常造成的。临床表现类似 Duchenne 肌营养不良，但病变程度明显较轻。早期特征包括小腿肌肉紧张和儿童期出现步态异常。脊柱侧弯罕见。一般能够成活到成年以后。某些患儿一直到青少年期才能确立诊断。需要治疗的问题类似 Duchenne 肌营养不良，但是一般在较大的年龄才需要治疗。治疗措施包括理疗、挛缩组织松解和提供有效的辅助移动工具。

3. Emery-Dreifuss 肌营养不良

一种罕见的与性染色体相关的隐性遗传的肌营养不良。表现为肘部、三头肌和颈后肌挛缩，肌萎缩进展缓慢，心肌也会出现病变。肌无力在 10 岁以前就已经明显，青少年期更严重。与 Duchenne 肌营养不良和 Becker 肌营养不良的鉴别主要是该型肌苷激酶水平轻度升高，抗肌萎缩蛋白测试可以明确诊断。目前已经能够对这些患儿常规进行 DNA 检测。患儿可能需要松解挛缩组织和脊柱固定手术，有心肌病变的患儿可以转诊到心内科安装起搏器。

4. 常染色体显性遗传肌营养不良

（1）肌强直型肌营养不良　是一组以肌张力障碍为特征的肌营养不良，有多种基因遗传表现。肌张力障碍是指肌肉收缩后缺乏松弛机制。可以见到重症患者。

①先天性肌强直　婴儿期发病，青少年期症状更明显。临床特征包括广泛的肌肉肥大，没有骨骼畸形，远期看残疾程度轻微。

②先天性肌强直型肌营养不良　该型相对多见。是由于其 DNA 序列中三核苷酸重复堆积过多造成的。其病情轻重程度与三核苷酸的堆积量呈正相关。三核苷酸的堆积量在 20 个以内属于正常范围，在 20～200 之间者症状轻微，>500 者症状严重。

重症患儿出生时表现虚弱，需要辅助呼吸数月。病儿逐渐强壮，大多数能够步行。肌强直一般在 10 岁以后才表现出来。青少年患者会出现白内障。骨科医师需要处理的问题主要是畸形足、髋脱位和下肢关节挛缩（409-B）。

③肌强直型肌营养不良　成年以后发病，临床表现有脑病、面部肌肉病、麻痹、萎缩、肌强直智力障碍、白内障、糖尿病和心肌传导异常。可出现三头肌挛缩，跟腱延长术可改善患儿步态。

（2）面-肩胛-肱型肌营养不良（FSHD）特点是面部、肩带和上臂肌肉肌无力和萎缩进行性加重。偶尔某些患儿会出现骨盆带和下肢肌肉受累。肩胛骨-胸背融合术可以改善肩关节的稳定性（409-C）。

5. 常染色体隐性遗传肌营养不良

（1）先天性肌营养不良（CMD）是一组多种基因异常导致的先天性肌病，特点是肌张力明显低下（409-D）、广泛肌萎缩和多处关节挛缩。CMD 有四类：①典型的，没有明显的智力障碍；②福山型，除肌肉异常外还有脑部结构性异常；③症状轻微的芬兰型和④症状严重的 Walker-Warburg 综合征（CMD Ⅳ）。

（2）肢带型肌营养不良　类似面-肩胛-肱型肌营养不良，但是没有面部症状。是一组多种基因异常导致的疾病，半数以上的病例是与抗肌萎缩蛋白相关的蛋白异常造成的。临床表现类似 DMD 和 BMD，只是脊柱侧弯的症状轻微。一般能够生存到中年期。

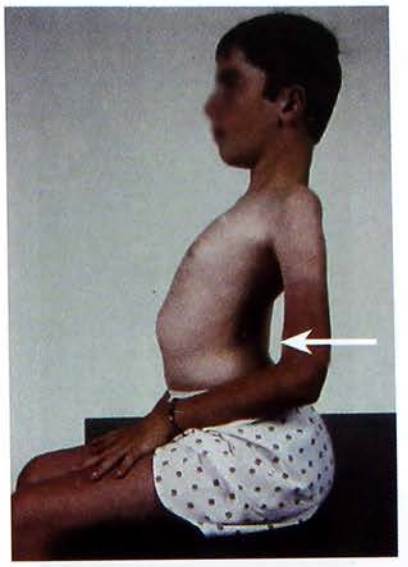

409-A　DMD 患儿脊柱侧弯进行性加重。患儿有胸腰段脊柱前突（箭头）。患儿丧失行走能力后脊柱侧弯会进行性加重。及时进行脊柱器械固定和融合，避免畸形发展到非常严重的程度（黄箭头）

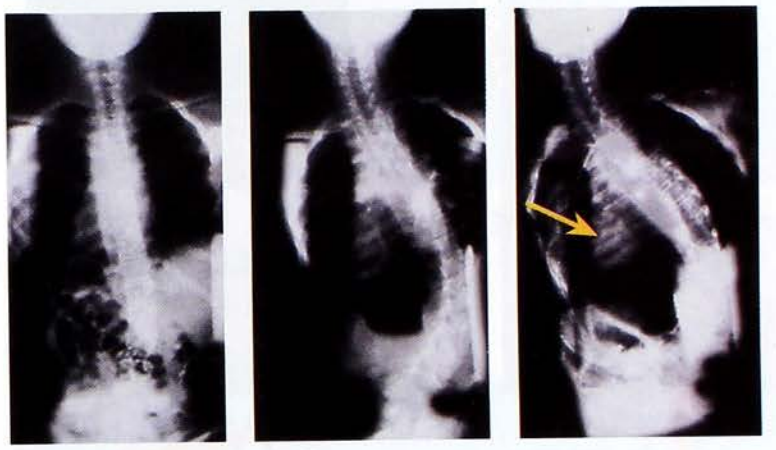



409-B　先天性肌强直。跟腱挛缩导致明显畸形



409-C　肩胛骨-胸融合术。肩关节稳定后上肢功能改善



409-D　先天性肌营养不良。肌肉萎缩非常明显

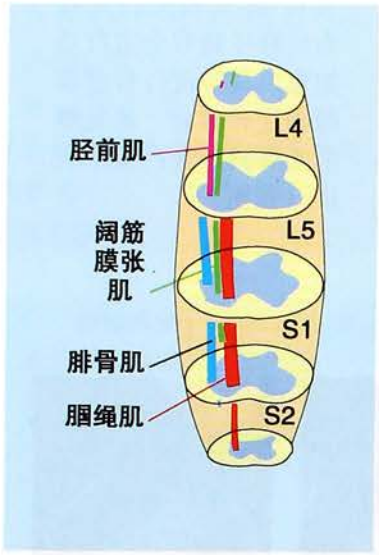

410-A 脊髓内细胞柱的相对长度



410-B 脊髓灰质炎引起的下肢萎缩。肢体萎缩并发肢体短缩(红箭头)



410-C 脊髓灰质炎的爬行姿势

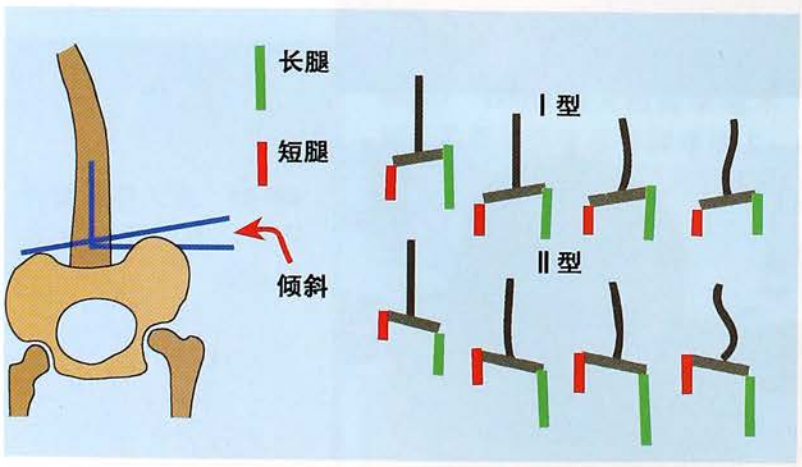

410-D 脊髓灰质炎骨盆倾斜。注意骨盆倾斜和肢体短缩引起各种形式的脊柱侧弯

十七、脊髓灰质炎

急性脊髓灰质炎是由于病毒感染，损害脊髓前角细胞和脑干运动神经核而导致瘫痪。该病毒可以通过口咽部从一个人类宿主传染给下一个宿主。大多数患儿只表现出轻微的胃肠炎症状，约1%的患儿出现瘫痪。

1. 脊髓灰质炎的分期

（1）急性脊髓灰质炎　经过1~3周的潜伏期，出现类似全身感冒的症状。罕见的情况下病毒扩散到神经系统，导致炎症改变，引起不同程度的神经退变。1~2周后出现麻痹且逐渐加重，感觉神经不受影响。受多节段神经核支配的肌肉最容易受累（410-A）。力弱的肌肉数量是完全瘫痪肌肉数量的两倍。

（2）恢复期　恢复期持续约2年。大多数在最初的数月恢复。肌肉挛缩在此阶段开始出现。

（3）慢性期　发病2年以后进入慢性期。肌力丧失平衡、挛缩和骨骼生长导致畸形逐渐加重。最严重的畸形见于病变范围广泛、病情严重的青年患者。肢体萎缩和短缩是典型畸形（410-B）。

未经治疗的患儿会采取各种方式来移动身体（410-C）。肌力失衡可导致骨盆倾斜（410-D），可出现脊柱侧弯（410-E）。受累程度轻的患儿借助辅助器具能够行走（410-F）。

（4）后脊髓灰质炎综合征（PPS）原发病后15年或更晚病儿出现进展性肌无力，肢体逐渐萎缩，肌肉疼痛和肌肉自发性束颤。一般只需要进行保守治疗。



410-E 脊髓灰质炎引起的脊柱侧弯。注意脊柱侧弯和骨盆倾斜

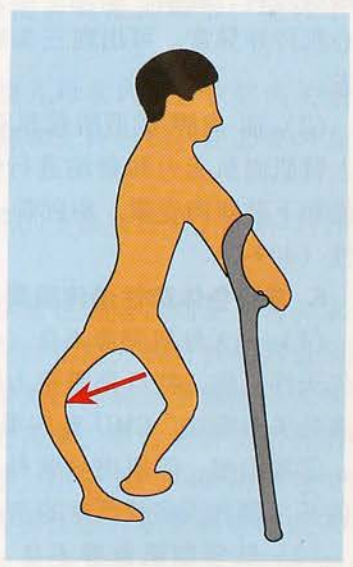

410-F 脊髓灰质炎的膝关节过伸畸形

2. 骨科治疗

（1）判断 仔细检查评估患者的畸形，包括主要肌群的肌力、主动与被动活动度、关节挛缩程度（411-A）、肢体不等长的差异程度，记录主要畸形情况。肌腱转移可改善关节功能。这需要术前仔细检查、评估，确定可用来转移的肌肉具备足够的肌力、转移后仍能够有效地发挥作用。年纪轻、麻痹程度轻的患者预后好。与脑瘫和脊髓发育不良患儿不同，脊髓灰质炎患者的感觉和智商不受影响，能够配合治疗，对改善预后有益。

（2）手法按摩矫形 轻柔手法牵拉和支具治疗可纠正畸形。有必要适度矫枉过正，且可以防止畸形继续发展（411-B）。注意牵拉时手法要轻柔，患儿骨骼脆弱，要避免手法不当造成骨折。

（3）手术治疗 手术能够有效地纠正畸形，重建关节功能。

肌腱转移术 适应证选择得当可取得满意效果（表411-D）。

（4）上肢 上肢畸形治疗的目的将患肢置于功能位以最大限度地发挥手的功能，使用轮椅时上肢能够稳定地发挥作用，并能拄拐杖行走。手部功能差的患儿利用上臂和胸壁之间的夹持作用仍能够使用拐杖。要注意保护这些重要的适应性功能。肩关节的稳定性要比灵活性更重要。肘关节和手需要保持灵活以满足功能的需要。在肌腱转移之前要首先改善关节的活动度，纠正关节畸形（411-C）。

（5）脊柱 1/3 的麻痹症患者有脊柱侧弯。侧弯弧度一般是双主弧或一个长的麻痹性弧度。骨盆倾斜常见。支具治疗可能使侧弯减少 20°～40°。侧弯弧度在 40°～60°之间的可行后路节段性器械矫形和融合术。侧弯 >60°者需行前路和后路器械矫形和融合。

（6）下肢 需要重点关注，原因是下肢麻痹更多见，矫形手术效果相对满意。不管是否需要借助支具，治疗的目的是获得稳定的下肢及其长度的对等。要保持足部跖行能力、膝关节伸直和髋关节的稳定。对称性原则要求没有明显的骨盆倾斜和下肢不等长。如果治疗得当，60% 的患儿能够在社区内行走，30% 的患儿能够在家里行走。

（7）常见手术 脊髓灰质炎患者常用的手术包括肩关节融合术（411-E）、阔筋膜松解术、膝关节屈曲挛缩矫形、旋转截骨（411-F）、跟骨（411-G）与高弓足畸形矫正以及下肢长度均衡术。

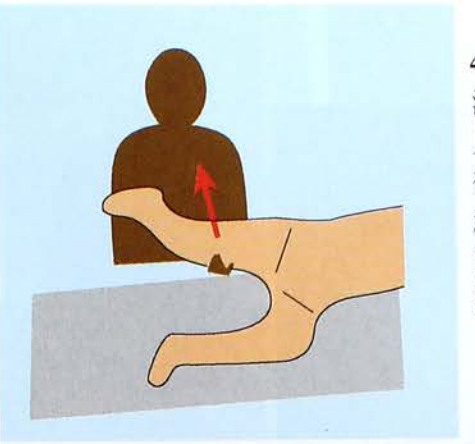

411-A Ober 试验。检测阔筋膜张肌挛缩。患儿侧卧位，下肢伸直位被动外展，然后松手任起自然落下。若不能达到髋内收的说明阔筋膜张肌挛缩



411-B 膝关节屈曲畸形用伸直位石膏固定矫形



411-C 肌腱转移可改善手的功能

1. 肌力Ⅲ级以上才可以转移
2. 确保转移的肌肉长度合适
3. 转移后丢失的功能可以接受
4. 关节被动活动度良好
5. 肌腱转移不能纠正僵硬的畸形
6. 确保肌腱转移后关节活动度不受限
7. 保留转移肌肉的血管神经
8. 转移后肌肉保持直线
9. 转移后肌肉最好固定在骨组织上
10. 转移的肌肉保持适当张力

411-D 肌腱转移的原则

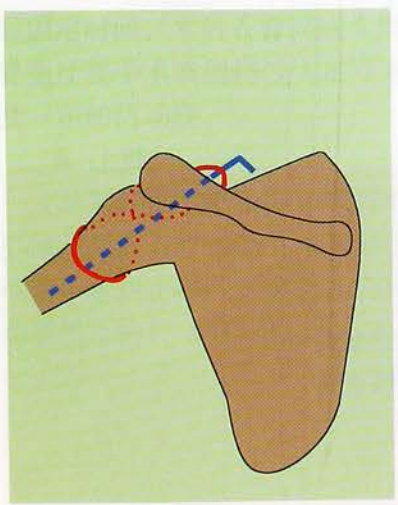

411-E 肩关节融合术。用钢丝和克氏针行张力带固定

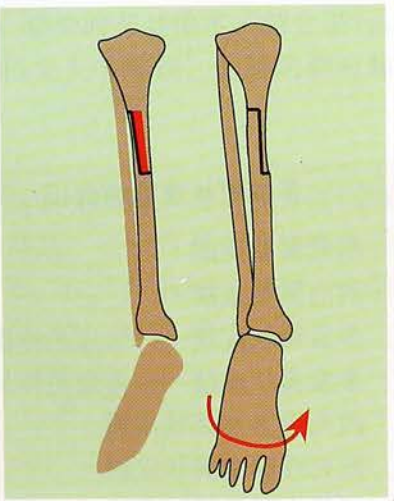

411-F 胫骨旋转截骨术。从前侧切除一个楔形骨块（红色）完成旋转矫形

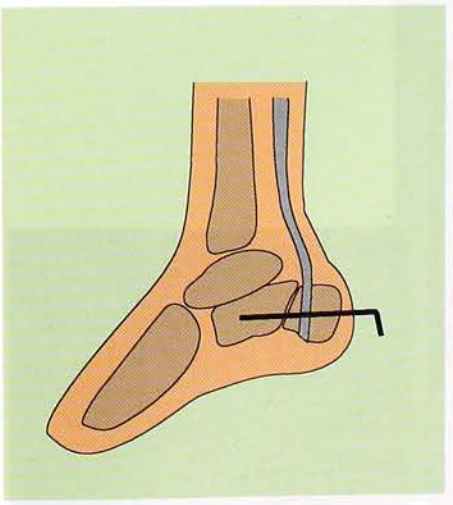

411-G 跟骨截骨和肌腱悬吊纠正跟骨畸形



412-A 不同年龄的关节挛缩症。该病自然病史相对乐观。出生时多关节挛缩（左），在婴幼儿阶段早期进行手法治疗（中），大多数患儿治疗效果满意（右）

Ⅰ	肢体受累为主
	肌发育不全 远端型关节挛缩症Ⅰ型
Ⅱ	肢体和身体其他部位受累
	Freeman-Sheldon 综合征 畸形性发育不良
Ⅲ	肢体和中枢神经系统受累
	胎儿酒精综合征 21-三倍体

412-B 关节挛缩症的分类。主要类型和举例

Ⅰ	手指相互重叠，屈曲并向尺侧偏移
Ⅱa	身材短小，腭裂
Ⅱb	肌肉僵硬，上睑下垂
Ⅱc	唇腭裂
Ⅱd	脊柱侧弯
Ⅱe	牙关紧闭

412-C 远端型关节挛缩症的分型

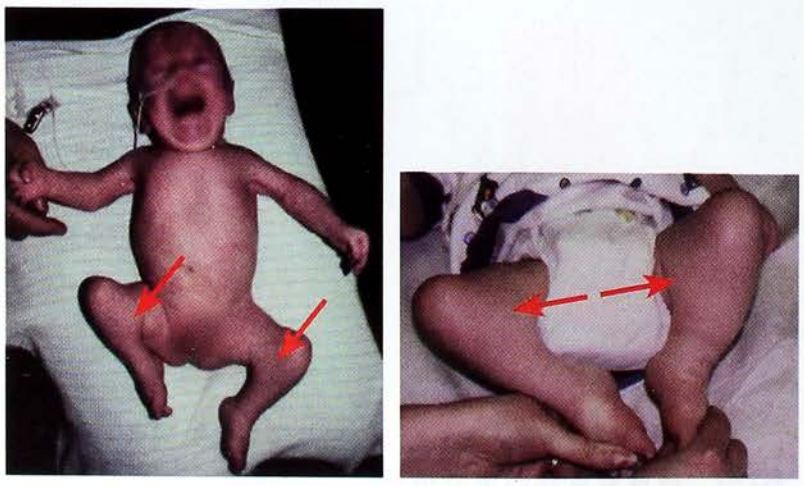

412-D 腘窝翼状皮蹼。注意严重的膝关节屈曲畸形（箭头）

十八、先天性多关节挛缩症

先天性多关节挛缩症是一组多种原因导致的疾病，特点是多个关节先天性挛缩。其发生率约为1/3 000。由于胎儿或者母亲方面的异常造成胎动减少，进而导致该畸形。胎儿运动失能的原因包括神经、肌肉和结缔组织方面的异常、孕妇患某些疾病、子宫内结构异常或血管异常。丧失胎动能力越早，持续时间越长，则畸形越严重。常见的畸形包括畸形足和髋脱位。大多数畸形没有进行性加重的趋势（412-A）。

1. 患儿评估

先天性多关节挛缩症需与多达100种以上的疾病进行鉴别（412-B）。鉴别的过程非常复杂，有时也很难确立一个准确的诊断。可以根据畸形是否只限于肢体畸形、是否为全身性、是否明显属于神经源性进行分类。骨科医师容易看到某些类型。

（1）肌发育不全　是典型的关节挛缩，占先天性多关节关节挛缩症的1/3。临床上主要表现为畸形足、膝关节屈曲或伸直挛缩、髋脱位、肩关节内旋外展畸形、肘关节屈曲或伸直挛缩、前臂旋前畸形、腕部和手指屈曲畸形。躯干一般较少受累。肌肉发育不良或缺如，关节纤维化或僵直。关节周围皮肤光滑，没有皱纹。智商正常，感觉良好，将来行走的潜力较大。大多数患者成年以后能够获得独立生活能力。

（2）远端型关节挛缩症　该型包括6个亚型（表412-C）。多数系遗传疾病，主要是手足受累。目前可提供血液DNA检测。手指屈曲并向尺侧偏移，相互重叠，呈紧握拳状态。畸形足或垂直距骨常见。

（3）挛缩的蜘蛛指　又称为Beal综合征，是一种常染色体显性遗传疾病。特点是肢体细长、关节挛缩，耳朵卷皱。

（4）翼状胬肉综合征　系一组表现各异的疾病，共同特点是关节屈侧有翼状皮蹼。（412-D和表412-E）。

（5）Freeman-Sheldon综合征　也称为口哨脸综合征，是一种家族性疾病，特点是面部皮肤有特殊皱纹和多关节挛缩。

（6）畸形性发育不良　主要表现包括身材短小、多关节挛缩、畸形足、拇指高位和进行性脊柱侧弯后突畸形。

多发翼状皮蹼综合征
腘窝翼状皮蹼
肘前翼状皮蹼
多发翼状皮蹼——常染色体隐性遗传
多发翼状皮蹼——常染色体显性遗传
致死形多发翼状皮蹼
致死性腘窝翼状皮蹼
翼状皮蹼和恶性高热

412-E 多发翼状皮蹼综合征的分类

2. 治疗

治疗原则适用于大多数患儿。

（1）准确诊断　诊断是基础，据此可以向家长介绍疾病的风险，尤其是容易复发的问题。

（2）家庭辅导　医生在面对家长的内疚感，必须克服，否则会妨碍治疗。向家长提供当地或国内相关支持组织的信息。对肌发育不全患儿的家长，可以讲明其自然病史相对乐观，畸形会逐渐改善，将来很有可能获得独立生活能力。

（3）理疗　尽早开展手法康复训练能够减轻畸形，效果也比较好。鼓励家长来进行这种治疗。对于家庭来说这是最方便、最节省支出的方法。在此过程中患儿与父母之间的感情交流对患儿的情感发育也是有益的。手法要轻柔，避免造成损伤。

（4）支具　有助于肢体站立和行走过程的稳定。重量轻的无关节的踝足支具或膝踝足支具最有用。白天可以不戴支具，允许患儿在地板上爬行。手术矫形后需要夜间佩戴支具防止畸形复发。

（5）辅助器具　如步行器、电动轮椅以及方便自己护理的器具很有帮助。

（6）手术矫形　畸形足、膝屈曲挛缩和髋脱位往往需要手术治疗。在婴幼儿和儿童阶段可以将多个手术安排在一个时间进行，尽量缩短术后制动时间。避免重复手术。上肢手术要尽可能推迟到畸形明确以后。手术的目的主要是改善功能，而不是改善外观。

3. 畸形足

早期手法按摩、牵拉训练、石膏固定、经皮肌腱松解，定期更换石膏可取得一定效果（413-A）。残留畸形可行广泛后内侧软组织松解或距骨切除术。术后数年仍需夜间支具防止畸形复发。如果畸形复发，采取系列石膏矫形，重新开始夜间支具。日间坚持手法按摩和牵拉训练。避免反复手术。对于畸形僵硬的患儿，尽可能等到骨骼发育成熟以后手术。

4. 膝关节屈曲——伸直畸形

畸形较柔软者早期进行手法牵拉训练。僵硬型畸形需要行腘绳肌松解、关节囊切除术，必要时还需行股骨短缩截骨。（413-B）。过伸畸形可行股四头肌腱延长使膝关节运动弧的中心位于屈膝 15°位。

5. 髋脱位

婴幼儿期（413-C）经内侧切口行切开复位，并注意缩短术后固定时间，术后石膏固定 5 周。必要时与其他术式结合进行。避免反复手术或创伤过大的手术以免关节僵硬。保持两侧对称及一定的活动度。

6. 上肢

早期开始手法按摩和牵拉训练能够改善运动功能，夜间需要佩戴支具。教会患儿使用辅助器具，便于自身护理。在儿童早期手术纠正那些影响功能的畸形。由于皮肤感觉完好，上肢功能出奇的好（413-D）。

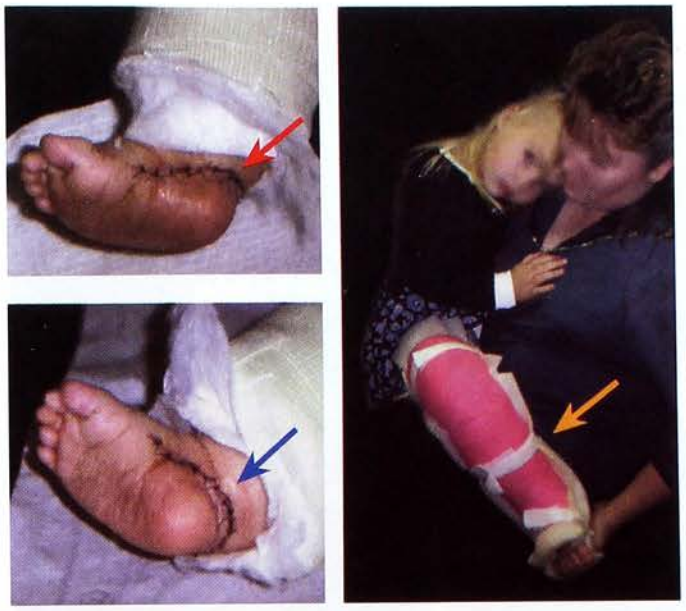

413-A　马蹄内翻足的矫形。一般需要术后辅以系列石膏固定。注意术后 2 周（红箭头）和 4 周（蓝箭头）时的改善。必须夜间佩戴支具防止畸形复发（橙箭头）



413-B　纠正屈膝挛缩畸形。重症畸形需要行股骨短缩截骨（红箭头）和钢板固定



413-C　髋脱位。婴幼儿早期可以复位



413-D　上肢功能出奇的好。这是由于皮肤感觉完好，适应能力强

CMT 亚型	病理表现	特 征
CMT1	髓鞘化异常	显性遗传，最常见 肌无力，萎缩，小腿感觉丧失 神经传导缓慢，无力与麻木，有多个次级亚型
CMT2	神经疾病	显性遗传，CMAP 波幅降低 肢体远端无力明显
CMT3	严重脱髓鞘改变	（Dejerine-Scottas 病） 婴儿期发病 运动发育迟缓 病情严重
CMT4	脱髓鞘改变	常染色体隐性遗传，多个次级亚型，小腿无力 儿童或青少年期发病
CMTX	神经膜细胞和轴索之间联系缺陷	性染色体相关显性遗传 症状中等或严重，较大儿童或青少年期发病

414-A 遗传性感觉运动神经病的分型



414-B CMT 患儿的高弓足畸形

	传统分型
Ⅰ型	Werdnig Hoffman 病急性型　6 个月内发病
Ⅱ型	Werdnig Hoffman 病慢性型　6～24 个月发病
Ⅲ型	Kugelberg-Welander 病　2 年以后发病
	目前分型
Ⅰ型	重度—不能坐，一般婴儿期死亡
Ⅱ型	中度—婴儿期明确诊断，不能行走，10～30 岁之间死亡
Ⅲ型	轻度—2 岁以后明确诊断，能勉强行走，10 岁后丧失行走能力

414-C 脊髓肌营养不良的分型。表中列出两种分型方法。传统方法根据发病年龄分型，目前更多地倾向于根据疾病的严重程度和预后分型

十九、其他疾患

1. 进行性神经性腓骨肌萎缩（CMT）

这是一组常见疾病，有时也称为遗传性运动感觉神经病。根据发病年龄、遗传特征、严重程度和临床表现不同可以划分为很多亚型。到目前为止，根据 DNA 检测可以区分 30 个亚型。表 414-A 列出了常见的 5 个亚型的病理和特征。

（1）临床特征　周围神经病变引起肌无力和萎缩，下肢感觉减退最突出。可有阳性家族史。有时由于症状轻微，有临床表现的患儿父母在详细检查前并不知道这些问题属于疾病。

（2）诊断　家族史、神经检查、电生理测试、血液 DNA 检测有助于诊断。后者费用昂贵，只是在诊断有疑问时始应进行血液 DNA 检测。

（3）治疗

足部　腓骨肌萎缩明显，典型表现是高弓足（414-B）。高弓足一般为双侧，但严重程度并不一致。该特定的畸形包括后足内翻和前足高弓两部分畸形，常常还合并有爪形趾。该畸形是由于胫后肌力量超过腓骨短肌，同时腓骨长肌力量超过胫前肌造成的。高弓足的治疗参见第 138 页。

髋部　偶尔会出现髋发育不良。

脊柱　在生长发育末期有些患者会出现脊柱侧弯、脊柱侧弯合并后突或单纯后突畸形。

手　随着年龄增大手部残疾逐渐增多。残疾主要是由于神经传导速度减慢、缺乏对抗、手指夹持无力和爪形手造成的。肌腱转移可能有助于改善手部功能。

2. 脊髓肌萎缩（SMA）

脊髓肌萎缩是一组多种原因引起的罕见疾病，属于常染色体隐性遗传。特点是脊髓前角细胞退变导致肌无力（414-D）和萎缩。感觉和智力不受影响。过去习惯根据发病年龄分型，目前倾向于根据疾病的严重程度分型（表 414-C）。脊髓肌萎缩是由于基因异常造成 SNM 蛋白合成障碍，后者对核糖体的功能至关重要。最终导致脊髓前角细胞进行性退变并逐渐丧失功能。



414-D 脊髓肌萎缩。重度患儿由于严重肌无力和萎缩导致的严重残疾。注意患儿缺乏头部控制能力

（1）Ⅰ型脊髓肌萎缩　婴儿出生时病情严重，全身软瘫无力。患儿非常脆弱，可能存在病理骨折。保护关节的活动度。积极的骨科治疗并无必要。

（2）Ⅱ型脊髓肌萎缩　中度患儿虽然会伴随严重残疾，他们能够存活到10～30岁。即便患者出现严重的呼吸肌和延髓性麻痹，借助呼吸机的帮助仍可以延长患者的生命。常见骨科问题包括髋脱位和脊柱畸形。

髋关节半脱位或全脱位　几乎所有的患儿都会出现。原因是肌力失衡、肌张力低下、骨盆倾斜和肌力差。尽力维持两侧关节的对称性自主活动。避免进行任何手术，原因是畸形造成的残疾轻微，且手术后很容易复发。

脊柱侧弯　几乎所有患儿都会出现。10岁以内出现，发展速度与肌无力的严重程度有关。支具或改善坐姿的措施有助于保持躯干的直立。支具能否阻止畸形的发展值得怀疑。侧弯达到40°者或者当侧弯威胁到重要器官的功能时可行后路节段性固定和融合。

（3）Ⅲ型脊髓肌萎缩　尽可能延长患儿的步行能力。偶尔由于髋关节发育不良需要行股骨截骨和骨盆截骨术。脊柱侧弯的加重比Ⅱ型患者轻，但是可能需行融合。要注意长节段融和固定可能不利于患者行走。

3. 遗传性共济失调

又称为Friedreich共济失调（FRDA），是一种常染色体隐性遗传疾病，表现为脊髓小脑束功能退变不断加重，原因是在第9号染色体上三核苷酸重复堆积造成基因缺陷。

（1）临床表现　遗传性共济失调是最常见的导致退缩性共济失调的原因之一。神经系统检查显示共济失调，发音困难，反射消失，锥体束征和感觉丧失。心肌病变和糖尿病常见。可出现脊柱侧弯，高弓足少见。步行会越来越困难，到20岁时丧失行走能力。病情逐渐加重，最后心肺功能衰竭，一般在成年中期死亡。

（2）治疗　按照个体化原则治疗。脊柱侧弯会进行性加重（415-A）。侧弯在25°～35°之间时在不影响行走的情况下给予支具治疗。侧弯继续加重则需行后路节段性器械固定和融合。高弓足可以行足跖内侧松解、肌腱转移和截骨术。使用电动轮椅方便患儿移动（415-B）。

4. 先天性肌肉病

这是一组多种原因引起的疾病，导致婴幼儿和儿童的肌张力低下和肌无力。这些疾病不进展或者进展缓慢。提供有效的移动工具即可（415-B）。肌肉活检进行组织化学分析和电子显微镜检查可以明确诊断。目前，该组疾病已经从数种典型的（表415-C）扩大到40余种。

5. 皮肌炎

青少年皮肌炎是一种涉及全身多个系统的炎症性疾病，主要是皮肤和肌肉受累，表现为全身性无力和典型的皮肤红斑，后者主要见于面部和手。肌苷激酶升高和肌肉活检可以明确诊断。治疗需服激素类药物或甲氨蝶呤。



415-A　遗传性共济失调患者脊柱侧弯进行性加重。图中X线片分别显示9岁和14岁时侧弯弧度



415-B　重度肌无力患儿所使用的辅助移动工具。电动轮椅能够有效地满足患者的移动要求，增强其独立性

中央核病
Nemaline肌肉病
肌管型肌肉病
先天性纤维型失平衡
代谢性肌肉病

415-C　先天性肌肉病典型的分类

（许世刚 译）

参考文献

Abel MF, Damiano DL, Blanco JS, Conaway M, Miller F, Dabney K, Sutherland D, Chambers H, Dias L, Sarwark J, Killian J, Doyle S, Root L, La Plaza J, Widmann R, Snyder B. Relationships among musculoskeletal impairments and functional health status in ambulatory cerebral palsy. J Pediatr Orthop 2003 Jul-Aug;23(4): p535-41.

Abu-Sneineh K, Lipton GE, Gabos PG, Miller F. Dysfunction of a ventriculoperitoneal shunt after posterior spinal fusion in children with cerebral palsy: a report of two cases. J Bone Joint Surg Am 2003 Jun;85-A(6): p1119-24.

Aiona MD, Sussman MD. Treatment of spastic diplegia in patients with cerebral palsy: Part II. J Pediatr Orthop B 2004 May;13(3): pS13-38.

Alman BA, Raza SN, Biggar WD. Steroid treatment and the development of scoliosis in males with duchenne muscular dystrophy. J Bone Joint Surg Am 2004 Mar;86-A(3): p519-24.

Aminian A, Vankoski SJ, Dias L, Novak RA. Spastic hemiplegic cerebral palsy and the femoral derotation osteotomy: effect at the pelvis and hip in the transverse plane during gait. J Pediatr Orthop 2003 May-Jun;23(3): p314-20.

Bell KJ, Ounpuu S, De Luca PA, Romness MJ. Natural progression of gait in children with cerebral palsy. J Pediatr Orthop 2002 Sep-Oct;22(5): p677-82.

Berne D, Laude F, Laporte C, Fardeau M, Saillant G. Scapulothoracic arthrodesis in facioscapulohumeral muscular dystrophy. Clin Orthop 2003 Apr;(409): p106-13.

Borton DC, Walker K, Pirpiris M, Nattrass GR, Graham HK. Isolated calf lengthening in cerebral palsy. Outcome analysis of risk factors. J Bone Joint Surg Br 2001 Apr;83(3): p364-70.

Bourelle S, Cottalorda J, Gautheron V, Chavrier Y. Extra-articular subtalar arthrodesis. A long-term follow-up in patients with cerebral palsy. J Bone Joint Surg Br 2004 Jul;86(5): p737-42.

Chan KG, Galasko CS, Delaney C. Hip subluxation and dislocation in Duchenne muscular dystrophy. J Pediatr Orthop B 2001 Jul;10(3): p219-25.

Chang CH, Albarracin JP, Lipton GE, Miller F. Long-term follow-up of surgery for equinovarus foot deformity in children with cerebral palsy. J Pediatr Orthop 2002 Nov-Dec;22(6): p792-9.

Choi IH, Yang MS, Chung CY, Cho TJ, Sohn YJ. The treatment of recurrent arthrogrypotic club foot in children by the Ilizarov method. A preliminary report. J Bone Joint Surg Br 2001 Jul;83(5): p731-7.

Cook RE, Schneider I, Hazlewood ME, Hillman SJ, Robb JE. Gait analysis alters decision-making in cerebral palsy. J Pediatr Orthop 2003 May-Jun;23(3): p292-5.

Dabney KW, Miller F, Lipton GE, Letonoff EJ, McCarthy HC. Correction of sagittal plane spinal deformities with unit rod instrumentation in children with cerebral palsy. J Bone Joint Surg Am 2004 Sep;86-A Suppl 1(Pt 2): p156-68.

Davids JR, Marshall AD, Blocker ER, Frick SL, Blackhurst DW, Skewes E. Femoral anteversion in children with cerebral palsy. Assessment with two and three-dimensional computed tomography scans. J Bone Joint Surg Am 2003 Mar;85-A(3): p481-8.

Davids JR, Mason TA, Danko A, Banks D, Blackhurst D. Surgical management of hallux valgus deformity in children with cerebral palsy. J Pediatr Orthop 2001 Jan-Feb;21(1): p89-94.

de Moraes Barros Fucs PM, Svartman C, de Assumpcao RM, Kertzman PF. Treatment of the painful chronically dislocated and subluxated hip in cerebral palsy with hip arthrodesis. J Pediatr Orthop 2003 Jul-Aug;23(4): p529-34.

Dobson F, Boyd RN, Parrott J, Nattrass GR, Graham HK. Hip surveillance in children with cerebral palsy. Impact on the surgical management of spastic hip disease. J Bone Joint Surg Br 2002 Jul;84(5): p720-6.

El-Said NS. Selective release of the flexor origin with transfer of flexor carpi ulnaris in cerebral palsy. J Bone Joint Surg Br 2001 Mar;83(2): p259-62.

Faraj S, Atherton WG, Stott N. Inter- and intra-measurer error in the measurement of Reimers' hip migration percentage. J Bone Joint Surg Br 2004 Apr;86(3): p434-7.

Gage JR, Novacheck TF. An update on the treatment of gait problems in cerebral palsy. J Pediatr Orthop B 2001 Oct;10(4): p265-74.

Gaine WJ, Lim J, Stephenson W, Galasko CS. Progression of scoliosis after spinal fusion in Duchenne's muscular dystrophy. J Bone Joint Surg Br 2004 May;86(4): p550-5.

Graham HK. Sonographic healing stages of achilles tendon after tenomuscular lengthening in children with cerebral palsy. J Pediatr Orthop 2002 Jul-Aug;22(4): p556; author reply 556.

Graham HK, Harvey A, Rodda J, Nattrass GR, Pirpiris M. The Functional Mobility Scale (FMS). J Pediatr Orthop 2004 Sep-Oct;24(5): p514-20.

J Pediatr Orthop 2003 Mar-Apr;23(2): p143-9. Longitudinal parental perceptions of spinal fusion for neuromuscular spine deformity in patients with totally involved cerebral palsy.

Johnson MB; Goldstein L, Thomas SS, Piatt J, Aiona M, Sussman M. Spinal deformity after selective dorsal rhizotomy in ambulatory patients with cerebral palsy. J Pediatr Orthop 2004 Sep-Oct;24(5): p529-36.

Johnston TE, Finson RL, McCarthy JJ, Smith BT, Betz RR, Mulcahey MJ. Use of functional electrical stimulation to augment traditional orthopaedic surgery in children with cerebral palsy. J Pediatr Orthop 2004 May-Jun;24(3): p283-91.

Katz K, Attias J, Weigl D, Cizger A, Bar-On E. Monitoring of the sciatic nerve during hamstring lengthening by evoked EMG. J Bone Joint Surg Br 2004 Sep;86(7): p1059-61.

Kay RM, Rethlefsen SA, Fern-Buneo A, Wren TA, Skaggs DL. Botulinum toxin as an adjunct to serial casting treatment in children with cerebral palsy. J Bone Joint Surg Am 2004 Nov;86-A(11): p2377-84.

Kay RM, Rethlefsen SA, Hale JM, Skaggs DL, Tolo VT. Comparison of proximal and distal rotational femoral osteotomy in children with cerebral palsy. J Pediatr Orthop 2003 Mar-Apr;23(2): p150-4.

Kay RM, Rethlefsen SA, Kelly JP, Wren TA. Predictive value of the Duncan-Ely test in distal rectus femoris transfer. J Pediatr Orthop 2004 Jan-Feb;24(1): p59-62.

Kay RM, Rethlefsen SA, Ryan JA, Wren TA. Outcome of gastrocnemius recession and tendo-achilles lengthening in ambulatory children with cerebral palsy. J Pediatr Orthop B 2004 Mar;13(2): p92-8.

Kay RM, Rethlefsen SA, Skaggs D, Leet A. Outcome of medial versus combined medial and lateral hamstring lengthening surgery in cerebral palsy. J Pediatr Orthop 2002 Mar-Apr;22(2): p169-72.

Kerr Graham H, Selber P. Musculoskeletal aspects of cerebral palsy. J Bone Joint Surg Br 2003 Mar;85(2): p157-66.

Knapp DR, Cortes H. Untreated hip dislocation in cerebral palsy. J Pediatr Orthop 2002 Sep-Oct;22(5): p668-71.

Kramer A, Stevens PM. Anterior femoral stapling. J Pediatr Orthop 2001 Nov-Dec;21(6): p804-7.

Lipton GE, Letonoff EJ, Dabney KW, Miller F, McCarthy HC. Correction of sagittal plane spinal deformities with unit rod instrumentation in children with cerebral palsy. J Bone Joint Surg Am 2003 Dec;85-A(12): p2349-57.

Manske PR, Langewisch KR, Strecker WB, Albrecht MM. Anterior elbow release of spastic elbow flexion deformity in children with cerebral palsy. J Pediatr Orthop 2001 Nov-Dec;21(6): p772-7.

Matsuo T, Matsuo A, Hajime T, Fukumoto S, Chen W, Iwamoto Y. Release of flexors and intrinsic muscles for finger spasticity in cerebral palsy. Clin Orthop 2001 Mar;(384): p162-8.

Metaxiotis D, Wolf S, Doederlein L. Conversion of biarticular to monoarticular muscles as a component of multilevel surgery in spastic diplegia. J Bone Joint Surg Br 2004 Jan;86(1): p102-9.

Noonan KJ, Halliday S, Browne R, O'Brien S, Kayes K, Feinberg J. Interobserver variability of gait analysis in patients with cerebral palsy. J Pediatr Orthop 2003 May-Jun;23(3): p279-87; discussion 288-91.

Noonan KJ, Walker TL, Kayes KJ, Feinberg J. Varus derotation osteotomy for the treatment of hip subluxation and dislocation in cerebral palsy: statistical analysis in 73 hips. J Pediatr Orthop B 2001 Oct;10(4): p279-86.

Owers KL, Pyman J, Gargan MF, Witherow PJ, Portinaro NM. Bilateral hip surgery in severe cerebral palsy a preliminary review. J Bone Joint Surg Br 2001 Nov;83(8): p1161-7.

Parrott J, Boyd RN, Dobson F, Lancaster A, Love S, Oates J, Wolfe R, Nattrass GR, Graham HK. Hip displacement in spastic cerebral palsy: repeatability of radiologic measurement. J Pediatr Orthop 2002 Sep-Oct;22(5): p660-7.

Pirpiris M, Graham HK. Uptime in children with cerebral palsy. J Pediatr Orthop 2004 Sep-Oct;24(5): p521-8.

Policy JF, Torburn L, Rinsky LA, Rose J. Electromyographic test to differentiate mild diplegic cerebral palsy and idiopathic toe-walking. J Pediatr Orthop 2001 Nov-Dec;21(6): p784-9.

Preiss RA, Condie DN, Rowley DI, Graham HK. The effects of botulinum toxin (BTX-A) on spasticity of the lower limb and on gait in cerebral palsy. J Bone Joint Surg Br 2003 Sep;85(7): p943-8.

Read HS, Hazlewood ME, Hillman SJ, Prescott RJ, Robb JE. Edinburgh visual gait score for use in cerebral palsy. J Pediatr Orthop 2003 May-Jun;23(3): p296-301.

Rodda JM, Graham HK, Carson L, Galea MP, Wolfe R. Sagittal gait patterns in spastic diplegia. J Bone Joint Surg Br 2004 Mar;86(2): p251-8.

Sarwahi V, Sarwark JF, Schafer MF, Backer C, Lee M, King EC, Aminian A, Grayhack JJ. Standards in anterior spine surgery in pediatric patients with neuromuscular scoliosis. J Pediatr Orthop 2001 Nov-Dec;21(6): p756-60.

Schwartz MH, Viehweger E, Stout J, Novacheck TF, Gage JR. Comprehensive treatment of ambulatory children with cerebral palsy: an outcome assessment. J Pediatr Orthop 2004 Jan-Feb;24(1): p45-53.

Selber P, Filho ER, Dallalana R, Pirpiris M, Nattrass GR, Graham HK. Supramalleolar derotation osteotomy of the tibia, with T plate fixation. Technique and results in patients with neuromuscular disease. J Bone Joint Surg Br 2004 Nov;86(8): p1170-5.

Smith DW, Drennan JC. Arthrogryposis wrist deformities: results of infantile serial casting. J Pediatr Orthop 2002 Jan-Feb;22(1): p44-7.

Steinwender G, Saraph V, Zwick EB, Uitz C, Linhart W. Fixed and dynamic equinus in cerebral palsy: evaluation of ankle function after multilevel surgery. J Pediatr Orthop 2001 Jan-Feb;21(1): p102-7.

Sussman MD, Aiona MD. Treatment of spastic diplegia in patients with cerebral palsy. J Pediatr Orthop B 2004 Mar;13(2): pS1-12.

Thompson NS, Baker RJ, Cosgrove AP, Saunders JL, Taylor TC. Relevance of the popliteal angle to hamstring length in cerebral palsy crouch gait. J Pediatr Orthop 2001 May-Jun;21(3): p383-7.

Thomson JD, Banta JV. Scoliosis in cerebral palsy: an overview and recent results. J Pediatr Orthop B 2001 Jan;10(1): p6-9.

Tsirikos AI, Chang WN, Dabney KW, Miller F. Comparison of parents' and caregivers' satisfaction after spinal fusion in children with cerebral palsy. J Pediatr Orthop 2004 Jan-Feb;24(1): p54-8.

Van der Linden ML, Aitchison AM, Hazlewood ME, Hillman SJ, Robb JE. Effects of surgical lengthening of the hamstrings without a concomitant distal rectus femoris transfer in ambulant patients with cerebral palsy. J Pediatr Orthop 2003 May-Jun;23(3): p308-13.

Yau PW, Chow W, Li YH, Leong JC. Twenty-year follow-up of hip problems in arthrogryposis multiplex congenita. J Pediatr Orthop 2002 May-Jun;22(3): p359-63.

第16章 综 合 征

一、概述 …… 418
二、评估 …… 420
三、各论 …… 422
1. 软骨发育不全 …… 422
2. 肢端发育不良 …… 422
3. Albers-Schonberg 综合征 …… 422
4. 羊膜束带综合征 …… 422
5. 肌发育不良 …… 422
6. Antley-Bixter 综合征 …… 422
7. 关节挛缩 …… 422
8. Apert 综合征（尖头并指畸形） …… 423
9. Beals Ⅰ型综合征 …… 423
10. Beals Ⅱ型综合征 …… 423
11. Beckwith-Wiedemann 综合征（脐疝-巨舌-巨人症综合征） …… 423
12. 短指综合征 …… 423
13. 短脊柱综合征 …… 423
14. Bruck 综合征 …… 423
15. Caffey 病 …… 423
16. 弯曲肢体发育不良 …… 424
17. Carpenter 综合征 …… 424
18. 尾端退化综合征 …… 424
19. 软骨外胚层发育不良 …… 424
20. 裂手-裂足 …… 424
21. 锁骨颅骨发育不良 …… 424
22. Conradi-Hünermann 综合征 …… 424
23. Cornelia De Lange 综合征 …… 424
24. 颅骨骨干发育不良 …… 424
25. 颅骨干骺端发育不良 …… 425
26. De Barsy 综合征 …… 425
27. 骨畸形性发育不良 …… 425
28. 唐氏综合征 …… 425
29. Dyggve-Melchior-Clausen 综合征 …… 425
30. 骨骺发育异常的半肢畸型 …… 425
31. 多发性骨骺发育不良 …… 425
32. Ehlers-Danlos 综合征 …… 426
33. Ellis-Van Creveld 综合征 …… 426
34. Engel-Von Recklinghausen 病 …… 426
35. 骨骺发育不良 …… 426
36. Fairbank 病 …… 426
37. 家族性自主神经功能障碍症 …… 426
38. Fanconi 综合征 …… 426
39. 股骨颜面综合征 …… 426
40. 胎儿酒精综合征 …… 426
41. 进行性骨化性纤维发育不良 …… 426
42. 局灶性纤维软骨发育不良 …… 427
43. Freeman-Sheldon 综合征 …… 427
44. Friedreich 共济失调 …… 427
45. 戈谢病 …… 427
46. Goldenhar 综合征 …… 427
47. 格林-巴利综合征 …… 427
48. 手-足-子宫综合征 …… 427
49. 血友病 …… 427
50. Holt-Oram 综合征 …… 427
51. 高胱氨酸尿症 …… 427
52. Hunter 综合征 …… 427
53. Hurler 综合征 …… 428
54. 季肋发育不全 …… 428
55. 婴儿骨皮质增生症 …… 428
56. Klippel-Feil 综合征 …… 428
57. Klein-Waardenburg 综合征 …… 428
58. Klippel-Trenaunary-Weber 综合征 …… 428
59. Kniest 发育不良 …… 428
60. Larsen 综合征 …… 428
61. Lesch-Nyhan 综合征 …… 429
62. 马方综合征 …… 429
63. McCune-Albright 综合征 …… 429
64. Melnick-Needles 综合征 …… 429
65. 肢骨纹状肥大 …… 429
66. 人鱼综合征 …… 429
67. 软骨瘤病 …… 429
68. 干骺端软骨发育不良 …… 430
69. 干骺端发育不良 …… 430
70. Möbius 综合征 …… 430
71. Morquio-Brailsford 综合征（粘多糖病Ⅳ型） …… 430
72. 粘多糖病 …… 430
73. 多发骨联合综合征 …… 431
74. 指甲髌骨综合征 …… 431
75. 神经纤维瘤病 …… 431
76. Nievergelt 综合征 …… 431
77. 眼牙指发育不良综合征 …… 432
78. Ollier 病 …… 432
79. 成骨不全 …… 432
80. 骨硬化病 …… 433
81. Pfeiffer 综合征 …… 433
82. Poland 综合征 …… 433
83. Prader-Willi 综合征 …… 433
84. Proteus 综合征 …… 433
85. 假性软骨发育不全 …… 433
86. Prune Belly 综合征 …… 433
87. Pterygium 综合征 …… 434
88. 致密性骨发育障碍 …… 434
89. Riley-Day 综合征 …… 434
90. Rett 综合征 …… 434
91. Rubinstein-Taybi 综合征 …… 434
92. Sanfilippo 综合征 …… 434
93. Silver-Russell 综合征 …… 434
94. 小髌骨综合征 …… 434
95. 脊柱骨骺干骺端发育不良 …… 435
96. 脊柱骨骺发育不良 …… 435
97. 脊柱干骺端发育不良 …… 435
98. Stickler 综合征 …… 435
99. Streeter 发育不良 …… 435
100. Taybi 综合征 …… 435
101. 血小板减少-桡骨缺如综合征 …… 435
102. 毛发-鼻-指骨发育不全 …… 435
103. Turner 综合征 …… 435
104. VACTERL 联合 …… 435
105. 软腭心面综合征 …… 435
106. 口哨面综合征 …… 435

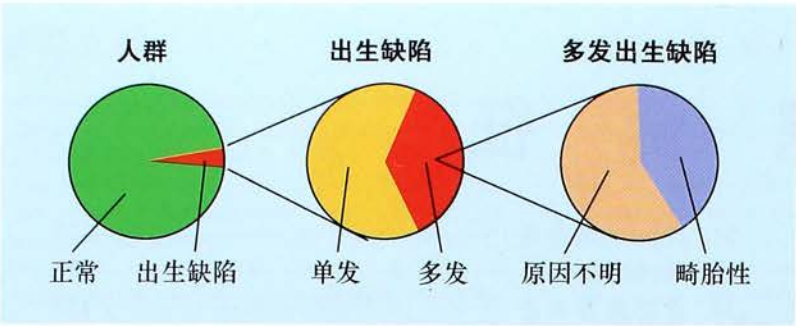

418-A 人群中的先天性缺陷。确定畸形的部位对区分综合征是有用的



418-B 骨骼的轻度和严重的缺陷。跖骨内收是轻的缺陷，腓侧半肢是严重的缺陷

畸形足
脊髓发育不良 肌发育不良 远端关节挛缩 弯曲性侏儒 Larsen 综合征 三染色体 9、9P、20P 综合征 肢体弯曲发育不良 尾端退变综合征 Escobar 综合征（多发性翼状赘皮综合征） Freeman-Sheldon 综合征（吹口哨面容综合征）



418-C 畸形足的伴发畸形。有一些综合征并发这种畸形

多指（趾）畸形
软骨外胚层发育不良 耳-腭-指综合征 Carpenter 综合征 Grebe 合征(软骨形成不全) 第 13 染色体三体综合征 Rubinstein-Taybi 综合征：巨指（趾）综合征 软骨点状发育不良 Bloom 综合征



418-D 多指（趾）伴发畸形。有一些综合征并发多指（趾）

一、概述

本章将综合征和一些有关疾病按字母顺序排列以便查找特定的问题。这些病情可能是全身性的，也可能是局部的。病情和定义均参考最常用的名称加以讨论。以综合征命名是因为缺少包涵一切的名词。

全身肌肉和骨骼系统的疾病多达上千种。随着人类基因组的发展，发现由 DNA 缺陷导致的疾病的数目持续增加。每个传统的病种又有了新的亚型。

许多骨科疾病对比正常儿童只是单一缺陷，诊断并不困难。但要取得满意的治疗效果仍有问题。全身性疾病的诊断常更加困难，但治疗是最重要的，也是最关键一步。本章的第一部分还包括病因的探讨。

1. 流行病学

大约 3% 的人群出生时有缺陷（418-A），大多数缺陷是单发的，并且多数是轻度缺陷（418-B）。畸形足或发育性髋关节发育不良，很容易识别。

在那些多发性缺陷中，许多是按孟德尔机制遗传，主要是染色体的异常和致畸因素影响。有些缺陷在出生时并不明显，而是在婴儿期或者儿童时期才表现出来。约半数缺陷从未得到确诊。

2. 骨科干预

骨科医生针对一些病情作为治疗的参考。

（1）肌肉骨骼畸形　肌肉发育不良导致的畸形足（418-C），阿佩尔综合征中的并指（趾）畸形，软骨发育不全导致的“O”型腿，软骨外胚层发育不良的多指（趾）畸形（418-D）或马凡综合征表现的脊柱侧弯为主要问题。在咨询骨科医生之前可能已经做出基本的诊断。有些潜在的畸形并未了解，这需要骨科医生作出诊断，至少要想到存在某些潜在畸形的可能性。矫形外科医生可选用体格检查、影像学（418-E）和实验室检查得诊断。

（2）运动发育迟缓　病人家属应及时咨询骨科医生。咨询的问题主要集中于行走晚。17 个月龄后仍不会走路是值得担心的。

（3）专家的意见　如果存在明显的肌肉骨骼畸形应由基层医生查出。矫形外科医生给出可能的诊断的并决定患儿是否应该去看畸形学专家或者遗传学专家。

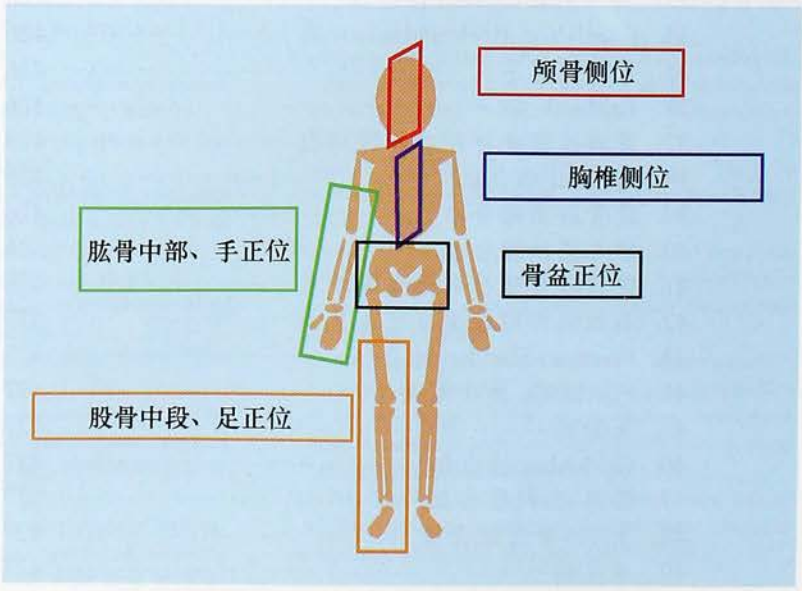

418-E 对可疑有骨骼发育不良的小儿要拍 X 线片判定

3. 可疑的表现

某些畸形或病情表现并非孤立问题，应引起怀疑。这些表现可以借助全面的检查来识别。

（1）反常的外观　这是一种主观的判断但很重要（419-A）。患有阿佩尔综合征或唐氏综合征的患儿有特殊面容。而其他一些病人外貌也会有一点不正常。

（2）身材的变化　可通过画出患儿身高体重变化与正常的生长变化图表对照评估。要注意随着生长观察其身材比例的变化。

（3）身材矮小　大多数全身性疾患出现低3个百分位是常见的。要将患儿的身高与正常生长图表相比较。患儿的父母可以从基层医师那里得知身高和体重的百分位。成比例的身材矮小常常是酶缺陷的表现。

（4）身材高大　很少见，仅在少数疾患中见到，如马凡综合征。

（5）身材不成比例　可能是躯干或四肢短小。身材不成比例是骨骼发育不良的典型所见。同时，也可是结构性分子缺陷的表现。四肢短小称为小肢（micromelia）。要注意四肢的哪个部分受累（419-B）肢体近端过小称背侧小肢（rhizomicromelia），肢体中间的部分过小称中间小肢（mesomicromdia），而远端肢体部分过小称为肢端小肢（acromicromelia）。要描述短肢的部位（419-C）。

（6）不对称　生长不均称或大小不一可导致半肢肥大或半肢萎缩。整个肢体或者部分肢体可比正常肢体大或者小。

（7）多发缺陷　加大了有潜在问题的可能性。

（8）成熟延迟　运动、智力、语言、或X线片显示的骨化水平的延迟都是可疑的表现。

（9）治疗效果反常　对一些潜在的问题持续存在确是重要的信号。胫骨骨折治疗无效可能是神经纤维瘤病的重要表现；脊柱侧弯经支具治疗无效多表明为马凡综合征；发育性髋关节脱位治疗失败再脱位，每潜在有胶原性疾病。

（10）其他的肌肉骨骼问题　比如对骨折病儿发现骨的质量有变化如骨量减少，或者骨骺异常，都需要及时就医。

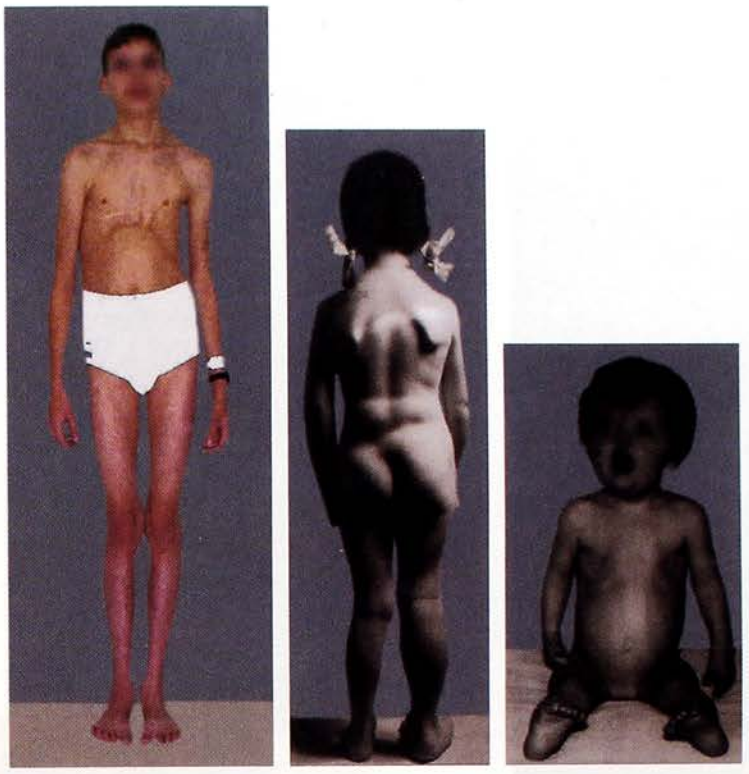

419-A　反常的外观马凡综合征、脂沉积症和Apert综合征都有其特征性外观

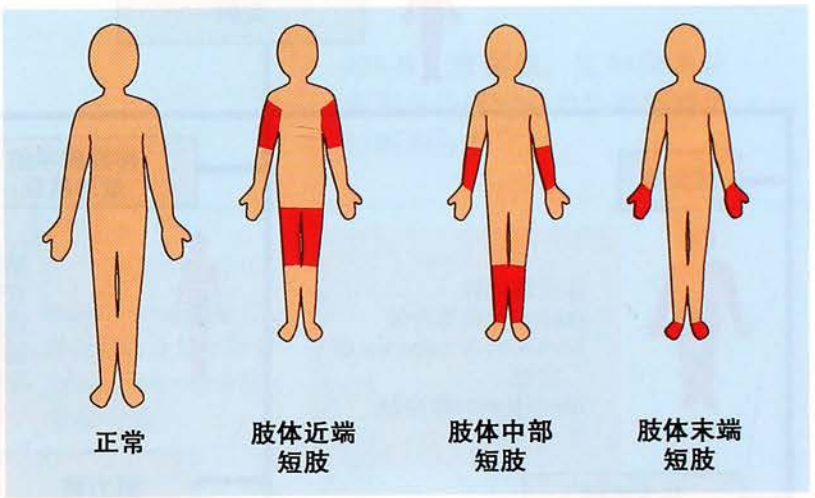

419-B　短肢部位的术语。近端部分短肢包括股骨和肱骨，中部短肢包括胫骨和前臂以及远端短肢包括手和足

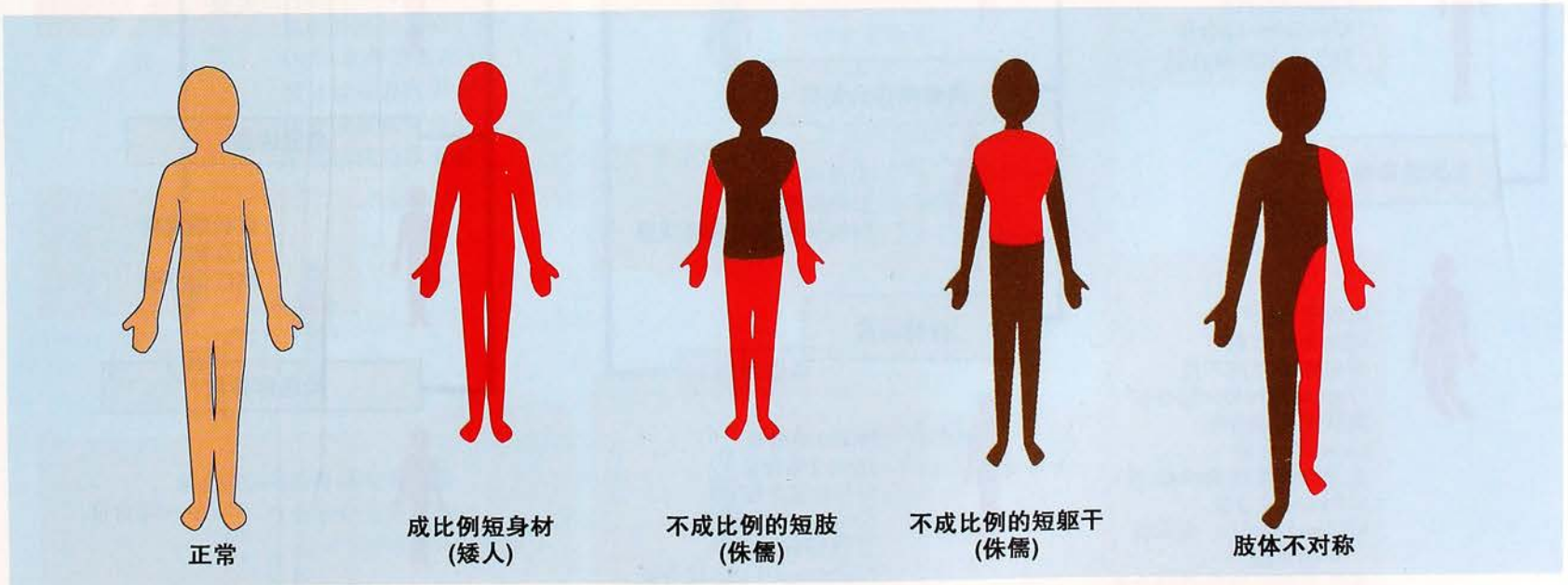

419-C　身体比例。明确病变的部位对判断综合征是有用的



420-A 神经纤维瘤病的临床表现具有诊断意义

二、评估

早期准确的诊断对于预后、制定恰当的治疗方案和是否需要让家长作基因检查都很重要。由于这种异常有上千种不同疾患，其临床表现各异而且随生长发育会产生各种变化。因此鉴别比较困难。

1. 诊断的途径

全身性疾病可以通过几种不同的方法进行鉴别。

2. 临床类型的识别

最好是先从临床特征进行推测（420-A），然后再通过影像或实验研究进行修正。这需要丰富的经验，但是很有效。

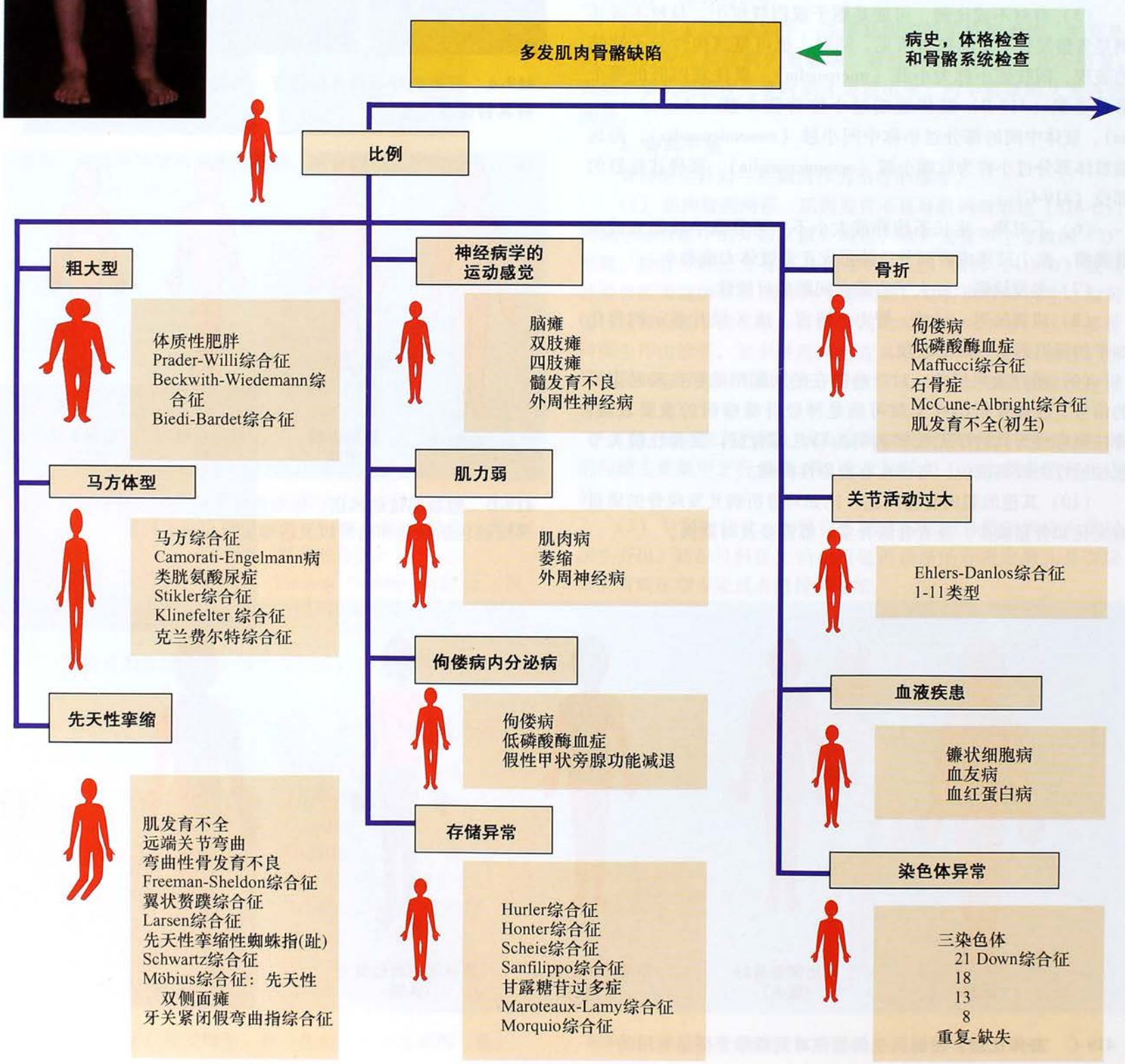

3. 分型，再划分细节

用图解或者文字绘制出与病儿一致的特点并与图谱或文献进行对照。这要对病情进行分类以缩小查找的范围（421-A）。

4. 流程图

是用逐步渐进的方法来确定诊断（421-B）。尽管这种方法有一定的局限性，但流程图提供了一个总体的框架，而且应用这种方法分类使大多数全身性疾病可以包括在内。这种流程图是为骨科医生以临床特点为基础进行识别。其他的流程图或以放射线特点、或以病因学或用肌肉骨骼以外的特点为依据。



421-A Morquio 综合征，粘多糖贮积症Ⅳ型。成比例的矮小身材，独有的放射线特点常能作出诊断

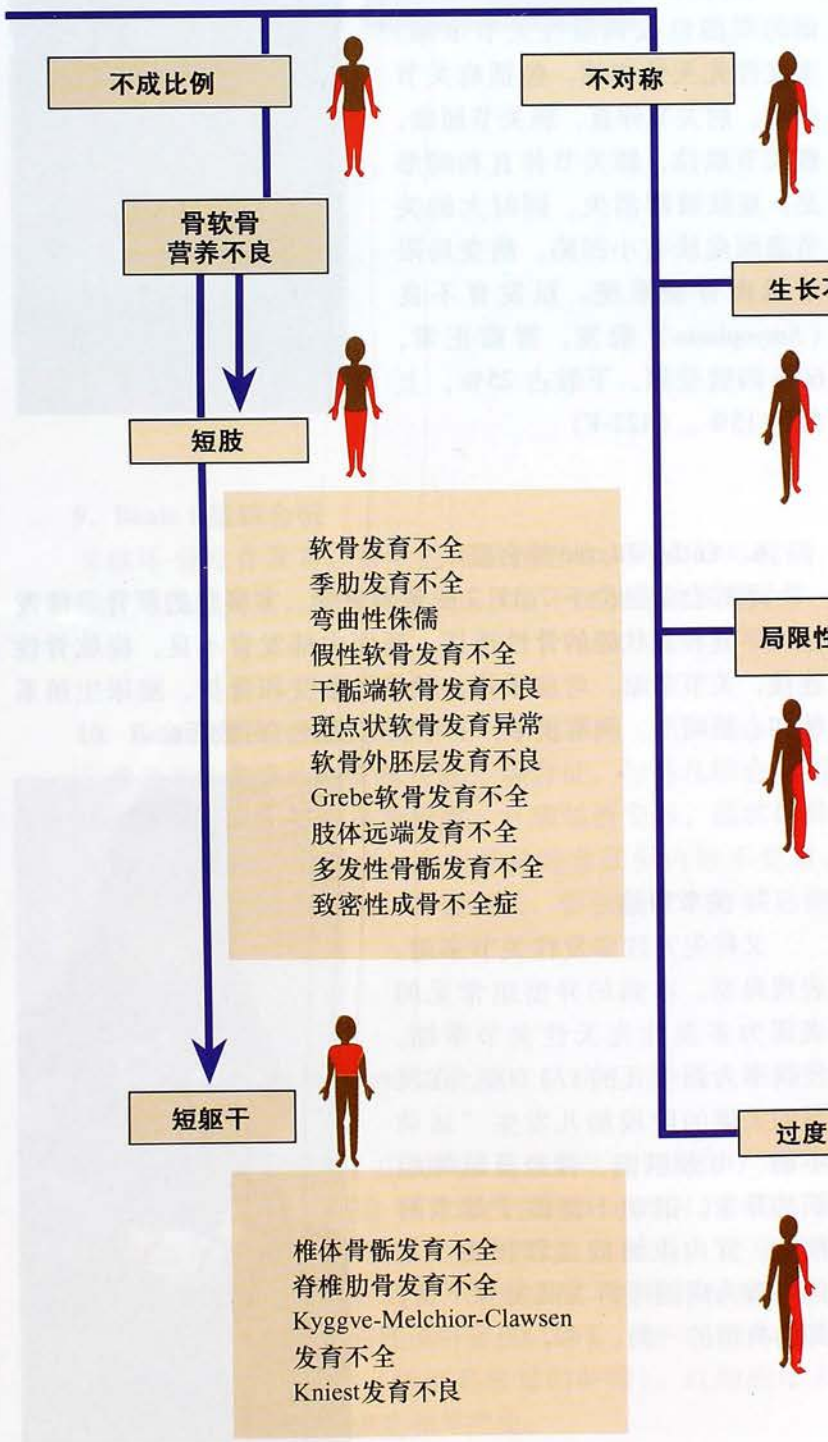

421-B 流程图。这种简单依靠明显特征的分类协助问题的诊断和分类

三、各论

1. 软骨发育不全

软骨发育不全（Achodroplasia-ACH）系最常见的非致命性的骨骼发育不良，为位于染色体4P16.3成纤维细胞生长因子感受器3基因突变所致。是常染色体完全性显性遗传。80%以上的病例是由新的自发性突变引起。异常软骨内骨化和膜内骨化幸免受累，产生头部大和小的枕骨大孔，香槟酒杯骨盆伴有紧缩的Y型软骨，长锁骨、宽肩、长腓骨及踝和膝的内翻，椎弓根短，椎管狭窄，肢体近端短小，颜面中部发育不良，三叉手，胸腰椎后凸，关节挛缩（包括髋部突出引起的腰椎前凸），V字形干骺端。对于高危的父母可通过出生以前的超声检查和遗传学检查作出诊断。婴儿期常见肌张力降低。枕骨大孔狭窄可导致脑干受压，常需减压。胸腰段脊柱后凸畸形常需行融合术，腰椎管狭窄需要减压。膝内翻常通过截骨术纠正。

下面的图片近端肢体注意短小而躯干长度正常（422-A），腰椎管狭窄（422-B），“O”型腿和细长的腓骨（422-C）和方形髂骨和水平的髋臼顶（422-D）。









2. 肢端发育不良

部分为常染色体显性遗传，肢端发育不良（Acrodysistosis）的特点包括异常面容、鼻发育不良和凸颌畸形。智力发育延迟，手和足的短管状骨短小，骨龄超前，脊柱侧弯，椎管狭窄，锥形骨骺和点状骨骺1岁后自行消失。

3. Albers-Schonberg 综合征

见骨硬化症。

4. 羊膜束带综合征

羊膜束带综合征（Amniotic Band Syndrome）又称Streeter畸形。非孟德尔遗传。肢体从破裂的羊膜疝出，因而可引起肢体束缚血管闭塞和坏死。体壁和内脏的缺陷可以说明在妊娠初期四周内胚胎受压。末端横向的缺损和先天性截肢是常见的特点。（422-E）



5. 肌发育不良

肌肉由纤维和脂肪替代。所谓的周围性或典型性关节挛缩。多发性先天性挛缩，包括肩关节内旋，肘关节伸直，腕关节屈曲，髋关节脱位，膝关节伸直和畸形足。皮肤皱褶消失，同时大的关节表面皮肤有小凹陷。病变局限于肌肉骨骼系统。肌发育不良（Amyoplasia）散发，智商正常，60%四肢受累，下肢占25%，上肢占15%。（422-F）



6. Antley-Bixter 综合征

本综合征是位于7q11.2的基因突变。大多角的颅骨是继发于人字缝和冠状缝的骨性连接，颜面中部发育不良，桡肱骨性连接，关节挛缩，弯曲手指，股骨弓形变和骨折，泌尿生殖系统和心脏畸形。胸廓狭窄，上呼吸道梗阻，可致短命。

7. 关节挛缩

又称先天性多发性关节挛缩，表现典型。本病的异型组常见的表现为多发性先天性关节挛缩。发病率为新生儿的1/3 000。在发育的关键的阶段胎儿发生“运动不能”可致肌肉、神经及结缔组织的异常。运动不能源于母亲的疾病，宫内束缚或血管损害。大约半数为病例可再为肌发育不良，即为典型的一类。（422-G）



8. Apert 综合征（尖头并指畸形）

因 10q26 部位的基因突变所致。又称尖头并指（趾）畸形。有容易认出的面容和不同程度的智力迟钝。并指（并趾）产生“连指手套”手和“短袜”足。骨性连接引起小头畸形。颈椎融合。腭裂、颜面部发育不全。并指应分离，部分颅骨切除颅缝成形术。

下面的图片典型的特征包括尖头畸形（423-A），骨性并指（423-B），手和足的并指（423-C）。







9. Beals Ⅰ型综合征

又称耳-骨发育异常。常染色体显性遗传，男女均可发病，身材矮，耳发育异常，桡骨肱骨小头发育不良和骨盆发育异常。

10. Beals Ⅱ型综合征

又称先天性挛缩性蜘蛛指（趾）综合征。与马凡综合征相似，系原纤维蛋白 2 基因突变所致。耳廓皱折变形，晶状体异位，鸡胸，先天性心脏疾病。有如马凡综合征但内脏不受累。男女均可发病，多发性挛缩，骨细而长，骨量减少和脊柱后侧弯。

11. Beckwith-Wiedemann 综合征（脐疝-巨舌-巨人症综合征）

为常染色体显性遗传。由周期依赖性激活酶抑制因子 1C 基因突变所致，在核受体结合 SET 部位蛋白 1（NSD1），H19 基因，和 KCNQI-重叠复制 1 基因曾也并发这一综合征。全身过度生长，包括肢体肥大和内脏肥大。肿瘤体质，包括肾母细胞瘤，肝母细胞瘤，肾上腺癌。脐疝或脐膨出，巨舌（症），肢体和内脏肥大，肿瘤的风险增加（特别是腹部的肿瘤）。红细胞增多症，低血糖症，有羊水过多史和早产史。

12. 短指综合征

不同类型和亚型的多发突变，可分为 A-E 组，每一型都可再分亚型。第一个综合征为孟德尔遗传。骶板过早闭合，身材矮小。有手指延长的指征。（423-D）



13. 短脊柱综合征

短脊柱，椎体异常和脊柱侧后凸。股骨近段骨骺异常导致髋内翻。类似莫基奥综合征的肌肉骨骼的表现。

14. Bruck 综合征

又称成骨不全伴关节挛缩。由 lysyl 羟化酶缺陷导致Ⅰ型胶原尾肽交联。多关节挛缩类似关节挛缩症。骨折、其弯曲状类似成骨不全，巩膜和牙齿正常。翼状蹼，脊柱侧弯，畸形足。

15. Caffey 病

又称为婴儿骨皮质增生症。是 α-Ⅰ胶原Ⅰ连锁型编码突变所致，位于 17q21.31-q22，然而没有其他成骨不全的特征。急性感染阶段之后伴随骨干周围骨膜的增生。本病多影响上颌骨和长骨。症情可自行消失，但第二年后可能复发。

下面的图片提示典型的广泛骨皮质增生（423-E）和典型的下颌骨受累的特点（423-F）。



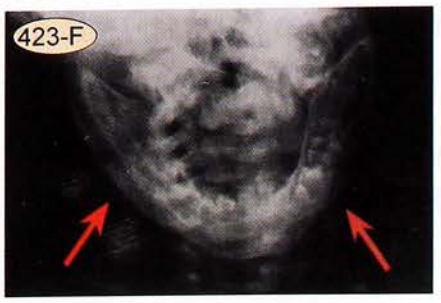

16. 弯曲肢体发育不良

弯曲肢体发育不良（Camptomelic Dysplasia）为染色体17逆转伴SOX 9重点功能不全所致。“弯曲肢体”以长骨弓状畸形，特别是胫骨有皮肤凹陷为特征。胸廓发育不良，包括肩胛骨发育不全，细长肋骨或者肋骨缺如，胸骨矿化减少，和先天性心脏病。婴儿期常死于呼吸功能不全。畸形足，髋脱位。腭裂，小颌症，扁平脸，性衰退。

17. Carpenter综合征

应又称尖头并指（趾）多指（趾）畸形Ⅱ型。颅缝早闭导致“尖头”。切除或轴前多发并指（趾）修复。不同程度的脑发育不全，眼和耳的异常。

18. 尾端退化综合征

尾端退化综合征（Caudal Regression Syn）又称美人鱼综合征，骶骨发育不全伴不同程度的下肢畸形，神经损害，下肢挛缩，髋脱位，脊柱不稳。



19. 软骨外胚层发育不良

又称Ellis-Van-Creveld综合征。是染色体4p16埃-范二氏基因突变所致。小肢性侏儒以男性有泌尿生殖系异常和不同程度的智力迟钝为特征。其他特征包括短肢，桡侧多指，膝外翻，指甲和牙齿发育不良，心脏畸形。在东宾夕法尼亚的少数民族血统最多见。

20. 裂手-裂足

裂手-裂足（Cleft Hand-Foot）根据基因位置可分为5个亚型：1型位于7q21，2型位于Xq26，3型位于10q24，4型是由位于3q27的TP63基因突变引起，5型位于2q31。有不同的表达和外显率。特征包括缺指（趾），单指（趾），“龙虾爪”畸形。中线缺损只是变形而非畸形。手的功能良好，矫正足部畸形，以便于穿鞋。



21. 锁骨颅骨发育不良

锁骨颅骨发育不良（Cleidocranial Dysplasia）是小牛-相关转录因子2基因（RUNX2）突变引起的。中线缺损，包括锁骨发育不良伴肩关节活动范围过度，颅骨和牙齿发育不良，髋内翻，耻骨联合分离，和脊柱滑移。



22. Conradi-Hünermann综合征

常染色体显性遗传和X连锁隐性遗传。其原因是Xp11.23-p11.22固醇异构酶依莫帕米结合蛋白的双键（8）-双键（7）基因编码突变所致的X连锁隐性遗传。特征是气管、胸廓、脊柱、骨盆、肩胛骨喙突和关节盂有钙化斑，生后一年消失。皮肤疾病包括，鱼鳞病和“橙子剥皮样”皮肤。视觉异常，包括白内障、眼球震颤和青光眼。近端短肢畸形，生物化学异常，包括缺乏红细胞浆磷脂和植烷酸蓄积。预后不良，六年生存率为50%，同时PEX7基因（为过氧化物酶体2型靶信号受体编码）突变可区分近端短肢畸形。

23. Cornelia De Lange综合征

常染色体显性遗传由NIPBL突变引起，是人类同族体黑腹果蝇基因突变，其位于5p13Nipped-B。有特点的面容，包括连眉、新月形或“鲤鱼”嘴、前翻的鼻孔。智力和发育迟缓。短肢畸形，尺骨发育不良，拇指向近端移位，小指弯曲，单一掌屈褶纹和桡骨头脱位。

下面的图片肘关节发育不良伴桡骨小头脱位（424-A），手（424-B）和足（424-C）短、宽指（趾）。

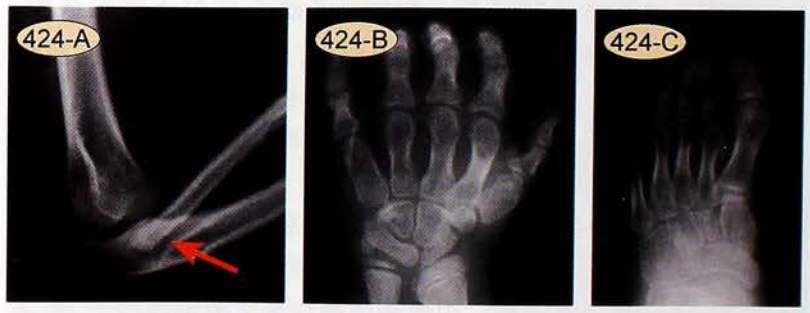

24. 颅骨骨干发育不良

颅骨骨干发育不良（Craniodiaphyseal Dysplasia）在两性均可发生，属先天性，有智力迟钝。颅面和骨干骨质增生产生狮面畸形，颜面中部压迫伴厌食，肋骨和锁骨增宽。

25. 颅骨干骺端发育不良

隐性或显性遗传。颅面和干骺端骨质增生产生狮面畸形，面神经麻痹，长骨呈“锥形瓶”变形。常染色体显性遗传型是小鼠的人类对应的进行性关节僵硬 5p14～15 基因突变引起。常染色体隐性遗传基因图为染色体 6q21～22 异常。

26. De Barsy 综合征

因为其特殊的面孔，又称早老综合征。本病散发。特征为多关节脱位和半脱位，如括髋。脊柱侧弯、先天性垂直距骨。皮肤松弛和半透明状，白内障，精神运动的发育迟缓。

27. 骨畸形性发育不良

骨畸形性发育不良（Diastrophic Dysplasia）系溶质携带家族 26（硫酸盐运载体）基因突变所致，位于常染色体 5Q32-Q33.1 的 2 号基因（SLC26A2）。特点包括“扭曲的”足和脊柱。畸形足，胸腰椎侧弯，关节挛缩，第一掌骨短产生竖直的拇指“搭车手”。耳翼钙化产生“菜花”耳。腭裂、小颌、呼吸道梗阻。扁平髋和股骨头双峰背畸形，导致早期骨性关节炎。

28. 唐氏综合征

常见，是第 21 染色体三体畸形。发生率与母亲的年龄有关。身体、智力和语言发育迟缓，典型的面容，类人猿皱纹，方形手，短指，宽髂骨翼，髋臼浅，髋臼指数降低，平足，髋、膝和环枢椎 1～2 不稳。心脏和肠胃的疾病，听力丧失和白血病。

下面的图片（425 左下）一位患唐氏综合征的儿童，复发性髋脱位表现为平的髂骨，髋臼浅，髋臼指数降低，头臼同心关系不良（425-A）。而麻醉下、屈曲、内收可导致髋关节脱位（425-B），在青少年时期唐氏综合征表现为髋关节发育不良和疼痛，骨盆前后位片显示为股骨头发育小和髋臼发育不良，导致股骨头负重区减少（425-C），CT 重建显示髋发育不良和半脱位（425-D）。

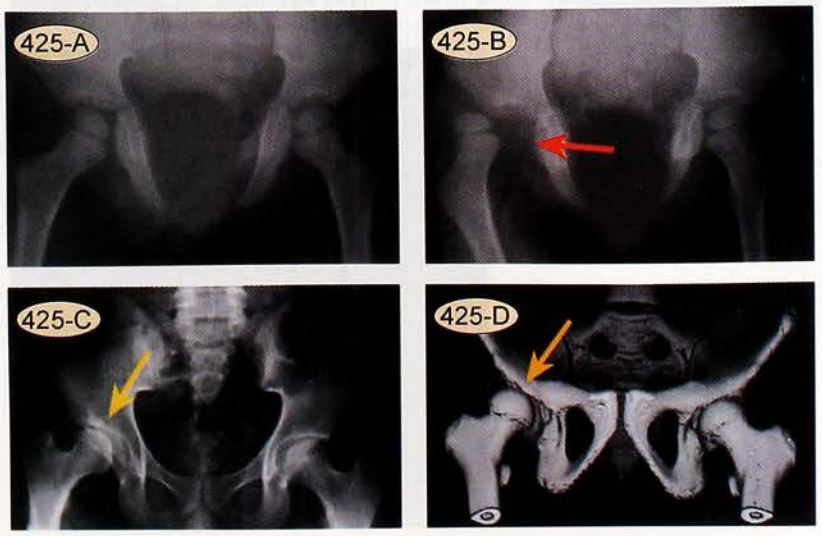

29. Dyggve-Melchior-Clausen 综合征

DYM 基因突变引起，也是 Smith-McCort 发育不良的后果。类似莫基奥综合征，和赫尔利综合征。神经迟钝的为常染色体型的小头畸形；智力正常的和轻度小头畸形为 X 连锁遗传类型的。髋关节半脱位表现为鸭步，齿状突发育不良颈椎 1～2 不稳定，扁平椎，屈曲指，“花边缘”的髂骨嵴。其他特点包括脊柱侧后凸，股骨和肱骨的骨骺近端有多中心骨化。

30. 骨骺发育异常的半肢畸型



骨骺发育异常的半肢畸型（Dysplasia Epiphysealis Hemimelica）是罕见的发育性骨发育不良，又称 Trevor 病。非孟德尔遗传，无家族性。骨骺可发生骨软骨瘤。病变会引起疼痛、肿胀和畸形，常为单侧，从婴儿或幼儿时期发病。

诊断常常延迟，因为最初的病变主要发生在软骨，X 线片显示的不好。治疗主要为切除术和截骨术以纠正继发的骨畸形。

31. 多发性骨骺发育不良



五种类型，命名为 EDM1～5

1 型　骨低聚物基质蛋白（COMP）19p13.1 基因突变引起。包括 Ribbing 描述轻中等类型，Fairbanks 描述的严重类型。

2 型　1p33-p32.2，9 型胶原编码 2 个连锁基因突变引起，易导致椎间盘突出产生坐骨神经痛

3 型　位于 20q13.3，9 型胶原编码 3 个连锁基因突变引起。

4 型　溶质携带家族 26（硫酸盐载体）2 号基因（SLC26A2）突变，位于 5q32-q33.1，区别于畸形足和双髌骨。

5 型　由位于 2p24-p23 的 matrilin-3（MATN3）基因突变引起。特点包括中度矮小身材，智力正常，骨骺不规则和发育迟缓导致早期关节退行性变，短指（趾），和脊柱侧弯。本病累及多个骨骺，此特点区别于儿童股骨头缺血性坏死。

32. Ehlers-Danlos 综合征



关节松弛导致髋，膝、肘、肩关节脱位，脊柱侧后凸，平足，术后畸形复发。皮肤松弛伴皮下小球，“下垂耳”，“香烟纸”皮肤。软组织脆弱导致血管动脉瘤，出血，伤口破裂，胸、腹疝，气胸和内脏破裂。

下面的表格 包括 Ehlers-Danlos 综合征引起的疾病基因和临床分型。多数为常染色体显性遗传（AD），有些为常染色体隐性遗传（AR），或 X 连遗传模式。

类型	突 变
Ⅰ和Ⅱ	胶原Ⅴα-1 和 α-2 多肽基因（COL5A1&2）位于 17q21.21-q22 和 9q34.2-q34.3
Ⅲ和Ⅳ	胶原Ⅲα-1 多肽基因（COL3A1），位于 6p21.3 和 2q31
Ⅵ	溶胶原（蛋白）-赖氨酸，2-酮戊二酸，5-二氧化酶基因（PLOD）位于 1p36.3～36.2
Ⅶ	溶胶原（蛋白）1N-蛋白水解酶基因（ADAMTS2），位于 5q23

类型	临床表现	遗传
Ⅰ 典型的	关节松弛，皮肤脆弱易损	AD
Ⅱ 中度型	具有中等程度的Ⅰ型特点	AD
Ⅲ 良性	严重超能动	AD
Ⅳ 瘀斑型	Ⅲ型胶原突变	AD or AR
Ⅴ X-连型	具有Ⅱ型的特点	X-链
Ⅵ 眼-脊柱侧弯型	视觉异常，皮肤易受伤，脊柱侧弯	AR
Ⅶ 关节松弛	Ⅰ型胶原突变	AD or AR
Ⅷ 牙周炎	皮肤、关节松弛和牙周炎	AD
Ⅸ 枕骨角综合征	皮肤松弛	X-链
1X—	皮肤松弛、脆弱、易受挫伤	AR

33. Ellis-Van Creveld 综合征

见软骨外胚层发育不良。

34. Engel-Von Recklinghausen 病

罕见，又称全身性纤维性骨炎，甲状旁腺性骨炎，或称肾病性骨营养不良。原因为慢性肾炎和甲状旁腺功能亢进导致长骨弓形改变、脊柱和胸部变形。

35. 骨骺发育不良

见多发性骨骺发育不良和脊柱骨骺发育不良。

36. Fairbank 病

见多发性骨骺发育不良。

37. 家族性自主神经功能障碍症

又称遗传性感觉和自主神经病Ⅲ型。原因为 B 细胞 K 光多肽抑制因子基因增强部突变及激酶与复合蛋白结合基因突变（IKBKAP）基因位于 9q31。又称先天性无痛症，Riley-Day 综合征（家族性自主神经功能失调综合征）。儿童缺少对正常疼痛的回避，导致自我伤害。阵发性高血压、多汗、流泪减少，皮肤斑点、流涎、舌面缺少菌状乳头。骨科问题包括骨折、自行截肢、骨髓炎、化脓性关节炎、神经原性关节病和脊柱侧弯。胃肠功能紊乱和肾功能不全。要对家长/患儿宣教以预防并发症。治疗骨折要用保守方法，脊柱侧弯要用融合治疗。

38. Fanconi 综合征

完美的分组 A～G，L。A 组与 16q24.3 连锁，B 组与 Xp22.31 连锁，C 组与 9p22.13 连锁，D 组与 13q12.3 和 3p25.3 连锁，E 与 6p22-p21 连锁，F 与 11p15 连锁，G 组与 9p13 连锁，L 与 2p16.1 连锁。骨髓痨伴再生障碍性贫血需要骨髓移植，矮身材，桡-侧缺失包括拇指和桡骨发育不全或缺如，需要重建。泌尿生殖器和眼的异常，皮肤有棕色斑。

39. 股骨颜面综合征

股骨颜面综合征（Femoral-Facial Syndrome）包括 Upslanted paplebral 脑裂、上唇薄、人中长、短鼻、腭裂、小颌。股骨缺如或发育不良导致短肢畸形。桡侧多指，胫侧多趾。高肩胛症，性腺功能不良，脊柱侧弯，髋关节发育不良。心脏畸形。1/3 患儿的母亲产前有糖尿病史。

40. 胎儿酒精综合征

胎儿酒精综合征（Fetal Alcohol Syndrome）常见（美国 2/1 000 的儿童），原因为酒精产生的致畸作用的影响。小头畸形，面部发育异常，如上颚发育不良，轻中度智力发育迟缓，骨龄延迟，手指短小并尖细，桡尺骨联合和髋外翻。

41. 进行性骨化性纤维发育不良

基因图位于 4q27-q31。进行性骨化性纤维发育不良（Fibrodysplasia Ossificans Progressiva）又称骨化性肌炎。横纹肌的异位化骨，从头端到尾端，从骨骼的中轴的到四肢，从近端向远端，产生疼痛或僵硬。拇指（趾）畸形、指（趾）弯曲、指（趾）小、颈椎融合、听力丧失、秃发。肺部窘迫症可导致呼吸衰竭。没有确切的有效疗法。



42. 局灶性纤维软骨发育不良

局灶性纤维软骨发育不良（Focal Fibrocartilaginous Dysplasia）罕见，病因不明，婴儿时期发病，常累及胫骨引起单侧胫骨弯曲，病变内含有纤维软骨组织。腓骨一般不受影响（箭头）。



43. Freeman-Sheldon 综合征

又称吹口哨面容，风车翼手综合征，颅腕跗骨营养不良。小而突起的嘴。身材正常。屈曲指伴尺侧偏斜，风车翼手的姿势，第2～5手指掌指关节挛缩，拇指内收，畸形足，髋关节发育不良，脊柱侧弯，颅前窝陡峭。有时认为关节挛缩的一种类型。

44. Friedreich 共济失调

Friedreich 共济失调（Friedreich Ataxia）是 frataxin 基因（FRDA）突变所致，位于9q13 和9p23-p11。为常染色体隐性遗传。属最常见的遗传性共济失调。小脑共济失调三联征，深肌腱反射减弱，青春期前发病，本体感和震颤感觉受损。病人到四十岁就不能走路。高弓足，脊柱侧弯。糖尿病。肥大性心肌病，异常的心电图，多数死于心功能衰竭。

45. 戈谢病

戈谢（Gaucher）病是基因突变所致，其位于 1q21，编码为酸 β-葡萄糖苷酶，是常染色体隐性遗传，引起脑苷脂沉积症。负载葡萄糖脑苷脂酶的巨噬细胞，称之为戈谢（Gaucher）细胞。这类细胞聚集于骨髓，脾脏，肝脏，眼睛边缘并导致贫血，血小板减少，肝脾肿大，眼球结膜黄斑。本病的三型发病年龄不同。骨科问题包括骨溶解症，骨危象，股骨头骨坏死，病理性骨折。股骨远端干骺端变宽导致“锥形瓶”畸形，X 线片均上可见到（箭头）。



46. Goldenhar 综合征

与 14q32 相关。又称眼耳椎体发育不良，半侧颜面躯体发育落后。眼和耳发育异常，椎体发育异常导致先天性脊柱侧弯。先天性心脏病。中枢神经系统损害包括 Chiari 畸形。面部美容手术，脊柱融合治疗脊柱侧弯。智商正常。

47. 格林-巴利综合征

急性炎性多发性脱髓鞘神经病变。某些病例可能为染色体17PMP22 基因突变。可能是自身免疫或反常的免疫机制，说明先前有上呼吸道和空肠弯曲杆菌感染。上行性弛缓性麻痹，近端肌肉更易受累，波及呼吸肌时需要呼吸机支持。应用 Pasmapheresis 和免疫球蛋白治疗。儿童患者预后较好。

48. 手-足-子宫综合征

是位于 1p15-p14.2 的 HOXA13 基因突变所致。罕见，婴儿发生镰状细胞病。泌尿生殖系异常。第一掌骨和第一跖骨短小，手指短小伴弯曲。多发性融合包括大多角骨-舟状骨和内侧楔状骨-舟状骨融合。镰状细胞素质的危象期可有掌骨，跖骨和指（趾）骨血管梗死。1～4 周自行修复，到3岁时复发。

49. 血友病

血友病（Hemophilia）少见，典型的是 X 连锁隐性遗传相关。先天性Ⅷ因子缺乏所致。而极少数同合子的女性以外均为男性发病，在出生后起病。多部位出血包括反复关节积血导致关节损害，进行性关节挛缩。需要持久预防外伤，以免滑膜切除术。可能需行髋关节成形术和桡骨切除术。

50. Holt-Oram 综合征

常染色体显性遗传，是由 12q24 染色体上 TBX5 基因突变所致。也称心-手综合征。先天性心脏缺陷。桡侧畸形手和发育不良，尺桡骨骨性连接，拇指异常。肩和胸部畸形。

51. 高胱氨酸尿症

高胱氨酸尿症（Homocystinuria）系常染色体隐性遗传，位于染色体21q22.3，编码为胱硫醚 β-合成酶基因突变。尿液中高半胱氨酸和蛋氨酸升高，智力发育迟缓，癫痫发作，眼和心脏异常，血栓栓塞，骨质疏松，“鳕鱼”椎骨，脊柱侧后凸，细长指（趾），包括蜘蛛指（趾），关节活动受限。

52. Hunter 综合征

也称粘多糖症Ⅱ型，亚型 A 和 B。突变基因编码艾杜糖醛酸硫酸酯酶是位于染色体 Xq28 导致粘多糖增在组织内积聚和尿排泄大量的硫酸软骨素 B 和硫酸乙酰肝素。表现为身材短小、颈部异常、胸椎后凸、关节挛缩、智力发育迟缓、多毛症、心脏疾病、气管支气管软化、肝脾大和腹疝。

53. Hurler 综合征

也称粘多糖症Ⅰ型，脂肪软骨营养不良，常染色体隐性遗传。基因编码 a-L-艾杜糖苷酸酶突变，位于染色体 4p16.3。身材矮小，胸腰椎后凸、髋内翻、关节挛缩，短指（趾），干骺端增宽，髋关节发育不良，齿状突发育不良，腕管综合征。智力发育迟缓，面部粗糙，角膜浑浊，呼吸功能不全，心脏病，肝脾大，腹疝。酶-置换治疗或骨髓移植治疗能延长生命。

下面的图片（428 左上）赫尔利综合征表现为腰椎后凸（428-A），骨增粗而短（428-B），身材矮小（428-C），和垂体窝扩大（428-D）。

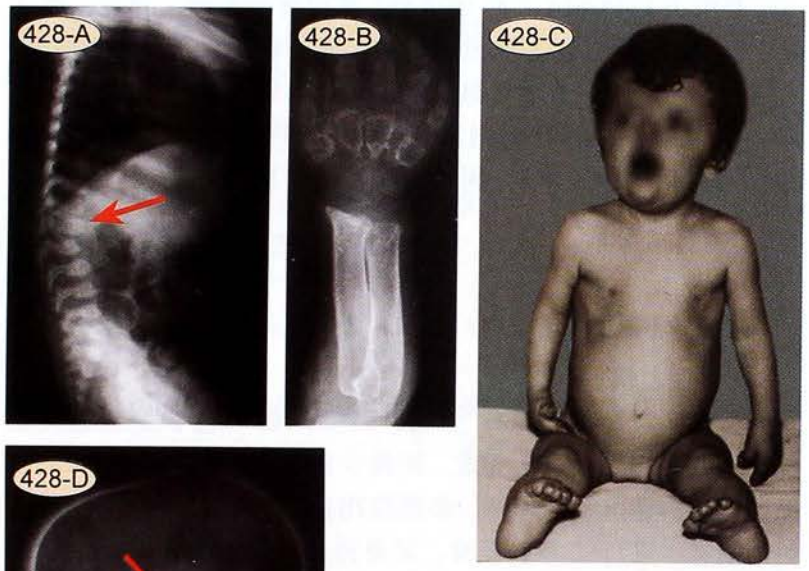

54. 季肋发育不全

季肋发育不全（Hypochondroplasia）病因为成纤维细胞生长因子受体-3 基因突变引起，其位于 4p16.3，在软骨发育不全也有此基因突变。他们两个是等位基因疾病。无三叉手而且对面部影响较轻有助于区分季肋发育不全与软骨发育不全。常染色体显性遗传，短肢畸形，大头畸形，腰椎前凸，椎管狭窄，关节挛缩，膝内翻。

55. 婴儿骨皮质增生症

见 Caffey 病。

56. Klippel-Feil 综合征

显性遗传型的外显率不同，为 8q22.2 连锁遗传，隐性型为与 5q11.2 连锁遗传。颈椎强直、后发际低及颈蹼三联症。颈椎分节不良，而胸腰椎分节正常与否不定，伴有听力丧失，心脏和肾脏发育异常和脊柱侧弯。



57. Klein-Waardenburg 综合征

PAX3 基因异常所致。不完全的白化病，聋哑，睑裂狭小，屈曲挛缩，腕骨联合，并指（趾），小头畸形，痉挛状态，翼状肩胛骨。

58. Klippel-Trenaunary-Weber 综合征

病因为位于 5q13.3 的 VG5Q 基因易位或新的或功能异常的基因突变。K-T 综合征指皮肤毛细血管瘤伴肢体肥大。有动静脉瘘时则称为 K-T-W 综合征。常需肢体等长术治疗。



59. Kniest 发育不良

12q13.11-q13.2 基因突变所致。巨头，视网膜剥离，听力丧失，腭裂，枕颈不稳，脊柱侧后凸（1 和 2），“瑞士硬干酪”骨骺变性，关节挛缩，髋内翻，腹部疝。

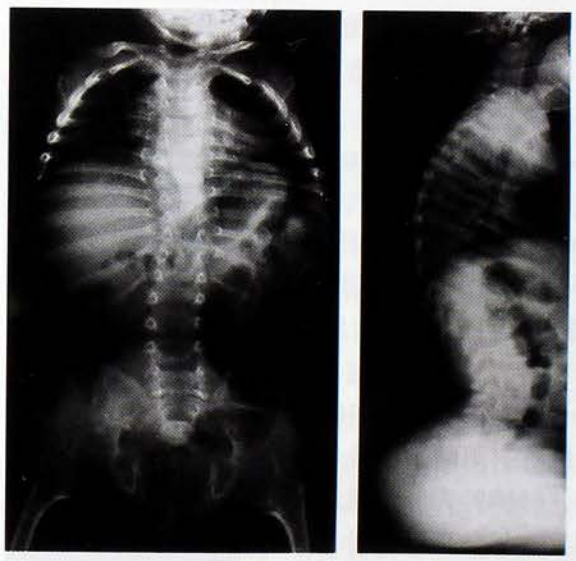

60. Larsen 综合征

位于 3p14.3，3p21.1-p14.1 丝蛋白-B 基因的突变。常染色体隐性和显性遗传两个类型。La Reunion 岛（印度洋以远非洲东海岸）发病率很高 1∶1 500，而其他西方国家为 1∶100 000。先天性多发性脱位包括膝关节，髋关节和颈椎。盘形状面容，腭裂，脊柱侧弯，短指（短）趾，畸形足，副跟骨和副腕骨骨化中心。对脊柱监测，脱位整复，纠正畸形足。

61. Lesch-Nyhan 综合征

是隐性遗传疾病。由于位于 Xq26-q27.2 突变，导致次黄嘌呤鸟嘌呤磷酸核糖转移酶（HPRT）缺乏。高尿酸血症和尿（内）尿酸过多引起肾结石。精神运动性和生长迟缓，肢体自残，舞蹈病和痉挛状态，巨幼红细胞性贫血，髋关节脱位，脊柱侧弯、骨折、自发性截肢和感染。

62. 马方综合征

位于 15q21.1 的原纤维蛋白-1 基因突变。如有家族史（相对 I 度影响），需要两器官受累始能诊断。如无家族史，骨骼 + 两个其他系统，至少有一个重要诊断标准。重要标准是：异位晶体，主动脉扩张或剥脱，硬脊膜扩张。分子研究是确定的。特征包括身材高大而不成比例，长头，细长指（趾），手表现为蜘蛛足样指，颅面形态异形，晶体异位，视网膜剥离，主动脉和心脏瓣膜异常，胸廓畸形，脊柱侧弯，脊体滑脱，韧带松弛，包括髌骨不稳和扁平足，髋臼下陷，皮肤松弛。

下面的图片（429 左下图）马方综合征常表现为高而瘦的身材（429-A），高腭弓（429-B），蜘蛛足样指（429-C、429-D）。

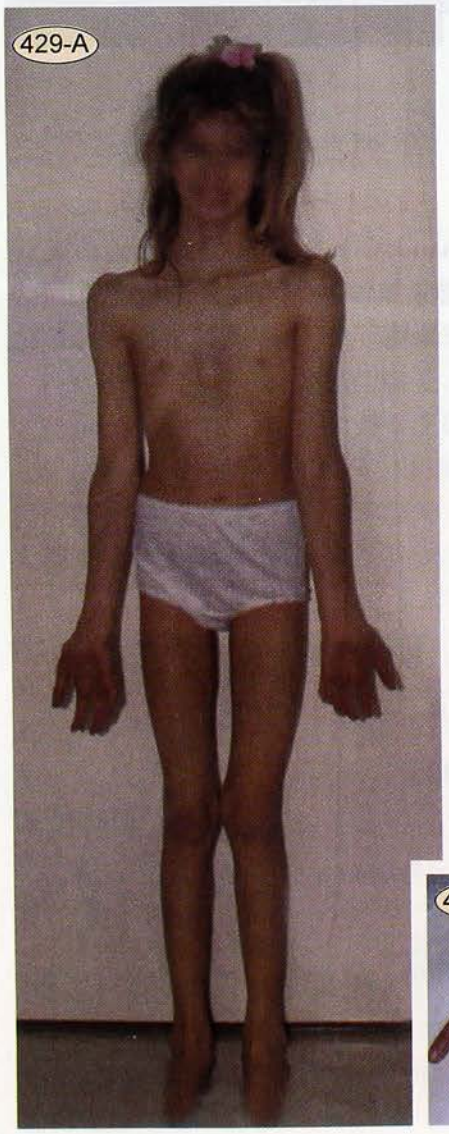

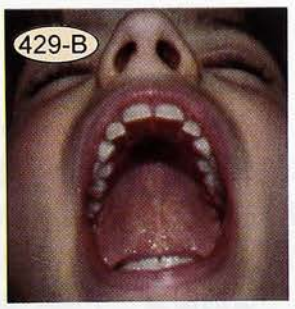





63. McCune-Albright 综合征

鸟嘌呤核苷酸结合蛋白基因突变，α-激活多肽 1 基因位于 20q13.2。长骨和颅面骨存在多骨纤维发育不良，咖啡牛奶斑伴不规则或缅因州海岸样外观（与神经纤维瘤病见到的有如光滑的或在加利福尼亚海岸相反），因自律细胞反应而导致早熟。纤维发育不良所致的畸形和病理性骨折需骨科治疗。

64. Melnick-Needles 综合征

突变基因编码为丝蛋白 A，位于 Xq28。表现有“丝带”肋骨，短而弯的长骨伴喇叭口形干骺端，关节和皮肤松弛，髋关节发育不良，脊柱侧弯，眼球突出，青光眼，听力丧失，下颌小，颅盖骨硬化，心脏和泌尿生殖器异常。

65. 肢骨纹状肥大

肢骨纹状肥大（Melorheostosis）系位于 12q14LEMD3 基因突变所致。长骨由于流动样硬化而出现纵向外形不对称，如同蜡油沿着蜡烛滑下。累及关节周围的组织导致疼痛和变形挛缩。可并发周围软组织中的血管异常。

下面的图片（429 右下图）肢骨纹状肥大。在不同部位的不规则的骨质增生（429-A-C）。







66. 人鱼综合征

见尾端退变综合征。

67. 软骨瘤病

软骨瘤病（Metachondromatosis）具有内生软骨瘤病和遗传性多发性外生骨疣的共同特点。

可惜没有恶变倾向且随生长远离邻近的关节进行鉴别。发生在髋关节的与股骨头缺血性坏死的改变类似。

68. 干骺端软骨发育不良

这一组疾患以前称之为干骺端骨发育障碍。干骺端受累导致关节挛缩和长骨弯曲，包括髋内翻和膝内翻。

Jansen 型　甲状旁腺激素（PTH）受体 1 基因突变，位于 3p22-p21.1

Schmid 型　突变是基因编码类型 10 胶原 α1 连锁（COL10A1）。

McKusick 型　是位于 9p21-p12 RMRP 基因突变。头发纤细和全血细胞减少是其独有特点。在宾夕法尼亚州的安曼派教徒中患病率高。

图片 430-A～430-E 示 Schmid 型（红箭头）干骺端软骨发育不良。可见髋内翻和干骺端缺陷（430-A、430-B）。McKusick 型干骺端软骨发育不良（黄箭头）。可见干骺端的改变和锥状骨骺（430-C～430-E）。



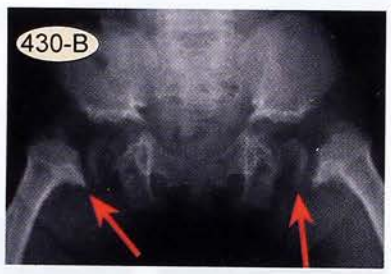

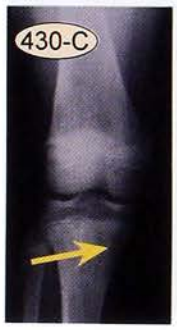





69. 干骺端发育不良

膝外翻，胫骨近端和股骨远端锥形瓶畸形，脊柱侧弯。

70. Möbius 综合征

基因图谱部位 13q12.2-q13。是关节弯曲的一种类型伴脑神经麻痹，斜视，面神经麻痹，舌及腭萎缩，可有胸肌缺损，畸形足，并指（趾）。

71. Morquio-Brailsford 综合征（粘多糖病Ⅳ型）

亚型 A 病因为编码在 N-乙酰半乳糖胺-6-硫酸酯酶，其位于 16q24.3 基因突变，而亚型 B，病因为编码在 β-半乳糖苷酶基因突变，特点是角膜浑浊，听力丧失，主动脉瓣病，齿状突发育不良伴上颈椎不稳，脊柱侧后凸，扁平椎，髂骨翼狭小，关节功能紊乱，包括髋关节发育不良。

图片 430-F～430-H 示莫基奥综合征（粘多糖贮积症Ⅳ型）。典型的特征包括矮身材（430-F），扁平椎（430-G），喇叭口形髂骨翼（430-H）。







72. 粘多糖病

粘多糖病（Mocopolysaccharidosis）致粘多糖在细胞内聚集和尿液排泄。本病有若干类型应加以鉴别。粘多糖病的病因为溶酶体酶缺乏，它是葡萄糖胺聚糖（GAGs）或粘多糖酶降解之故。

下面的图表　不同类型的主要特征

	临床特征
Ⅰ-H Hurler	严重，累及中枢神经系统，内脏，骨骼，进行性
Ⅰ-S Scheie	关节挛缩；智商外观体形和生命正常
Ⅱ Hunter	男性，与 Hurler 相似但较轻
Ⅲ Sanfilippo 综合征	与 Scheie 相似，但有智力发育迟缓
Ⅳ Morquio	智商正常，身材短小，关节松弛，颈椎不稳
Ⅵ Maroteaux-Lamy	与 Hurler 相似，但智商正常而股骨头骨骺变扁平
Ⅶ Sly	新生儿期即可认出

73. 多发骨联合综合征

多发骨联合综合征（Multiple Synostosis Syndrome）也称面听并指（趾）综合征（facioaudiosymphalangism Syndrome）。系位于17q22，鼠 Noggin 基因同原突变引起。多发骨性联合包括肘关节，手指，腕关节，和足，导致多跗骨联合。短指（趾），桡骨头脱位，指甲发育不良，听力丧失，胸部畸形。

74. 指甲髌骨综合征

指甲髌骨综合征（Nail-Patella Syndrome）为 LIM-同源蛋白 LMX1B 基因突变，位于 q34.1。常染色体显性遗传，指甲变形，髌骨缺如或发育不良，喇叭形的髂骨，伴有肘关节活动受限和桡骨头脱位。眼的异常，胸部发育不良，肾性蛋白尿和血尿。

下面的图示指甲髌骨综合征典型特征，包括髌骨缺如或发育不良（431-A）和的指甲生长不良（431-B）。





75. 神经纤维瘤病

1 型 与 2p22-p21，17q11.2 相连。也称 Von Reckinghausen 病。

2 型 病因为神经鞘基因突变。其特征与 1 型比较，周围病变较少，而颅内病变较多，包括听神经瘤。

单个神经纤维瘤（NF）由神经膜细胞和纤维组织构成，很少产生症状。丛状神经纤维瘤，血运丰富，导致毁容和巨大畸形，需要矫形外科治疗，如肢体等长术。咖啡牛奶斑有光滑的边缘或如加利福尼亚海岸的边缘（与麦-奥二氏综合征的粗糙或与缅因州海岸样边缘相反）。脊柱侧弯可为特发性的或营养不良性的。前者按需要治疗，后者的特点为短段的锐角；椎管内的病变可致骨的融蚀，硬膜扩张和脊柱不稳。支具治疗无效，早期前、后路融合是有指征的，简单后方融合有形成假关节的危险。另外，假关节常累及胫骨，表现为前外侧弯曲。需采用预防性支具治疗，发生骨折后需要骨移植和髓内针固定。

表中所列为诊断神经纤维瘤病的必备的特征。两个或者更多的标准是诊断 1 型所必需的。

图 431-C～431-E 示神经纤维瘤病的典型特征是胫骨前弓（431-C），胫骨假关节（431-D），手部软组织过度生长和骨的贝壳样畸形（431-E）。

临床表现	诊断需两个以上表现
咖啡牛奶斑	6 块或大于 5mm
神经纤维瘤	两个以上或单个丛状的神经纤维瘤
雀斑	腋窝或腹股沟区
视神经胶质瘤	
Lisch 结节	（虹膜错构瘤）两个以上
骨损害	NF1 的典型表现
家族史	近亲有 NFI

神经纤维瘤的特征

特点	%
咖啡牛奶斑	87
腋窝的雀斑	80
Lisch结节	60
皮肤的神经纤维瘤	60
学习能力低下	60
家族史	50
脊柱侧旁	40
恶性变	15
胫骨假关节	10
脊柱神经纤维瘤	2







76. Nievergelt 综合征

桡尺骨骨性联合为特点的短肢畸形。近端尺骨和桡骨头半脱位；菱形的胫骨和腓骨；跗骨联合；跖骨骨性联合；短指（趾）；屈曲指（趾）。

77. 眼牙指发育不良综合征

眼牙指发育不良综合征（Oculodentodigital Dysplasia Syndrome）系位于6q21-q23.2，连接素-43基因突变引起。包括小指屈曲，环指和小指并指，足无趾畸形，髋关节脱位，脊髓受压伴四肢痉挛性瘫痪。

78. Ollier病

长骨干骺端多发性内生软骨瘤，多不对称，有变形，生长抑制。10%～30%恶变为恶性的软骨肉瘤。常累及手和足。矫形治疗包括肢体等长术和成角的截骨术。

图432-G示大的内生软骨瘤导致股骨的畸形和短缩。



79. 成骨不全

多数为致命性骨软骨发育不良。病因为Ⅰ型胶原基因突变所致。胶原分子突变的部位和类型决定其遗传表型。遗传表型反映分布在骨的Ⅰ型胶原；牙质；软组织如巩膜，韧带肌腱和皮肤的不同。中度遗传表型仅为正常胶原数量不足或减少。重度的遗传表型认为是负性基因突变的显性遗传，即异常的胶原链毒害了正常的胶原链，因此妨碍了正常胶原的形成。四种临床类型（见表），根据有无牙质成长不全再分为A、B亚型。多发性骨折导致肢体短缩和畸形，包括“军刀”状胫骨和“手风琴”样股骨。借助增加编织骨，板状骨和细胞质而产生弱质骨可使骨折后愈合较快。畸形的长管状骨的骨折可用实心的或可延长的做髓内固定针，并加用多段截骨治疗。缩短固定时间可减少应力遮挡和关节僵硬。能否走路的潜力与发病时的年龄直接相关，并与畸形的程度相反，即发病年龄小，畸形轻的多能走路。脊柱侧弯需早期融合。支具治疗无效，因骨脆弱妨碍器械矫正。对颅底凹陷症尚无有效的疗法。存在传导性的（耳硬化）和感觉神经的听力损伤。二碳磷酸盐化合物可延迟发病的年龄和减少骨折的次数。蠕虫样骨，“鳄鱼”椎骨，麻醉时易出现恶性高热。

表中所列为成骨不全的类型。

类型	1	2	3	4
遗传	显性	新突变	隐性	显性
发生率	40%	10%	30%	20%
严重程度	轻	致命的	进行性	变形的
巩膜	蓝	蓝	白	白
行走	能	不能	罕见	不定

图432-A～432-F示成骨不全的X线表现。2型致死形（432-A）；脊柱侧位片（432-B）；蠕虫样骨（432-C）；成骨不全的4、5型（432-A、432-C和432-D）；3型用髓内针固定（432-A、432-E和432-F）。注意胫骨内的固定物。

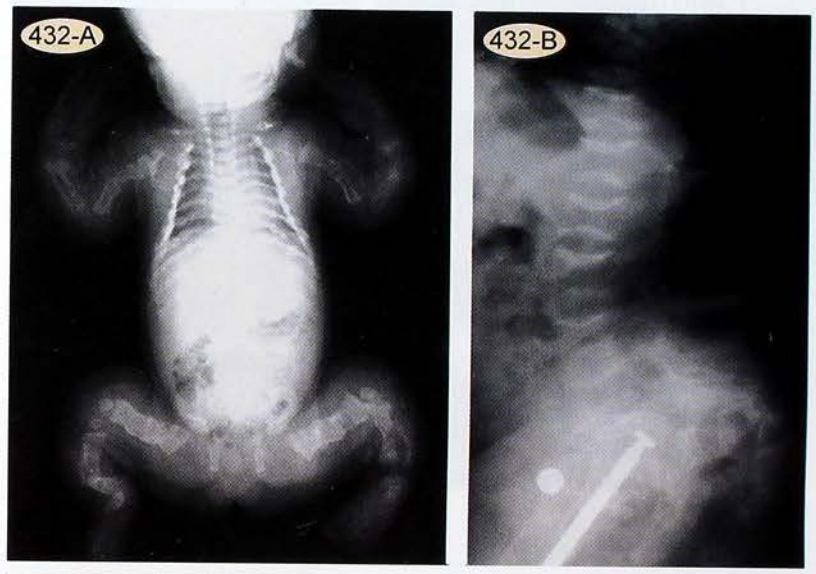









80. 骨硬化病

骨硬化病（Osteopetrosis）也称大理石骨病或 Albers-Schönberg 病。破骨细胞机能障碍导致骨吸收不良。侵占骨髓引起全血细胞减少和感染。脑神经受压可引起失明和耳聋。骨髓外造血引起肝脾肿大。骨的异常变化导致病理性骨折。骨硬化妨碍骨的固定。在儿童可为常染色体隐性遗传型或恶性型。这是由于 TCIRG1 亚单位空泡质子泵突变所致。治疗为骨髓移植。成人型为常染色体显性遗传，更为良性，因位于 16p13 氯化物通路 7（CLCN7）基因突变而致病。

图 433-A ~ 433-D 显示椎体前方的凹陷（433-A），骨中骨（433-B、433-C），骨折处的致密骨（433-D）。

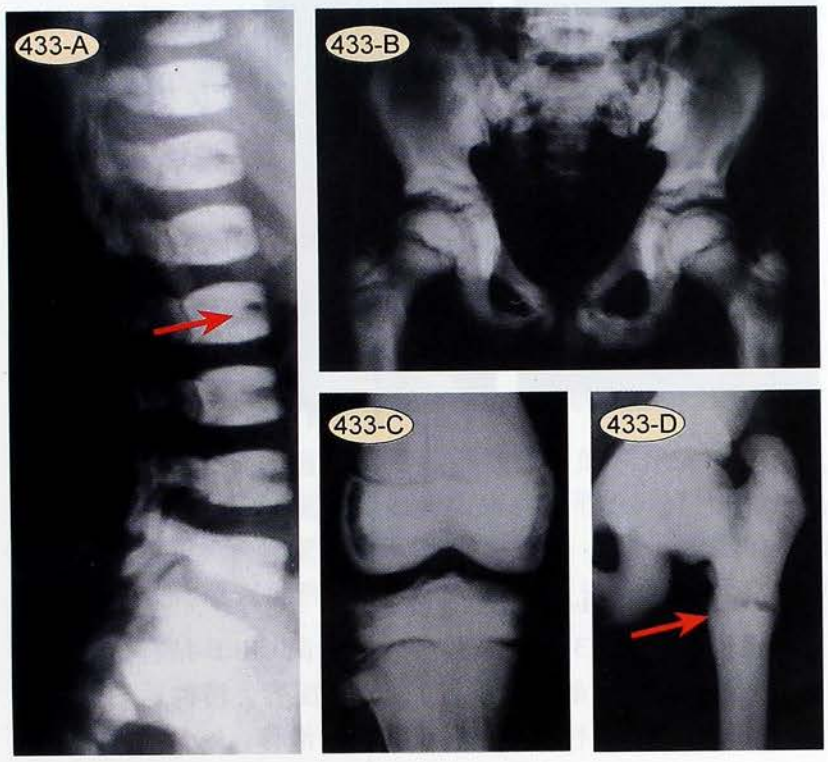

81. Pfeiffer 综合征

也称尖头并指（趾）畸形，5 型。成纤维细胞生长因子受体-1 和-2 基因突变。用多指趾畸形可以与 Apert 综合征鉴别。手和足的受累可与 Crouzon 综合征区分。本综合征有颅缝早闭伴尖头（畸形）。手和足的并指（趾），伴宽的拇指（趾），颈椎异常，桡肱骨联合，脑积水和 Chiari 畸形。

82. Poland 综合征

短指并指（趾）畸形伴同侧胸大肌的胸骨头发育不良。外观问题比功能更突出。肩部其他肌肉缺使重建手术受限，术前需行 MRI 检查。子宫内的血管损伤，子宫内血供受损，继而发生锁骨下动脉中断，认为是该病的病因。已有 1 例双侧的病例报道。



83. Prader-Willi 综合征

病因是由于父系的复制 SNRPN 和 necdin 印迹基因引起，位于 15q11-q13。胎动弱，智力发育迟缓，新生儿期体重不增随后有多食和肥胖症，身材矮小，多涎，肺换气不足，性腺机能减退，隐睾和脊柱侧后凸。

84. Proteus 综合征

存在肿瘤抑制基因磷酸酶和张力蛋白同系物（PTEN）基因的种系突变，已发现一例。Joseph Carey Merrick（1862 ~ 1890）报道为“象人”，除神经纤维瘤病外，尚未发现组织切片没有显示突变的 PTEN 基因。广泛、单侧或局部组织肥大导致躯干和（或）肢体巨大，皮肤和皮下组织淋巴管瘤和血管瘤。骨科治疗包括肢体等长，椎管狭窄减压和脊柱侧后凸融合术。

85. 假性软骨发育不全

位于 19p31，软骨低聚物基质蛋白基因突变，也见于 Fairbanks 骨骺多发性发育不良。除头部外很像软骨发育不全。其他有区别的特点为出生时正常，齿状突发育不良致颈椎不稳，无腰椎椎管狭窄。

86. Prune Belly 综合征

内脏可通过肌肉缺损的腹壁和松弛皱褶的皮肤而明显突出。本综合征有尿路梗阻，隐睾，肛门闭锁，先天性心脏病，胸部畸形。顽固性髋关节脱位，畸形足，脊柱侧弯，垂直距骨和先天性肌性斜颈。

图 433-E ~ 433-G：注意腹肌发育缺陷综合征的典型表现（433-F）和常见髋关节脱位（433-G），但因有复发倾向而难于治疗。





87. Pterygium 综合征

在颈部、肢体屈曲侧横纹处以及手指之间形成的“翼状”结构故称翼状蹼综合征。可伴发脊柱侧弯、髋关节发育不良、椎体分节不良、弯曲指（趾）、并指（趾）、垂直距骨、肌肉发育不良、胸廓畸形、唇腭裂、胃肠道及泌尿生殖系畸形，如生殖器发育不良和阴囊分裂，以及心脏畸形。翼状蹼需早期松解以改善功能；神经血管的结构可限制松解的程度，脊柱侧弯因支具无效，矫正受限而需早期融合。术前脊柱宜行 MRI 检查，肾脏应行超声检查以评估其状态。致死型和多发型为常染色体隐性遗传，而腘窝型为常染色体显性遗传，两者应加以鉴别。

腘窝型翼状蹼综合征也称颜面生殖器腘窝综合征。除面部畸形外，还包括腭裂、泌尿生殖系畸形，如生殖器发育不良和阴囊裂。腘窝的翼状蹼可导致膝关节屈曲挛缩并可能有胫骨与股骨之间的半脱位。腘窝的翼状蹼可能是“跟骨坐骨肌”较大的一部分。单纯并指（趾）、拇指（趾）甲裂，翼状蹼可导致面部变形和外生殖器的扭转。膝关节屈曲，需手术松解或 Ilizarov 外固定器缓慢牵拉伸展治疗。但术后复发率较高。

翼状蹼主要特征：

	翼状蹼综合征
多发性	罕见，隐性遗传，矮身材，累及中枢神经系统，脊柱侧弯，畸形足，多发翼状蹼
腘窝部	位于 1q32-q41 干扰素调控因子 6（IRF6）编码基因突变，罕见，显性遗传，面部、生殖器、膝部的翼状蹼从骨盆到足跟，需早期手术松解
致死性	多种形式

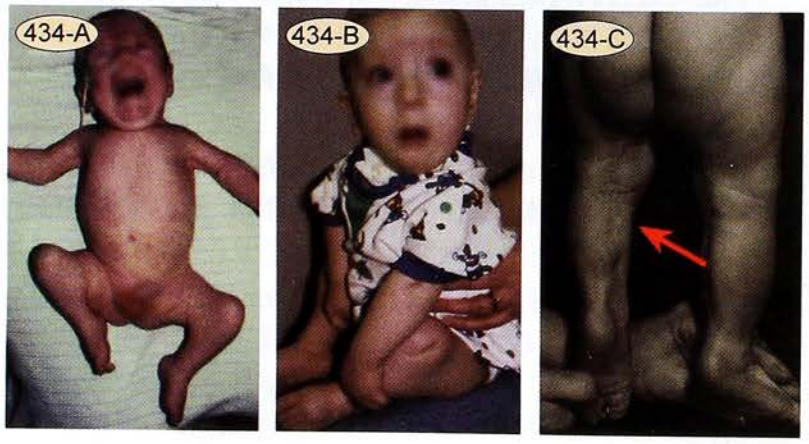

434-A～434-C：434-A 示新生儿膝部的蹼；434-B 示多发性翼状蹼；434-C 示腘窝翼状蹼综合征

88. 致密性骨发育障碍

致密性骨发育障碍（Pycnodysostosis）系 1q21 的组织蛋白酶 K 基因突变致病。矮身材，表现为头面形态异常、前囟闭合延迟、骨密度增高或硬化、骨质脆弱可导致应力性骨折，锁骨发育不良、髋脱位、脊柱侧弯、椎体滑脱、肢端骨溶解。

89. Riley-Day 综合征

见家族性自主神经机能异常

90. Rett 综合征

是 Xq28 和 Xp22 甲基-CpG 粘合蛋白-2 基因突变所引起。出生后 6～18 个月发病，X 连锁显性遗传，常累及女孩，但男性偶可发病。进行性脑病、癫痫发作、孤独症、手的刻板动作、痉挛、反射亢进。脊柱侧弯支具矫正无效，治疗时常需融合至骨盆。掌骨跖骨短缩、关节挛缩、夜间磨牙，心电图示 QT 间期和 T 波异常。

434-D 与 434-E 示 Rett 综合征：434-D 显示术前严重的脊柱侧弯，434-E 为矫正融合术后。

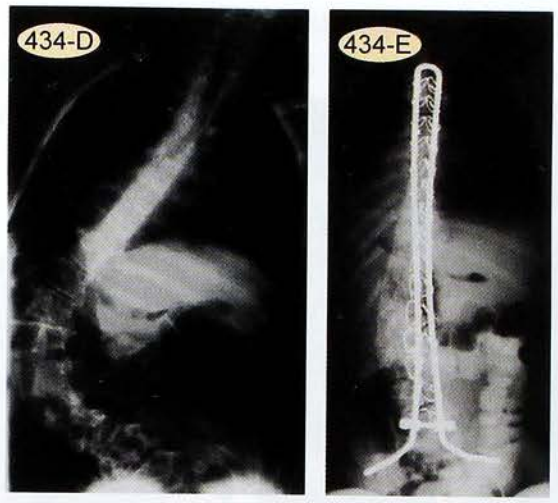

91. Rubinstein-Taybi 综合征

系位于 16p13.3 的转录共激活剂协调 CREB-结合蛋白的基因突变致病。宽大的拇指（趾），特殊面容，精神运动发育延迟，椎体异常及脊柱侧弯，股骨头骨骺滑移，髌骨发育不良及不稳，心脏及泌尿生殖系的畸形和多毛症。

92. Sanfilippo 综合征

也称粘多糖病Ⅲ型。是由于肝素硫酸盐降解减少引起的溶酶体聚积病，其四种亚型分别源于不同酶的缺乏：A 型为肝硫酸酯酶缺乏；B 型为 α-N-乙酰葡糖胺酶缺乏，C 型为乙酰 CoA：α-葡糖胺乙酰转移酶缺乏；D 型为 N-乙酰葡糖胺 6-硫酸酯酶缺乏，同时有脊柱侧弯，关节挛缩。

93. Silver-Russell 综合征

半身肥大，身体不对称，手足畸形，包括短指、弯曲指、并指，椎体异常，脊柱侧弯，股骨头骨骺滑移，髋关节发育不良，小三角面孔，性发育变异。

94. 小髌骨综合征

小髌骨综合征（Small-Patella Syndrome）也称坐骨髌骨发育不良或髋足髌骨综合征，是位于 17q21-q22 的 TBX4 基因突变所致。髌骨发育不良且不稳，坐骨发育不全，股骨近端发育不良，短指（趾），足趾间有宽的趾蹼间隙。

95. 脊柱骨骺干骺端发育不良

这不仅是常染色体显性或隐性遗传，而且是 X 连锁遗传型。脊柱和长骨发育不良，骨骺和干骺端均累及，脊柱侧弯、髋发育不良、桡骨头脱位、骨关节炎、肢体短小、骨骺骨化延迟，管状骨干骺端有条纹改变，关节松弛，脊柱后凸和畸形足。

96. 脊柱骨骺发育不良

脊柱骨骺发育不良（Spondyloepiphyseal Dysplasia-SED）是Ⅱ型胶原基因突变所致。先天型为常染色体显性遗传，由 12q13.11-q13.2 的Ⅱ型胶原 α-1 编码的基因突变所致，骨骺骨化延迟、齿状突发育不良、寰枢椎不稳定。脊柱侧后凸、扁平椎、髋内翻、关节挛缩、髋发育不良、畸形足、骨关节炎、肌张力减退、腭裂、眼玻璃体退化、感觉神经性耳聋。迟发型由 Xp22.2-p22.1 上的 SEDL 基因突变引起。此外尚有许多其他类型，包括隐性遗传模式。

97. 脊柱干骺端发育不良

属异生组。椎体超出椎弓根下缘，形如“开放的楼梯”，长管状骨的干骺端增宽，有如佝偻病；扁平椎，脊柱侧后凸，齿状突发育不良，伴寰枢椎不稳，髋内翻。此外，根据股骨颈和大粗隆骨化延迟的程度还可分为重度、中度和轻度三个亚型。

98. Stickler 综合征

因有骨关节炎和眼异常，又称遗传性关节眼病。主要特征包括扁平椎和脊柱侧后凸。类马凡特征包括：细长指（趾）、髋臼向内突入，听力丧失。可分为三种类型：

Ⅰ型：Ⅱ型胶原 α-1 编码基因突变（COL2A1）

Ⅱ型：Ⅺ型胶原 α-1 编码基因突变（COL11A1）

Ⅲ型：Ⅺ型胶原 α-2 编码在 12q13.11-q13.2 上的基因突变（COL11A2）

99. Streeter 发育不良

见羊膜束带综合征。

100. Taybi 综合征

也称耳腭指综合征，是由 Xq28，Xq28 FLNA 功能获得性基因突变所致。其主要特征包括手指畸形，脊柱侧弯，髋关节发育不良，桡骨头脱位，赘生腕骨，腕骨骨桥，跟骨和第二跖骨出现副骨化中心，“雨蛙”手和足，指甲营养不良，轻度智力发育迟缓。

101. 血小板减少-桡骨缺如综合征

血小板减少-桡骨缺如综合征（TAR）包括血小板减少，桡骨缺失，桡偏手，髋脱位，膝关节半脱位和强直，心脏畸形。，因本综合征无全骨髓病，白血病，拇指畸形和色素改变，可与范可尼综合征区别，但有腕发育不良和骨性融合以及因颅内出血而导致的智力发育迟缓。

102. 毛发-鼻-指骨发育不全

因 8q24.12 上转录因子锌指蛋白基因突变所致。头发稀疏、梨形鼻、锥形指骨骨骺伴有短指畸形，脊柱侧弯、平足、指甲发育不全。

103. Turner 综合征

也称 XO 综合征（435-A）。女性发病，矮小身材，性腺发育不全，性发育迟缓，智力障碍，淋巴水肿，颈蹼，宽胸，乳头间距增宽，肘膝关节异常包括肘外翻和髌股不稳，髋关节发育不良，短指，心肾异常。



104. VACTERL 联合

展开 VATER 字母后为椎体异常（半椎体）、肛门闭锁、心脏异常，包括间隔缺损，动脉导管未闭、法鲁四联症、大动脉转位、气管食管瘘、肾脏畸形、尿道闭锁、肾缺如；肢体异常，如桡骨缺失、拇指近端移位、六指畸形、肱骨发育不良；脑积水、脊柱侧弯。

105. 软腭心面综合征

软腭心面综合征（Velocardiofacial Syndrome）是 22q11.2 的 T-box 1（TBX1）基因突变所致。还可引起 DiGeorge 综合征，又称 Shprintzen 综合征。有腭裂，心脏异常，典型面容。其他特征包括智力受损，听力丧失，矮小身材，肌张力低下，脊柱侧弯，畸形足，高肩胛症，关节松弛和蜘蛛指。

106. 口哨面综合征

见 Freeman-Sheldon 综合征。

（张锡庆 译）

参考文献

Ain MC, Shirley ED. Spinal fusion for kyphosis in achondroplasia. J Pediatr Orthop 2004 Sep-Oct;24(5): p541-5.

Aldegheri R, Dall'Oca C. Limb lengthening in short stature patients. J Pediatr Orthop B 2001 Jul;10(3): p238-47.

Babat LB, Ehrlich MG. A paradigm for the age-related treatment of knee dislocations in Larsen's syndrome. J Pediatr Orthop 2000 May-Jun;20(3): p396-401.

Baitner AC, Maurer SG, Gruen MB; Di Cesare PE. The genetic basis of the osteochondrodysplasias. J Pediatr Orthop 2000 Sep-Oct;20(5): p594-605.

Beguiristain JL, Barriga A, Gent RA. Femoral anteversion osteotomy for the treatment of hip dislocation in Down syndrome: long-term evolution. J Pediatr Orthop B 2001 Apr;10(2): p85-8.

Bosch P, Johnston CE, Karol L. Slipped capital femoral epiphysis in patients with Down syndrome. J Pediatr Orthop 2004 May-Jun;24(3): p271-7

Burns C, Powell BR, Hsia YE; Reinker K. Dyggve-Melchior-Clausen syndrome: report of seven patients with the Smith-McCort variant and review of the literature. J Pediatr Orthop 2003 Jan-Feb;23(1): p88-93.

Christensen CP, Ferguson RL. Lower extremity deformities associated with thrombocytopenia and absent radius syndrome. Clin Orthop 2000 Jun;(375): p202-6.

Christodoulou AG, Ploumis A, Terzidis IP, Timiliotou K, Gerogianni N, Spyridis C. Spleen rupture after surgery in Marfan syndrome scoliosis. J Pediatr Orthop 2004 Sep-Oct;24(5): p537-40.

Cole WG. Advances in osteogenesis imperfecta. Clin Orthop 2002 Aug;(401): p6-16.

Crockett MM, Carten MF, Hurko O, Sponseller PD. Motor milestones in children with diastrophic dysplasia. J Pediatr Orthop 2000 Jul-Aug;20(4): p437-41.

Dalvie S, Skinner J, Vellodi A, Noorden MH. Mobile thoracolumbar gibbus in Morquio type A: the cause of paraparesis and its management. J Pediatr Orthop B 2001 Oct;10(4): p328-30.

Dao KD, Shin AY, Kelley S, Wood VE. Synostosis of the ring-small finger metacarpal in Apert acrosyndactyly hands: incidence and treatment. J Pediatr Orthop 2001 Jul-Aug;21(4): p502-7.

De Pellegrin MP, Mackenzie WG, Harcke HT. Ultrasonographic evaluation of hip morphology in osteochondrodysplasias. J Pediatr Orthop 2000 Sep-Oct;20(5): p588-93.

De Smet L. Dysplasia epiphysealis hemimelica of the hand: two cases at the proximal interphalangeal joint. J Pediatr Orthop B 2004 Sep;13(5): p323-5.

Dietz FR, Albanese SA, Katz DA, Dobbs MB, Salamon PB, Schoenecker PL, Sussman MD. Slipped capital femoral epiphysis in down syndrome. J Pediatr Orthop 2004 Sep-Oct;24(5): p508-13.

Givon U, Schindler A, Ganel A. Hemichondrodiastasis for the treatment of genu varum deformity associated with bone dysplasias. J Pediatr Orthop 2001 Mar-Apr;21(2): p238-41.

Hau MA, Fox EJ, Cates JM, Brigman BE, Mankin HJ. Jaffe-Campanacci syndrome. A case report and review of the literature. J Bone Joint Surg Am 2002 Apr;84-A(4): p634-8.

Hesse B, Kohler G. Does it always have to be Perthes' disease? What is epiphyseal dysplasia?. Clin Orthop 2003 Sep;(414): p219-27.

Ippolito E, Corsi A, Grill F, Wientroub S, Bianco P. Pathology of bone lesions associated with congenital pseudarthrosis of the leg. J Pediatr Orthop B 2000 Jan;9(1): p3-10.

Jung SC, Mathew S, Li QW, Lee YJ, Lee KS, Song HR. Spondyloepiphyseal dysplasia congenita with absent femoral head. J Pediatr Orthop B 2004 Mar;13(2): p63-9.

Kalhor M, Parvizi J, Slongo T, Ganz R. Acetabular dysplasia associated with intra-articular lipomatous lesions in proteus syndrome. A case report. J Bone Joint Surg Am 2004 Apr;86-A(4): p831-4.

Khoshhal KI, Ellis RD. Paraparesis after posterior spinal fusion in neurofibromatosis secondary to rib displacement: case report and literature review. J Pediatr Orthop 2000 Nov-Dec;20(6): p799-801.

Kitoh H, Kitakoji T, Kurita K, Katoh M, Takamine Y. Deformities of the elbow in achondroplasia. J Bone Joint Surg Br 2002 Jul;84(5): p680-3.

Kocher MS, Hall JE. Surgical management of spinal involvement in children and adolescents with Gaucher's disease. J Pediatr Orthop 2000 May-Jun;20(3): p383-8.

Lerman JA, Emans JB, Hall JE, Karlin LI. Spinal arthrodesis for scoliosis in Down syndrome. J Pediatr Orthop 2003 Mar-Apr;23(2): p159-61.

Mankin HJ, Rosenthal DI, Xavier R. Gaucher disease. New approaches to an ancient disease. J Bone Joint Surg Am 2001 May;83-A(5): p748-62.

Merrick J, Ezra E, Josef B, Hendel D, Steinberg DM, Wientroub S. Musculoskeletal problems in Down Syndrome European Paediatric Orthopaedic Society Survey: the Israeli sample. J Pediatr Orthop B 2000 Jun;9(3): p185-92.

Miura H, Noguchi Y, Mitsuyasu H, Nagamine R, Urabe K, Matsuda S, Iwamoto Y. Clinical features of multiple epiphyseal dysplasia expressed in the knee. Clin Orthop 2000 Nov;(380): p184-90.

Myers GJ, Bache CE, Bradish CF. Use of distraction osteogenesis techniques in skeletal dysplasias. J Pediatr Orthop 2003 Jan-Feb;23(1): p41-5.

Nematbakhsh A, Crawford AH. Non-adjacent spondylolisthesis in ehlers-danlos syndrome. J Pediatr Orthop B 2004 Sep;13(5): p336-9.

Park HW, Kim HS, Hahn SB, Yang KH, Choi CH, Park JO, Jung SH. Correction of lumbosacral hyperlordosis in achondroplasia. Clin Orthop 2003 Sep;(414): p242-9.

Peltonen J, Remes V, Tervahartiala P. Early degeneration of the knee in diastrophic dysplasia: an MRI study. J Pediatr Orthop 2003 Nov-Dec;23(6): p722-6.

Ramirez N, Marrero L, Carlo S, Cornier AS. Orthopaedic manifestations of Bardet-Biedl syndrome. J Pediatr Orthop 2004 Jan-Feb;24(1): p92-6.

Remes V, Poussa M, Lonnqvist T, Puusa A, Tervahartiala P, Helenius I, Peltonen J. Walking ability in patients with diastrophic dysplasia: a clinical, electroneurophysiological, treadmill, and MRI analysis. J Pediatr Orthop 2004 Sep-Oct;24(5): p546-51.

Roposch A, Bhaskar AR, Lee F, Adedapo S, Mousny M, Alman BA. Orthopaedic manifestations of Brachmann-de Lange syndrome: a report of 34 patients. J Pediatr Orthop B 2004 Mar;13(2): p118-22.

Ruchelsman DE, Madan SS, Feldman DS. Genu valgum secondary to focal fibrocartilaginous dysplasia of the distal femur. J Pediatr Orthop 2004 Jul-Aug;24(4): p408-13.

Saldanha KA, Saleh M, Bell MJ, Fernandes JA. Limb lengthening and correction of deformity in the lower limbs of children with osteogenesis imperfecta. J Bone Joint Surg Br 2004 Mar;86(2): p259-65.

Skaggs DL, Du Bois B, Kay RM, Hale JM, Tolo VT. A simplified valgus osteotomy of the proximal femur in children. J Pediatr Orthop B 2000 Apr;9(2): p114-8.

Skaggs DL, Moon CN, Kay RM, Peterson HA. Dysplasia epiphysealis hemimelica of the acetabulum. A report of two cases. J Bone Joint Surg Am 2000 Mar;82(3): p409-14.

Song HR, Li QW, Oh CW, Lee KS, Koo SK, Jung SC. Mesomelic dwarfism in pseudoachondroplasia. J Pediatr Orthop B 2004 Sep;13(5): p340-4.

Stanley G, McLoughlin S, Beals RK. Observations on the cause of bowlegs in achondroplasia. J Pediatr Orthop 2002 Jan-Feb;22(1): p112-6.

Tracy MR, Dormans JP, Kusumi K. Klippel-Feil syndrome: clinical features and current understanding of etiology. Clin Orthop 2004 Jul;(424): p183-90.

Unal VS, Derici O, Oken F, Turan S, Girgin O. Fibular lengthening procedure: treatment for lateral instability of the ankle caused by fibular insufficiency in Melnick-Needles syndrome. J Pediatr Orthop B 2004 Mar;13(2): p88-91.

Unger S. A genetic approach to the diagnosis of skeletal dysplasia. Clin Orthop 2002 Aug;(401): p32-8.

Violas P, Fassier F, Hamdy R, Duhaime M, Glorieux FH. Acetabular protrusion in osteogenesis imperfecta. J Pediatr Orthop 2002 Sep-Oct;22(5): p622-5.

Vitale MG, Guha A, Skaggs DL. Orthopaedic manifestations of neurofibromatosis in children: an update. Clin Orthop 2002 Aug;(401): p107-18.

Warman ML. Human genetic insights into skeletal development, growth, and homeostasis. Clin Orthop 2000 Oct;(379 Suppl): pS40-54.

Weisstein JS, Delgado E, Steinbach LS, Hart K, Packman S. Musculoskeletal manifestations of Hurler syndrome: long-term follow-up after bone marrow transplantation. J Pediatr Orthop 2004 Jan-Feb;24(1): p97-101.

Wellborn CC, Sturm PF, Hatch RS, Bomze SR, Jablonski K. Intraobserver reproducibility and interobserver reliability of cervical spine measurements. J Pediatr Orthop 2000 Jan-Feb;20(1): p66-70.

West LA, Ballock RT. High incidence of hip dysplasia but not slipped capital femoral epiphysis in patients with Prader-Willi syndrome. J Pediatr Orthop 2004 Sep-Oct;24(5): p565-7.

Widmann RF, Hresko MT, Kasser JR, Millis MB. Wagner multiple K-wire osteosynthesis to correct coxa vara in the young child: experience with a versatile 'tailor-made' high angle blade plate equivalent. J Pediatr Orthop B 2001 Jan;10(1): p43-50.

Woolf SK, Gross RH. Posterior acetabular wall deficiency in Down syndrome. J Pediatr Orthop 2003 Nov-Dec;23(6): p708-13.

Zeitlin L, Fassier F, Glorieux FH. Modern approach to children with osteogenesis imperfecta. J Pediatr Orthop B 2003 Mar;12(2): p77-87.

Zionts LE, Moon CN. Olecranon apophysis fractures in children with osteogenesis imperfecta revisited. J Pediatr Orthop 2002 Nov-Dec;22(6): p745-50.

第 17 章　供家长参考的信息

一、父母常提到的问题 …… 437
二、家长们应该知道些什么？ …… 438
三、O 形腿和碰膝症 …… 438
四、旋转畸形 …… 439
五、平足 …… 440
六、儿童鞋 …… 441
七、要记住 …… 441

一、父母常提到的问题

1. 什么是发育中的变异?

在孩子正常发育过程中有一些常见的问题，包括柔韧性扁平足、足尖内指、足尖外指、膝内翻和膝外翻等。

2. 为什么婴儿和儿童会有这些变化?

在很多孩子发育过程中这些变化是正常变化的一部分，可能是家庭遗传的，也可能是全家首见的。不幸的是有些隐匿于潜在疾病的畸形未能查出，医生会帮助你鉴别哪些变化不属于异常。

3. 为了孩子的未来，我们应该做些什么?

最好听从医生的建议，儿科医生或你的家庭医生会引导你。医生对于孩子的发育很有经验，他们有资格给你很好的建议。

4. 生长发育中的变化有哪些特点?

这些变化很普遍，广泛存在于健康的婴幼儿中，时间一久会自然校正的。

5. 应该怎么处理这些变化?

最好由孩子的自然发育校正。

6. 我们能否通过纠正孩子的行走和坐立的姿势来帮助校正?

不，这不会加快矫正而且会使孩子懊恼。

7. 矫形鞋或鞋垫是否有用

这些也不能加快校正。

8. 这些治疗有害处吗?

我们研究表明，那些幼年用过矫形支具的成人都还记得那段负面的记忆，同时对他们的自尊心都有很大影响，这些治疗没有必要，反而有害处。

9. 有些医生提倡鞋垫、背部按摩和其他治疗方法，我怎么办?

对于一种给予孩子的治疗方法，它应该兼有必要性和有效性，我们还没有发现明显的科学证据支持应用这些干预方法。

10. 我们的父母或祖父母坚持要我们为孩子做些事，怎么办?

如果必须要做治疗，务必要确定作一些对孩子有益的，可以遵循以下的建议：

A. 不要过分关注孩子的那些变异，因为这样会使孩子感到自己有缺陷。

B. 鼓励孩子积极参加活动。

C. 给予孩子健康的饮食，防止饭量过大导致的肥胖。

D. 给孩子宽松合适的鞋，使脚能充分活动。

11. 宣传品

下面的内容可复印并给家长以了解他们孩子的状况。

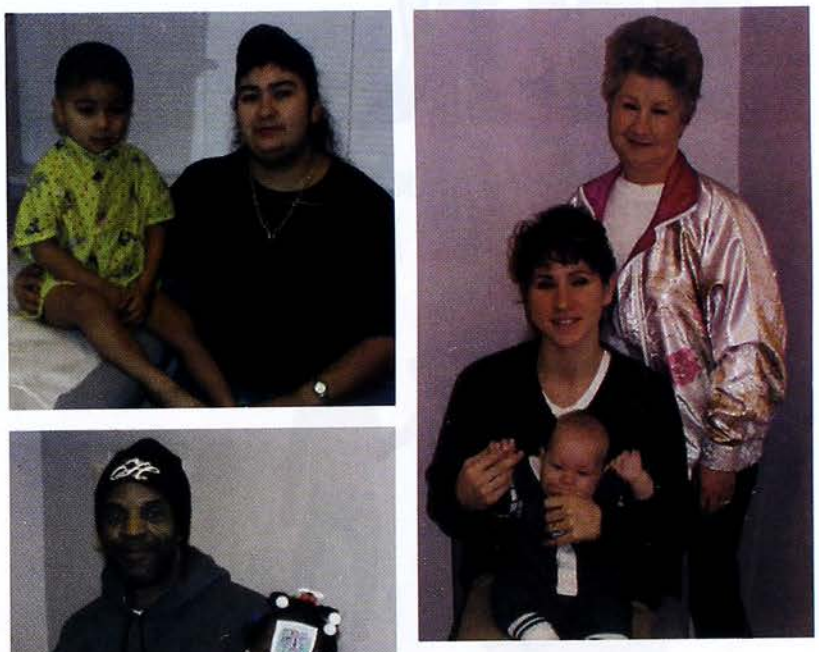



437-A　这是一些典型的家庭，他们非常关注他们的孩子，经常咨询有关孩子的一些问题

二、家长们应该知道些什么?

关于平足、足尖内指、小腿弯曲及有关孩子们的鞋子的问题，



孩子的绝大多数的变异是自然发展的必然结果。

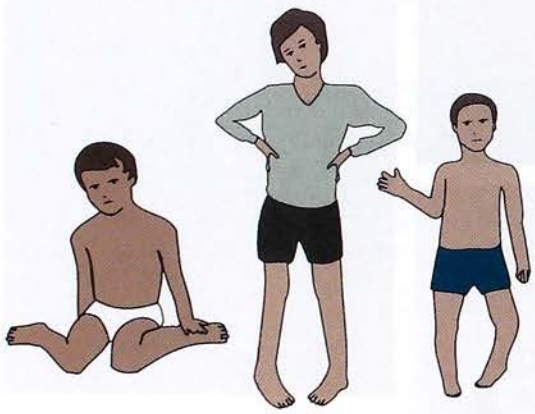

医生能确定孩子的未来无大问题。

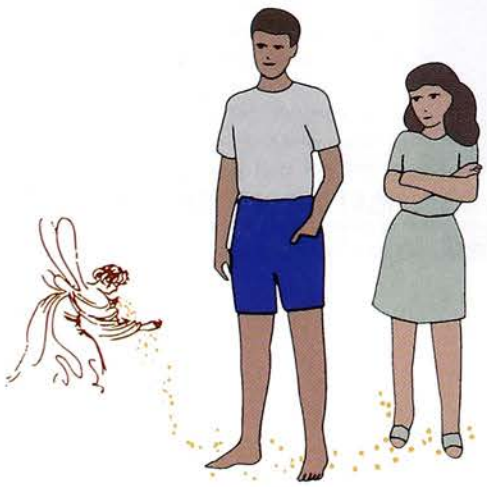

母亲顺其自然的治疗是安全、有效、廉价的。让时间的神奇的力量和生长发育解决问题。

三、O形腿和碰膝症

在孩子的自然生长发育过程中，婴儿常出现O形腿，18个月时会变成碰膝症。那些特殊的鞋、楔形垫高鞋、鞋垫及功能锻炼不会改正外形，只会使孩子感到不适。

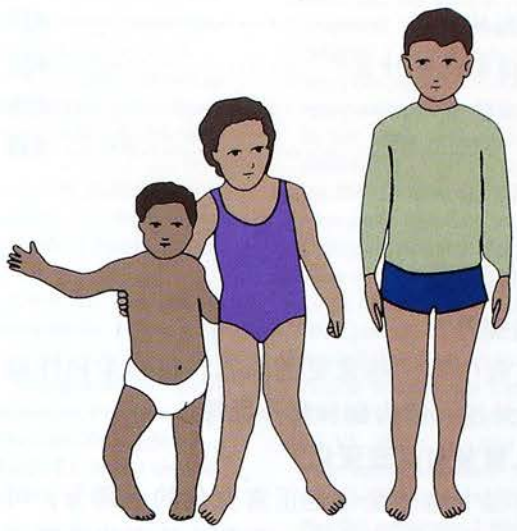

医生会诊断你的孩子的腿是否正常，如果是正常的，会随时间而自然矫正。



如果有这样的情况，医生应予关注：遗传的，尤其对于家族身材普遍矮小的，更应该注意。



四、旋转畸形

足尖内指（内八字脚）比较常见，大多数会自然矫正。

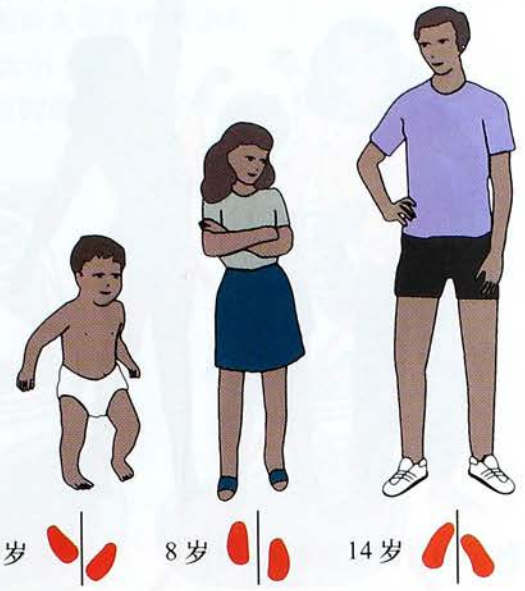

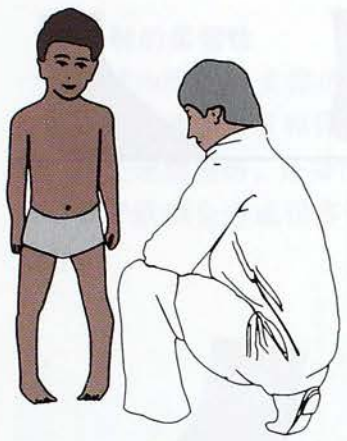

足尖内指有三种原因，医生可以决定：

（1）钩形足
（2）胫骨旋转
（3）股骨旋转

1. 钩形足

钩形足是生前胎位所致。

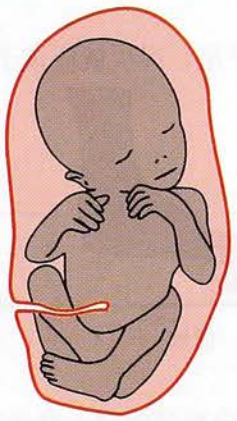

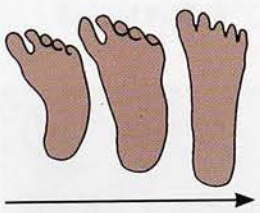

大多数钩形足无需治疗都会在新生儿头一个月内得到一些矫正，在 3 岁内会大为改善。

少数钩形足是僵硬、持久不能改善的，这种情况就需要用石膏、支具来校正。特殊的鞋是无效的。

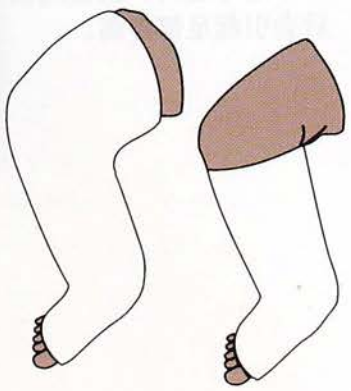

2. 胫骨旋转

胫骨旋转是小腿向内旋转。这种变异属正常改变，在婴幼儿中很常见。



夹板、功能锻炼、支具或矫形鞋都不会矫正旋转，反而可能有害。大多数的胫骨旋转在婴幼儿期都会得到自然矫正而无需治疗。

3. 股骨旋转

股骨旋转是大腿骨的旋转，可以导致小腿向内旋转。股骨旋转的原因不明。股骨旋转在 5 ~ 6 岁时最严重，大部分儿童在 10 岁时会自然矫正。



特殊的鞋垫、支具不会改变这种变化，只会使孩子不舒服，感到害羞，妨碍游戏。

五、平足

父母担心平足，但是……



婴儿、幼儿甚至在成人的平足是正常的。特殊的鞋、鞋垫、楔形垫高鞋或功能锻炼都不会帮助柔韧的平足产生足弓。

你知道吗?

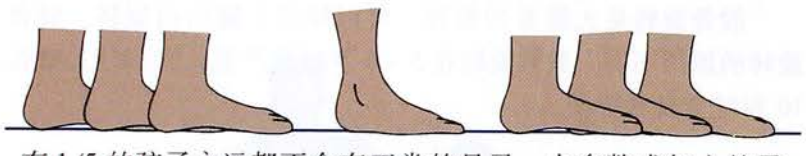

有1/5的孩子永远都不会有正常的足弓。大多数成年人的柔韧性平足都是有力量的、无疼痛的。

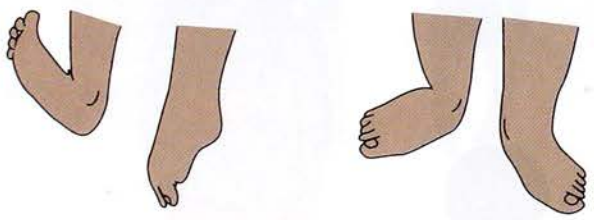

由于关节松弛，大多数孩子的足弓较低，他们站立时足弓变平，足部会向内或外转动。

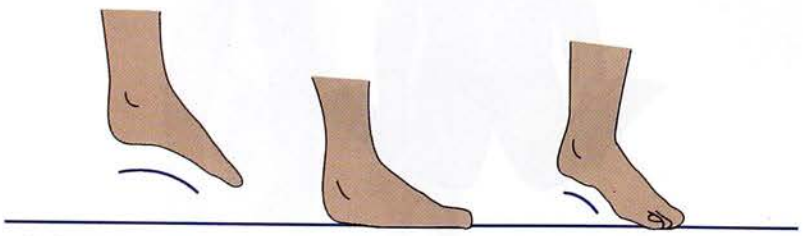

抬高脚或以足尖站立时，就可以清楚地看到足弓。



就像正常孩子的身高并不相同一样…

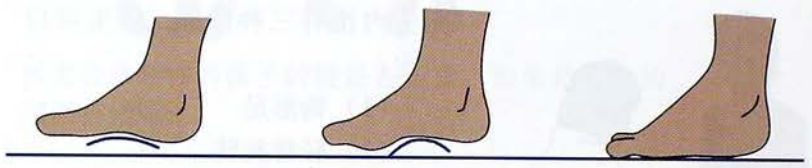

…正常的足弓的高度也不相同!

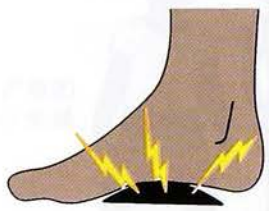

在柔韧的平足足弓下面用鞋垫会使孩子感到不舒服…也是在经济上的浪费!

如此平足，医生就应该予以关注：



僵硬　　疼痛　　特别严重的



如果足弓过高，就更应该引起医生的注意，因为足弓过高以后会引起足部疼痛。

六、儿童鞋

赤脚的人都有一双最好的脚！孩子需要一双柔韧、宽松的鞋，能使足部最大限度的自由的正常发育。

1. 鞋的大小

稍大一点的鞋要比小的鞋好得多。



2. 鞋的柔韧性

坚硬和所谓有支撑的鞋对足不利，因其限制了足的活动，而这正是足增加力量和保持动作所需要的。孩子的鞋应该能防寒，防止硬物损伤，还要能让足部活动自由。

孩子跌倒会造成很多种损伤。平底鞋既不滑又不粘，所以最好。

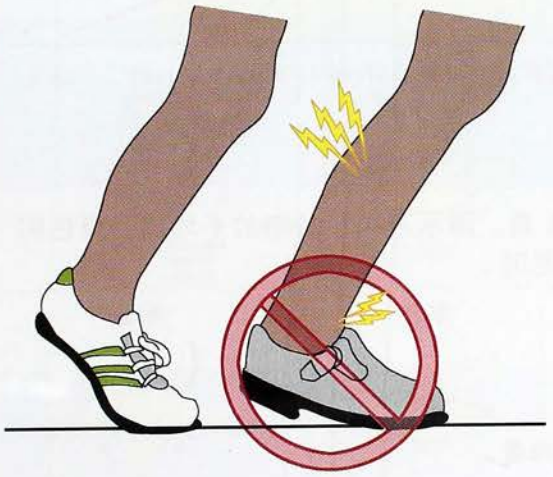

3. 鞋的材料

鞋的材料能透气的是最好的，尤其是热天穿的鞋更应如此。



避免穿奇形的鞋



尖头的鞋，高跟以及硬底的鞋对足都不好。

七、要记住

你所能做的最好的就是鼓励孩子多进行体育锻炼，并不要让他吃得太多。

那些所谓的矫形鞋、鞋垫、楔形垫高以及支具多是无用的，只能使孩子感到不适。

随着时间的神奇力量和孩子自身的生长发育，母亲顺其自然的治疗是安全有效而又廉价的。

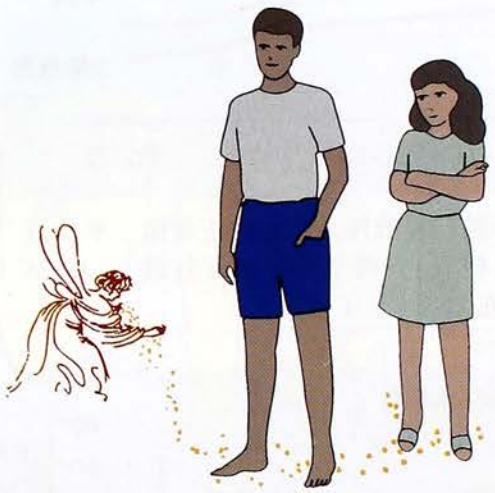

“游戏是孩子的工作或职业”

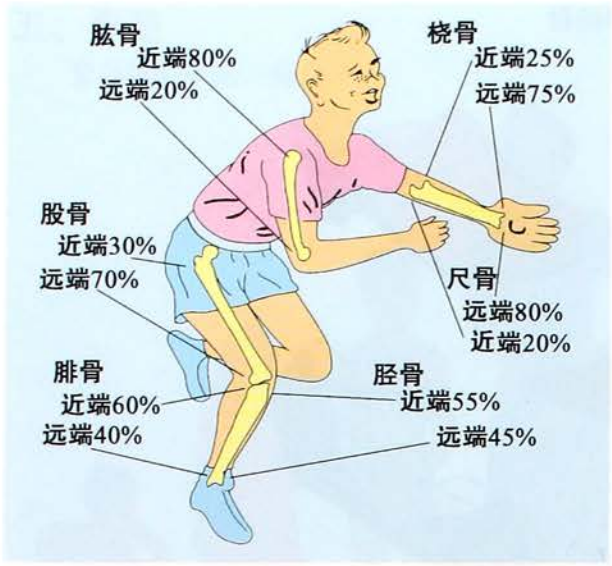

442-A 生长板在长管状骨的生长中的作用

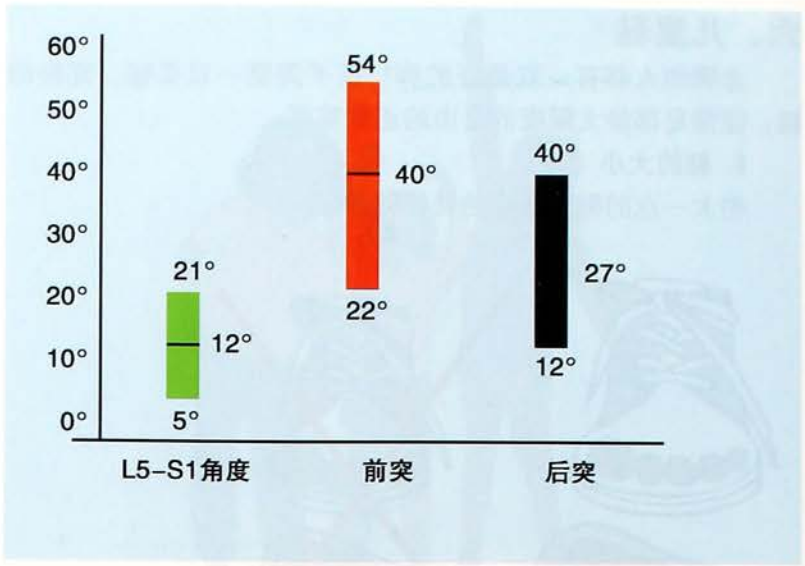

442-B 儿童脊柱在矢状面上正常测量值。包括第 10～90 百分位。“L5～S1 角”为测量 L5 的下方平面与 S1 的上方平面所形成的夹角（绿色）。前凸用 Cobb 法 L1 和 L5 角度（红色）。后凸用 Cobb 法测量 T5 至 T12 之间的角度（蓝色）

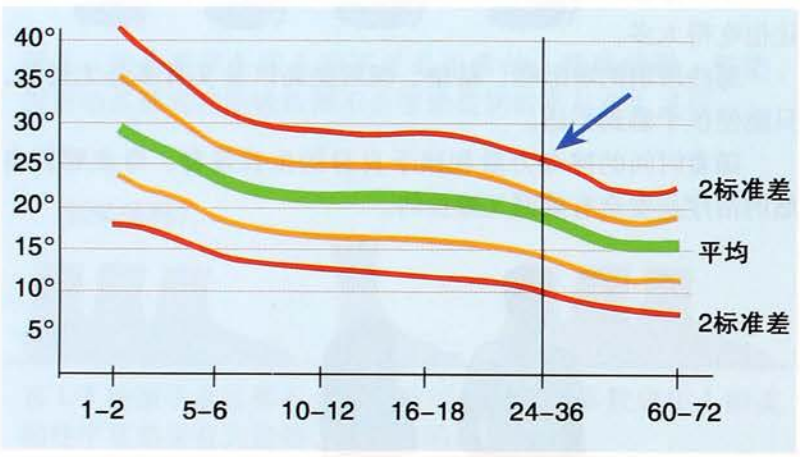

442-C 髋臼指数。图示髋臼指数按月龄组的正常值。平均值（绿线），一个标准差（橙线），两个标准差（红线）。在 25 个月龄时，髋臼指数应在 25°以上（蓝箭头）

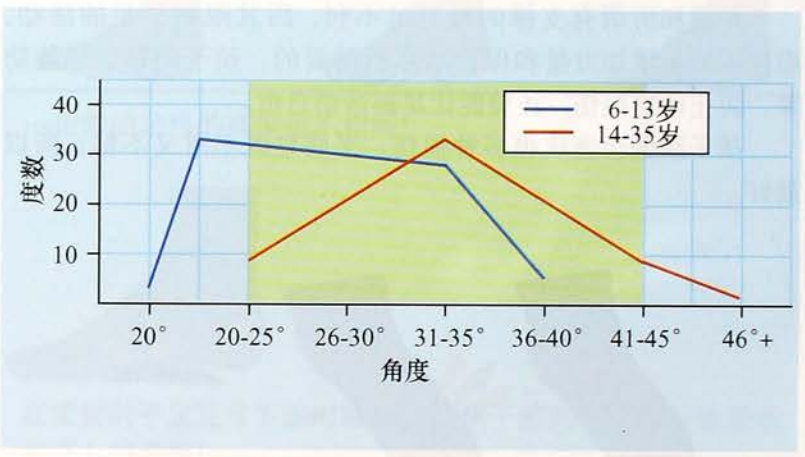

442-D 髋臼的 C-E 角。图示不同年龄组的平均值。绿色阴影区为成人的正常范围

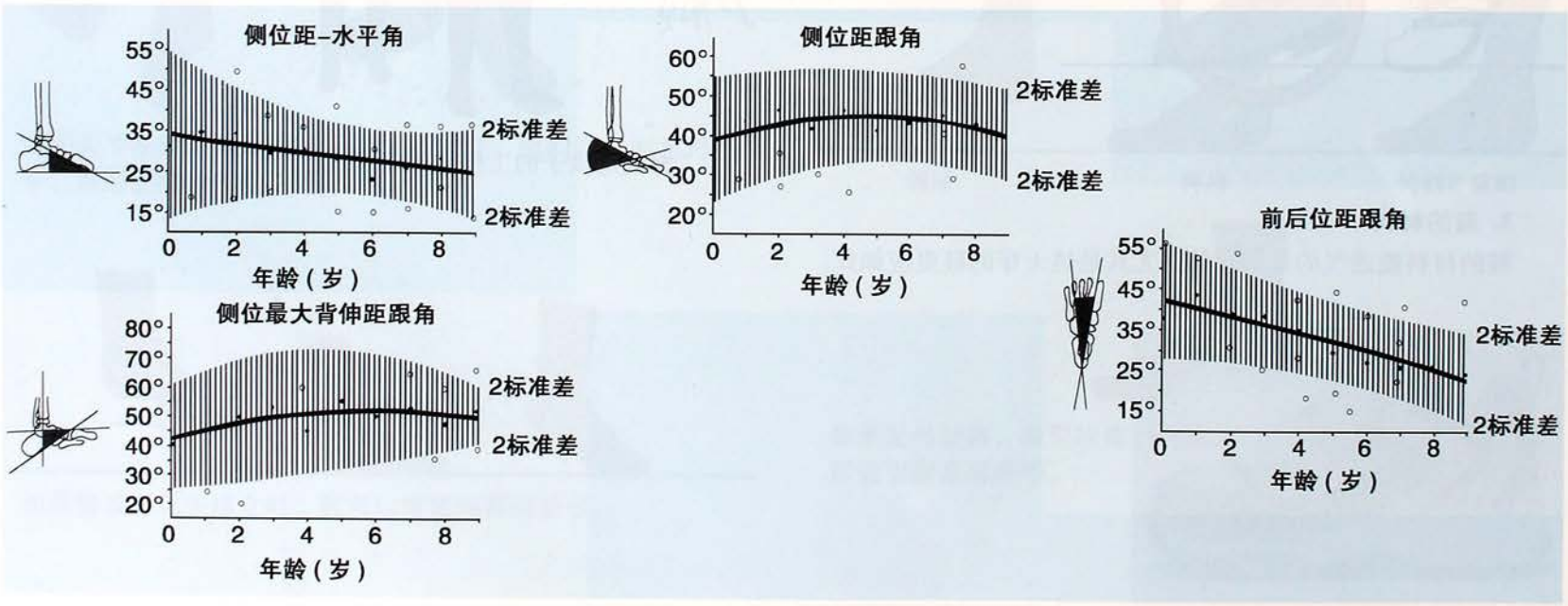

442-E 婴幼儿站立位足的 X 线片测量的正常值。深阴影区为平均值和正常范围（±2 个标准差）

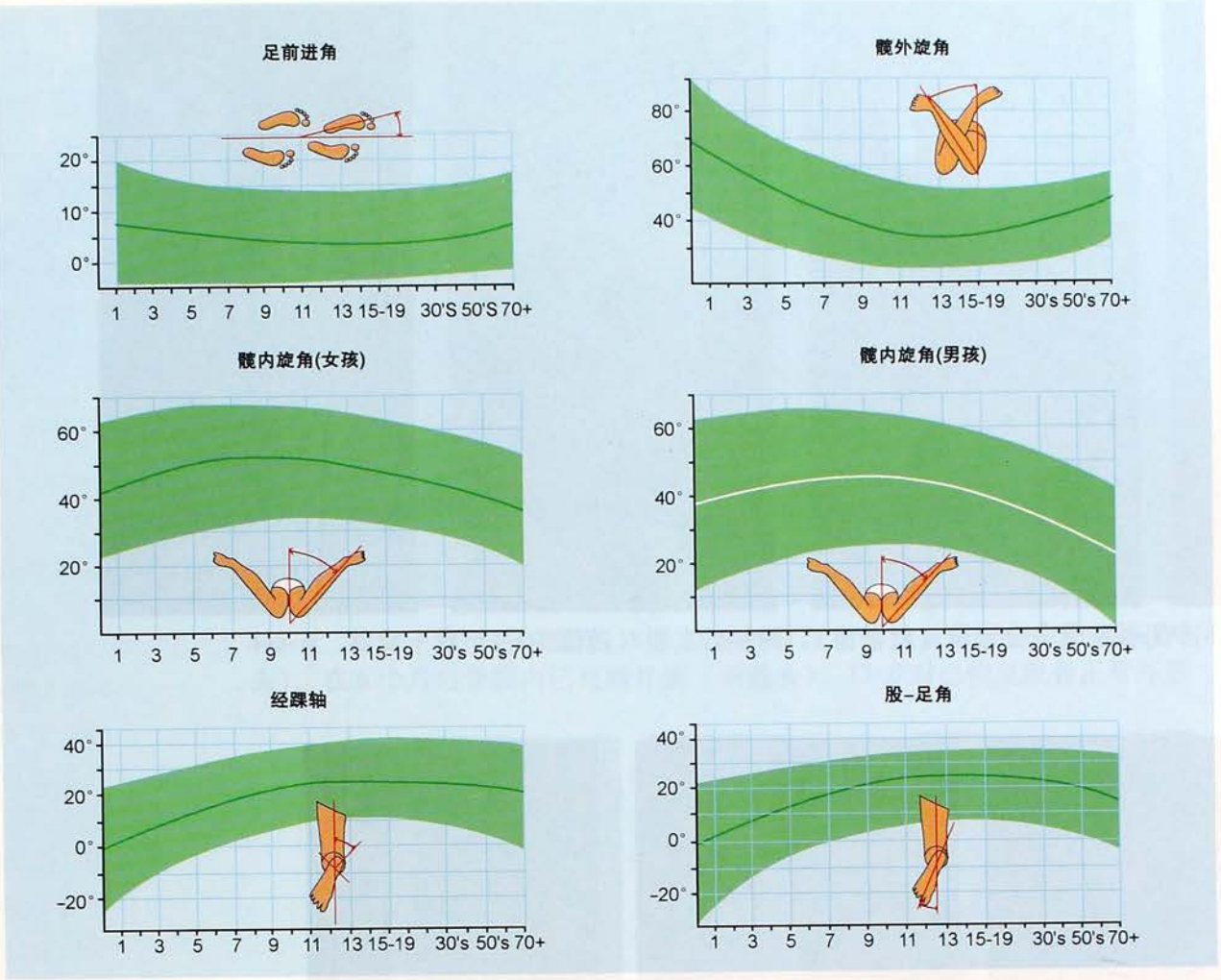

443-A 下肢旋转外形轮廓正常值。图示绿色部分代表平均值和正常范围（±2个标准差）由于男女之间的髋关节的内旋值不同，所以分别表示

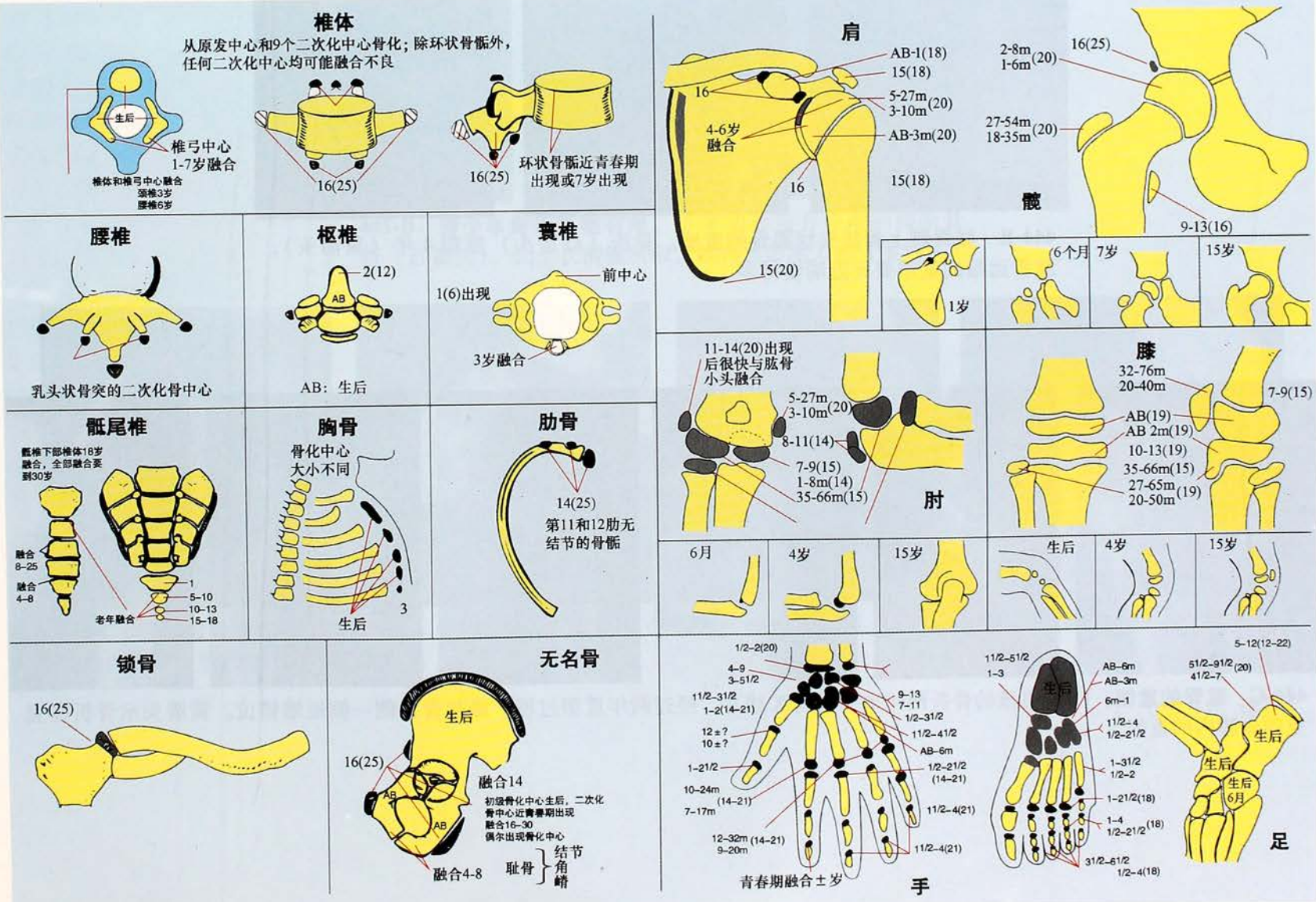

443-B 骨化中心



444-A 肱骨的重塑。8岁男孩肱骨完全错位（红箭头）。两年后重塑（黄箭头）



444-B 肱骨髁上骨折矢状面骨的重塑。骨折（红箭头）重塑4年（黄箭头），肱骨远端的重塑要比近端慢得多

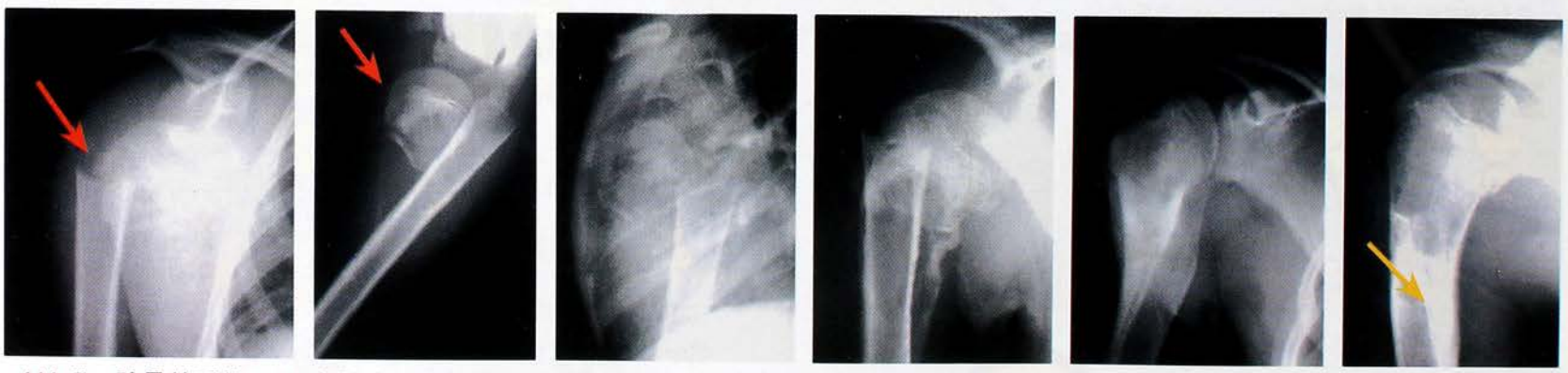

444-C 肱骨的重塑。12岁男孩的骨折两年来一系列X线片。经过两年重塑过程，最初骨折侧一侧短缩错位。黄箭头示骨折在完整的骨膜内的重塑



445-A　股骨干骨折后的重塑。8 岁女孩股骨干粉碎性骨折，经牵引后石膏外固定（红箭头）。在 6 个月后骨膜内已充满骨痂（黄箭头），13 岁时已恢复股骨正常外形



445-B　青少年骨折重塑有限。15 岁男孩股骨中段的横断骨折（红箭头），因生长潜能所限，故再塑形能力差（黄箭头）

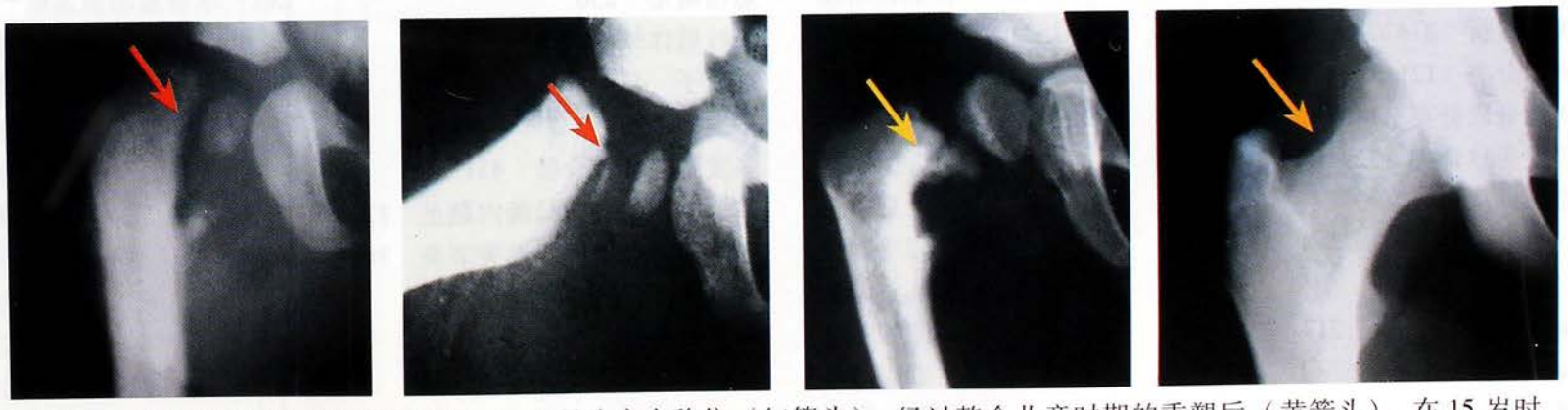

445-C　婴儿股骨近端骺骨折的重塑。示股骨头完全移位（红箭头），经过整个儿童时期的重塑后（黄箭头），在 15 岁时完全恢复正常形状（橙箭头）

（吕　龙 译）

索　引

18 个月以下的发育性髋关节发育不良　170
ADI　222
Blount　84
CMD　409
DMAA　116
FSHD　409
PCR　349
PPS　410
SAC　222

A

白细胞计数　349
扳机指　254
板层骨　5
半侧骨骺发育不良　375
半椎体切除术　213
膀胱外翻　201
闭合复位　170
避痛步态　79
臂丛神经探查　236
编织骨　5
扁平椎　203
扁平足　132
变形　12
髌骨轨迹　144
髌骨忧惧征　145
并趾　112
病理性骨折　274
病因学分类　121
剥离性骨软骨炎　148
剥脱性骨软骨炎　329
步态　11

C

Charleston 侧弯支具　217
Chiari 畸形　404
Cobb 角法　200
Cotrel 和 Dubousset　219
C-反应蛋白　349
槽式髋臼扩大术　179
测量股骨倾斜角度　88
测量胫骨倾斜角度　89
产伤　272
成骨不全　432
成骨细胞瘤　203
持续性发育不良　176
尺骨鹰嘴骨折　314
杵臼样踝关节　141
储备层　6
穿刺抽吸　351
穿透伤　245
传统的治疗方法　122
创伤　257
垂直距骨　119
槌状趾　113
锤状趾　113
挫伤　328

D

Dimeglio 分类　121
Drummond 固定系统　219
单一关节青少年风湿性关节炎　39
单指　230
弹响髋　193
弹性髓内针固定　266
蛋白多糖　3
蛋白加工基因类　14
电视辅助胸腔镜　219
顶椎　211
定切口　52
动脉瘤样骨囊肿　203，372
毒素性滑膜炎　165
短指畸形　230
断性肢体缺损　230
对孩子　43
多发创伤　273
多发骨联合综合征　431
多关节挛缩并发马蹄内翻足　122
多关节青少年风湿性关节炎　38
多基因或多因素遗传　13
多聚酶联反应　349
多趾　112

E

Ellis-Van-Creveld 综合征　424
儿童的背疼　202

F

Fairbank 病　426
Freiberg 病　110
发育型基因类　14
发育性髋关节发育不良　166

法国治疗方法 122
反射性交感营养不良 111
反向弯曲位摄片 211
肥大层 6
分类方法 121
跗骨融合 136
跗管综合征 111
复位的稳定性 170
腹壁反射 199

G

Gower 征阳性 408
Green 手术 235
改良 Phemister 骨骺阻滞术 100
干骺端发育不良 430
干骺端软骨发育不良 430
感觉 388
高弓内翻足 139
跟骨延长 134
跟腱挛缩 133
跟舟 136
肱骨髁上骨折 306
肱骨旋转截骨术 236
共济失调 392
股-足角 29
股骨短缩截骨 174
股骨干骨折 290
股骨干缺陷 102
股骨后倾 93
股骨近端骨折 296
股骨近端截骨术 178
股骨近端局部缺陷 102
股骨颈基底部截骨术 192
股骨颈截骨术 192
股骨前倾 92
股骨头骨骺滑移 188
股骨头危象征 184
骨骺发育不良 426
骨化中心 5
骨膜 5
骨盆骨折 298
骨盆两侧的对称性 211
骨牵引 67
骨肉瘤 380
骨软骨病 16
骨塑形 263
骨髓或骨基质 370
骨损伤 328
骨突 6
骨样骨瘤 203
骨硬化病 433
骨整形术 192
固定部位的夜间痛 376
关节穿刺 71
关节镜减压 351
关节内激素 251
关节松弛 25
关节液 35
关节造影 170

H

Harrington 器械矫正 219
Horner 综合征 236
红细胞沉降率 349
骺板骨桥 261
骺板损伤 328
骺损伤 260
后脊髓灰质炎综合征 410
滑膜关节 4
滑囊炎 341
划圈步态 79
踝扭伤 280
寰枢间距 222
唤醒试验 219
混合固定系统 219
活动范围 25

J

肌电图 36
肌腱转移术 411
肌节 2
肌强直型肌营养不良 409
肌肉和腱损伤 328
肌肉假性肥大 408
肌张力障碍 392
基因缺陷 14
畸形 12，26
畸形性马蹄内翻足 121
畸形足 120
脊髓空洞 404
脊髓平面 198
脊髓拴系 404
脊髓肿瘤 203
脊髓纵裂 404
脊索 197
脊柱侧弯 210
脊柱干骺端发育不良 435
脊柱骨骺发育不良 435
脊柱骨骺干骺端发育不良 435
脊柱关节病 27
脊柱损伤 300
脊柱肿瘤 203
脊椎下垂 208
家长 44

甲沟炎 245
甲下感染 245
假性半脱位 222
假性软骨发育不全 433
假肢 73
检查儿童和青少年 24
腱鞘炎 245
僵直 392
交叉克氏针固定 266
胶原 3
矫形器 72，394
矫正鞋 47
结构基因类 14
截骨或切除及内固定 213
经颅运动诱发电位 219
经皮跟腱切断术 125
经皮骨骺阻滞术 100
经皮内收肌腱切断术 170
胫骨骨折 284
胫骨疾患 340
胫骨假关节 157
胫骨内旋 92
胫骨倾斜角 88
胫骨外旋 92
胫内翻 84
痉挛 392
巨指 250
距下关节融合术 399

K

King-Moe 分型 215
Klisic 手术 235
Kniest 发育不良 428
Krukenberg 手术 231
Köhler 病 110
开放性骨折 275
抗生素的选择 350
抗生素治疗时间 350
可容纳脊髓的空间 222
克氏针 55
口哨面综合征 435
夸张性的骨骼肌肉疼痛综合征 64
髋关节脱位 295
髋关节危险因素 168
髋内翻 194

L

Lachman 试验 145，332
LaCroix 软骨周围环 7
Langenskiöld 分期 84
Lenke 分型 215
Luque 固定系统 219
劳损 330，341
理疗 57，74
连续注射激素 370
裂指 230

M

Mallet 分类 236
McCune-Albright 综合征 429
Melnick-Needles 综合征 429
Milwaukee 支具 217
Morquio-Brailsford 综合征 430
Mosca 法 98
Moseley 直线图法 98
Möbius 综合征 430
麻醉 50
马蹄步态 79
马蹄内翻足 120，121
毛发-鼻-指骨发育不全 435
面-肩胛-肱型肌营养不良 409
牧羊人手杖”畸形 373

N

Nievergelt 综合征 431
NMEP 219
脑积水 404
脑性瘫痪 392
内翻或去旋转截骨 174
内固定及融合 213

O

Ollier 病 432

P

Paley 乘数表法 98
Pavlik 吊带 169
Pemberton 骨盆截骨术 173
Pfeiffer 综合征 433
Pirani 分类 121
Poland 综合征 433
Ponseti 治疗方法 122
Prader-Willi 综合征 433
Proteus 综合征 433
Prune Belly 综合征 433
Pterygium 综合征 434
配子 1
皮肤牵引 66
皮肌炎 415
偏瘫 396

Q

Q 角 144
器官生成 2

牵拉肘 305
牵涉痛 146
牵引 65
前臂骨折 315
前交叉韧带功能不全 341
前弯试验 199，211
嵌甲 109
强直性脊柱炎 39
切开引流 351
区域性疼痛综合征 229
躯干僵硬及倾斜 211
全面检查 24
缺血性坏死 60，175

R

Ranvier 环 7
Reiter 综合征 39
Rett 综合征 434
Riley-Day 综合征 425，434
Risser 征 211
Rubinstein-Taybi 综合征 434
人鱼综合征 429
韧带和肌腱附着点疼痛 38
韧带损伤 328
溶体酶 3
融合 136
融合平面 218
褥疮 59
软腭心面综合征 435
软骨联合断裂 328
软骨瘤病 429

S

Salter 骨盆截骨术 173
Sanfilippo 综合征 434
Sever-L'Episcopo 转移手术 236
Sever 病 110
Silver-Russell 综合征 434
Stickler 综合征 435
Streeter 发育不良 435
三个胚层 2
三螺旋的肽链 3
三平面骨折 282
桑葚胚 1
色素绒毛结节性滑膜炎 153
闪烁成像 32
上肢缺失 230
神经板 2
神经弓 197
神经管 2
神经或肌肉功能基因类 14
神经损伤 247
神经纤维瘤病 431
神经源性运动诱发电位 219
生长板 6
生长期 1
生骨节 2
生皮节 2
施莫尔结 204
石膏 68
时间效应 37
嗜酸性肉芽肿 203
手法康复训练 413
手畸形 252
手足徐动 392
输血 51
术中神经生理学监测 219
双髌骨 146
双肩高度 211
双肩胛骨突出程度 211
水痘 361
四肢瘫 400
髓内针 54

T

Taybi 综合征 435
TcMEP 219
Tillaux 骨折 282
TLSO 背心 209
TLSO 支具 217
Trevor 病 375
Turner 综合征 435
特发性马蹄内翻足 121
特发性软骨溶解 165
疼痛 26
体节 2
通气量 324
通用系统 219
凸侧半融合 213

V

VACTERL 联合 435

W

Woodward 手术 235
外髁骨折 310，311
外生骨疣 374
外展肌倾斜 79
外指 88
弯曲趾 113
腕骨骨折 248
未经治疗的结果 37
尾端退化综合征 424
舞蹈病 392

X

X-性连遗传 14
膝部疾患 341
膝内翻 81
膝外翻 81
系统性青少年类风湿性关节炎 39
细菌培养 349
细菌学 347
下肢发育缺陷 101
下肢痛 27
先天性多关节挛缩症 412
先天性高弓足 139
先天性高肩胛 235
先天性后突 220
先天性肌强直 409
先天性肌强直型肌营养不良 409
先天性肌营养不良 409
先天性肢体缺失 40
显性遗传 14
小髌骨综合征 434
小腿痛 340
小足趾 112
携带角 228
性细胞核减数分裂 1
胸锁乳突肌的双极松解术 234
休门病 204
休门后突 221
旋转不稳定性试验 145
旋转成型术 102
选择性手术 50
血管瘤 378
血清阴性脊柱关节炎 39
血小板减少-桡骨缺如综合征 435
血液学 35

Y

眼牙指发育不良综合征 432
羊膜腔 2
仰趾高弓足 139
夜间夹板 169
异常的形态生成 12
异常生长 12
异乎寻常的生长 10
隐性遗传 14
婴儿的全面检查 24
婴儿骨皮质增生症 428
预防性钢针固定 192
原位融合术 213
运动的重要性 323
运动损伤 323
运动系统的发育 11

Z

再植 247
暂时性滑膜炎 165
增殖层 6
粘多糖病 430
粘多糖病Ⅳ型 430
粘多糖聚积病 3
掌骨骨折 248
针移动 59
肢带型肌营养不良 409
肢骨纹状肥大 429
肢体不等长 96
肢芽 2
脂肪瘤 404
跖骨与关节面夹角 116
指骨骨折 249
指甲髌骨综合征 431
指尖截指 247
指尖压轧损伤 247
指间关节扭伤 247
致密性骨发育障碍 434
中毒性休克综合征 60
肿瘤相关的或细胞控制基因类 14
重叠趾 113
周围神经鞘肉瘤 379
肘关节脱位 309
爪形趾 113
转换反应 202
转移瘤 203
转子间截骨术 192
转子下截骨术 192
椎管缺陷 404
椎间盘 197
椎间盘炎 205
椎体肿瘤 203
着装 21
姿势性圆背 220
自然史 37
综合征 417
足部感染 108
足部骨折 278
足部疼痛 108
足部肿瘤 141
足尖内指 88
足趾肥大 113
足趾行走 131
最大的压痛点 27，144

Originally published by Lippincott Williams & Wilkins, 2001.
Copyright © 2017 Global-HELP Organization

9 781601 892003 >



Global HELP

This book is provided as a free public service and honors the publisher and authors

www.global-help.org