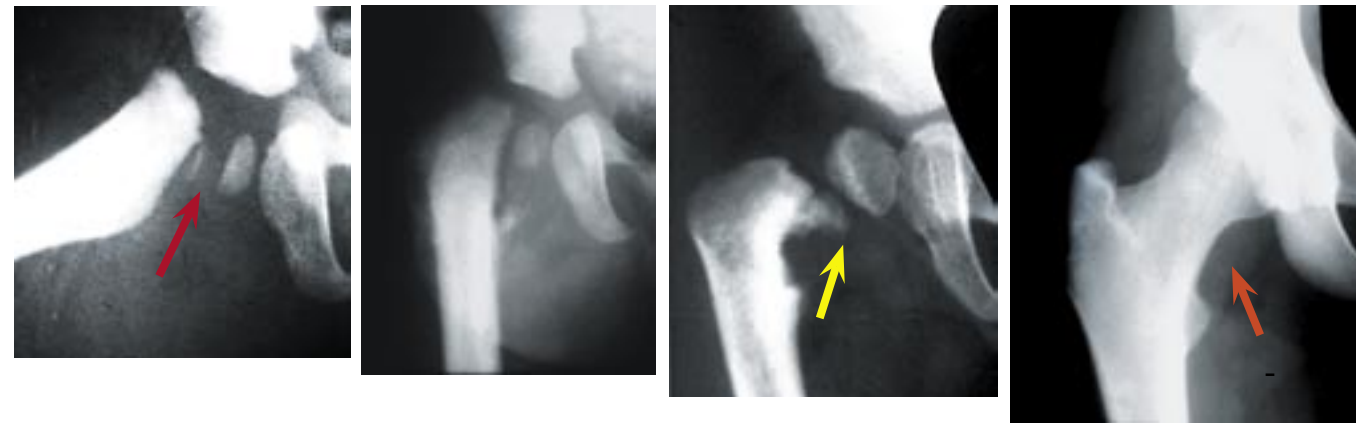
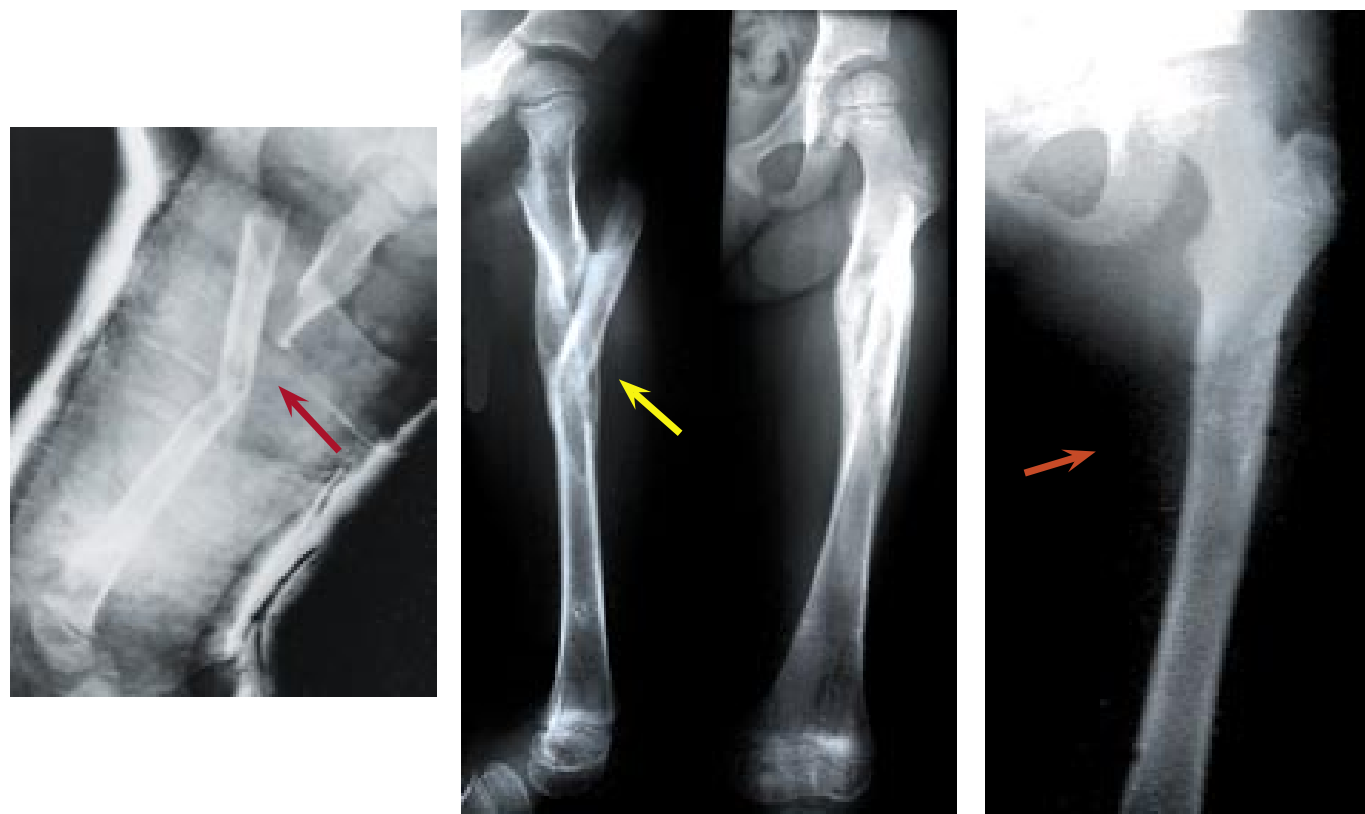


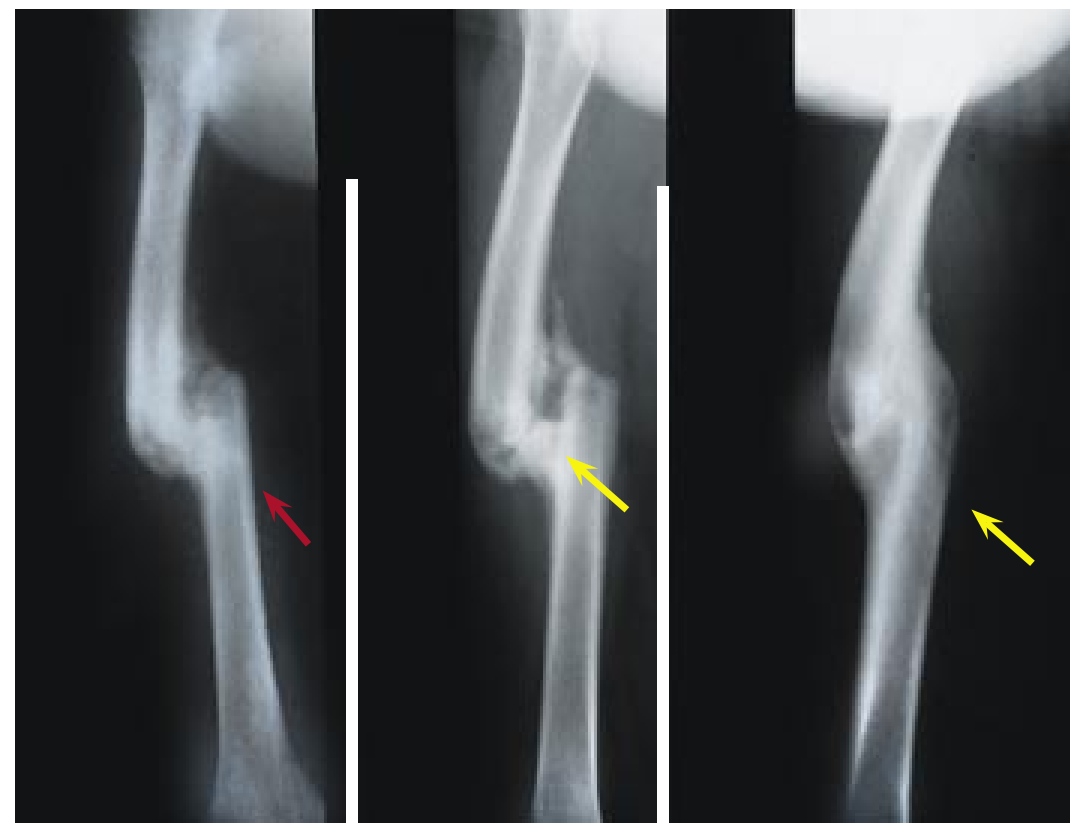
# Remodelacion De Fracturas En Niños



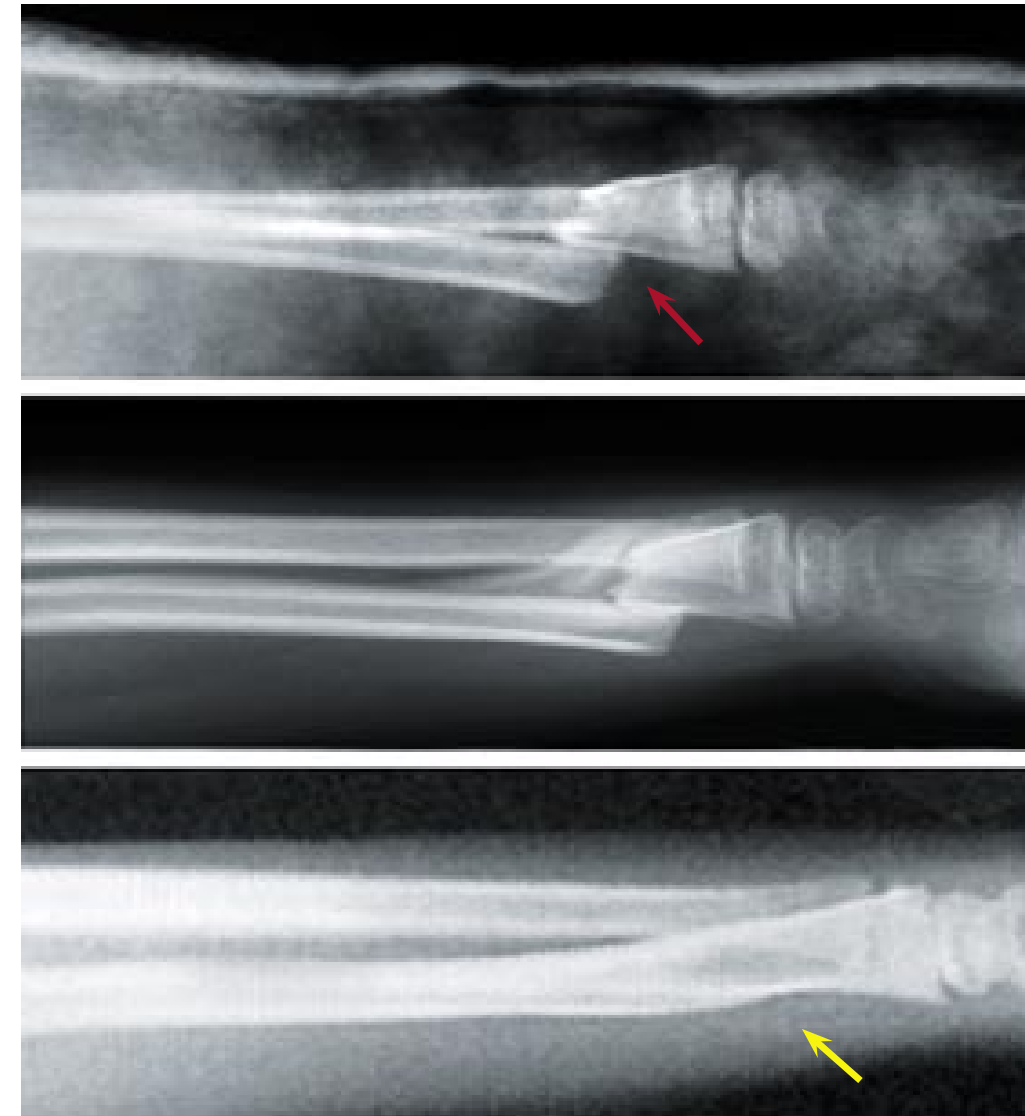
**Remodelacion de una fractura de la fisis femoral proximal en un infante.**  
 Notese la remodelacion de una fractura totalmente desplazada de la cabeza del femur (flecha guinda)  
 Durante la infancia (flecha amarilla). Conformacion normal a los 15 anos (flecha naran.a).



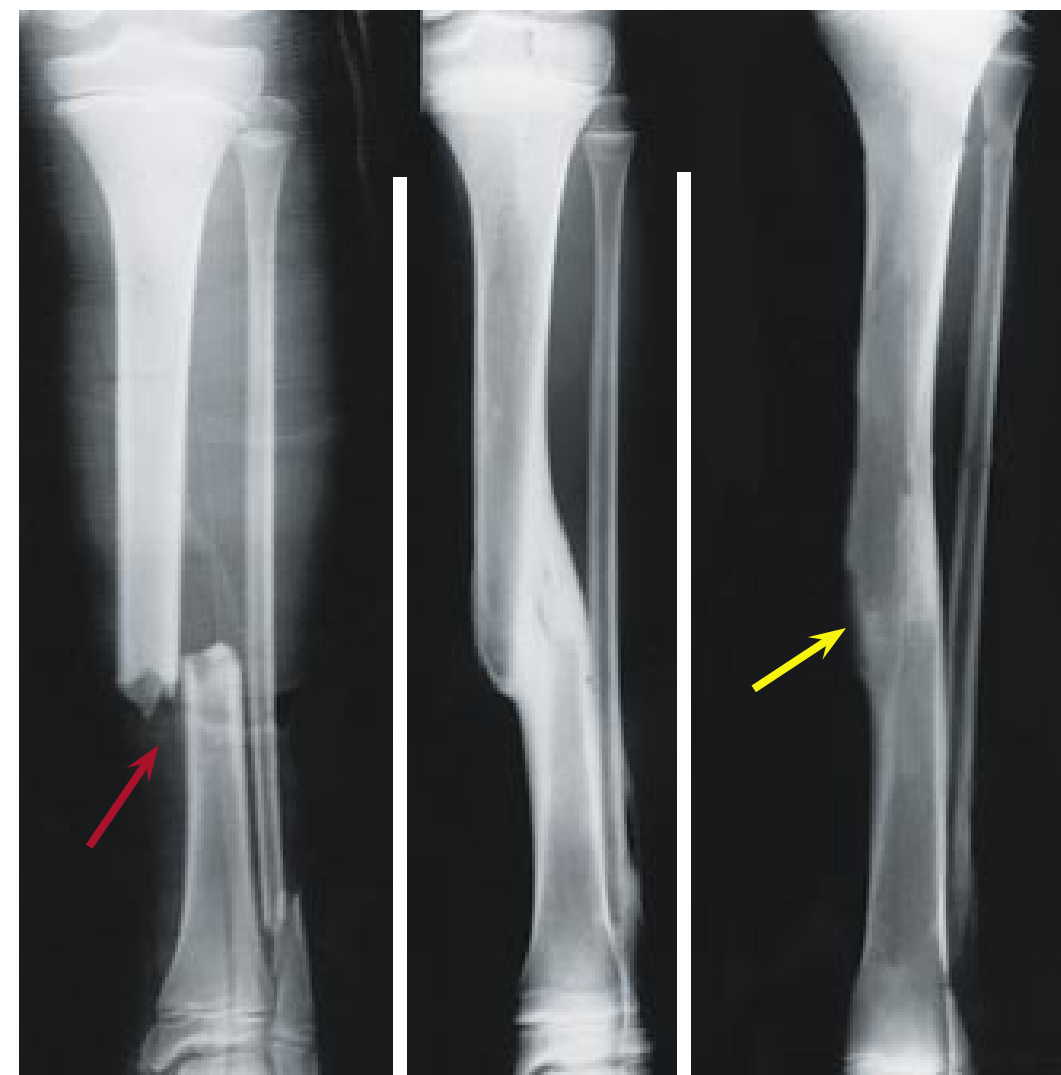
**Remodelacion de una fractura de femur**  
 Esta fractura segmentaria en una paciente de 8 a.os se trato con traccion e inmovilizacion con yeso (flecha ro.a).  
 Notese el relleno de la vaina periostica a los seis meses de fracturada (flecha amarilla). Notese como se restauro  
 la forma normal del femur a los 13 a.os (flecha anaran.ada).



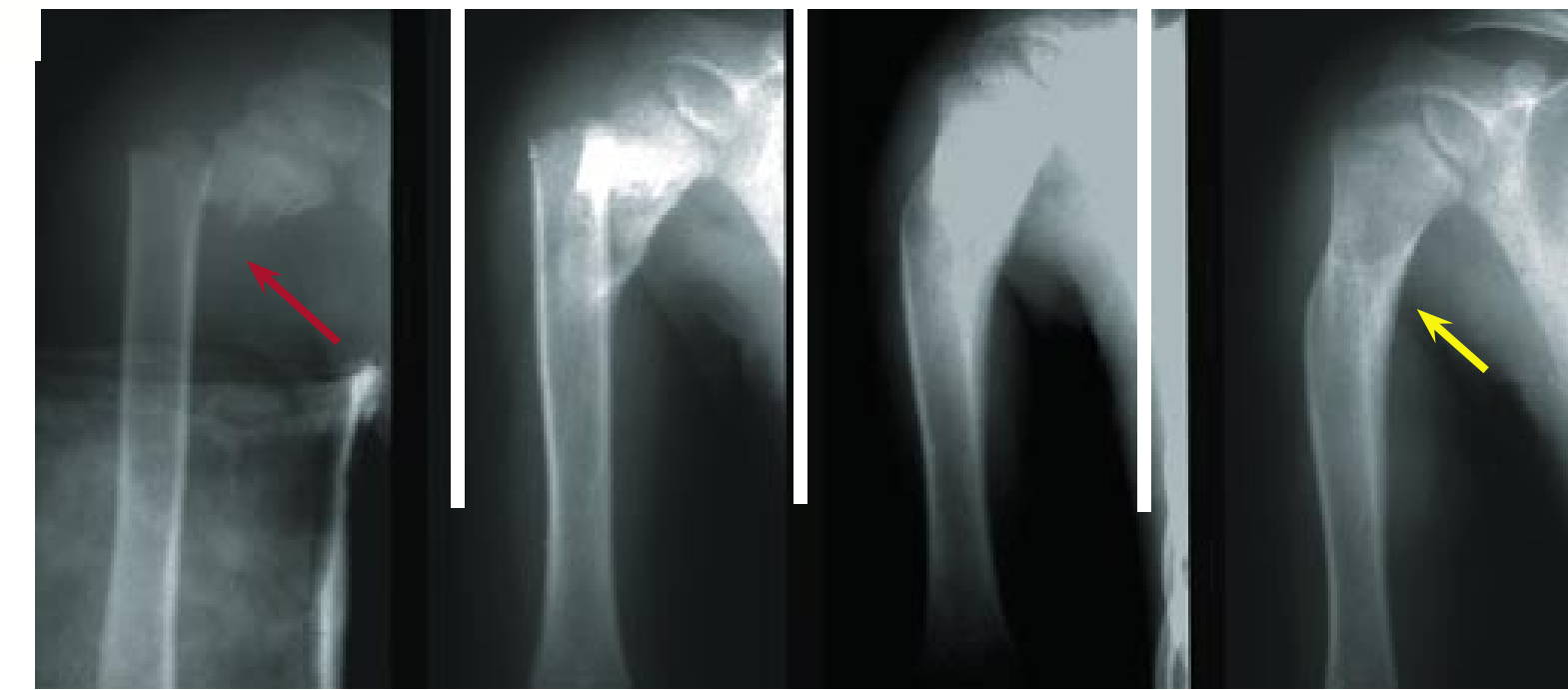**Remodelacion limitada del adolescente**  
 Esta fractura transversa de la diafisis del femur (flecha ro.a) en un paciente de 15 a.os sano  
 pero con remodelacion limitada (flecha amarilla) debido a lo limitado del potencial de crecimiento  
 remanente en esta edad (flecha amarilla).



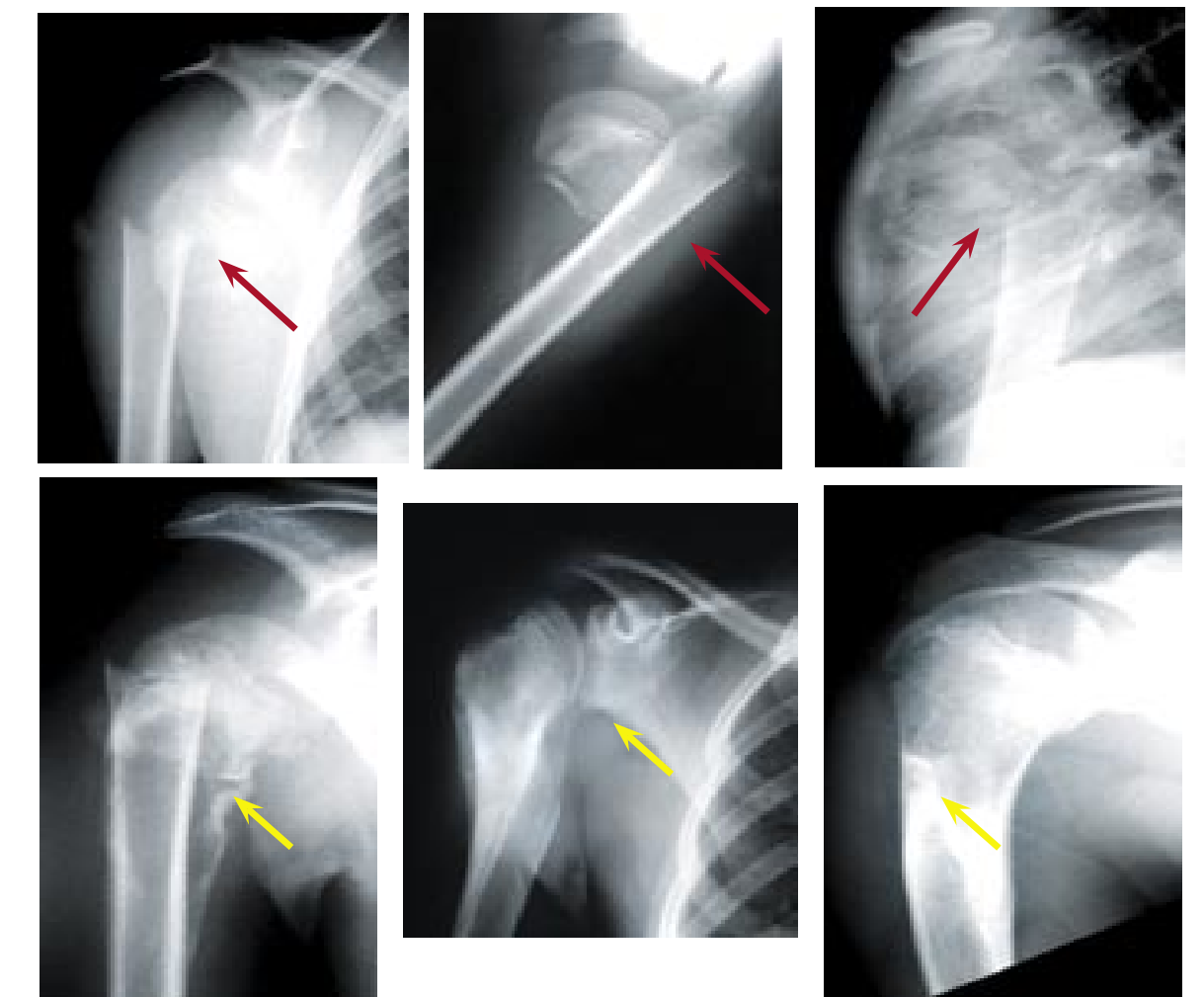
**Remodelacion de fractura de radio**  
 Esta fractura (flecha ro.a) no pudo ser reducida manualmente y solo se cuida la alineacion en el  
 plano lateral. La remodelacion del hueso corrige la deformidad a los 18 meses (flecha amarilla).



**Remodelacion por aposicion en plano lateral**  
 Este paciente de 8 anos sufrio esta fractura, la cual fue alineada pero no reducida (fecha ro.a). En un periodo  
 de dos anos, la fractura remodelo adecuadamente con un resultado satisfactorio (flecha amarilla).



**Remodelacion del humero**  
 Este paciente de 8 anos muestra una perdida completa de aposicion de fragmentos (flecha ro.a).  
 Notese la remodelacion de la fractura en el transcurso de los siguientes dos a.os (flecha amarilla).



**Remodelacion del humero**  
 Este paciente de 8 a os muestra una perdida completa de aposicion de fragmentos (flecha ro.a).  
 Note la correccion de la alineacion gracias a la remodelacion en los siguientes dos a.os (flechas amarillas).

Poster created by L. Staheli, MD  
 Contribution: upper left – Edison Forlin, Curitiba, Brazil  
 For copies of this poster or booklet and other publications  
 See our web site at: [global-help.org](http://global-help.org)  
 Traducción del Dr. Julio Nuñez Tapia

