



Duidelijke zwelling van de linker bovenkaak van deze pony, veroorzaakt door een ontsteking van de 3e bovenkies.

WELKOM IN DE WONDERE WERELD VAN DE PAARDENTANDARTS

Wat als je paard een ontstoken tand heeft?

In de artikelen die we eerder voor Bit & Cap schreven, bespraken we de normale paardenmond en hoe we deze goed kunnen onderzoeken. In de april-editie kwam een eerste veel voorkomende aandoening aan bod: 'spleetjes tussen de tanden', oftewel diastemata en periodontitis. Deze maand gaan we wat dieper in op een andere frequent voorkomende en gevreesde aandoening: een ontstoken tand of tandwortelontsteking. Hoe herken je deze aandoening? Heeft je paard hier last van? En hoe deze aandoening te behandelen.

Tekst en foto's: Dierenarts Wouter Demey (www.equide.be) & Dierenarts Stijn Teysen (www.vetrident.be)

Zoals we in de vorige artikelen bespraken zijn er gelijkenissen, maar ook verschillen tussen de tanden van mensen, honden, paarden en andere zoogdieren. De basis bouwstenen zijn voor allen dezelfde en bestaan uit glazuur (emaille), dentine (tandbeen), cement en de inwendige 'weke delen' van de tand, de zogenaamde pulpa. Deze pulpa bevat onder andere de bloedvaten en zenuwen die instaan voor de vitaliteit van de tand en die via de tandwortel binnentreden. Dit wil zeggen dat de tand zijn voedingsstoffen krijgt via de bloedvaatjes die langs de opening onder aan de tandwortel intreden en dat de tand door middel van kleine zenuwen verbonden is met het zenuwstelsel en zodoende met de hersenen.

LEVENDE STRUCTUREN

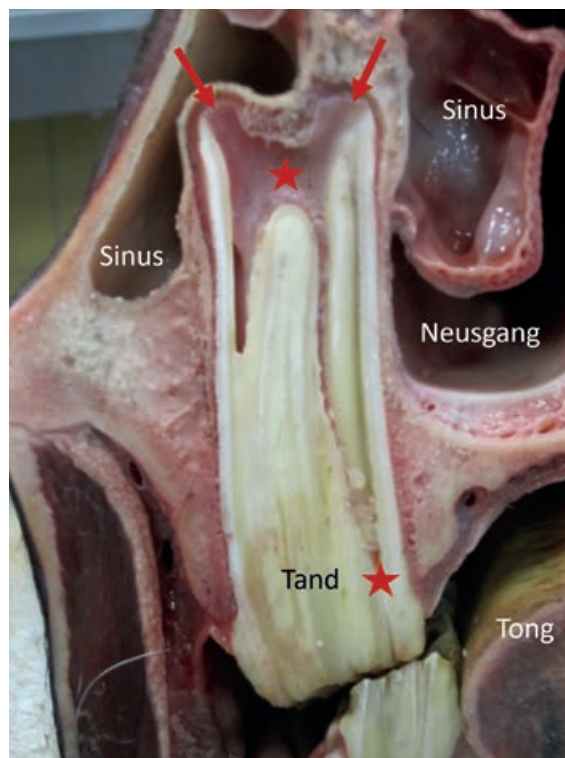
Daarnaast zijn er natuurlijk ook grote verschillen tussen de tanden van onze paarden (hypsodont gebit) en de tanden van bijvoorbeeld jezelf of je hond (brachydont gebit). Voor de bespreking van deze fundamentele verschillen verwijzen we graag naar onze eerdere artikelen. Belangrijk om te onthouden is dat paardentanden wel degelijk 'bezenuwd' zijn. Het zijn levende structuren en ze kunnen - bijvoorbeeld in geval van schade, infectie of overbelasting - pijnsignalen uitzenden, waarna de hersenen dit zullen interpreteren als tandpijn.

PIJNSIGNALLEN

Prooidieren - waartoe ook onze paarden behoren - zijn heer en meester in het verbergen van pijn. Ze hebben er geen voordeel bij om pijn uitbundig te uiten en zo mogelijks de aandacht te trekken van hun vijanden. Ze tonen pijn dan ook erg slecht en de signalen die daarop wijzen zijn vaak erg subtiel. Meer en meer onderzoek brengt aan het licht dat de oplettende eigenaar, dierenarts, verzorger, ... toch een en ander kan opvangen als hij zijn dier maar goed genoeg kent en observeert. Wie hierover meer te weten wil komen moet onder andere maar eens zoeken op 'equine pain face' of pijnsignalen van het paard.

PERCEPTIE VAN PIJN

Terug naar onze paardentanden. We weten zeker dat paarden tandpijn kunnen hebben, hoe erg deze is en hoe deze ervaren wordt, is echter moeilijker in te schatten. Zelfs binnen ons eigen 'ras', de mens, blijken er vrij grote verschillen te zijn in de perceptie van tandpijn. Voor sommigen is het de ergste vorm van pijn die men kan beleven, anderen zijn in staat een tand te laten ontzenuwen zonder verdoving ... Veel hangt af van de situatie; is de tand nog deels vitaal of is de hele bezenuwing afgestorven? Is er sprake van drukopbouw of draineert het ontstekingsvocht vrij vlot weg door middel



Dwarsdoorsnede van een bovenkies van een relatief jong paard. De rode pijlen tonen de (zich nog ontwikkelende) wortelpunten. Langs hier treden de bloed- en lymfgevaten alsook de tandzenuwen binnen. De rode sterren geven de pulpa met haar uitlopers richting kauwvlak weer. Deze coupe geeft duidelijk weer hoe dicht de tand zich verhoudt tot de omliggende structuren zoals de neusgang, sinussen en de buitenwereld. Het stukje van de tand dat zichtbaar is in de mond is letterlijk slechts het 'topje van de ijsberg'.

van een fistelgangetje? Welke omliggende structuren zijn erbij betrokken? Welke bacteriën bevinden zich in de tand, enzovoort.

HOE ONTSTAAT EEN TANDWORTELONTSTEKING?

Paarden kunnen – net als mensen – op verschillende manieren een ontsteking van een tand oplopen. In dit artikel bespreken we een zogenaamde 'tandwortelontsteking' (in de volksmond ook wel een tandabces). Dit wil zeggen dat het inwendige van de tand ontstoken en vaak geïnfecteerd (bacteriële infestatie) raakt met de ontwikkeling van een pijnlijk abces rondom de wortelpunt(en) tot gevolg.

BREKEN VAN EEN TAND

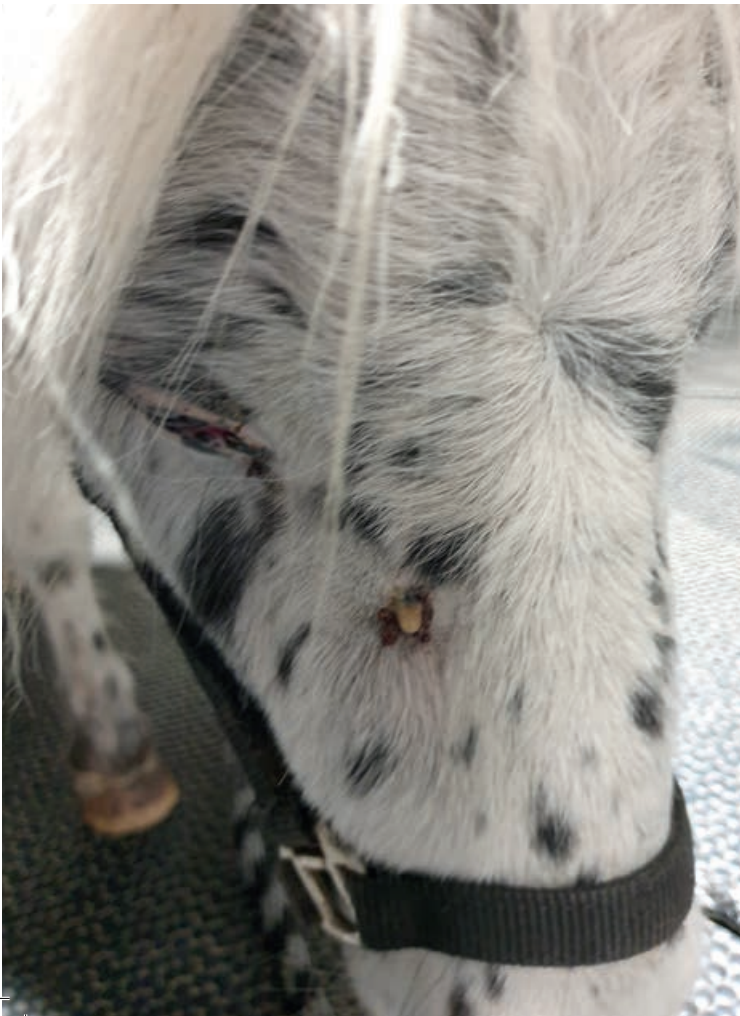Een mogelijke en zeer duidelijke oorzaak is het breken van een tand. Een barst of breuklijn kan dermate diep »

zijn dat de onderliggende vitale weefsels blootgesteld worden aan de buitenwereld. Naast acute tandpijn leidt dit tot het binnendringen van bacteriën in de tand. Kunnen deze zich nestelen in het inwendige van de tand, dan richten zij hier verdere schade aan. Omdat bloed – en daarmee ook de broodnodige afweercellen – enkel aangevoerd kunnen worden via het intredende bloedvat ter hoogte van de wortelpunt(en), heeft een tand niet hetzelfde verdedigingspotentieel als bijvoorbeeld onze huid, die veel dynamischer doorbloed is. Vanaf het moment dat de infectie de controle binnenin de kies heeft overgenomen, heeft deze vrij spel.

ANDERE OORZAKEN

Naast het breken of barsten van een tand zijn er echter verschillende andere oorzaken die samen vaker voorkomen dan bovenstaande. Trauma ter hoogte van de tandwortels is een onderschatte oorzaak. Voornamelijk bij jonge paarden ligt de zich ontwikkelende wortelpunt erg dicht bij de buitenwereld (zie ook bijschrift foto dwarsdoorsnede). In de onderkaak gaat het vaak slechts over enkele millimeters tot die de tand moet beschermen. Zelfs een vrij geringe maar goed gepositioneerde tik of klap op deze plaats kan leiden tot het afsterven van de bloedvaten die de tand intreden. De

Fistel ter hoogte van de rechter bovenkaak bij een 8-jarige pony.



pulpa sterft af en de tand verliest het vermogen om levenslang tandbeen (dentine) te blijven aanmaken. Het gevolg is dat door de natuurlijke slijtage de toplaag dentine dunner en dunner wordt. Na verloop van tijd is het resterende dentine volledig weggesleten en ontstaan er openingen (gaatjes) op het kauwvlak van de tand. Via deze – initieel minuscule – gaatjes kunnen bacteriën binnentreden. Ze komen terecht in een – noem het maar – dode grot waar ze rustig kunnen vertoeven en zich vermenigvuldigen. Het gevolg is vaak de ontwikkeling van een harde pijnlijke zwelling, al dan niet gevolgd door de vorming van een fistelgangetje dat zowel in de mond (langs de tand) als doorheen het kaakbeen en de huid zijn weg naar de buitenwereld vindt.

SPREIDEN VAN BACTERIËN

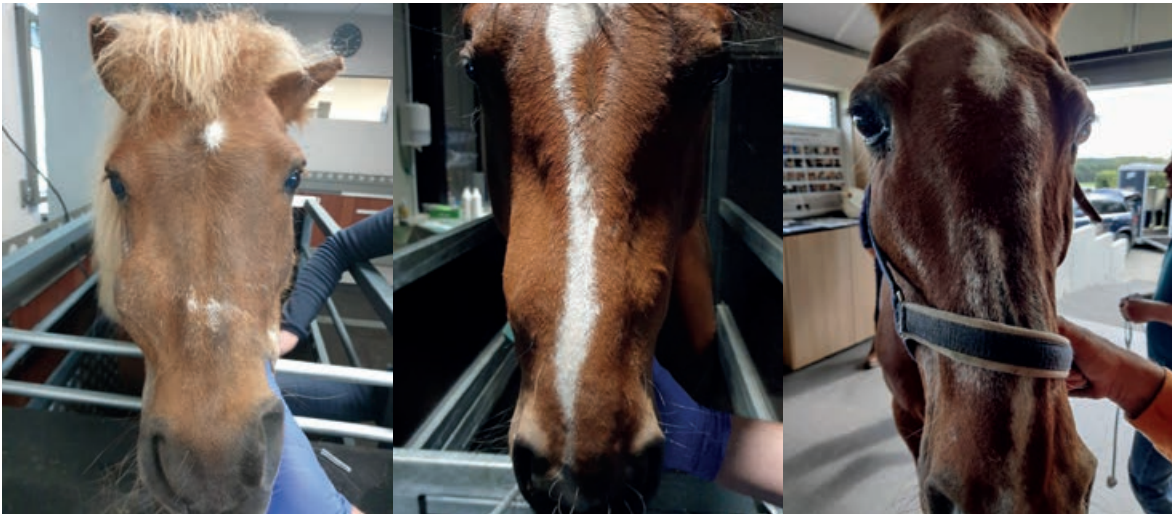Ook het accidenteel spreiden van bacteriën via de bloedbaan is een mogelijke infectieroute van een tand. Elders in het lichaam hebben bacteriën de kans gezien om binnen te dringen, via de bloedbaan kunnen zij terecht komen op allerlei plaatsen. Denk hierbij bijvoorbeeld ook aan hartklepontstekingen (deze komen ook bij mensen helaas wel eens voor). Ook tanden die betrokken zijn in een proces van periodontitis (zie vorige artikel) hebben een verhoogd risico vanwege de ontsteking in de nabijheid van de tandwortels. Hoe verder het tandvlees terugtrekt en het ophangstelsel van de tand (het periodontale weefsel) wordt beschadigd, hoe groter de kans dat een opklimmende infectie de wortelpunt bereikt.

PERIODIEKE OPVOLGING

Ondermaats gevormde kiezen of afwijkende samenstelling van een tand kunnen het risico op een tandwortelontsteking fors verhogen. Net zoals je eigen tandarts jouw gebit in kaart brengt en de mogelijk zwakke punten extra in de gaten houdt, moet ook je paardentandarts op deze manier te werk gaan. De periodieke opvolging geeft vaak al duidelijke signalen dat een tand in de problemen komt.

AGRESSIEF VIJLEN

Tenslotte is het eveneens mogelijk dat na te agressief vijlen het inwendige van de tand wordt geraakt. Het is dan ook uit den boze om tanden af te knippen of af te zagen. Hierbij is er geen enkele controle op het niet accidenteel openen van de onderliggende pulpa. Agressief vijlen gaat – bij gebrek aan waterkoeling – gepaard met de productie van hitte. Enkel en alleen al deze toegenomen hitte kan dermate groot worden dat het inwendige van de tand als het ware 'gekookt' wordt. Ook deze thermische schade kan leiden tot het afsterven van een (gedeelte van een) tand.



Op deze foto's zie je duidelijk dat het paard een zwelling heeft, wat altijd verdacht is en waarbij altijd een paardentandarts geraadpleegd moet worden.

HOE MERK IK DAT MIJN PAARD EEN TANDWORTELONTSTEKING HEEFT?

Een tandwortelontsteking kenmerkt zich – zoals alle ontstekingen – aan de hand van onderstaande hoofdcriteria:

- Warmte
- Roodheid en hyperaemie
- Zwelling
- Pijnlijkheid
- Verlies van functie

Sommige van deze criteria zijn moeilijk waar te nemen. Zo zal de toegenomen doorbloeding en warmte rondom een ontstoken wortel lang niet altijd zicht- of voelbaar zijn. Toch zien we vaak patiënten die een warme zwelling ontwikkelen of waarbij we een sterk gezwollen en doorbloed tandvlees opmerken langsheen een ontstoken element.

REACTIES GERING

Zwellingen worden frequent waargenomen en kunnen variëren van zeer subtiel tot stevige verdikkingen. Ze moeten steeds als verdacht beschouwd worden en nopen tot verder onderzoek.

Een pijnlijke reactie op druk in de regio van een ontstoken tand komt zeker voor. Toch speelt ook hier de 'meester-verberger' ons vaak parten en zijn de reacties heel gering voor een forse ontsteking. Aangezien de wortels van de tanden ingebed liggen in de kaak en vaak omgeven worden door de sinussen of de kauwspieren is het vaak ook niet mogelijk om deze specifieke regio's grondig af te tasten.

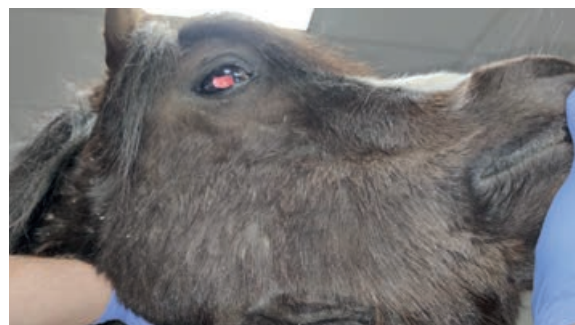ONTZIEN

Verlies van functie kenmerkt zich tot het afwijkend of verminderd kauwen van het paard. Paarden met een

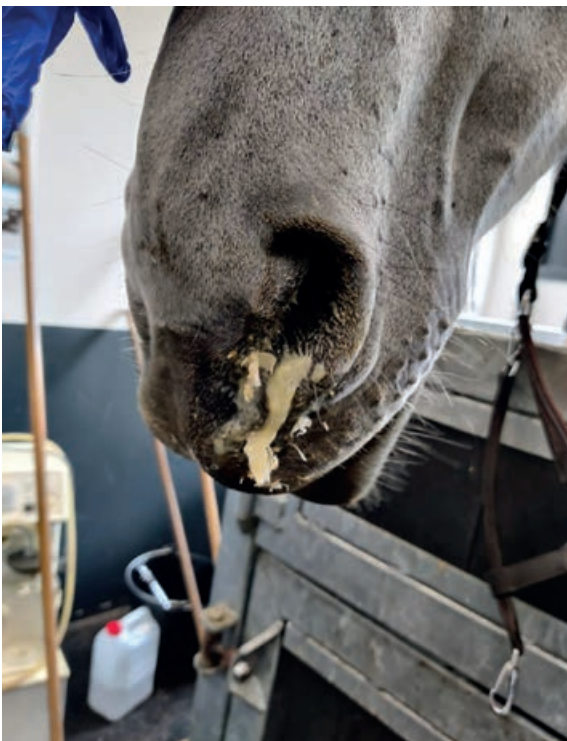ontstoken tand gaan deze vaak proberen te ontzien door meer te kauwen op de andere zijde van de mond. De aangetaste zijde zal hierdoor anders afslijten en sneller tandplak en tandsteen vormen. Wanneer we bij ons gebitsonderzoek éézijdig de vorming van tandsteen opmerken gaat er meteen een alarmbel af. Verder zullen paarden met ernstige pijnklachten vaak proppen maken van met name hun ruwvoer. Het fijn kauwen van vezels lukt hen niet meer en ze laten de half gekauwde voedselrolletjes ten einde raad weer op de grond vallen.

FISTELGANGETJE

Chronisch ontstoken tanden hebben vaak een fistelgangetje die het opgebouwde ontstekingsvocht draineert naar de buitenwereld. Deze fistel presenteert zich vaak als een klein gaatje onder of boven op de kaak. Elk wondje in de regio van de tandwortels dat niet de neiging heeft om snel te genezen, is reden voor verder onderzoek. Vaak kan zonder veel moeite een probe ingebracht worden die zo tot de aangetaste tand leidt. Fistels kunnen ook in de mond uitmonden (intra-orale fistel – zie foto's). »



Chronische fistel op de rechter onderkaak



Eénzijdige stinkende neusuitvloeiing bij een paard met een gebroken 4e bovenkies en secundaire sinusitis. Bij éénzijdige uitvloeiing is er steeds verdenking van een tandprobleem en is een grondig mondonderzoek noodzakelijk.

STINKENDE SNOTTEBELLEN

Specifiek voor bovenkiezen (en dan met name vooral de vier laatste elementen in de rij) monden deze ontstekingskanaaltjes vaak uit in de nabijgelegen sinussen (voorhoofdsholtes). Dit zijn – bij paarden erg complexe – gepaarde bijholtes die via kleine openingen in verbinding staan met de neusholte. Wanneer een tandwortelabsces via zo'n fistelkanaaltje de sinus bereikt, zorgt deze daar voor een sinusitis. Deze kenmerkt zich door éénzijdige stinkende neusuitvloeiing uit de neus. Heeft je paard stinkende snottebellen uit een neusgat of is er een slechte geur waarneembaar uit een neusgat, dan is dat altijd een reden om een grondig tandonderzoek uit te voeren. Al te vaak zien we deze kwaaltjes weggezet worden als een virusje of een banale verkoudheid. Een acute sinusitis is vaak nog vrij goed te behandelen, een chronische (langdurige) sinusitis, waarbij de etter in-

droogt en de slijmvliezen chronisch verdikken, is dat al veel minder. Tijdig actie ondernemen is hier dus de boodschap!

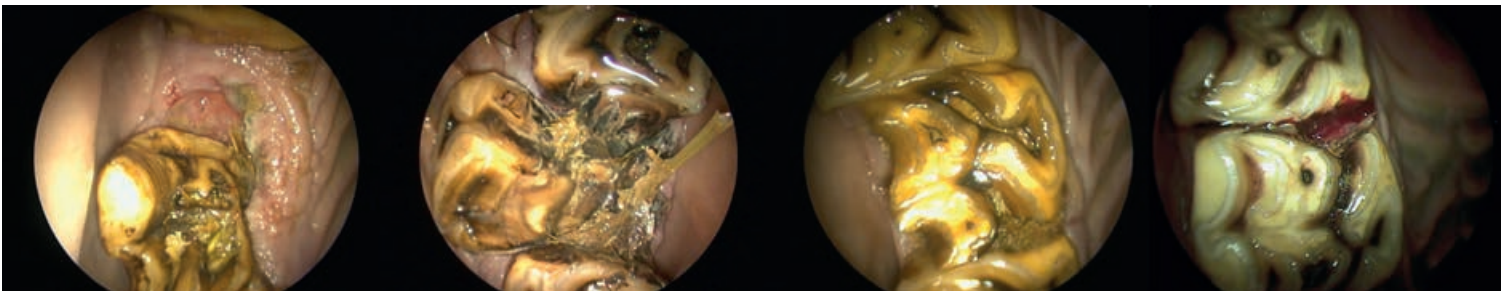
Sommige paarden vertonen algemene malaise bij een acute tandwortelontsteking. Ze hebben koorts, verliezen eetlust en tonen tal van andere pijnsignalen. Ook rijtechnische problemen kunnen in een aantal gevallen gelinkt worden aan een ontstoken tand.

DIAGNOSE?

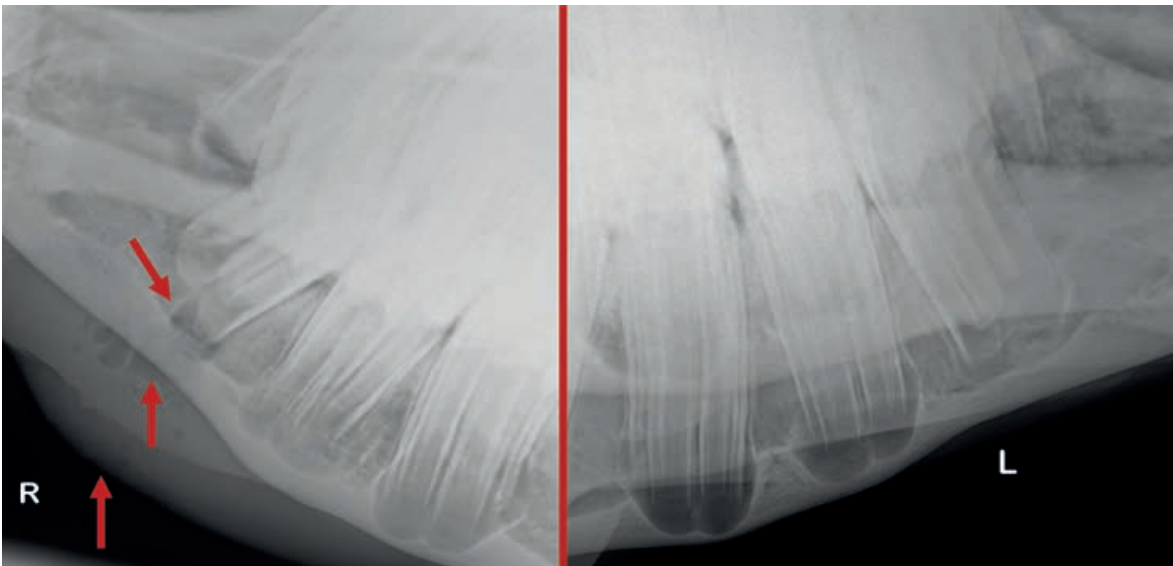
Uiteraard volgt bij de verdenking van een ontstoken tand een uitgebreid onderzoek. Er volgt over het algemeen een uitgebreide palpatie (aftasten) van het hoofd van je paard. Zijn er verdikkingen en zijn deze pijnlijk? Zijn er opgezette lymfeklieren? Vinden we ergens kleine 'wondjes' die kunnen wijzen op de aanwezigheid van een fistel? Heeft het paard een vieze snotneus? Ruikt het uit de neus en/of mond? Het algemene gebitsonderzoek bespraken we in ons tweede artikel; uiteraard wordt dit ook hier uitgevoerd. Specifieke aandacht gaat hierbij uit naar de aanwezigheid van een slechte geur, éénzijdig tandsteen, afwijkende tanden (het gedeelte zichtbaar in de mond), de aanwezigheid van fistelganggetjes of een absces in de mond. Met een spiegel of dentale camera wordt elke tand nauwkeurig bekeken; zijn er breuken of open wortelkanalen? Zijn er verdachte 'spleetjes' tussen de tanden?

RÖNTGENFOTO'S

Vaak kunnen we de boosdoener na deze stappen al ontmaskeren of hebben we reeds een idee welke tanden het meest verdacht zijn. Toch is het erg belangrijk dat we de juiste diagnose stellen. We zullen daarom in de meeste gevallen met behulp van röntgen (RX) de tanden verder in beeld brengen. RX-opnames van het hoofd van een paard zijn vrij complex. Het vergt techniek, training en ervaring om dit soort beelden te kunnen analyseren. Daarnaast zijn de beelden een 2D-weergave van een complexe 3D-structuur. We moeten



Beelden gemaakt met een orale camera. Enkele voorbeelden van ontstoken tanden. V.l.n.r. Een afgebroken en carieuze kies naast een ontbrekend element, een gebroken kies met verplaatste fragmenten, een zogenaamde 'slabfracture' met vijf open wortelkanalen en een kleine 'chipfracture' waarin een pulpahoorn is betrokken.

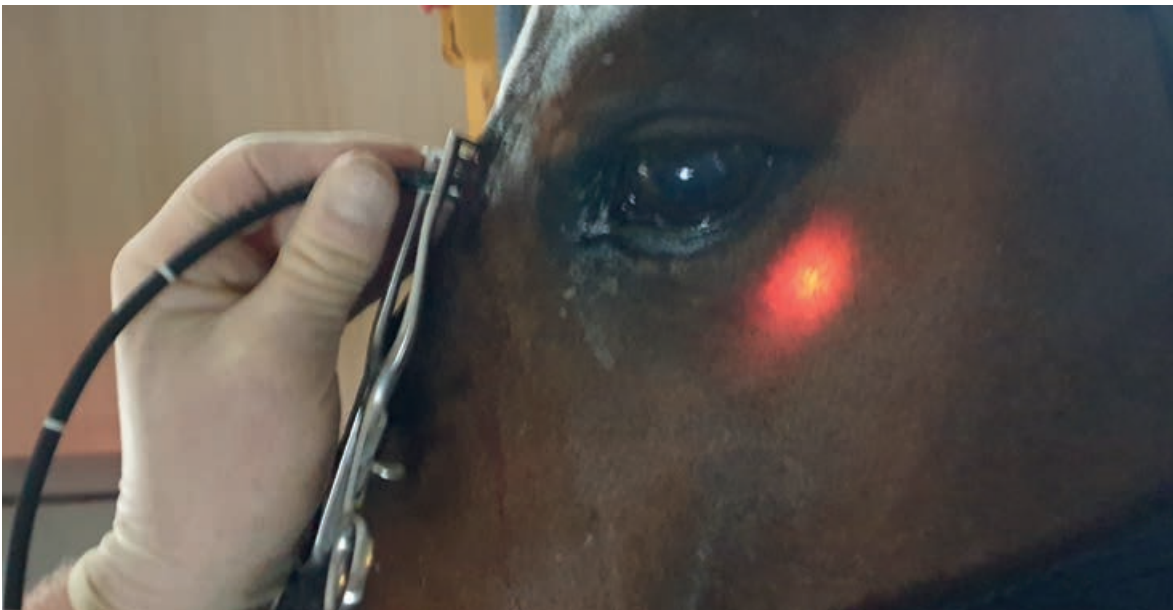


Röntgen (RX) opnames van de onderkaak van een jong paard. Links in beeld vertoont de eerste onderkies een abces met aanwezigheid van gas rondom de wortel in een sterk verdikte kaak (rode pijlen). Rechts in beeld de andere kaaktak van hetzelfde paard (de zogenaamde 'contralaterale zijde'). Vaak maken we verschillende opnames, eveneens van de 'gezonde' zijde ter vergelijking en ter interpretatie.

dan ook vaak enkele opnames onder verschillende hoeken maken om een goed beeld van de situatie te verkrijgen. Naast diagnostisch zijn deze opnames ook van belang om mede de juiste behandelwijze te kunnen bepalen. De röntgenfoto's spelen dus een essentiële rol in ons plan van aanpak.

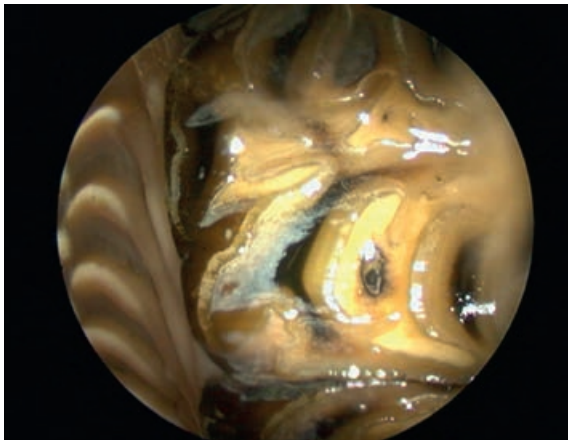
CT-SCAN OF RHINO/SINOSCOPIE

Een grondig gebitsonderzoek in combinatie met een radiologisch onderzoek leidt in de meeste gevallen tot een correcte diagnose. Toch blijven er gevallen waarbij we zelfs met deze technieken niet helemaal zeker zijn welke tand(en) bij het probleem betrokken zijn. Voor

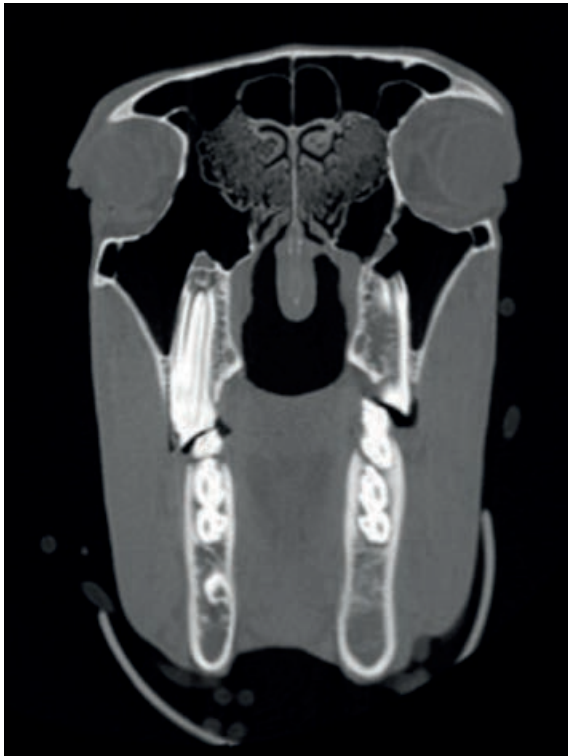

Met behulp van een kleine camera kunnen de neusgangen en sinussen van het paard onderzocht en behandeld worden. Links in beeld gebeurde dit via een kijkoperatie. Een klein gaatje (7mm) werd gemaakt in het voorhoofd van het paard. De rechterfoto toont eenzelfde onderzoek maar ditmaal via de neus (transnasale sinoscopie). Op deze manier kunnen we volledig 'non-invasief' onderzoek en behandeling uitvoeren.

»



De neus en met name de sinussen van een paard zijn complexe structuren. Hierboven een beeld van de sinus (conchofrontale sinus) tijdens een transnasale endoscopie.



CT-beeld van het hoofd – dwarsdoorsnede.

deze patiënten hebben we behoefte aan specialistische beeldvorming. Denk hierbij aan kleine camerasystemen om de neusgangen en sinussen van je paard te inspecteren (rhino/sinoscopie) en CT-scans. Bij deze laatste kan softwarematig een 3D-beeld van het hoofd van je paard verkregen worden. Deze beelden zijn samengesteld uit tal van coupes – zeg maar plakjes – waar we in detail doorheen kunnen scrollen.

BEHANDELING

Als dierenarts/paardentandarts beschikken we over een aantal opties om een tandwortelontsteking bij je paard te verhelpen. Veel staat of valt met de staat van de aangetaste tand, de positie van deze tand in de mond, de leeftijd van je paard en de al dan niet aanwezige fisteltjes of sinusitis.

In grote lijnen zijn er drie soorten van behandelingen:

1 Medicamenteuze behandeling

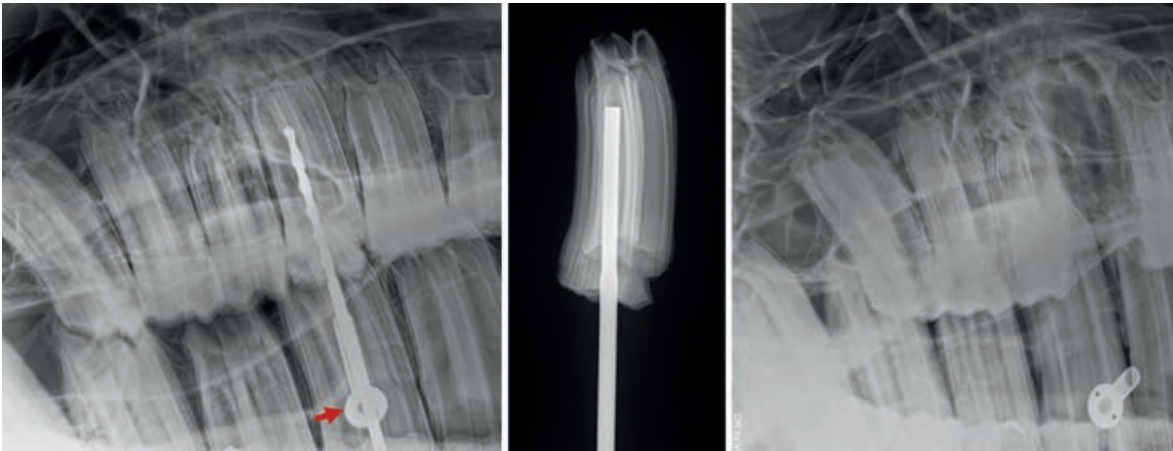
In een vroeg stadium kan een behandeling met louter antibiotica en/of ontstekingsremmers soms soelaas bieden. Helaas zien we onze patiënten vaak in een meer gevorderd stadium en zal bijvoorbeeld een antibioticumkuur hoogstens tijdelijk verbetering bieden. Indien bacteriën eenmaal de leiding overgenomen hebben in de 'controlekamer' van de tand zijn deze erg slecht bereikbaar voor antibiotica. Wel kan een antibioticumkuur en/of het geven van ontstekingsremmers nodig zijn om je paard comfort te bieden, de koorts weg te nemen en de pijnlijkheid te verminderen. Het eigenlijke onderzoek en de behandeling verlopen dan minder pijnlijk voor je paard. Uiteraard is het aan je dierenarts om te beslissen of medicatie aangewezen is. Medicatie is eveneens noodzakelijk als ondersteuning bij onze andere behandelopties. Een tandextractie blijft een pijnlijke ingreep; lokale verdoving, maar ook ontstekingsremming achteraf, zijn essentieel. In sommige gevallen wordt na extractie nog antibioticum doorgegeven.

2 Het trekken van de aangetaste tand (extractie)

Wanneer een element gebroken is of te ernstig is aangetast is, blijft het trekken ervan de enige oplossing. Anno 2022 wordt nog steeds frequent overgegaan tot deze in-



Een arsenaal aan specifiek ontworpen tangen, spreiders en andere instrumenten staat ter beschikking.



Röntgenopnames tijdens een minimaal invasieve kiesextractie. Met behulp van een klein gaatje in de wang (positie van de rode pijl) wordt een loodrechte benadering van de aangetaste kies mogelijk. Met behulp van een schroef en bout wordt de tand gefixeerd en uiteindelijk getrokken. Het middelste beeld geeft de positie van de bout in de kies weer. Het rechterbeeld is een controlefoto na extractie.

greep, maar er zijn daarnaast ook enkele alternatieven ontwikkeld die kunnen leiden tot het behoud van de tand. Voordat de algemene narcose bij paarden werd geïntroduceerd werden tanden bij het paard getrokken op het staande dier. Van verdoving was geen sprake en het was dus met name zaak om het paard erg goed te fixeren. Het spreekt voor zich dat niemand blij werd van dergelijke ingrepen. Toch stammen veel van onze huidige instrumenten af van prototypes uit deze periode. Vanaf het moment dat algemene narcose voor paarden de standaard werd wanneer ze geopereerd moesten worden, werden tandextracties bijna steeds op deze manier uitgevoerd. Het grote nadeel is dat het paard onder narcose een tube door de mond en keel krijgt om aan de beademing geplaatst te kunnen worden. Deze tube hindert alle werkzaamheden in de mond. De meeste ingrepen 'op de tafel' gebeuren dan ook door middel van bijkomende 'flaps' in het hoofd van je paard om toegang te krijgen tot de aangetaste tand. Dit maakt deze ingrepen gemiddeld genomen meer invasief en verhoogt de kans op complicaties. Op deze manier uitgevoerde tandextracties bij paarden behoren tot ingrepen met het hoogste complicatierisico.

ONTWIKKELING

Het is dan ook geenszins onlogisch dat allerhande nieuwe(re) technieken werden ontwikkeld om tandproblemen op het staande paard en volgens minimaal invasieve technieken uit te voeren. Ook de kennis aangaande bezenuwing en het plaatsen van lokale verdovingen (zenuwblok, intra-ligamentaire anesthesie) is spectaculair toegenomen. Vandaag kunnen we in minstens 95% van de gevallen een extractie uitvoeren op het gesedeerde staande paard onder lokale verdoving. Je paard hoeft dus niet meer volledig in slaap gebracht te worden, het-

geen risico's bij het wakker worden en complicaties die zich kunnen voordoen bij de anesthesie drastisch vermindert. De technieken die we daarbij gebruiken zijn daarnaast minder en minder invasief geworden. Dit wil zeggen dat we zo min mogelijk omliggende weefsels proberen te beschadigen tijdens de ingreep. Bij ongeveer 80% van de gevallen slagen we erin de kies via de mond te trekken. Dit blijft de gouden standaard. Deze methode kent immers de kleinste kans op complicaties en meestal verloopt het herstel vrij snel.

In 15% van de gevallen zijn bijkomende technieken nodig, zoals een benadering via de wang (minimaal invasieve buccotomie), al dan niet in combinatie met het plaatsen van een bout in de tand (schroefextractie), een kijkoperatie in de voorhoofdsholtes van het paard of technieken waarbij we de tand via de fistelgang benaderen en eventueel fragmenteren (moedwillig breken van de tand om de extractie mogelijk te maken). In slechts een 5% van de resterende gevallen blijft een meer invasieve ingreep onder volledige narcose noodzakelijk om het probleem op te lossen.

3 Wortelkanaalbehandelingen en andere tandsparende technieken

In sommige gevallen kunnen we de tand wel degelijk sparen. Een gedeelte van de pulpa of de volledige pulpa kan met behulp van fijne boortjes en vijltjes schoongemaakt worden. Na grondig spoelen kan een vulling aangebracht worden. In de volksmond staat dit soort behandelingen beter bekend onder het 'ontzenuwen' van een tand en een wortelkanaalbehandeling. Bij paarden winnen deze technieken langzaam maar zeker terrein. Ze bieden tal van voordelen, maar het zijn complexe behandelingen die meerdere etappes vragen die

enkel uitgevoerd kunnen worden met hoog specialistisch materiaal in een zich daartoe lenende setting. Het is dan ook absoluut geen goed idee om deze behandelingen uit te voeren bij het paard op stal.

Zelfs combinaties waarbij de ontstoken kies getrokken wordt, vervolgens buiten het paard gereinigd en gevuld wordt en tenslotte teruggeplaatst wordt, zijn bij onze paarden onder de juiste voorwaarden mogelijk. We spreken dan over een re-implantatie.

In één van de volgende artikelen van deze reeks gaan we uitgebreid verder in op de tandsparende ingrepen die we bij onze paarden kunnen uitvoeren.

DISCUSSIE

Tandwortelontstekingen, tandabcessen en gebroken tanden komen voor bij alle zoogdieren, ook bij onze paarden. Net zoals bij mensen ligt de focus op goede diagnostiek en het zo snel mogelijk herkennen van de eerste signalen van ziekte van een tand. Deze verhogen de kans op succes en verkleinen de kans op chronische secundaire problemen zoals niet helende fistels of sinusitis. In de afgelopen twintig jaar zijn de uitrusting en techniek dermate geëvolueerd dat tandextracties in de meeste gevallen diervriendelijk en veilig op het staande paard kunnen worden uitgevoerd. Uiteraard gebeuren al deze ingrepen door de dierenarts-paarden-

tandarts en nooit door een gebitsverzorger die niet óók dierenarts is.

AMPUTATIE

Een extractie moet nog altijd beschouwd worden als een amputatie; we nemen wel degelijk iets weg dat functioneel is. Een extractie heeft steeds levenslange gevolgen. De tand tegenover een getrokken exemplaar slijt niet langer af en zal zo als het ware doorgroeien in de mondholt van het paard. Dit leidt tot allerlei afwijkende kauwpatronen. Daarnaast zien we op middellange termijn dat de resterende kiezen opschuiven. Afhankelijk van de individuele situatie kan ook dit opnieuw leiden tot allerlei problemen van 'spleetjes' (zie vorig artikel) en het verlies van stabiliteit van de gehele arcade. Neem daarbij nog de mogelijke complicaties tijdens en na een extractie (slecht helen van de tandkas, ontstaan of niet willen helen van een fistel, schade aan de omliggende tanden, enzovoort) en je begrijpt dat we nooit lichtzinnig omgaan met het trekken van tanden bij een paard. Daar waar mogelijk heeft een tandsparende ingreep de voorkeur. Periodieke gebitscontroles in combinatie met een alerte eigenaar en een goede diagnostiek vormen de basis van tandheelkunde bij paarden. Onafhankelijk van de gekozen behandelingsmethode blijft ook na de behandeling van een ontstoken kies de noodzaak aan regelmatige opvolging. 🐾

DIERENARTSENPRAKTIJK VETRIDENT

DAP Vetrident (**Dierenarts Stijn Teysen**) is een dierenartsenpraktijk die zich volledig toelegt op tandheelkunde bij paarden. Je paard wordt onderzocht en behandeld in alle rust, in een landelijke omgeving in het hart van België (Asse). DAP Vetrident is uitgerust met state-of-the-art materiaal. Het ervaren personeel schoolt zich continu bij om de beste zorgen voor je paard te kunnen aanbieden, van een jaarlijkse gebitscontrole tot de meest geavanceerde ingrepen. Het welzijn van je dier is voor het Vetrident-team topprioriteit. Tandheelkunde bij paarden is meer dan wat emaillepuntjes vijlen!
Meer info: www.vetrident.be



DIERENARTSENPRAKTIJK EQUIDE

Dierenartsenpraktijk Equide (**Dierenarts Wouter Demey**) opende als een van de eerste binneneuropae een volledig uitgerust tandarts kabinet voor paarden in Schaffen (Diest)-België. Hier wordt het volledig pakket van standaard gebitscontrole tot gespecialiseerde tandheelkundige ingrepen aangeboden. Het gezonde paardengebit vormt een essentieel onderdeel van het welbevinden van uw paard. Healthy teeth make a healthy athlete!
Meer info: www.equide.be

