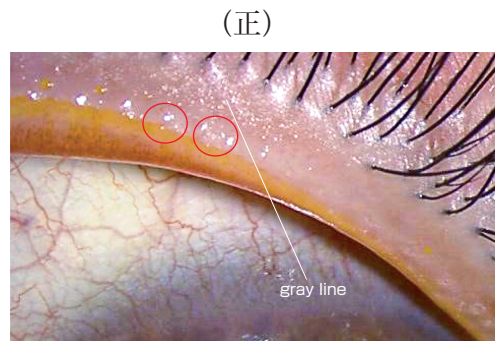
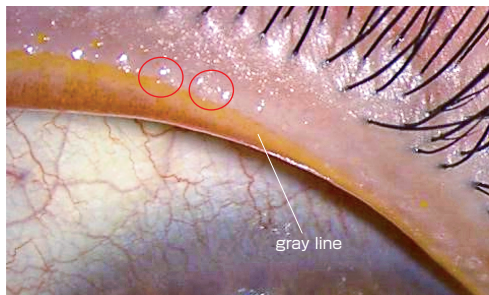


『眼科学』
(第3版第1刷)

正誤表

本書におきまして、下記の通り記載内容に誤りがございました。訂正してお詫びいたします。

- p.8 図I-B-4 眼瞼縁
(誤)



- p.8 図I-B-4 眼瞼縁の説明文
(誤) マイボーム線
(正) マイボーム腺

- p.262 右段下から7行目
(誤) 実質は中胚葉由来である
(正) 実質は神経堤細胞由来である

- p.346 左段16行目
(誤) 眼軸長が短く可能性の高い
(正) 眼軸長が短く可動性の高い

- p.370 右段下から3行目
(誤) 男女比はおおよそ 3:1 で、高齢の女性に好発する
(正) 男女比はおおよそ **1:3** で、高齢の女性に好発する

●p.480 図1-k-3 の図の説明文

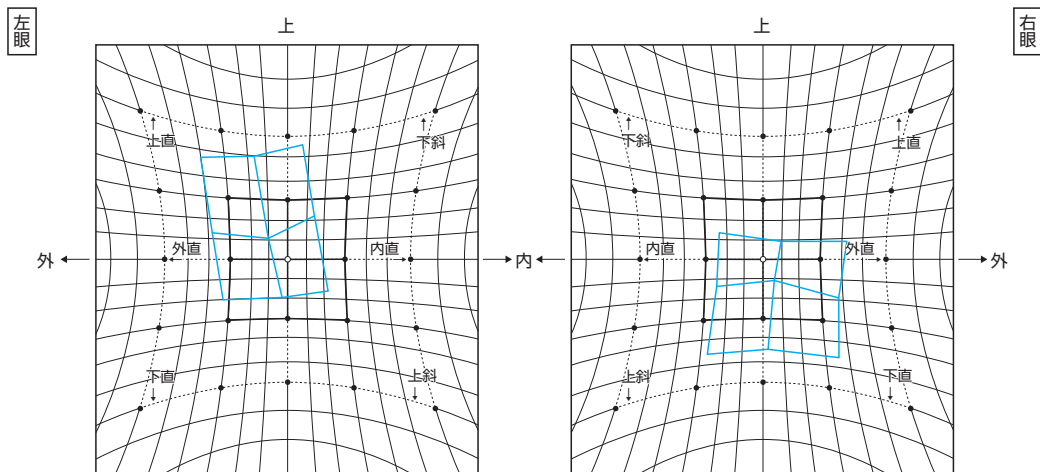
- (誤) 表在神経線維層および前篩状板部が網膜中心動脈の枝でなされ
- (正) 表在神経線維層および後篩状板部が網膜中心動脈の枝でなされ

●p.707 右段15行目

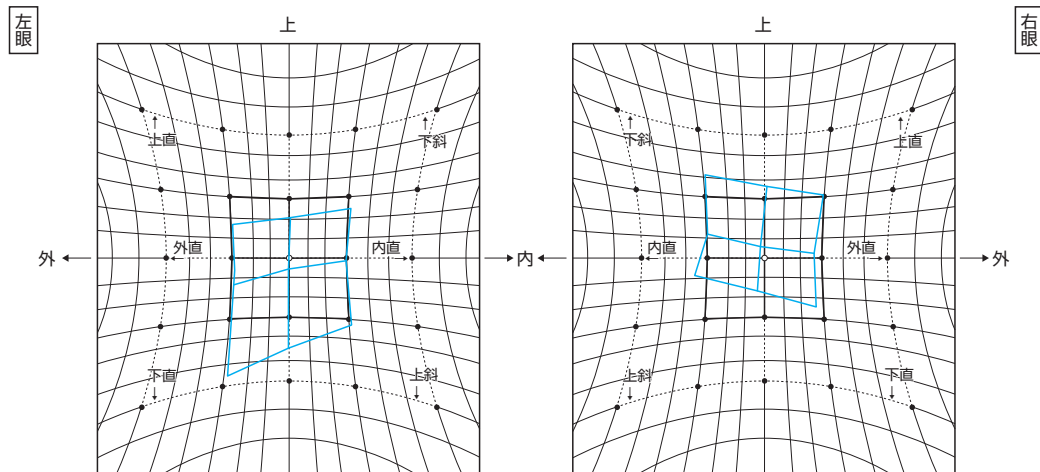
- (誤) Heijl-Klakau 法
- (正) Heijl-Krakau 法

●p.806 図II-E-133 右上斜筋麻痺のHESS赤緑試験結果

(誤)



(正)



●p.881 図III-B-25のタイトル

- (誤) 偽落屑症候群
- (正) 落屑症候群

- p.1176 左段7行目
 - (誤) vented gas-fluid infusion (VGFI)
 - (正) vented gas **forced** infusion (VGFI)

- p.1187 左段下から7行目
 - (誤) ドナー角膜
 - (正) **レシピエント**角膜

- p.1190 左段下から3行目
 - (誤) アイピレーティングスパーテル
 - (正) **アス**ピレーティングスパーテル

- p.1251 左段7行目
 - (誤) フェムト秒 = 10 ~ 15 seconds
 - (正) フェムト秒 = **10⁻¹⁵** seconds

- p.1282 左段4行目
 - (誤) 目的として谷口重雄, 小澤忠彦により開発された
 - (正) 目的として開発された

- p.1285 左段下から10行目
 - (誤) 偽落屑症候群
 - (正) 落屑症候群