

# 『外科病理学』

(第5版第1刷)

## 正誤表

本書におきまして、下記の通り記載内容に誤りがございました。訂正してお詫びいたします。

●p.16 右段上から24行目

(誤) 真皮は基底層と

(正) 表皮は基底層と

●p.29 右段上から5～6行目

(誤) staphylococcal toxic epidermal necrosis (S-TEN)

(正) staphylococcal toxic epidermal necrolysis (S-TEN)

●p.35 左段下から6行目

(誤) 緩除に

(正) 緩徐に

●p.49 左段上から10行目

(誤) 淡紡錘形細胞

(正) 短紡錘形細胞

●p.100 左段下から2行目

(誤) 腺毛円柱上皮

(正) 線毛円柱上皮

●p.106 右段1行目

(誤) 異型性母斑

(正) 異形成母斑

●p.109 左段8行目

(誤) 基底膜用物質

(正) 基底膜様物質

●p.116 右段下から2行目

(誤) 類縁形

(正) 類円形

- p.124 左段下から4行目  
(誤) PCDLBCL, leg type, other  
(正) PCDLBCL, other

- p.128 左段下から2行目  
(誤) 表皮の過毛形成  
(正) 表皮の過形成

- p.285 図 7-73, 74 タイトル  
(誤) 石綿肺  
(正) 胸膜プラーク

- p.315 表 8-8 組織分類新旧比較表 (大分類)  
(誤)

肺癌取扱い規約 第7版	肺癌取扱い規約 第8版	WHO 分類 第4版	新規項目	内容変更
前浸潤性病変	腺癌	Adenocarcinoma		○
扁平上皮癌	扁平上皮癌	Squamous cell carcinoma		○
小細胞癌	神経内分泌腫瘍	Neuroendocrine tumour	○	○
腺癌	小細胞癌	Large cell carcinoma		○
大細胞癌	腺扁平上皮癌	Adenosquamous carcinoma		
腺扁平上皮癌	肉腫様癌	Sarcomatoid carcinoma		
多形、肉腫様あるいは肉腫成分を含む癌	分類不能癌	Others and unclassified carcinoma		○
カルチノイド腫瘍	唾液腺型腫瘍	Salivary gland-type tumours		
唾液腺型癌	乳頭腫	Papillomas	○	
分類不能癌	腺腫	Adenomas	○	○
	間葉系腫瘍	Mesenchymal tumours	○	
	リンパ組織球系腫瘍	Lymphohistiocytic tumours	○	
	異所性起源の腫瘍	Tumours of ectopic origin	○	
	肺転移	Metastases to the lung		

肺癌取扱い規約 第7版と第8版では、疾患名順が異なり、一部の内容も変更されている。第8版と WHO 分類 第4版は対応がある。

(正)

肺癌取扱い規約 第7版	肺癌取扱い規約 第8版	WHO 分類 第4版	新規項目	内容変更
前浸潤性病変	腺癌	Adenocarcinoma		○
扁平上皮癌	扁平上皮癌	Squamous cell carcinoma		○
小細胞癌	神経内分泌腫瘍	Neuroendocrine tumour	○	○
腺癌	<b>大細胞癌</b>	Large cell carcinoma		○
大細胞癌	腺扁平上皮癌	Adenosquamous carcinoma		
腺扁平上皮癌	肉腫様癌	Sarcomatoid carcinoma		
多形、肉腫様あるいは肉腫成分を含む癌	分類不能癌	Others and unclassified carcinoma		○
カルチノイド腫瘍	唾液腺型腫瘍	Salivary gland-type tumours		
唾液腺型癌	乳頭腫	Papillomas	○	
分類不能癌	腺腫	Adenomas	○	○
	間葉系腫瘍	Mesenchymal tumours	○	
	リンパ組織球系腫瘍	Lymphohistiocytic tumours	○	
	異所性起源の腫瘍	Tumours of ectopic origin	○	
	肺転移	Metastases to the lung		

肺癌取扱い規約 第7版と第8版では、疾患名順が異なり、一部の内容も変更されている。第8版と WHO 分類 第4版は対応がある。

- p.319 左段 10 行目  
(誤) D は腺房型, E は乳頭型, F は充実型腺癌と  
(正) D は充実型, E は腺房型, F は乳頭型腺癌と

●p.341 図 8-51 説明文 2 行目

(誤) Ki-67(MIB1)(b)

(正) Ki-67(MIB1)(c)

●p.346 図 8-60 タイトル

(誤) 扁平上皮癌(a)と扁平上皮癌

(正) 腺扁平上皮癌(a)と扁平上皮癌

●p.397 左段下から 20 行目

(誤) 地図上壊死

(正) 地図状壊死

●p.408 左段 3 行目, 右段 1 行目

(誤) 悪性末梢神経腫瘍

(正) 悪性末梢神経鞘腫瘍

●p.419 左段下から 2 行目, p.420 左段下から 5 行目

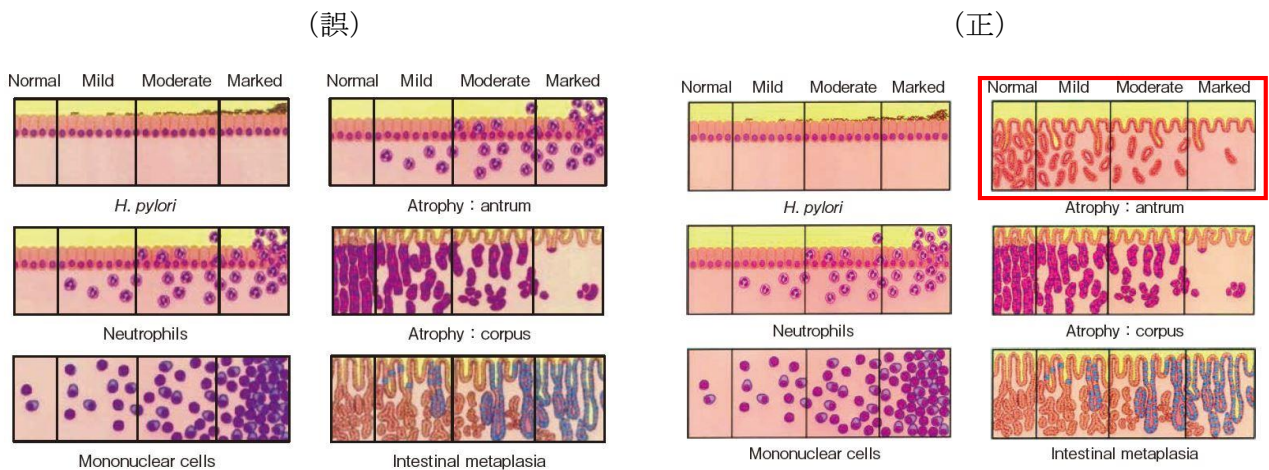
(誤) ステイロイド → (正) ステロイド

●p.444 右段 21 行目

(誤)  $H^+$ ,  $K^+$ -ATPase による胃底腺

(正)  $H^+$ ,  $K^+$ -ATPase による胃底腺

●p.456 図 11-22 Updated Sydney System の visual analogue



●p.457 右段下から 12 行目

(誤) *H.pylori* 胃炎の併発がなれければ

(正) *H.pylori* 胃炎の併発がなれければ

- p.556 右段下から 8 行目  
(誤) 膜  
(正) 粘膜
  
- p.579 左段下から 9 行目  
(誤) SpSA  
(正) SuSA
  
- p.580 右段下から 3 行目  
(誤) 腸管膜デスモイド  
(正) 腸間膜デスモイド
  
- p.589 右段 14 行目  
(誤) 頸部浸潤  
(正) 茎部浸潤
  
- p.595 右段 2 行目  
(誤) 固有層筋層  
(正) 固有筋層
  
- p.596 右段下から 2 行目  
(誤) 下降脚  
(正) 下行脚
  
- p.598 左段 7 行目  
(誤) colonisation  
(正) colonization
  
- p.599 右段下から 6 行目, 16 行目  
(誤) LAMIN  
(正) LAMN
  
- p.600 右段 2 行目  
(誤) 虫垂癌の  
(正) 虫垂癌は
  
- p.601 左段 15 行目  
(誤) 腹膜粘液癌  
(正) 腹膜粘液癌症

●p.602 左段 2 行目

(誤) translational

(正) transitional

●p.602 左段 16 行目

(誤) 基底細胞様癌で陰性

(正) 基底細胞様癌で陽性

●p.614 図 14-2 説明文 1 行目

(誤) 小葉の縁

(正) 小葉の縁

●p.643 図 14-31 タイトル, 説明文

(誤) 遺伝性出血性末梢血管拡張症(Osler 病)

線維性の壁を有し, 拡張した血管腔を多数みる (telangiectatic ataxia 例).

(正) 遺伝性出血性末梢血管拡張症(Osler 病) 疑いの症例

線維性の壁を有し, 拡張した血管腔を多数みる.

●p.653 右段 7 行目

(誤) 第Ⅷ因子を

(正) 第Ⅷ因子の

●p.660 左段下から 5 行目

(誤) 類奇形腫型と伴う

(正) 類奇形腫型を伴う

●p.667 左段 11 行目

(誤) 軟骨

(正) 軟部

●p.684 左段下から 21 行目

(誤) 外形

(正) 外径

●p.717 図 15-83 説明文 2 行目

(誤) 移行増

(正) 移行像

●p.717 図 15-84 説明文 1 行目

(誤) 上皮様細

(正) 上皮様細胞

●p.722 左段下から 12 行目

(誤) main duct

(正) main pancreatic duct

●p.732 左段 2 行目

(誤) 毛細管

(正) 毛細血管

●p.735 左段下から 2 行目

(誤) 分症

(正) 部分症

●p.753 左段下から 4 行目

(誤) ソマトスタチン産生腫瘍

(正) ソマトスタチン産生腫瘍

●p.754 左段 1 行目

(誤) 核分化指数

(正) 核分裂数

●p.776 図 17-13 説明文 1 行目

(誤) 中断は sparsely

(正) 中段は sparsely

●p.779 右段 12 行目

(誤) 粘液器質

(正) 粘液基質

●p.779 右段 15 行目

(誤) 粘液腫瘍

(正) 粘液腫様

●p.779 右段 20 行目

(誤) 他臓器型

(正) 多臓器型

●p.798 左段下から 2 行目

(誤) 異所性甲状腺

(正) 異所性胸腺

●p.812 右段下から 1 行目

(誤) 被膜浸潤

(正) 血管浸潤

●p.802 表 18-7 被包型濾胞性腫瘍の診断 (WHO 分類 第 4 版)

(誤)

浸潤性増殖	あり	濾胞癌	WDC-NOS	濾胞型乳頭癌
	疑い	FT-UMP	WDT-UMP	
	なし	濾胞腺腫	NIFTP	
		あり	疑い	なし
乳頭癌の核所見				

(正)

浸潤性増殖	あり	濾胞癌	WDC-NOS	濾胞型乳頭癌
	疑い	FT-UMP	WDT-UMP	
	なし	濾胞腺腫	NIFTP	
		なし	疑い	あり
乳頭癌の核所見				

●p.844 表 19-1 「Hyperparathyroidism-jaw tumor syndrome」の「副甲状腺病変」の項目

(誤) 過形成, 癌

(正) 腺腫, 癌

●p.879 右段 6 行目

(誤) 重炭酸分泌型性

(正) 重炭酸分泌型

●p.868 右段下から 14 行目

(誤) 蜂巢状

(正) 胞巢状

●p.868 右段下から 5 行目

(誤) 褐色細胞腫

(正) 褐色細胞腫

●p.872 左段下から 6 行目

(誤) 漿液性

(正) 漿液性

- p.890 左段 6 行目  
(誤) 蛍光抗体が偽陽性  
(正) 蛍光抗体が偽陰性
  
- p.906 右段 18 行目  
(誤) 前立肥大  
(正) 前立腺肥大
  
- p.918 左段 6 行目  
(誤) リンパ増殖性症  
(正) リンパ増殖性疾患
  
- p.946 左段 7 行目  
(誤) CK10  
(正) CD10
  
- p.970 右段 7 行目  
(誤) endosalpingosis  
(正) endosalpingiosis
  
- p.972 左段下から 2 行目, 右段 1 行目, p. 975 右段 1 行目  
(誤) 類上皮肉芽組織  
(正) 類上皮 (細胞) 肉芽腫
  
- p.985 左段下から 15 行目  
(誤) 尿道脱 urachal relapse  
(正) 尿道脱 urethral prolapse
  
- p.985 右段 7 行目  
(誤) 光彩毛様体炎  
(正) 虹彩毛様体炎
  
- p.988 左段 14 行目  
(誤) 集簇  
(正) 集簇
  
- p.988 左段 18 行目  
(誤) 薄膜  
(正) 白膜



●p.992 右段 1 行目

(誤) 鞅膜

(正) 漿膜

●p.1047 右段 12 行目, p.1061 左段 13 行目

(誤) 経精管的浸潤

(正) 経射精管的浸潤

●p.1049 左段下から 3 行目, p.1051 左段 4 行目, 10 行目, 18 行目, 下から 9 行目

(誤) hypernephromatoid,

(正) (削除)

●p.1049 右段下から 1 行目

(誤) する (図 25-45). 糸球体様構造とは,

(正) する (図 25-45). **ただし, hypernephromatoid という語は現在は使用されない傾向にある.** 糸球体様構造とは,

●p.1081 右段下から 1 行目

(誤) 円形ない類円形

(正) 円形ないし類円形

●p.1088 表 26-4 タイトル

(誤) 扁平上皮癌の前駆病変の歴史的変性

(正) 扁平上皮癌の前駆病変の歴史的変遷

●p.1093 右段 15 行目

(誤) 上皮線維性ポリープ

(正) **線維上皮性**ポリープ

●p.1096 表 26-7 ヒトパピローマウイルス (HPV) との関連に基づいた頸部腺癌の国際分類

(誤)

(正)

HPV 関連内頸部腺癌	非 HPV 関連内頸部腺癌
特定不能な粘液性癌	胃型粘液性癌
腸型粘液性癌	明細胞癌
印環細胞型粘液性癌	類内膜癌
浸潤性重層性粘液産生癌	中腎癌
絨毛腺管癌	その他

HPV 関連内頸部腺癌	非 HPV 関連内頸部腺癌
<b>通常型内頸部腺癌</b>	胃型粘液性癌
特定不能な粘液性癌	明細胞癌
腸型粘液性癌	類内膜癌
印環細胞型粘液性癌	中腎癌
浸潤性重層性粘液産生癌	その他
絨毛腺管癌	

●p.1099 右段 17 行目

(誤) 粘調

(正) 粘稠

●p.1101 左段 2 行目

(誤) 粘調

(正) 粘稠

●p.1121 図 27-18 説明文

(誤) 壁の熱い血管

(正) 壁の厚い血管

●p.1157 左段 9 行目

(誤) 広がりがある……上皮内癌を伴う境界悪性腫瘍とよぶ。

(正) (一文を削除)

●p.1157 表 28-4 「明細胞癌」の「組織像」の項目

(誤) 淡明な細胞鉍釘細胞

(正) 淡明な細胞, 鉍釘細胞

●p.1157 表 28-4 「高異型度漿液性癌」の「P53」の項目

(誤) 異常現

(正) 異常発現

●p.1236 表 30-11 「良性」の「乳管上皮細胞-筋上皮細胞混合型」の項目

(誤) 多型腺腫

(正) 多形腺腫

●p.1268 表 31-1 下から 7 行目

(誤) 細胞障害因子

(正) 細胞傷害因子

●p.1269 表 31-1 「PD-1」の「性状」の項目

(誤) T 細胞の細胞死誘導時に発現が増強される遺伝子とみつかり免疫チェックポイントに  
関与している。濾胞ヘルパーT 細胞や感性的 T 細胞にみられる

(正) T 細胞の細胞死誘導時に発現が増強される遺伝子としてみつかり免疫チェックポイン  
トに関与している。濾胞ヘルパーT 細胞や活性化 T 細胞にみられる

●p.1269 表 31-1 注記

(誤) PNET : 膝神経内分泌腫瘍

(正) PNET : 原始神経外胚葉性腫瘍

●p.1278 左段 1 行目

(誤) 細胞障害性 T 細胞

(正) 細胞傷害性 T 細胞

●p.1281 左段 9～10 行目

(誤) 濾胞辺縁帯梢細胞リンパ腫やびまん性大細胞型梢細胞リンパ腫

(正) 濾胞辺縁帯 B 細胞リンパ腫やびまん性大細胞型 B 細胞リンパ腫

●p.1281 右段下から 15 行目, p.1282 図 31-14 説明文 1 行目

(誤) 幼弱化した

(正) 幼若化した

●p.1281 右段下から 11 行目

(誤) 肝中心には

(正) 胚中心には

●p.1281 右段下から 6 行目

(誤) 表現系

(正) 表現型

●p.1287 左段下から 12 行目

(誤) 大型リンパ球

(正) 大型リンパ球様細胞

●p.1289 右段下から 2 行目

(誤) 好酸菌染色

(正) 抗酸菌染色

●p.1290 左段下から 14 行目

(誤) 2. 非定型好酸菌リンパ節炎

(正) 2. 非定型抗酸菌リンパ節炎

●p.1290 左段下から 10 行目

(誤) 好酸菌

(正) 抗酸菌

- p.1290 図 31-24 説明文 下から 2 行目  
(誤) 好酸菌  
(正) 抗酸菌
  
- p.1291 図 31-26 タイトル  
(誤) 非定型好酸菌リンパ節炎  
(正) 非定型抗酸菌リンパ節炎
  
- p.1291 図 31-26 説明文 下から 3 行目  
(誤) 好酸菌  
(正) 抗酸菌
  
- p.1302 左段下から 1 行目  
(誤) 幼弱性  
(正) 幼若性
  
- p.1319 図 32-53 説明文  
(誤) アミロイドーシスの沈着  
(正) アミロイドの沈着
  
- p.1319 右段 6 行目  
(誤) MUGUS  
(正) MGUS
  
- p.1320 右段下から 17 行目  
(誤) 女性化乳房や陰萎縮などの  
(正) 女性化乳房などの
  
- p.1324 左段 10 行目  
(誤) 感染型式  
(正) 感染形式
  
- p.1324 左段 12 行目  
(誤) 多い,  
(正) 多く,
  
- p.1326 右段 23 行目  
(誤) BCL 陰性  
(正) BCL2 陰性

- p.1328 右段下から4行目  
(誤) 重視視  
(正) 重視
  
- p.1330 図 32-75 図説  
(誤) MYC2 (c)  
(正) MYC (c)
  
- p.1333 表 32-5 1行目  
(誤) 細細胞傷害性胞傷害性分子陽性型  
(正) 細胞傷害性分子陽性型
  
- p.1336 右段 11行目  
(誤) evere mosquito bite allergy  
(正) severe mosquito bite allergy
  
- p.1337 右段 10行目  
(誤) 表現系  
(正) 表現型
  
- p.1338 右段下から3行目  
(誤) TIA1 など細胞傷害性マーカーの TIA1 は  
(正) TIA1 など細胞傷害性マーカーは
  
- p.1340 左段 2行目  
(誤) 非特異型  
(正) 非特定型
  
- p.1340 右段 8行目  
(誤) 腸間上皮内リンパ球  
(正) 腸管上皮内リンパ球
  
- p.1342 右段下から8行目  
(誤) 非特異的な反応性リンパ節炎  
(正) 反応性リンパ節炎
  
- 1343 左段 5行目  
(誤) 非特異的な反応性リンパ節炎  
(正) 反応性リンパ節炎

- p.1343 右段下から 5 行目  
(誤) anyigen  
(正) antigen
  
- p.1347 左段下から 1 行目  
(誤) 表現系  
(正) 表現型
  
- p.1357 左段 2 行目  
(誤) syncytial variety  
(正) syncytial variant
  
- p.1360 右段 3 行目  
(誤) チオプリン  
(正) アザチオプリン
  
- p.1362 左段 4 行目  
(誤) 南部組織  
(正) 軟部組織
  
- p.1449 左段下から 2 行目  
(誤) 神経好性  
(正) 神経向性
  
- p.1454 左段下から 2 行目, p.1456 図 35-23, 図 35-24 の説明文  
(誤) mexaon  
(正) mesaxon
  
- p.1458 右段 8 行目  
(誤) 大径有髓先生  
(正) 大径有髓線維
  
- p.1458 右段 17 行目  
(誤) この筋は食道の後面に位置  
(正) この筋は喉頭の後面に位置
  
- p.1459 左段下から 11 行目  
(誤) 鑑別必要  
(正) 鑑別に必要

- p.1460 右段 3 行目  
(誤) 多発生単後根神経節炎  
(正) 多発性単後根神経節炎
  
- p.1468 右段 1 行目タイトル  
(誤) D. 採取・肉処理法  
(正) D. 採取・肉眼所見・処理法
  
- p.1491 左段下から 7 行目  
(誤) 骨吸収を行う像や (tunneling resorption) や骨梁  
(正) 骨吸収を行う像 (tunneling resorption) や骨梁
  
- p.1496 右段下から 2 行目  
(誤) 掌蹠膿疱症 palmoplantar pustulosis (PPT)  
(正) 掌蹠膿疱症 palmoplantar pustulosis (PPP)
  
- p.1539 左段下から 1~2 行目  
(誤) race body  
(正) rice body
  
- p.1497 左段 6 行目  
(誤) しばしば PPT を伴う  
(正) しばしば PPP を伴う
  
- p.1595 左段 3 行目  
(誤) SSR2A  
(正) SSTR2A
  
- p.1626 左段 5 行目  
(誤) 専門施設への依頼できる  
(正) 専門施設への依頼ができる
  
- p.1631 左段下から 3 行目  
(誤) 錯線配列  
(正) 錯綜配列
  
- p.1641 右段 9 行目  
(誤) 自性例  
(正) 自験例

●p.1643 左段 12 行目, p.1644 図 39-24

(誤) 未分化多型肉腫

(正) 未分化多形肉腫

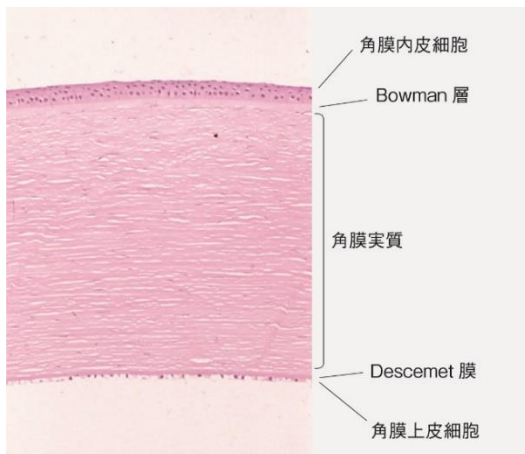
●p.1704 右段下から 13 行目

(誤) PIC3CA

(正) PIK3CA

●p.1736 図 42-1 角膜の組織像

(誤)



(正)

