

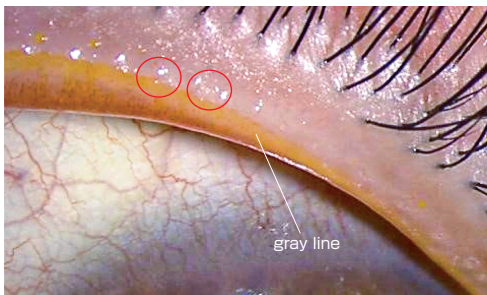
『眼科学』

(第3版第1刷)

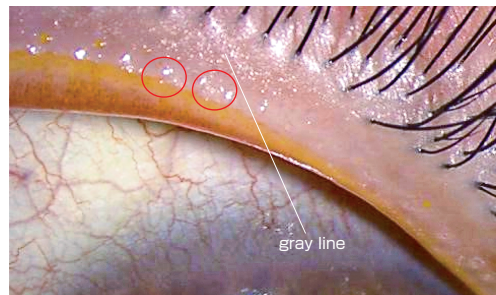
正誤表

本書におきまして、下記の通り記載内容に誤りがございました。訂正してお詫びいたします。

●p.8 図I-B-4 眼瞼縁
(誤)



(正)



●p.8 図I-B-4 眼瞼縁の説明文
(誤) マイボーム線
(正) マイボーム腺

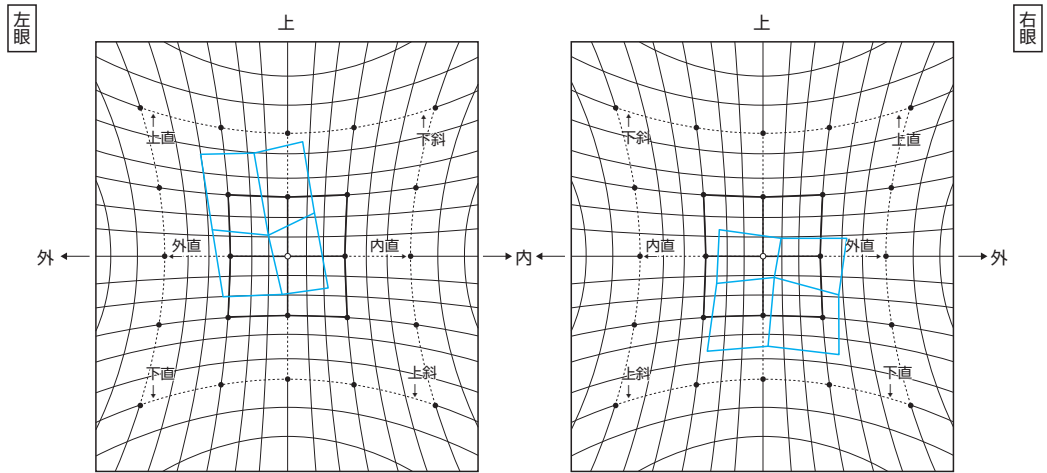
●p.370 ⑥網膜細動脈瘤 3行目
(誤) 男女比はおおよそ 3:1 で、高齢の女性に好発する
(正) 男女比はおおよそ **1:3** で、高齢の女性に好発する

●p.480 図1-k-3 の図の説明文
(誤) 表在神経線維層および前篩状板部が網膜中心動脈の枝でなされ
(正) 表在神経線維層および後篩状板部が網膜中心動脈の枝でなされ

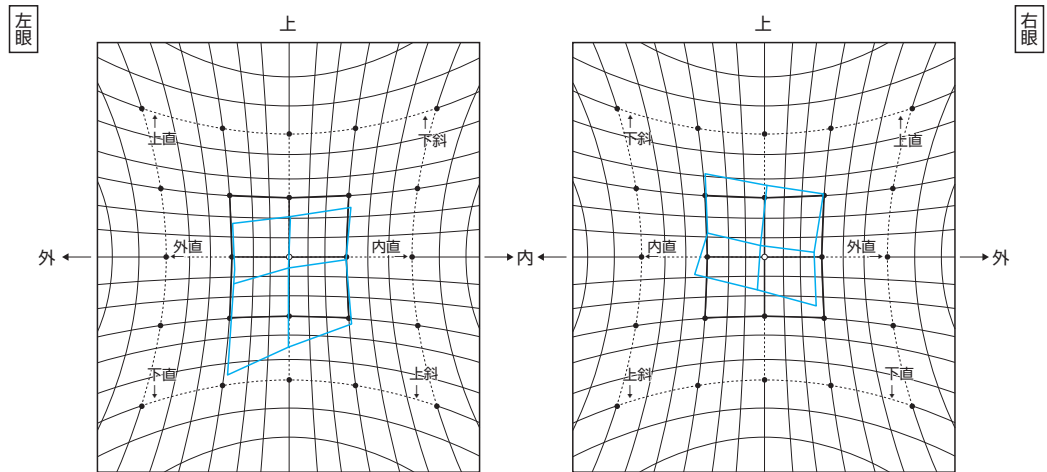
●p.707 右段15行目
(誤) Heijl-Klakau 法
(正) Heijl-Krakau 法

●p.806 図II-E-133 右上斜筋麻痺のHESS赤緑試験結果

(誤)



(正)



●p.881 図III-B-25のタイトル

(誤) 偽落屑症候群

(正) 落屑症候群

●p.1176 左段7行目

(誤) vented gas-fluid infusion (VGFI)

(正) vented gas **forced** infusion (VGFI)

●p.1187 左段下から7行目

(誤) ドナー角膜

(正) **レシピエント**角膜

●p.1190 左段下から3行目

(誤) アイピレーティングスパーテル

(正) アスピレーティングスパーテル

●p.1251 左段7行目

(誤) フェムト秒 = 10 ~ 15 seconds

(正) フェムト秒 = 10^{-15} seconds

●p.1282 左段4行目

(誤) 目的として谷口重雄, 小澤忠彦により開発された

(正) 目的として開発された

●p.1285 左段下から10行目

(誤) 偽落屑症候群

(正) 落屑症候群