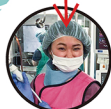
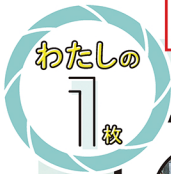
本企画はご自身の「自慢のエコー写真」をご紹介いただく企画です

アイコンとなる写真をご用意ください。お顔写真以外に、ペットや趣味の写真でも結構です。

先生のお名前とご所属が入ります

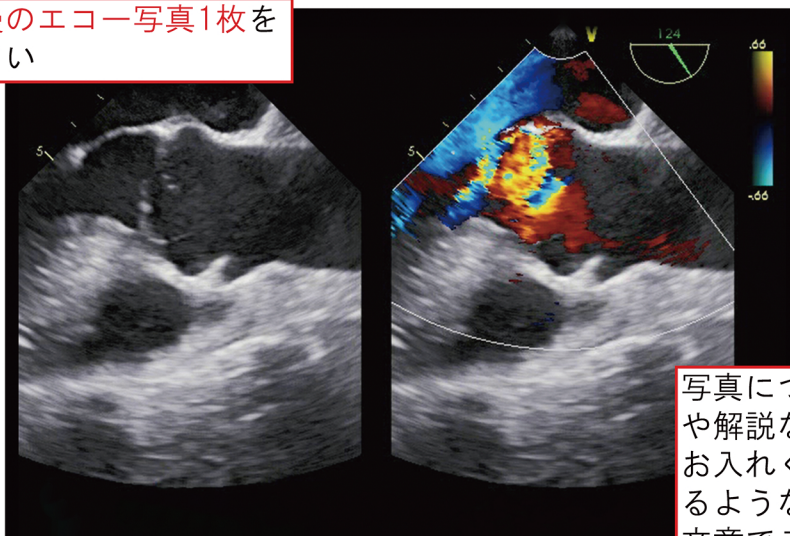


Mikiko_Okouchi

大河内実希子(東京都立墨東病院循環器科)



先生のご自慢のエコー写真1枚をご用意ください



写真についての簡単なコメントや解説などを100字程度まででお入れください。SNSに投稿するような、なるべくシンプルな文章をご用意ください。

ハッシュタグとして疾患名や検査名、心エコー歴、アピールポイントなどをお入れください。



二尖弁による重症大動脈弁逆流の1例。左冠尖と右冠尖が癒合した二尖弁で、癒合した弁葉が逸脱していた。逸脱した弁葉と加速血流が明瞭に描出されるよう、探触子の向きとクリスタル角度を調整しました。

#重症大動脈弁逆流 #大動脈弁逸脱 #二尖弁 #経食道心エコー図検査 #初めての二尖弁 #心エコー歴6ヵ月



Hiroyuki_Watanabe

渡辺弘之(東京ベイ・浦安市川医療センターハートセンター)

ご送稿をいただいたのち、編集の先生のコメントが入ります。

わかりやすい画像です。経食道心エコー図検査では高精細画像が最大の特徴です。それを活かして的確なメカニズム評価、同時に重症度も表現されています。100点!

「わたしの1枚」はエコー写真の投稿を受け付けます!

投稿規定は文光堂ホームページをご確認のうえ、ご投稿ください
初めての1枚、ご自慢の1枚、上手い1枚、目を引く1枚etc…
皆さまからの1枚をお待ちしています!

※投稿原稿は2022年より掲載予定です。



投稿募集
始めました

見本は1ページ掲載の場合のレイアウトです。
掲載号によっては4分の1サイズでの掲載となりますこと、
あらかじめご了承ください。